

# 복합 치아종의 보존적 외과적 적출: 증례보고

김수영 · 최남기 · 김선미

전남대학교 치의학전문대학원 소아치과학교실

## 국문초록

치아종은 외배엽성 상피세포와 중배엽성 세포의 과성장으로 형성되는 혼합종양이다. 대부분 정상 치아 발생 시기 동안 형성되며 어느 정도 크기까지만 자라므로 진성 종양이 아닌 과오종으로 여겨진다. 형태에 따라 복합 치아종과 복잡 치아종으로 구별된다. 복합 치아종은 주로 구강 전방부에서 발견되며 작은 치아와 비슷한 방사선 불투과성 구조물을 함유하고 있는 병소이다. 치아종의 치료는 대부분 보존적인 외과적 적출술이 추천되며 재발은 거의 없다.

본 증례는 유치 및 영구치의 맹출 장애를 일으킨 복합 치아종으로 진단된 세 어린이에서 병소의 외과적 적출술을 시행하고 약 1년간 관찰한 결과 자발적 맹출을 보여 이에 보고하는 바이다.

**주요어:** 매복치, 복합 치아종, 외과적 적출술

## I. 서 론

치아종(odontoma)은 전통적으로 양성 치성 낭종으로 분류되며<sup>1)</sup>, 형태에 따라 복합 치아종과 복잡 치아종으로 나뉜다. 발생 과정 동안 법랑질과 상아질이 침착되어 정상 치아와 같은 형태로 형성되는데 이들을 복합 치아종이라 하고, 치아 조직이 불완전하고 불규칙하게 형성되면 이들을 복잡 치아종이라 한다<sup>2)</sup>. 복합 치아종이 복잡 치아종에 비해 흔하다<sup>3,4)</sup>.

이들 치성 종양은 악궁의 모든 부위에서 발견될 수 있다. 특히 상악 전치에서는 복합 치아종이 주로 호발하고, 하악 구치부에서는 복잡 치아종이 자주 발견된다<sup>5-8)</sup>.

치아종의 병인은 불명확하다. 그러나 외상과 감염이 치아종을 야기한다는 증거가 제시되고 있다<sup>9,10)</sup>. 일반적으로 치아종은 무증상이고 성장이 느리며<sup>5)</sup> 정상 치아보다 작다. 간혹 큰 치아종의 경우 피질골의 팽창을 가져올 수 있다<sup>2,5)</sup>.

치아종은 모든 연령대에서 진단될 수 있으나 일반적으로 20대 전에 정기적인 방사선 검사시나 맹출지연의 원인을 파악하기 위한 검사시 발견된다<sup>3,5)</sup>. 한 연구에서 396개의 사례를 분석한 결과 치아종이 호발하는 연령대는 만 11세-만 15세이며 유치와 관련된 경우는 5개의 사례만 이에 해당하여 매우 드물다

고 보고하였다<sup>4)</sup>. 그리고 많은 경우 치아종은 미맹출 치아와 연관되어 발생된다<sup>1,5,7,11-13)</sup>.

임상 증상은 대개 무증상이나 치아의 매복<sup>14-16)</sup>, 유치 잔존, 치조골 팽창 및 치아 변위 등을 일으킨다<sup>17,18)</sup>. 치아종의 치료는 보존적 외과적 적출술이 추천되며, 자발적 맹출을 위한 공간유지 장치 및 교정적 견인이 필요할 수 있다<sup>19-25)</sup>.

본 증례들은 유치 및 영구치의 맹출 지연을 주소로 내원하여 복합 치아종으로 진단되었으며, 보존적 외과적 적출술을 통하여 자발적 맹출을 유도하는데 양호한 결과를 얻어 보고하는 바이다.

## II. 증례 보고

### 1. 증례 1

개인 치과의원에서 방사선 사진상 상악 우측 유견치와 영구 견치 사이에 방사선 투과상이 관찰된 것을 주소로 만 10세 남아가 전남대학교 치과병원 소아치과에 내원하였다. 외과 및 치과 병력상 특이소견은 없었다. 임상 검사시 상악 좌측 견치는 맹출 중이었으나 우측은 유견치가 잔존하고 있었다. 파노라마,

교신저자 : 김 선 미

광주광역시 북구 용봉로 77번지 / 전남대학교 치의학전문대학원 소아치과학교실 / 062-530-5668 / smkim1406@hanmail.net

원고접수일: 2011년 11월 25일 / 원고최종수정일: 2012년 01월 15일 / 원고채택일: 2012년 01월 20일

치근단방사선사진과 3-D dental CT 촬영 결과 매복된 상악 우측 견치의 치관부 상방에 치아 형태인 방사선 불투과상의 석회화 구조물이 관찰되어 복합 치아종으로 진단 하였다(Fig. 1-3). 상악 우측 영구 견치의 정상 맹출을 위하여 유견치와 복합 치아종을 제거하기로 결정하였다. 그리고 영구 견치의 치근이 성장 중이며 치근단이 열려있는 점을 고려하여 가철성 공간유지장치를 이용한 자발적 맹출을 기대해 보기로 했다. 12개월 경과 후 상악 우측 견치의 자발적 맹출을 관찰할 수 있었으며, 치은의 팽창으로 곧 출을 기대할 수 있었다(Fig. 4).

2. 증례 2

만 13세 남아가 상악 좌측 제2유구치의 만기잔존과 소구치 미맹출을 주소로 내원하였다. 특이한 의과 병력 및 치과적 외상 병력은 없었다. 파노라마 사진 촬영 결과 상악 좌측 유구치와 매복 소구치 사이에 복합 치아종이 관찰되었다(Fig. 5). 치근 발육 단계상 반대편 소구치의 치근 형성이 거의 완료되었으나 매복 소구치의 치근단이 아직 열려있어 유구치와 복합 치아종을 제거 후 obturator가 포함된 가철성 공간유지장치를 이용해

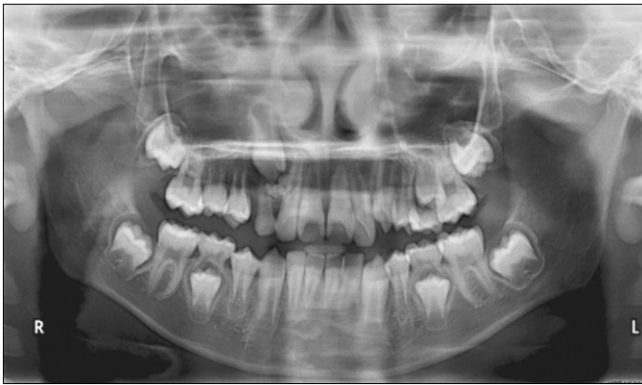

Fig. 1. Initial panoramic view on maxillary Rt. impacted canine & odontoma.

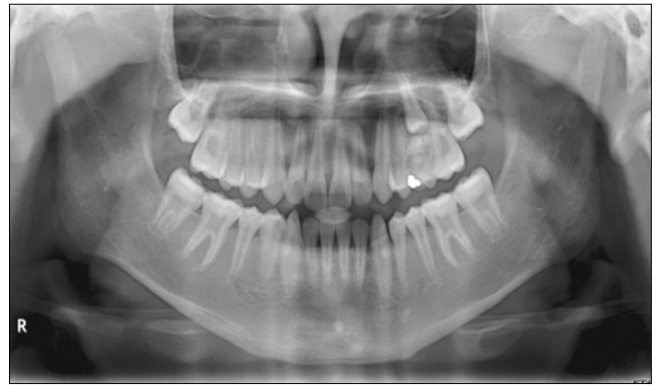

Fig. 5. Initial panoramic view on maxillary Lt. impacted second premolar & odontoma.

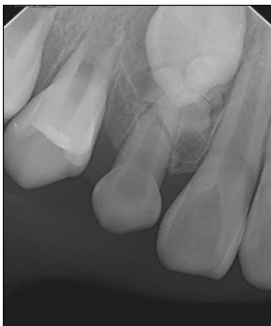

Fig. 2. Initial periapical view.

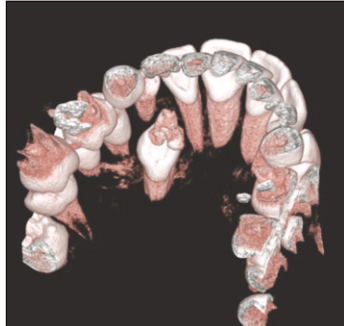


Fig. 3. 3-D dental CT view.

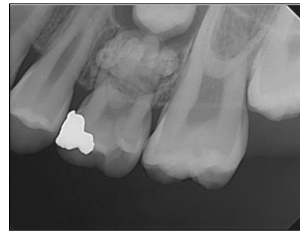


Fig. 6. Initial periapical view.

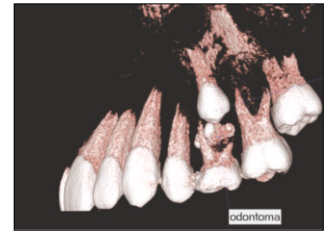


Fig. 7. 3-D dental CT view.

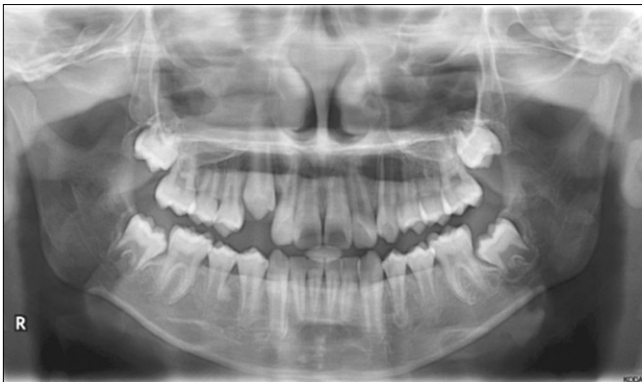

Fig. 4. After 1 year on erupting state of canine.

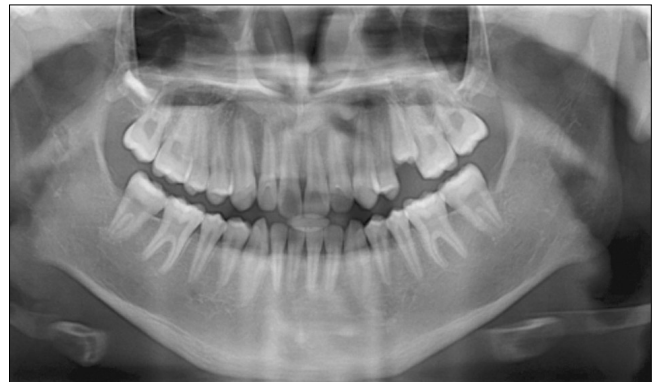

Fig. 8. After 17 months, emergence of second premolar.

자발적 맹출을 기대해 보기로 하였다. 치근단방사선사진과 3-D dental CT를 통해 정확한 위치를 확인하여 외과적 적출술을 시행하였다(Fig. 6, 7). 10개월의 관찰기간동안 빠른 속도로 골내 맹출이 이루어졌으며, 17개월 후 상악 좌측 제2소구치의 구강내 출현을 관찰할 수 있었다(Fig. 8).

### 3. 증례 3

만 2세 남아가 상악 좌측 유중절치의 미맹출을 주소로 개인 치과 의원에서 의뢰되었다. 외과 및 치과 병력은 없었으며, 유치의 맹출이 전반적으로 늦어 생후 13개월에 처음 유치가 맹출하였다고 한다. 초진 임상검사시 상악 우측 유중절치의 미맹출을 관찰할 수 있었고, 치근단방사선사진에서 미맹출된 유중절치 치관 부분에 방사선 불투과성 구조물이 관찰되었다. 환자의 나이가 어려 일정 기간 동안 주기적인 관찰을 시행하기로 하였다. 매복 유중절치 주변에 방사선 불투과성 구조물이 시간이 흐름에 따라 점차 작은 치아 형태로확실히 관찰되었으며, 주위가 띠로 명확한 경계를 이루고 있어 복합 치아종으로 진단하였다(Fig. 9). 보존적 외과적 적출술로 복합 치아종을 제거하고 매복 유치의 맹출을 기다리기로 결정하였다. 복합 치아종 제거 3개월 후 방사선 사진으로 맹출 중인 유중절치의 모습을 확인할 수 있었다(Fig. 10, 11).

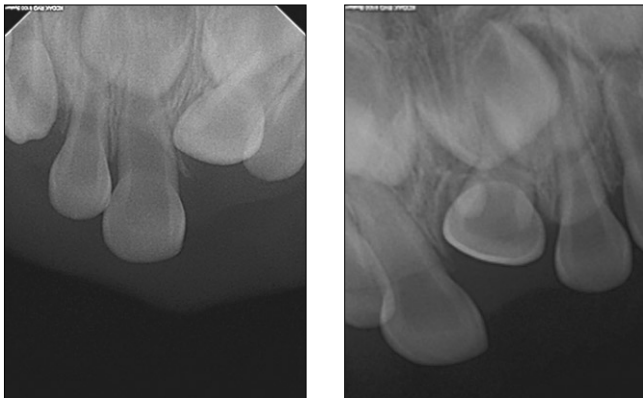


Fig. 9. Periapical view of initial & 11 months after first visit.

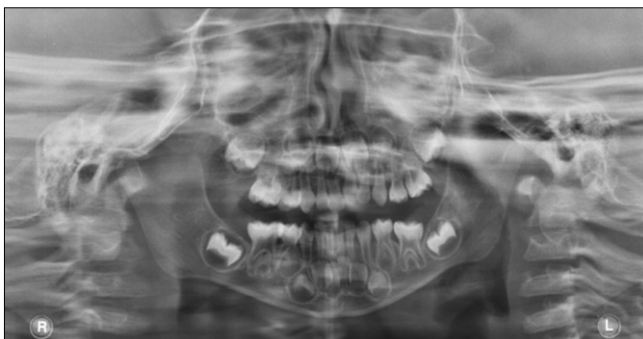


Fig. 10. 3 months after removal of odontoma.

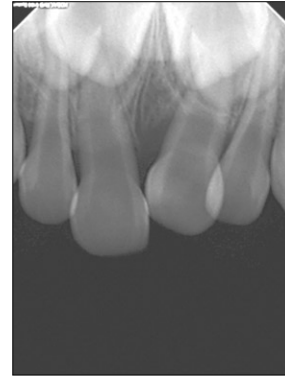


Fig. 11. 3 months after removal of odontoma.

### Ⅲ. 총괄 및 고찰

치아종은 치성병소에서 상대적으로 흔한 병소이다. 이는 일반적으로 무증상이며 우연한 치과검진 및 영구치의 맹출 지연을 주소로 치과 내원시 진단된다<sup>2,5)</sup> 치아 매복은 주로 영구치열에서 발생하며 유치와 관련된 경우는 드물다<sup>25,27)</sup>. 치아매복의 원인으로는 odontomas<sup>22,23,28)</sup>, odontogenic tumors<sup>29-31)</sup>, ankylosis<sup>32)</sup>, trauma<sup>33)</sup>와 dentigerous cysts<sup>34)</sup>가 있으며 이 중 odontoma가 가장 흔한 원인 요소이다. 본 증례 1과 2는 compound odontoma로 인한 영구치의 매복과 관련이 있으며, 증례 3은 유치의 매복과 연관이 있다. 보통 치아종은 영구치 매복과 관련이 있으며 유치의 매복과의 연관성은 드물다<sup>22,36)</sup>. 증례 1은 상악 우측 유건치와 영구 견치 사이, 증례 2는 상악 좌측 유구치와 제2소구치사이, 증례 3은 상악 좌측 유중절치 상방에 복합 치아종이 있어 영구치와 유치의 맹출을 방해하고 있었다. 복합 치아종의 일반적인 치료법은 보존적인 외과적 절제술이다. 만약 복합 치아종이 하방 매복치에 별다른 영향 없이 초기에 진단되어 적출되었다면 매복치의 자발적 맹출을 기대할 수 있고, 그렇지 않을 경우 교정적 견인이 필요할 수 있다<sup>19-24)</sup>. 본 증례들에서는 모두 복합 치아종을 보존적인 외과적 적출술로 제거했으며, 파노라마 및 치근단방사선사진을 이용하여 주기적으로 매복치의 맹출 정도를 관찰하였다. 매복치의 맹출 유도과 공간유지를 위해 증례 1은 공간 유지 장치를 증례 2는 obturator가 포함된 공간 유지 장치를 장착하였다. 치아종은 영구치의 치근이 절반 정도 형성되었을 때 제거하는 것이 이상적인데 이는 영구치의 안전과 정상적인 맹출을 유도할 수 있기 때문이다<sup>35)</sup>. Kaban 등<sup>36)</sup>에 의하면 치아종은 쉽게 적출될 수 있고 제거 과정중 인접치에 대한 손상은 거의 나타나지 않는다고 보고하고 있다. 일반적으로, 매복치의 치근이 형성중이거나 치근단이 열려있는 경우 비교적 쉽게 자발적 맹출이 이루어진다. 그러나 조기 진단의 실패로 치근 형성이 완료되었거나 치근단이 닫혀 있는 경우 매복치의 자발적 맹출 능력이 상실되며 이를 해결하기 위해서는 교정적 치료가 적용될 수도 있다<sup>6,37,38)</sup>. 또

Hisatomi 등<sup>39)</sup>은 치근 형성정도에 상관없이 복합 치아종 제거 후 매복치의 맹출을 보고한 바 있다. 증례 1의 경우 치근이 형성 중이었으며 치근단이 열려있었고, 증례 2의 경우는 치근이 거의 형성 되었지만 치근단이 열려있어 자발적 맹출을 기대해 볼 수 있었다. 증례 3은 초진시 치근단방사선사진에서 미맹출된 유증절치 치관 부분에 방사선 불투과성 구조물이 관찰되었다. 나이가 어려 주기적인 관찰을 시행하였으며, 복합 치아종으로 진단되었다. 복합 치아종 적출술 시행 후 유증절치의 맹출을 기다리기로 하였다. 세 증례 모두에서 매복치의 자발적인 맹출이 관찰되었으며, 공간유지 장치를 통해 충분한 맹출 공간을 확보할 수 있었다. 증례 1과 2는 치근형성 정도가 달랐으나 치근단이 열려있어 자발적인 맹출이 가능하였으며 증례 3은 치아종이 미맹출 유증절치와 관련이 있어 기존 연구에서 매우 드문 사례이다. 임상적 경험과 논문 고찰을 통해 소아환자의 방사선 검사 결과 영구치 맹출 지연과 일시적인 치아변위가 있다면 외상 병력과 상관없이 치아종을 의심해 봐야한다. 이는 조기 진단의 가능성을 높여 매복치와 연관된 복합 치아종의 빠른 제거를 가능하게 하여 수용할 만한 교합 형성이라는 좋은 결과를 이끌어 낼 수 있다<sup>40)</sup>.

#### IV. 요약

치아종은 형태에 따라 복합 치아종과 복잡 치아종으로 구별된다. 복합 치아종은 주로 구강 전방부에서 발견되며 치아와 비슷한 방사선 불투과성 구조물을 함유하고 있는 병소이다. 치아종의 치료는 외과적 적출술이 추천되며 재발은 거의 없다.

본 증례들에서는 복합 치아종에 의해 하방 계승치와 유치가 매복된 경우로 영구치 및 유치의 치근이 형성중이거나 치근단이 열려있는 경우 외과적 적출술과 공간유지 장치를 통해 맹출이 지연된 치아의 자발적 맹출이라는 양호한 결과를 관찰하였다.

#### 참고문헌

1. Kramar IRH, Pindborg JJ, Shear M : World Health Organization International Histological Classification of Tumours - Histological Typing of Odontogenic Tumours, 2nd edn. Berlin Heidelberg, Springer-Verlag, :11-42, 1992.
2. Cawson RA, Binnie WH, Eveson JW : Color Atlas of Oral Disease. Clinical and Pathological Correlations. Hong Kong: Mosby-Wolfe: 6-19. 1993.
3. Owens BM, Schuman NJ, Mincer HH, Turner JE, Oliver FM : Dental odontomas: a retrospective study of 104 cases. J Clin Pediatr Dent, 21:261-64, 1997.
4. Katz RW : An analysis of compound and complex odontomas. ASDC J Dent Child, 56:445-49, 1989.
5. Neville BW, Damm DD, Allen CM, Bouquet JE: Oral and Maxillofacial Pathology. Philadelphia:

- Saunders, 531-33, 1995.
6. Bengston AL, Bengston NG, Benassi, LRDC : Odontomas em pacientes pediátricos. Revista de Odontopediatria 2:25-33, 1993.
7. Budnick SD : Compound and complex odontomas. Oral Surg Oral Med Oral Path, 42:501-506, 1976.
8. 박인호, 오유향, 이상호 등 : Erupted complex odontoma에 의한 하악 제 1대구치 맹출지연. 대한소아치과학회지, 31:564-568, 2004.
9. Shafer WG, Hine MK, Levy BM : A Textbook of Oral Pathology, 4th Ed. Philadelphia: Saunders, 308-11, 1983.
10. Areal-López L, Silvestre DF, Gil LJ : Compound odontoma erupting in the mouth: 4 year follow-up of a clinical case. J Oral Pathol, 21:285-88, 1992.
11. Shulman E, Corio RL : Delayed eruption associated with an odontoma. ASDC J Dent Child, 54: 205-207, 1987.
12. Brunetto AR, Turley PK, Brunetto AP, Regattieri LR, Nicolau GV : Impaction of a primary maxillary canine by an odontoma: surgical and orthodontic management. Pediatr Dent, 13:301-302, 1991.
13. Gallien GS, Schuman NJ, Sharp HK, McIlveen LP : Odontoma of a maxillary central incisor in a 10-year-old black male. J Pedod, 10:352-55, 1986.
14. Owens BM, Schuman NJ, Pliske TA, Culley WL : Compound composite odontoma associated with an impacted cuspid. J Clin Pediatr Dent, 19(4):293-5, 1995.
15. 이수부 등 : 구강병변진단아틀라스, 이화출판사, 1989.
16. 대한구강악안면방사선학회 : 구강악안면방사선학, 이우문화사, 1996.
17. Thwaites MS, Camacho JL. : Complex odontoma: report of case. ASDC J Dent Child, 54(4):286-8, 1987.
18. Or S, Yucetas S. : Compound and complex odontomas. Int J Oral Maxillofac Surg, 16(5):596-599, 1987.
19. Kaugers GE, Miller ME, Abbey LM. : Odontomas. Oral Surg, 67:172-6, 1989.
20. Tandon S, Radhika M. : Compound composite odontoma in primary dentition - A case report. J Indian Soc Pedod Prev Dent, 16(4):111-4, 1998.
21. Noonan RG. : A compound odontoma associated with a deciduous tooth. Oral Surg Oral Med Oral Pathol, 32(5):740-2, 1971.
22. Motokawa W, Braham RL, Morris ME, Tanaka M. : Surgical exposure and orthodontic alignment of an

- unerupted primary maxillary second molar impacted by an odontoma and a dentigerous cyst: a case report. *Quintessence Int*, 21(2): 159-62, 1990.
23. Brunetto AR, Turley PK, Brunetto AP, Regattieri LR, Nicolau GV : Impaction of primary maxillary canine by an odontoma: surgical and orthodontic management. *Pediatr Dent*, 13:301-2, 1991.
  24. Yassin OM : Delayed eruption of maxillary primary cuspid associated with compound odontoma. *J Clin Pediatr Dent*, 23(2):147-9, 1999.
  25. 박성연, 남동우, 김현정 등 : 복잡 치아종의 외과적 적출후 미맹출치의 자발적 맹출 유도. *대한소아치과학회지*, 30:489-494, 2003.
  26. Kramer RM, Williams AC. : The incidence of impacted teeth. *Oral Surg*, 29:237-41, 1970.
  27. Bimstein E. : Root dilaceration and stunting in two unerupted primary incisors. *ASDC J Dent Child*, 45(3):223-5, 1978.
  28. Haishima K, Haishima H, Yamada Y, et al. : Compound odontomes associated with impacted maxillary primary central incisors: report of two cases. *Int J Paediatr Dent*, 4:251-6, 1994.
  29. Lysell L, Sund G. Ameloblastic fibroma : report of two cases. *Br J Oral Surg*, 16:78-85, 1978.
  30. Lukinmaa PL, Heitanen J, Laitinen JM, Malmström M : Mandibular Dentinoma. *J Oral Maxillofac Surg*, 45:60-4, 1987.
  31. Jameson GD, Bruke PH. : Inversion of second deciduous molar and second premolar. *Br Dent J*, 162:265-6, 1997.
  32. Raghoebar GM, Boering G. : An unerupted deciduous molar. *Oral Surg Oral Med Oral Pathol*, 71:521-2, 1991.
  33. Rothberg MS, Cangiano RJ, Dutante AJ, Maccaro M. : Intranasal presentation of an intruded deciduous incisor. *Oral Surg Oral Med Oral Pathol*, 72:263, 1991.
  34. Boyczuk MP, Berger JR. : Identifying a deciduous dentigerous cyst. *J Am Dent Assoc*, 126:643-4, 1995.
  35. Oliveira BH, Campos V, Marcal S. : Compound odontoma - diagnosis and treatment: three case reports. *Pediatr Dent*, 23(2):151-7, 2001.
  36. Kaban, LB : Pediatric Oral and Maxillofacial Surgery. Philadelphia: Saunders, 111-12, 1990.
  37. Kokich VG, Mathews DP. : Surgical and orthodontic management of impacted teeth. *Dent Clin North Am*, 37:181-204, 1993.
  38. Oliver RG, Hodges CGL : Delayed eruption of a maxillary central incisor associated with an odontome: report of case. *ASDC J Dent Child*, 55:368-71, 1988.
  39. M Hisatomi, J-i Asaumi, H Konouchi, et al. : A case of complex odontoma associated with an impacted lower deciduous second molar and analysis of the 107 odontomas. *Oral Diseases*, 8(2): 100-5, 2002.
  40. Unetsubo T, Jun M, Miki H, et al. : A case of unerupted lower primary second molar associated with compound odontoma. *Open Dent J*, 13(3):173-176, 2009.

Abstract

CONSERVATIVE SURGICAL REMOVAL OF COMPOUND ODONTOMA: CASE REPORTS

Soo-Yung Kim, Nam-Ki Choi, Seon-Mi Kim

*Department of Pediatric Dentistry, School of Dentistry, Chonnam National University*

Odontoma is a mixed tumor formed by the overgrowth of ectodermal epithelial cells and mesodermal cells. It arises during normal tooth development and only grows to a certain level. It is not a true neoplasm and therefore it is considered as hamartomas. Odontomas are classified into compound and complex types based on morphology. Compound odontoma is commonly found in the anterior region of the maxilla, and has a radiopaque lesion that resembles small teeth. Usually, odontoma is treated by conservative surgical removal and there is little probability of recurrence. This paper describes three cases of compound odontoma diagnosed in children with 1 year of follow-up.

These case reports present patients having eruption disturbance of primary and permanent teeth due to the presence of compound odontoma. In order to induce spontaneous eruption, conservative surgical removal was performed showing favorable results.

**Key words :** Impacted tooth, Compound odontoma, Surgical removal