

치근단 병변이 있는 미성숙 영구치에서 Platelet-rich fibrin(PRF)를 이용한 보존적 근관치료

김하나 · 이난영 · 이상호

조선대학교 치과병원 소아치과학교실

국문초록

성장 중인 아동에서는 치근의 성장이 계속됨에 따라 치수가 과사되어 치근의 병변이 있는 미성숙 영구치에서도 치수의 재혈관화가 실제로 일어날 수 있다는 가능성이 제시 되고 있다. 치수의 재혈관화를 위해서는 근관 내의 감염의 조절과 함께 적절한 scaffold가 필요하며, platelet-rich plasma(PRP)가 이상적인 scaffold로 제시되었다. 최근 임상에서는 PRP의 단점을 극복한 platelet-rich fibrin(PRF)가 응용되고 있다. 본 증례에서는 치외치의 교두 파절로 인한 치수 감염으로 치근단 병변을 가진 미성숙 영구치의 근관 내에 ciprofloxacin, metronidazole, minocycline의 세 가지 항생제 적용 후 이와 함께 PRF를 적용하였다. 정기적인 검진 결과 치근단 병변의 치유와 함께 치근 성장이 관찰되었다. 이러한 보존적인 근관 치료는 미성숙 영구치에서 치근단 형성술의 대안적인 치료로서 이용될 수 있을 것이며, 향후 장기간의 임상적 관찰이 필요할 것이다.

주요어: 보존적 근관 치료, 세 가지 항생제, Platelet-rich fibrin(PRF)

I. 서 론

치근이 완성되기 전에 우식이나 외상에 의해 미성숙 영구치의 치수 과사가 진행되면, 치근의 상아질 형성은 정지되고 얇은 치근벽과 치근단공이 열린 상태로 치근의 성장은 멈추게 된다. 이처럼 치근단이 열려 있는 미성숙 영구치는 전통적인 술식과 재료로는 완벽하게 세척하고 충전하기에 적합하지 않다¹⁾. 또한 미성숙 영구치의 상아질 벽이 얇기 때문에 이런 치아들은 치료 후 파절의 위험이 있다. 통상적으로 이러한 미성숙 영구치의 근관 치료 시에는 수산화칼슘을 이용한 치근단형성술이 이용되었다. 하지만 치근단 받침을 형성하기 위해서는 수산화칼슘을 장기간 적용해야 하며²⁾, 이로 인해 상아질의 기계적인 특성이 변화되어, 치아는 파절에 더 취약하게 된다³⁾. 치근단형성술이 성공적으로 이루어진다고 하더라도 열린 치근단공이 석회화물질로 닫히게 될 뿐, 더 이상 치근의 성장은 이루어지지 않는다⁴⁾. 치수가 과사된 미성숙 영구치에서 이상적인 결과는 정상적인 치근 성장을 계속할 수 있도록 치수 조직이 치근관 내로 재생되는 것이다¹⁾.

그 동안 치수가 과사된 미성숙 영구치의 치수 조직의 재생은 불가능한 것으로 간주되어 왔다⁵⁾. 그러나 최근 성장 중인 신체에서 치근의 성장이 계속됨에 따라 치수의 재혈관화가 치수과사와 치근의 병변이 있는 미성숙 영구치에서 실제로 일어날 수 있다는 증거가 제시 되고 있으며¹⁾, 실제 근관 내 감염이 없고, 조직 내부 성장을 위한 scaffold가 존재 하는 등의 치수의 재생이 일어날 수 있는 적합한 환경이 얻어진다면, 치수의 재생은 가능할 것이다⁵⁾.

근관계의 감염은 호기성 세균과 혐기성 세균으로 구성된 다양한 종류의 세균이 원인으로 하나의 항생제만으로 효과적으로 소독 멸균하는데 한계가 있다^{3,6-10)}. 최근 미성숙 영구치의 근관 내에 ciprofloxacin, metronidazole, minocycline의 혼합물을 적용하여 치근의 지속적인 성장이 이루어진 많은 임상증례들이 보고되고 있다^{4,11)}.

이상적인 scaffold는 선택적으로 세포들을 붙이고 국소화시키며, 성장 인자를 포함하며, 시간이 지남에 따라 생분해가 진행되어야 하는데²⁾, Platelet-rich plasma(PRP)은 이러한 조건들을 만족시키는 이상적인 scaffold로 제시되었다^{2,5)}. 2011년

교신저자 : 이 난 영

광주광역시 동구 서석동 375 / 조선대학교 치과대학 소아치과학교실 / 062-220-3867 / nandent@chosun.ac.kr

원고접수일: 2012년 02월 06일 / 원고최종수정일: 2012년 05월 03일 / 원고채택일: 2012년 05월 10일

* 이 논문은 2012학년도 조선대학교 학술연구비의 지원을 받아 연구되었음.

Torabinejad 등은 괴사된 치수와 치근단 병변을 가진 치아에서 생활력이 있는 조직의 재생은 가능하며, PRP는 잠재적으로 이 술식의 이상적인 scaffold임을 제시하였다¹¹⁾.

Platelet-rich fibrin(PRF)은 다양한 성장 인자를 포함하고 있는 혈소판을 농축시켰다는 면에서는 PRP와 유사하지만, PRP의 몇 가지 단점을 극복했다는 점에서 최근 PRP 대신 임상에 응용되고 있는 물질이다¹²⁾.

본 증례는 조선대학교 치과병원 소아치과에 치외치의 교두가 파절되어 괴사된 치수와 치근단 병변을 가진 미성숙 영구치의 치료를 위해 내원한 환자의 근관 내에 ciprofloxacin, metronidazole, minocycline의 세 가지 항생제 적용 후 이와 함께 PRF를 적용하여 양호한 치료결과를 얻게 되었기에 이에 관한 몇 가지 지견을 보고하는 바이다.

Ⅱ. 임상 증례

1. 증례 1

만 11세 여아가 하악 우측 제2소구치의 치근단 병변을 주소로 개인 치과에서 의뢰되어 본과에 내원하였다. 임상 검사에서 하악 우측 제2소구치의 치외치 교두의 파절이 관찰되었으며, 하악 우측 부위의 동통과 함께 구의 소견으로 우측 협부의 종창이 관찰되었다. 방사선 사진 검사 결과 하악 우측 제2소구치는 치근단이 열려 있는 미성숙 영구치 상태였으며, 치근단 주위의 방사선 투과성 병소와 함께 치조백선의 소실이 관찰되었다(Fig. 1). 환아가 성장중인 상태로 주소부위의 치아가 미성숙 영구치였기 때문에 일반적인 치근단 형성술 대신 PRF를 이용한 재생적인 근관 치료 방법을 시도하기로 하였다.

내원당일 국소마취 시행 후 러버댐 장착 하에 하악 우측 제2

소구치의 근관 와동을 형성 후 괴사된 치수를 제거 후 5.25%의 NaOCl과 생리식염수를 이용하여 근관 내를 세척하고 5일분의 항생제를 처방하였다. 2일 후, 두 번째 내원 시 환자의 하악 우측 부위의 종창이 사라졌으며, 5.25%의 NaOCl과 생리식염수를 이용하여 근관 내를 세척하였다. 5일 후, 환아는 동통 및 불편감이 사라진 상태로 내원하였다. 같은 비율의 ciprofloxacin, metronidazole, minocycline을 증류수와 혼합하여 paste 상태가 되도록 한 후 큰 사이즈의 endodontic plugger를 이용하여 근관 내에 다져넣은 후 멸균된 면구를 위치시킨 뒤 IRM® (Intermediate Restorative Material, Dentsply Caulk, Milford, USA)로 임시 가봉하였다. 3주일 후, 환아는 증상 없이 재 내원하였다. 러버댐으로 격리 후, 임시 가봉재를 제거하고 생리 식염수로 antibiotic mixture를 세척하였다. PRF를 얻기 위해 환자의 팔에서 20 ml의 전혈 샘플을 채취하고 3000 rpm으로 10분 동안 원심분리 하였다. 혈액을 원심 분리한 후 시험관에는 3층의 혈장이 형성되는데 이 중 중간층만 가위로 절제하여 근관 내로 상아 법랑 경계까지 적용한 후 상방에 MTA를 위치시켰다. 젖은 면구를 MTA 상방에 위치시킨 뒤 IRM®(Intermediate Restorative Material, Dentsply Caulk, Milford, USA)로 임시 가봉하였다. 3일 뒤, 재 내원하여 MTA가 경화되었는지 확인한 후 레진으로 수복하였다.

4개월 뒤, 재 내원 하였을 때 방사선사진 상에서 치근단 병소 부위의 완전한 치유와 함께 정상적인 치조백선이 생성되었음이 관찰되었다(Fig. 2). 하지만 임상검사에서 약간 어두운 빛의 치관변색이 관찰되었다. 6개월 뒤 재 내원 시 방사선 사진 상에서 치근의 길이 성장 및 치근의 두꺼워짐과 함께 치근단 부위의 정상적인 골 형성 양상이 관찰되었다(Fig. 2). 환아는 정기적인 검진 중이며, 현재까지 양호한 임상적 및 방사선학적 결과를 보이고 있다.

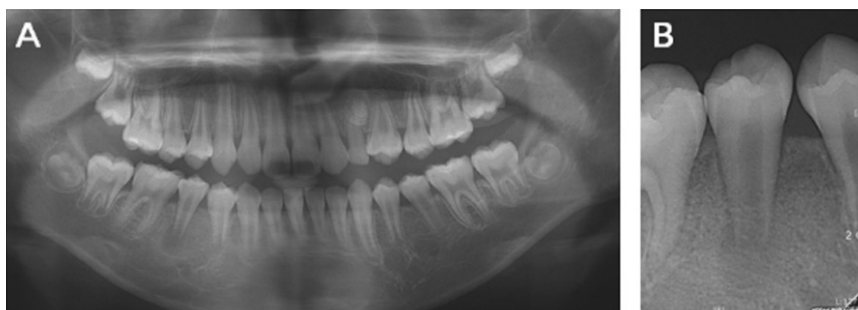

Fig. 1. Initial radiograph of case 1. (A) Panoramic view, (B) Periapical view. In initial radiograph, an open apex and periapical radiolucency of right mandibular second premolar were observed.

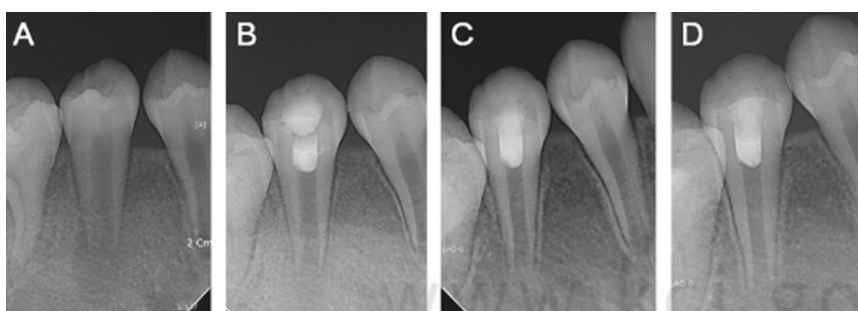


Fig. 2. Periapical view of case 1. (A) Initial visit, (B) After 1 month, (C) After 4 month, (D) After 6 month. The normal lamina dura was formed, and growth and thickening of roots with normal bone pattern was observed.

2. 증례 2

만 9세 여아가 하악 우측 제2소구치의 치근단 병변을 주소로 개인 치과에서 의뢰되어 본과에 내원하였다. 임상 검사에서 하악 우측 제2소구치의 치외치 교두의 파절이 관찰되었으며, 하악 우측 제2소구치의 자발통과 함께 구의 소견으로 우측 협부의 종창이 관찰되었으며, 개인 치과에서 항생제를 처방받아 복용 중인 상태였다. 방사선 사진 검사 결과 하악 우측 제2소구치는 치근단이 열려 있는 미성숙 영구치 상태였으며, 치근단 주위의 방사선 투과성 병소와 함께 넓어진 치주 인대강이 관찰되었다(Fig. 3).

내원당일 국소마취 시행 후 러버댐 장착 하에 하악 우측 제2소구치의 근관 와동을 형성 후 괴사된 치수를 제거 후 5.25%의 NaOCl과 생리식염수를 이용하여 근관 내를 세척하였고, 다음날 두 번째 내원 시 환아의 불편감은 사라졌으며, 5.25%의 NaOCl과 생리식염수를 이용하여 근관 내를 세척하였다. 3일 후, 같은 비율의 ciprofloxacin, metronidazole, minocycline을 증류수와 혼합하여 paste 상태가 되도록 한 후 큰 사이즈의 endodontic plugger를 이용하여 근관 내에 다져넣은 후 멸균된 면구를 위치시킨 뒤 IRM®(Intermediate Restorative Material, Dentsply Caulk, Milford, USA)로 임시 가봉하였다. 3주일 후, 환아는 증상 없이 재 내원하였고, 생리 식염수로 antibiotic mixture를 세척하였다. 근관 내로 PRF를 상아 범랑 경계까지 적용한 후 상방에 MTA를 위치시켰다. 젖은 면구를 MTA 상방에 위치시킨 뒤 IRM®(Intermediate Restorative Material, Dentsply Caulk, Milford, USA)로 임시 가봉하였다. 2주일 뒤, 재 내원하여 MTA가 경화되었는지 확인한 후 치관부를 레진으로 수복하였다.

1개월 뒤, 방사선 사진 상에서 치근단 주위의 병소와 확장된 치주 인대강의 감소가 관찰되었다(Fig. 4.(B)). 4개월 뒤, 방사선 사진 상에서 치근단 주위의 방사선 투과성 병소의 소실과 함께 치근단의 두꺼워짐이 관찰되었으나 임상 검사상에서 첫 번째 증례에서처럼 치관변색이 관찰되었다(Fig. 4.(C)). 6개월 뒤, 정상적인 치조 백선의 형성이 방사선 사진에서 관찰되었으며, 재평가를 위한 정기 검진 예정이다(Fig. 4.(D)).

3. 증례 3

만 11세 남아가 상악 좌측 제2소구치의 치근단 병변을 주소로 개인 치과에서 의뢰되어 본과에 내원하였다. 임상 검사에서 상악 좌측 제2소구치의 치외치 교두의 파절이 관찰되었다. 방사선 사진 검사 결과 상악 좌측 제2소구치는 치근단이 열려 있는 미성숙 영구치 상태였으며, 치근단 병소와 함께 넓어진 치주 인대강이 관찰되었다(Fig. 5).

위의 증례와 같은 방법으로 내원당일 발수 후, NaOCl과 생리 식염수로 근관 세척 시행하였고, 4일 뒤 근관 내에 triple antibiotics를 적용 후, 3주 뒤 PRF를 적용하였다.

치료 후 1개월 뒤 내원 시 방사선 사진 상에서 넓어진 치주인대강과 치근단 병변의 감소가 관찰되었으며(Fig. 6.(B)), 환아는 어떤 불편감도 호소하지 않았다. 4개월 후, 방사선 사진상에서 치근단 병변의 소실과 함께 치근의 두꺼워짐이 관찰되었고(Fig. 6.(C)), 6개월 후, 정상적인 치조 백선과 정상적인 치주 인대강이 관찰되었다(Fig. 6.(D)). 하지만 앞선 증례와 마찬가지로 임상 검사에서 치관변색이 관찰되었다. 현재까지 양호한 임상 및 방사선학적 결과를 유지하고 있으며, 정기적인 검진 예정 중에 있다.

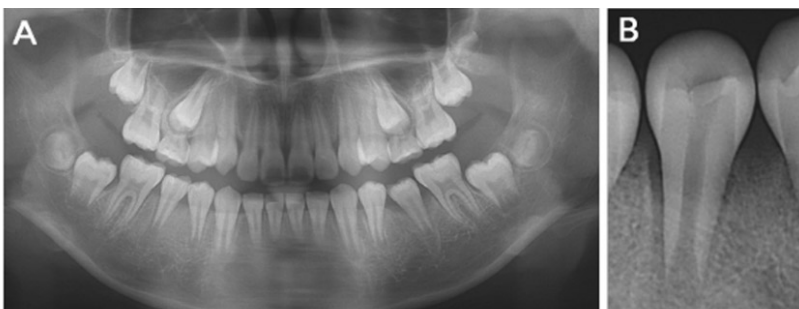

Fig. 3. Initial radiograph of case 2. (A) Panoramic view, (B) Periapical view. In initial radiograph, an open apex and periapical radiolucency of right mandibular second premolar were observed.

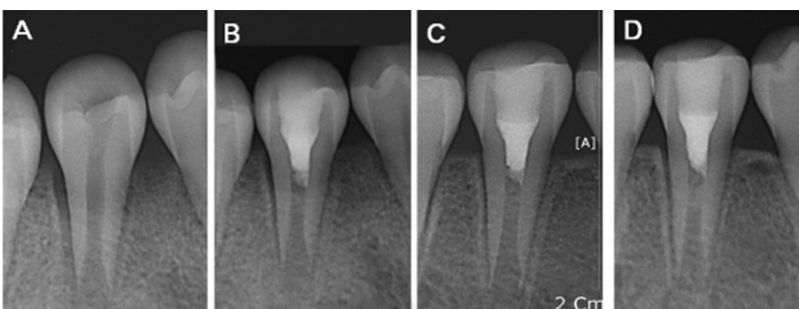


Fig. 4. Periapical view of case 2. (A) Initial visit, (B) After 1 month, (C) After 4 month, (D) After 6 month. The radiolucent lesion disappeared, and normal lamina dura was observed.

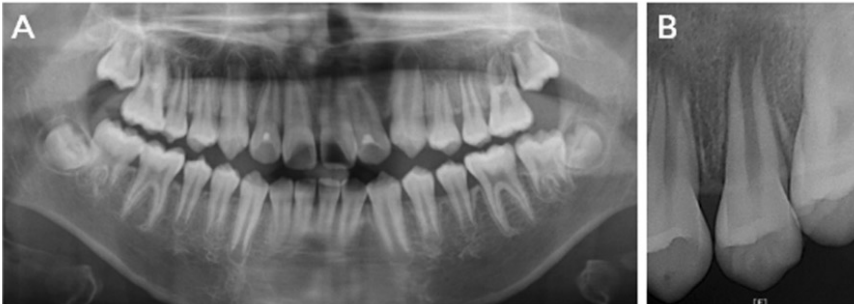

Fig. 5. Initial radiograph of case 3. (A) Panoramic view, (B) Periapical view. In initial radiograph, an open apex and periapical radiolucency of left maxillary second premolar were observed.

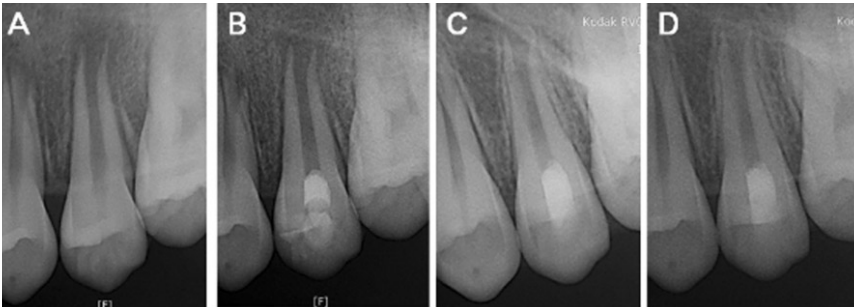


Fig. 6. Periapical view of case 3. (A) Initial visit, (B) After 1 month, (C) After 4 month, (D) After 6 month. The radiolucent lesion disappeared, and normal lamina dura with periodontal ligament space was observed.

Ⅲ. 총괄 및 고찰

치근의 발육이 완전하게 이루어지지 않은 미성숙 영구치의 치수가 피사되어 비가역성 치수염으로 진단된 경우 치료는 전통적으로 수산화칼슘을 이용하여 치근단을 폐쇄시키는 치근단 형성술이 시행되었다. 하지만 치근단 형성술을 시행한 치아들은 치근 형성이 이루어지지 못하고 짧고 약한 치근벽 때문에 파절의 위험성이 크다는 문제점이 있다. 최근 많은 임상 증례 보고들에서 이러한 문제점을 극복하기 위한 대안의 치료법들이 제시되고 있다.

치수의 재혈관화는 일반적으로 치근단이 열려 있는 탈구된 미성숙 영구치의 재식에서 가능하다고 여겨졌다. 하지만 감염된 치아의 경우, 염증의 존재가 이러한 재혈관화를 기대할 수 없게 한다고 하였으나, 성장 중인 미성숙 영구치의 경우 치근단 유두에 존재하는 중간엽 줄기 세포의 존재로 인해 치근의 성장이 가능할 수 있다고 제시되었다. 이에 이번 증례에서도 치수의 감염과 함께 치근단 병변이 관찰되었지만, 보존적인 접근을 통해 치수의 재혈관화를 시도해 보기로 하였다.

미성숙 영구치의 치수의 재혈관화와 치근의 성장을 위해 필요한 것은 근관내 감염의 부재, 재감염을 방지하기 위한 치관부의 봉쇄, 세포의 성장과 분화를 촉진하는 물리적인 scaffold의 존재이다^{2,5)}. 이번 증례에서는 다른 임상 증례들에서 제시된 것처럼 근관은 NaOCl과 함께 triple antibiotics를 사용하여 소독을 시행하였다. Hoshino 등은 ciprofloxacin, metronidazole, minocycline의 세 가지 약제를 1:1:1의 비율로 조절하여 적용하였고^{7,8)}, Takushige 등은 감염된 유치에 1:3:3의 비율로

적용하였으며¹³⁾, 2006년 Trope는 ciprofloxacin, metronidazole, minocycline을 2:5:1의 비율로 혼합하여 사용하였다¹⁴⁾. 본 증례들에서는 Hoshino의 방법에 따라 ciprofloxacin, metronidazole, minocycline을 1:1:1의 비율로 혼합하여 근관에 적용하였다. 약제 적용 전에 근관은 NaOCl로 충분히 세척하였고, 약제를 적용한 뒤 3주 후에 재 내원하였을 때 환아들 모두 동통과 불편감 및 치은의 부종은 모두 사라졌고, 방사선 사진 상에서도 치근단 병소의 감소가 관찰되었다.

하지만, 세 증례 모두에서 어둡고 푸른빛을 보이는 치관 변색이 관찰되었다. 이러한 치관 변색은 근관 내 적용시킨 약제 중 minocycline과 관련되어 발생된 것으로 생각 된다^{15,16)}. 이번 증례의 세 환아들 모두 변색된 치아가 구치부로 전치부에 비해 심미성이 중요하지 않은 부위이기 때문에 치관부 변색에 대한 불만을 호소하지 않고 받아들여질 수 있는 결과를 보였다. 그러나, 심미성이 중요한 전치부에는 triple antibiotics의 사용에 좀 더 신중함이 필요할 것으로 사료된다. 따라서 재생성 근관 치료 시에 치관 변색을 유발하는 triple antibiotics의 사용 없이 단독으로 PRF의 사용에 대한 고려와 함께 이와 관련된 더 많은 연구가 필요할 것으로 생각된다.

미성숙 영구치에서 치근관의 성공적인 재혈관화와 근관의 지속적인 성장은 사람⁶⁾과 동물¹⁷⁾의 치아 모두에서 적절한 근관의 소독과 혈병의 존재에 좌우된다. 혈병은 조직 내부 성장의 scaffold로 작용하면서 성장인자와 분화인자를 포함하고 있어 빈 근관에서 성공적인 치수의 재혈관화에 중요하게 작용한다^{18,19)}. 인간의 임상 연구와 동물 실험 중 재혈관화가 성공하지 못한 경우, 혈병의 부재가 원인으로 나타났다. 이 같은 결과에 대해, 소

독 후의 염증 반응의 해결이 출혈을 어렵게 하며, 에피네프린을 포함한 국소마취제가 혈관 수축을 일으킨다는 것이 가능한 원인으로 제시된 후, Ding 등은 근관 내에서 triple antibiotic paste와 file을 사용하여 출혈을 발생시키기 어려운 환자에서 혈병 대신 scaffold로서 PRP의 사용에 대해 논의하였다⁵⁾. PRP는 1997년 Whitman 등에 의해 소개된 후²⁰⁾ 치과계의 여러 분야에서 널리 사용되어 왔다. PRP는 구강 악안면 수술²⁰⁻²³⁾과 근관치료 수술^{25,26)} 후에 상처 치유를 증진시키기 위해 사용되어왔다. PRP는 성장 인자를 포함하고 collagen 형성을 촉진하고, 손상 부위에서 다른 세포들을 보충하고, 항염증물질을 생산하며, 혈관의 내방성장의 개시와 함께 세포분화의 유도, 국소적인 염증반응의 조절, 연조직과 경조직의 상처 치유의 증진 등의 역할을 한다²⁶⁾. 따라서 앞서 제시된 이상적인 scaffold의 조건에 PRP가 부합된다고 할 수 있을 것이다. 즉, PRP의 적용은 출혈이 일어나기 어려운 환경에서 치근단 병변이 있을지라도 그 안에 존재하는 stem cell들을 끌어당길 수 있는 성장 인자들의 농도의 증가¹⁾로 치수의 재혈관화 가능성을 높일 수 있다. 최근 들어 임상에서는 PRP와 유사하지만, PRP의 몇 가지 단점을 극복한 PRF가 널리 사용되고 있다. PRF는 두 단계의 원심분리기를 이용하는 PRP와는 달리 한 단계의 원심분리를 이용하기 때문에 과정이 단순하고 자동화되어 있어 외래에서 누구나 동일한 결과의 혈소판 농축을 얻을 수 있는 반면에 두 단계의 원심 분리 과정을 이용하는 PRP는 제작과정이 다소 복잡하고 술자의 기술에 많은 영향을 받는다. 또한 PRF는 PRP와는 달리 농축된 혈소판에 다른 동물성 혹은 동종에서 얻은 물질이 첨가되지 않기 때문에 교차 전염의 위험성이 없다는 장점이 있다¹²⁾. 이에 본 증례에서는 scaffold로서 PRF를 적용하였고, 양호한 치유 결과를 얻을 수 있었다.

이번 증례보고들을 통하여 치수가 괴사된 미성숙 영구치에서 근관 내에 세 가지 항생제의 혼합물의 적용 후 PRF를 적용한 경우, 치근단 병변이 있을지라도 치아의 성장이 계속될 수 있음이 보여졌다. 또한 PRF는 이 술식의 이상적인 scaffold로 작용할 수 있음이 나타났다. 비록 이번 결과가 단기간의 결과를 바탕으로 이루어진 결론이지만, 치수 치료의 경우, 치료 후 초기 6개월 정도의 치유 양상이 예후의 결정에 중요한 역할을 하므로 이번 증례보고들은 받아들일만한 결과를 보인다고 할 수 있을 것이다. 따라서, 치근단 병변이 있고 치수가 괴사된 미성숙 영구치의 근관 치료 시 이번 술식은 그 동안의 사용되었던 치근단형성술의 단점을 극복할 수 있는 대안적인 치료법으로 제시될 수 있을 것이다. 앞으로 장기적인 임상 증례들의 관찰과 함께 치관 변색과 같은 부작용을 예방하기 위한 더 많은 연구들이 필요할 것이라 생각된다.

IV. 요 약

본 증례들은 치외치의 교두 파절로 인해 치수가 괴사된 미성숙 영구치를 가진 환자의 치료 과정 및 치료 이후의 임상 관찰 결과에 대해 보고하였다. 미성숙 영구치의 경우 치근단형성술

의 시행 시 치근파절의 위험이 높아진다는 문제점이 있었다. 최근, 치수가 괴사되었을 지라도 성장 중인 미성숙 영구치의 경우, 근관 내 감염이 없고, 적절한 scaffold가 주어진다면, 치수의 재혈관화가 가능할 수 있다는 가능성이 제시되었다. 그 동안의 연구들에서 치수의 재혈관화가 실패한 경우 혈병의 부재가 원인으로 제시된 이후, scaffold로서 PRP가 제시되었다. 최근 임상에서는 PRP대신 PRF가 응용되고 있어 이번 증례에서는 치근단이 감염된 미성숙 영구치의 근관 치료에 scaffold로 PRF를 적용하였고 양호한 임상적 결과를 보임을 확인할 수 있었다. 또한 방사선 사진 상에서도 치근단 병변은 완전히 치유되었고, 정상적인 치조 백선과 함께 골 치유양상이 관찰됨을 알 수 있었다. 치근단 병변이 있는 미성숙 영구치의 치료 시 치근단형성술 대신 PRF를 이용한 보존적 근관치료는 어린 환자에서 혈액을 채취해야 한다는 불편감이 있지만, 치료 시간이 감소되고, 생활력이 있는 조직을 유도할 수 있다는 장점이 있다. 따라서 이번 술식은 그 동안의 사용되었던 치근단형성술의 단점을 극복할 수 있는 대안적인 치료법으로 제시될 수 있을 것이다.

참고문헌

1. Torabinejad M, Turman M. : Revitalization of tooth with necrotic pulp and open apex by using platelet-rich plasma: a case report. *J Endod*, 37:265-268, 2011.
2. Hargreaves K, Geisler T, Henry M, et al. : Regeneration potential of the young permanent tooth: what does the future hold? *J Endod*, 34:851-856, 2008.
3. Andreasen JO, Farik B, Munksguard EC. Long term calcium hydroxide as a root canal dressing may increase risk of root fracture. *Dent Traumatol*, 18:134-137, 2002.
4. 김소정, 조해성, 정운주 외 : 항생제를 이용한 미성숙 영구치의 치험례. *대한소아치과학회지* 38:44-50, 2011.
5. Rui Yu Ding, Gary Shuu-pan Cheng, Jie Chen, et al. : Pulp revascularization of immature teeth with apical periodontitis: A clinical study. *J Endod*, 35:745-749, 2009.
6. Banchs F, Trope M : Revascularization of immature permanent teeth with apical periodontitis: new treatment protocol? *J Endod*, 30:196-200, 2004.
7. Hoshino E, Kurihara-Ando N, Sato I, et al. : In-vitro antibacterial susceptibility of bacteria taken from infected root dentine to a mixture of ciprofloxacin, metronidazole and minocycline. *Int Endod J*, 29:125-130, 1996.
8. Sato T, Hoshono E, Uematsu H, et al. : In vitro antimicrobial susceptibility to combinations of drugs

- on bacteria from carious and endodontic lesions of human deciduous teeth. *Oral Microbiol Immunol*, 8:172-176, 1993.
9. Sato I, Ando-Kurihara N, Kota K, et al. : Sterilization of infected root-canal dentine by topical application of a ciprofloxacin, metronidazole and minocycline in situ. *Int Endod J*, 29:118-124, 1996.
 10. Iwaya SI, Ikawa M, Kubota M : Revascularization of an immature permanent tooth with apical periodontitis and sinus tract. *Dent Traumatol*, 17:185-187, 2001.
 11. 박소연, 김영재, 김정욱 외 : 미성숙영구치의 복합항생제 적용에 의한 변색의 처치 : 증례보고. *대한소아치과학회지* 39:43-50, 2012
 12. <http://www.kda.or.kr/kda/modules/kdanews/news/newsview2.aspx?newsID=53607>
 13. Takushige T, Cruz EV, Asgor Molar A, et al. : Endodontic treatment of primary teeth using a combination of antibacterial drugs. *Int Endod J*, 37:132-138, 2004.
 14. Trope M : Treatment of immature teeth with non-vital pulps and apical periodontitis. *Endodontic Topics*, 14:51-59, 2006.
 15. Kim ST, Abbott PV, McGinley P : The effects of Ledermix paste on discoloration of immature teeth. *Int Endod J*, 33:233-237, 2000.
 16. Sánchez AR, Rogers RS 3rd, Sheridan PJ : Tetracycline and other tetracycline-derivative staining of the teeth and oral cavity. *Int J Dermatol*, 43:709-715, 2004.
 17. Thibodeau B, Teixeira F, Yamauchi M, et al. : Pulp revascularization of immature dog teeth with apical periodontitis. *J Endod*, 33:680-689, 2007.
 18. Maeda H, Wada N, Nakamuta H, et al. : Human periapical granulation tissue contains osteogenic cells. *Cell Tissue Res*, 315: 203-208, 2004.
 19. Marx RE. : Platelet-rich plasma: evidence to support its use. *J Oral Maxillofac Surg*, 64:498-496, 2004.
 20. Freymiller EG, Aghaloo TL. : Platelet-rich plasma: ready or not? *J Oral Maxillofac Surg*, 62:484-488, 2004.
 21. Anitua E. : Plasma rich in growth factors: preliminary results of use in the preparation of future sites for implants. *Int J Oral Maxillofac Implants*, 14:529-535, 1999.
 22. Ito K, Yamada Y, Nagasaka T, Baba S, et al. Osteogenic potential of injectable tissue engineered bone: a comparison among autogenous bone, bone substitute (Bio-oss), platelet-rich plasma, and tissue-engineered bone with respect to their mechanical properties and histological findings. *J Biomed Mater Res A*, 73:63-72, 2005
 23. Kassolis JD, Rosen PS, Reynolds MA. Alveolar ridge and sinus augmentation utilizing platelet-rich plasma in combination with freeze-dried bone allograft: case series. *J Periodontol*, 71:1654-1661, 2000.
 24. Wiltfang J, Schlegel KA, Schultze-Mosgau S, et al. : Sinus Floor augmentation with beta-tricalciumphosphate (beta-TCP): does platelet-rich plasma promote its osseous integration and degradation? *Clin Oral Implants Res*, 14:213-218, 2003.
 25. Demiralp B, Keçeli HG, Muhtarogullar M, et al. : Treatment of periapical inflammatory lesion with the combination of platelet-rich plasma and tricalciumphosphate: a case report. *J Endod*, 30:796-800, 2004.
 26. Hiremath H, Gada N, Kini Y, et al. : Single-step apical barrier placement in immature teeth using mineral trioxide aggregate and management of periapical inflammatory lesion using platelet-rich plasma and hydroxyapatite. *J Endod*, 34:1020-1024, 2008.

Abstract

REGENERATIVE ENDODONTIC TREATMENT OF IMMATURE PERMANENT TEETH
BY USING PLATELET-RICH FIBRIN

Hana Kim, Nan-Young Lee, Sang-Ho Lee

Department of Pediatric Dentistry, College of Dentistry, Chosun University

In case of an immature tooth with necrotic pulp, regeneration of pulp tissue into a canal would be the ideal outcome. It may be capable of promoting the continuation of normal root development. Platelet-rich fibrin has been suggested as a potentially ideal scaffold for regenerative endodontic treatment. Immature permanent teeth of young children were diagnosed with pulp necrosis and apical abscess as the result of clinical and radiographic examination. After removal of necrotic pulp, canal was irrigated with 5.25% NaOCl and dried with paper point. A triple antibiotic mixture was placed in canal space in 3 weeks. After removal of the antibiotic mixture, the platelet-rich fibrin was injected into the canal space with MTA placed directly over the platelet-rich fibrin clot. The coronal region was restored by composite resin. On the basis of short-term results of the present 3 cases, regeneration of vital tissues appears to be possible in a tooth with necrotic pulp and a periapical lesion. Also, platelet-rich fibrin proves to be potentially an ideal scaffold for this procedure. Therefore, long-term clinical observation and examination about this treatment using platelet-rich fibrin in immature permanent teeth of young children are considered to be necessary.

Key words : Regenerative endodontic treatment, Triple antibiotic mixture, Platelet-rich fibrin

www.kci.go.kr