

치근단 형성술 후 약화된 치아의 파절 저항성 보강: 증례보고

이영호 · 박호원 · 이주현 · 서현우

강릉원주대학교 치과대학 소아치과학교실

국문초록

미성숙 영구치는 치아우식증, 외상, 비정상적인 치아 형태로 인한 파절 등에 의하여 치수 생활력을 상실할 수 있다. 이때 이용되는 치료법이 치근단 형성술로서 실활치의 치근단 치수 부위에 광화된 조직의 형성을 통하여 치근단 폐쇄를 유도한다. 현재 수산화칼슘 치근단 형성술이 가장 많이 이용되는데 근관 내에 수산화칼슘을 장기간 적용할 경우 치근단 경조직 형성을 유도할 수 있지만, 강한 알칼리성으로 인하여 치근 약화를 야기하여 치아 파절 위험성이 높아진다. 그러므로 근관 충전 시 치아 보강을 위한 수복이 고려되어야 한다.

본 증례는 생활력을 상실한 미성숙 영구치에서 장기간의 수산화칼슘 치근단 형성술 후 치아 보강을 위하여 MTA plug, 섬유강화형 포스트 그리고 복합 레진을 이용한 근관 충전을 시도하였기에 보고하는 바이다.

주요어: 치근단 형성술, 수산화칼슘, MTA, 섬유강화형 포스트, 복합 레진

1. 서 론

미성숙 영구치는 치근 발육이 완전히 이루어지지 않은 영구 치로서, 미성숙 영구치가 생활력을 상실하게 되는 원인에는 치아우식증, 외상, 치내치나 치외치 등 비정상적인 치아 형태로 인한 파절 등을 들 수 있다. 치근의 발육이 완성되기 전에 치수가 괴사되면, 치근의 발육은 정지되어 상아질 형성이 멈추고 치근벽은 얇아지며 치근단공이 열린 상태가 된다¹⁾. 이렇게 생활력이 상실된 미성숙 영구치의 치수치료는 일반적으로 괴사된 치수조직을 제거하고 소독된 약제를 넣어 치근단 경조직 형성을 유도하는 치근단 형성술(apexification)이 시행되어왔다.

치근단 형성술에는 주로 근관 내에 장기간 수산화칼슘을 적용하는 방법이 이용되어 왔고²⁾, 이외에도 MTA(mineral trioxide aggregate)를 이용한 1 visit 치근단 형성술이 이용되며³⁾, 최근에는 미성숙 영구치의 재혈관화(revascularization)를 통하여 치근 발육을 도모하는 방법이 보고되고 있다⁴⁾. 이중 가장 많이 사용되고 있는 수산화칼슘을 이용한 치근단 형성술은 괴사된

치수를 가진 미성숙 영구치의 근관 내에 수산화칼슘을 적용함으로써 치근단 경조직 장벽의 형성을 촉진하게 된다. 일반적으로 3개월 마다 근관 내 수산화칼슘을 교환하게 되고, 치근단 경조직 장벽은 9~18개월 후 형성된다. 이 술식은 79~96%의 높은 성공률을 보이지만 여러 번의 내원 횟수, 환자 협조도에 대한 의존도, 치근 약화 등의 단점이 있고, 치근 발육의 단계에 따라 28~77%의 치경부 치근 파절을 보이는 것으로 보고되었다⁵⁾. MTA는 치근단공의 단단한 폐쇄가 가능하고, MTA 표면 위에 직접적으로 백악질이 덮힘으로써 치근관의 이중 폐쇄를 얻을 수 있는 부가적인 장점이 있기 때문에 치근단 형성술에 사용이 가능하다. MTA를 이용한 치근단 형성술은 81~100%의 성공률을 보이고, 짧은 치료 시간, 성공적인 치근단 폐쇄의 장점을 가지지만 여전히 치근벽이 얇게 남아있고 약화되어 있어 치근 파절의 위험이 있는 것으로 보고된다⁶⁾. 재혈관화 술식은 치근벽의 두께 및 치근 길이의 유의성 있는 증가를 보이는 것으로 보고되지만 아직까지 장기간의 연구 결과가 확립되지 못하였다.

교신저자 : 서 현 우

강원도 강릉시 강릉대학교 120 / 강릉원주대학교 치과대학 소아치과학교실 / 033-640-2758 / hwseo@gwnu.ac.kr

원고접수일: 2012년 09월 07일 / 원고최종수정일: 2012년 10월 25일 / 원고채택일: 2012년 10월 25일

수산화칼슘 또는 MTA를 이용한 치근단 형성술은 높은 성공률을 보이지만 치아 파절 가능성의 단점을 가지고 있다. 파절된 치아를 대체할 수 있는 임플란트 혹은 고정성 수복물의 양호한 결과를 위해서는 두개안면성장이 완료되어야 하기 때문에 이러한 치아의 유지는 매우 중요하다. 그러므로 파절에 대비하여 약화된 치아의 강화를 위한 수복이 필요하다.

본 증례는 수산화칼슘을 이용한 치근단 형성술로 약화된 치아에서 MTA plug, 섬유강화형 포스트 그리고 복합 레진 코아를 이용하여 파절 저항성을 높이기 위한 시도를 하였기에 이를 보고하는 바이다.

Ⅱ. 임상 증례

1. 증례 1

10세 9개월의 여아가 하악 우측 제2소구치의 심한 통증을 주소로 개인 의원에서 의뢰되었다. 임상 검사 상에서 하악 우측 제2소구치의 치외치 교두 파절이 관찰되었고, 타진 시 심한 통증을 호소하였으며 동요도는 없는 상태였다. 방사선 사진 상에서 치근단 염증 소견이 관찰되었고(Fig. 1A), 치근단이 열려 있는 미성숙 영구치 상태였기 때문에 수산화칼슘을 이용한 치근단형성술을 계획하였다.

내원 당일 국소마취 하에 러버댐을 장착하고 하악 우측 제2소구치의 근관 와동을 형성한 후 발수를 시행하였다. 차아염소

산나트륨과 생리식염수를 이용하여 근관 세척을 시행하였고, 스무스 브로치와 페이퍼 포인트를 이용하여 건조를 시킨 후 수산화칼슘(Vitapex®, Neo Dental Chemical Products Co., Tokyo, Japan)을 충전하고, IRM®(Intermediate Restorative Material, Dentsply Caulk, Milford, USA)으로 가봉하였다(Fig. 1B). 10개월 간의 정기 검진 결과 치근단 경조직 형성이 확인되어 영구 충전을 계획하였다(Fig. 2). 장기간의 수산화칼슘 적용에 의한 치근 약화로 치아 파절 가능성이 높아졌을 것을 고려하여 MTA plug, 섬유강화형 포스트 그리고 복합 레진 수복을 이용한 근관 충전을 계획하였다.

영구 충전 시에는 아말감 캐리어를 이용하여 MTA(ProRoot MTA®, Dentsply, New York, USA)를 근관 내로 옮긴 후 근관치료용 플러거(endodontic plugger)로 다져 넣어 4 mm 두께의 MTA plug를 형성한 후 젖은 면구를 넣고 IRM으로 임시 가봉 하였다(Fig. 3A). 2일 뒤 재 내원 하여 MTA 강화 여부를 확인한 후 충전을 위하여 산부식을 시행하고 상아질 접착제(Single Bond, 3M, Minnesota, USA)를 2회 적용하였다. MTA plug 상방에 복합 레진(LuxaCore®, DMG, Hamburg, Germany)을 충전하고 직경 1.375 mm의 섬유강화형 포스트(LuxaPost®, DMG, Hamburg, Germany)를 위치시킨 후 광중합을 시행하였다(Fig. 3B,C). post의 길이는 교합면 높이보다 2 mm 짧게 하였다.

4개월 뒤 정기 검진 시 치아의 파절 없이 양호한 결과를 보였다(Fig. 4).

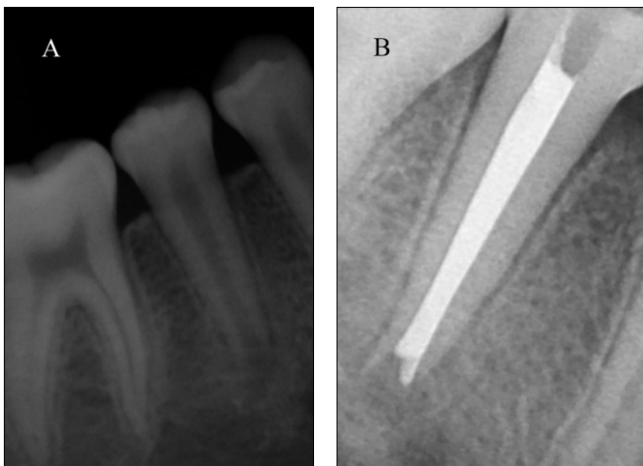

Fig. 1. Periapical radiographs at first visit. (A) Pre-treatment. (B) Vitapex filling.

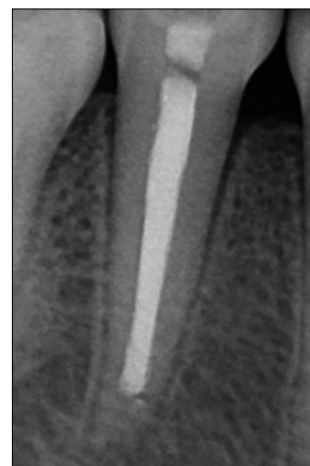


Fig. 2. Periapical radiographs at 10 months after vitapex filling. Hard tissue was formed on apical area.

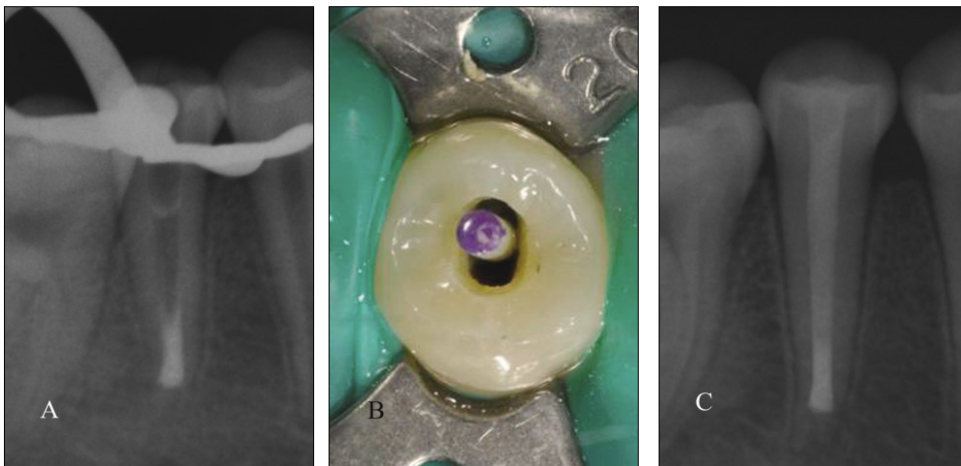


Fig. 3. Root canal filling. (A) MTA plug, (B) fiber post (ø 1.375 mm), (C) Dual cure composite resin & fiber post.

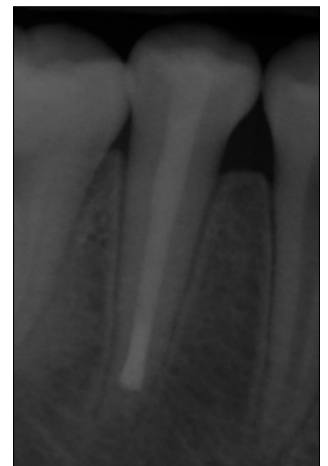

Fig. 4. 4 months after root canal filling. No clinical and radiographical pathology was observed.

2. 증례 2

11세 7개월의 남아가 이가 빠졌다는 것을 주소로 내원하였다. 치아가 탈구된 후 30분 가량이 소요 되었고 탈구된 치아는 우유에 보관된 상태였다. 임상 검사 및 방사선 검사 상 상악 우측 중절치의 탈구로 진단되었고, 내원 당일 상악 우측 중절치의 정복 및 레진과 강선을 이용한 잠간고정술을 시행하였다. 2주 후 재 내원하여 잠간고정술된 부위를 제거하였다. 2달 간의 정기 검진 결과 임상 검사에서 타진에 반응이 있었고, 방사선 검사 상에서 치근단 염증 및 외흡수 소견을 보였다. 방사선 사진 상에서 치근단이 열려있는 미성숙 영구치로 판단되어 수산화칼

슘을 이용한 치근단 형성술을 계획하였다.

치아는 발수 후 수산화칼슘(Calcipex II®, NISHIKA, Shimonoseki-shi, Japan)을 적용하였고, 3개월 후 MTA plug, 섬유강화형 포스트 그리고 복합 레진을 이용한 근관 충전 을 시행하였다.

5 mm의 MTA plug를 형성한 후 2일 뒤 상방에 복합 레진(LuxaCore®, DMG, Hamburg, Germany)을 충전하고 직경 1.25 mm의 섬유강화형 포스트(LuxaPost®, DMG, Hamburg, Germany)를 위치시킨 후 광중합을 시행하였다. 2개월 뒤 정기 검진 시 치아의 파절없이 양호한 결과를 보였다 (Fig. 8).

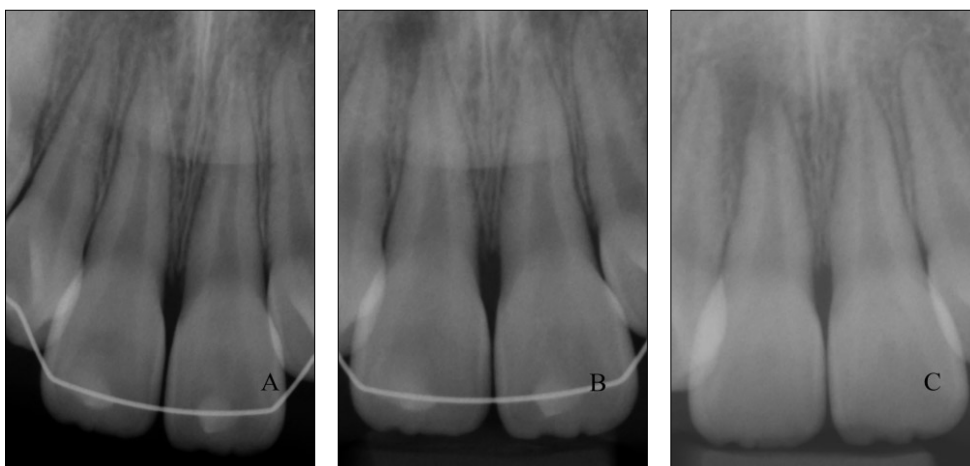


Fig. 5. Periapical radiographs of Pre-treatment. (A) First visit. (B) 2 weeks after trauma. (C) 6 weeks after trauma.

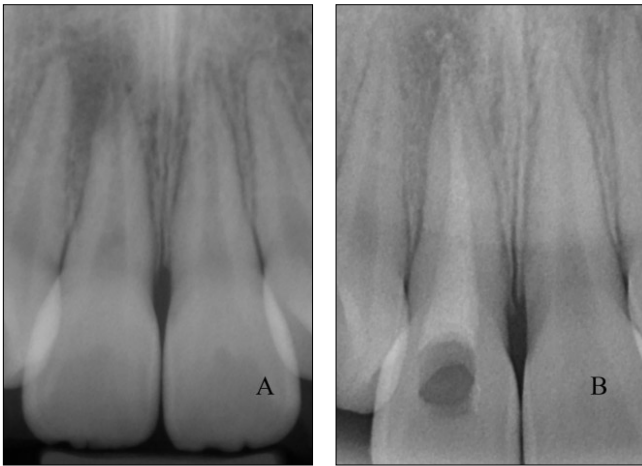


Fig. 6. Periapical radiographs. (A) 2 months after trauma, (B) Calcium hydroxide filling.

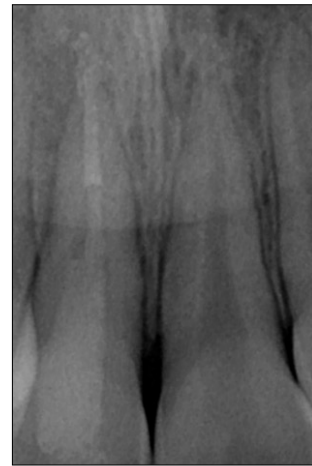


Fig. 8. 2 months after root canal filling. No clinical and radiographical pathology was observed.

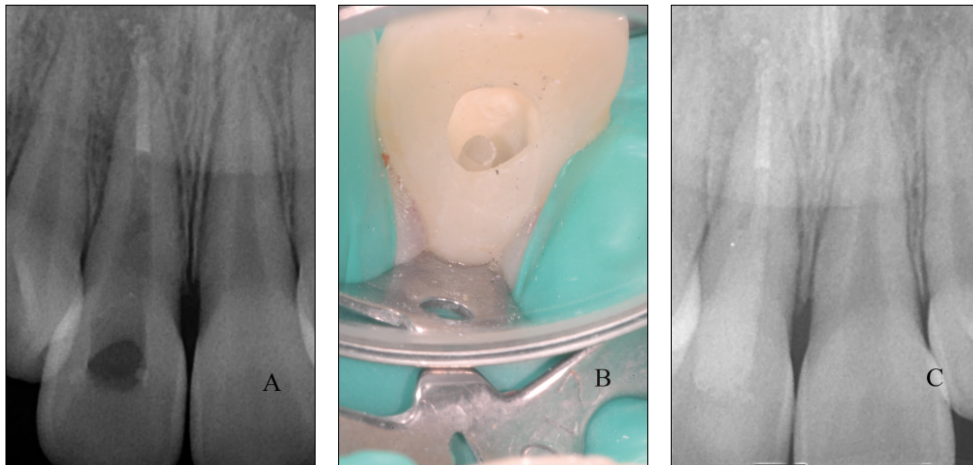


Fig. 7. Root canal filling. (A) MTA plug, (B) fiber post (ϕ 1.25 mm), (C) Dual cure composite resin & fiber post.

Ⅲ. 총괄 및 고찰

괴사된 치수를 가진 미성숙 영구치 치료에 있어서 기본적인 목적은 근관의 치근단 부위에 있는 육아조직세포의 형성 능력을 보존하고 자극하는 것으로 이를 위해 치근단 형성술이 이용된다⁶⁾. 치근단 형성술 시 가장 큰 합병증은 치아 파절로, 영구치의 치근 파절은 흔하지 않지만 가장 큰 원인인 치아 외상에 의해서도 0.5~7.0%의 발생률을 보이고 치근단 충전 후 외상을 받은 치아에서의 발생률은 이보다 더 높아 탈구되어 실활된 치아의 11%에서 약한 외상에도 치아 파절이 나타나는 것으로 보고된다⁷⁾. 성숙된 치아는 상아세관의 수와 직경으로 인하여 무기질 밀도에 차이가 생겨 치아의 부위에 따라 상아질의 미세경도에 차이가 나타난다. 치근 상아질의 형성이 중단된 미성숙 치

아의 얇은 치근벽에서는 치근 발육 단계에 따라 불완전한 상아세관주위상아질과 상아세관사이상아질의 발달을 보여 파절에 더 민감하게 된다⁸⁾.

수산화칼슘을 이용한 치근단 형성술은 79~96%의 높은 성공률을 보이지만 여전히 치근벽이 얇게 남아있고, 수산화 칼슘에 의하여 치아가 약화되어 치아 파절의 가능성이 있다¹⁾. 수산화칼슘이 치아를 약화시키는 것은 강한 알칼리성을 보이기 때문이다. 상아질의 강도는 수산화인회석과 교원섬유 사이의 연결에 의해 결정되는데 수산화칼슘의 강한 알칼리성 때문에 카르복실기와 인산기의 변성이 일어나 상아질 구조의 붕괴를 야기하는 것으로 여겨진다⁷⁾. 대부분의 파절은 장기간의 수산화칼슘 치료가 시작된 지 3년 이내에 발생하였고 그 빈도는 치근 발육 정도에 따라 최소한의 치근 발육이 이루어진 경우 78%, 치

근 발육이 거의 완료된 경우에는 28%인 것으로 나타났다^{2,8)}. Andreasen⁷⁾ 등에 의하면 근관 내에 수산화칼슘을 적용한 치아와 생리식염수를 적용한 치아 사이의 파절 강도를 비교하였을 때 수산화칼슘 적용 2개월 후부터 파절 강도에 유의성 있는 차이가 있었고, 1년 후에는 파절 강도가 절반으로 감소하는 것으로 보고하였다. 그러므로 장기간의 수산화칼슘을 이용한 치근단 형성술 치료를 시행한 치아의 근관 충전 시에는 약화된 치아의 남아있는 치아 구조를 보호하고 심미적 그리고 기능적 요구를 수용할 수 있는 방법으로 수복되어야 한다. 수산화칼슘을 이용한 치근단 형성술은 여러 번의 내원 횟수와 치아 파절 위험성 등의 단점이 있지만 장기간의 연구 결과 치근단 형성술로서의 효과가 입증되었고 아직까지 많이 이용되는 술식이기 때문에 본 증례에서는 수산화칼슘을 이용하여 치근단 폐쇄를 유도한 후 영구 충전 시 약화된 치아에 대한 보강을 시행하기로 하였다.

MTA는 산화삼칼슘(tricalcium oxide)과 다른 산화광물(mineral oxide)로 구성이 되어 있고, 수산화칼슘에서 보이는 바와 동등한 치근단 폐쇄를 촉진한다⁵⁾. 또한 MTA는 세포독성이 없고 생체 적합성이 우수하여 세포 부착과 성장 및 증식을 허용하여 치유를 촉진시키며 수산화칼슘의 장기간 사용으로 나타나는 상아질의 물성 약화를 막을 수 있는 장점이 알려져 있다⁴⁾. 그러므로 본 증례에서는 치근단 부위에 MTA plug를 충전하기로 하였다. 치근단 충전재료로써 MTA를 이용할 경우 치근단 밀폐를 위해 필요한 MTA의 두께에 관한 연구가 이루어져 왔고 Valis 등⁹⁾에 의하면 4 mm 두께 MTA plug는 우수한 치근단 폐쇄성과 충분한 강도를 보이는 것으로 보고되어, 본 증례에서는 MTA plug를 4 mm 두께로 형성하는 것으로 계획하였다. 두 번째 증례의 경우 근관 길이가 길어 근관치료용 플러저로는 충전이 불가능하여 페이퍼 포인트를 사용하였고, 형성된 MTA plug의 두께가 5 mm로 계획하였던 것 보다는 많이 충전되었다.

1 visit MTA 치근단 형성술의 경우 MTA 상방에 가타파차를 충전하게 되나 이번 술식에서는 복합 레진으로 충전을 하였다. 복합 레진은 상아질과 유사한 탄성계수를 가지며 가타파차와 비교 시 더 높은 강도를 보이므로 파절에 대한 저항성을 증가시켜주며, 치관의 복합 레진 수복이 근관 내로 연장되어 MTA로 충전된 미성숙 영구치의 강도를 증가시켜준다. 또한 치관측 근관의 충전 양을 감소시키고 이 부위를 레진으로 대체하는 것은 치관측 미세누출을 감소시키는 부가적인 이익으로 인하여 근관치료의 성공에 기여한다⁸⁾.

코아 재료는 덜 견고한 코아가 교합력 하에서 변형이 되어 상아질 내의 응력 집중을 감소시키게 된다. 복합 레진은 치아 파절에 필요한 하중 보다 낮은 하중에서 파절되기 때문에 치아 구조를 보호할 수 있다¹⁰⁾.

남아있는 치아 구조의 강화와 지지를 위하여 포스트의 사용이 추천되는데 이는 포스트가 수복된 치아의 파절 저항성을 향상시키는 양호한 방향으로 응력을 분산시킬 수 있기 때문이다. 응력 집중 부위는 대개 치근의 치관부 1/3 부위로 알려져 있기 때문에 치경부 파절이 많이 발생하게 된다¹⁰⁾. 치아가 하중을 받으면 포스트의 삽입 없이 수복된 치아는 근관 내에서 같은 형태

의 응력 분산을 가지는 치아 주위에 응력이 집중되나, 포스트가 삽입되면 치근 내에서 상아질 응력이 불균일하게 분산된다. 삽입되는 형태에 따른 파절 저항성을 살펴보면 포스트의 길이는 포스트의 종류와 상관없이 길이가 길어지면 더 단단하고 더 적은 치근 굽힘을 제공하기 때문에 파절 저항성이 증가하게 된다. 포스트의 직경은 굵지 않아야 하고 치근 너비의 1/3이 최대치로 추천되고, 점점 가늘어지는 형태보다는 평행한 것이 파절 저항에 좋다. 포스트의 재료는 치아보다 단단한 경우 높은 탄성계수 때문에 치근의 결정적인 부위에 응력 집중을 발생시키고 더 높은 파절 가능성을 보이게 된다. 본 증례에서 사용한 섬유강화형 포스트와 같이 상아질과 유사한 탄성계수를 가지는 포스트는 포스트-상아질 계면을 따라 좀 더 균등하게 응력을 분산시킬 수 있고 더 적은 파절 가능성을 보인다¹⁰⁾.

미성숙 영구치의 치수 치료 후 근관 충전 시에는 얇은 치근벽 및 구조적인 특성에 의한 파절과 수산화칼슘에 의한 치근 약화에 따른 파절 가능성이 존재하기 때문에 본 증례에서는 치아 보강을 위하여 MTA plug, 복합 레진 및 섬유강화형 포스트를 이용하였다. 치근단 밀폐를 도모하기 위하여 MTA plug를 이용하였고, 응력 분산을 위해서 상아질과 유사한 탄성계수를 가지는 섬유강화형 포스트를 사용하였으며, 이러한 방법은 장기간 수산화칼슘이 적용된 미성숙 영구치의 근관 충전 시에 치아 보강을 위하여 이용할 수 있는 치료법으로 생각된다.

본 증례에서의 한계점은 관찰 기간이 짧다는 점으로 Cvek²⁾에 의하면 대개의 파절은 3년 이내에 발생하였다. 치아의 파절은 치근 발육 정도에 따라 다르게 나타나는데 치근 발육이 거의 완료된 경우에도 28%의 치아에서 파절이 발생되었기 때문에 최소한 3년 이상의 지속적인 관찰이 필요하다.

IV. 요 약

치수 생활력을 상실한 미성숙 영구치의 치료에는 치근단 형성술이 이용되는데, 가장 흔히 사용되는 방법은 장기간의 수산화칼슘을 이용한 치근단 형성술이다. 수산화칼슘 치근단 형성술은 9~18개월 사이에 치근단 경조직 형성을 유도하지만 강한 알칼리성에 의한 치근 약화를 야기하여 치아 파절의 가능성을 높이는 단점이 있다. 그러므로 수산화칼슘을 장기간 적용한 미성숙 영구치에서는 치아 보강을 위한 수복이 필요하다. MTA plug, 섬유강화형 포스트 그리고 복합 레진을 이용한 근관 충전 방법은, MTA의 우수한 치근단 밀폐성과 섬유강화형 포스트의 우수한 응력 분산 능력으로 인하여 치근단 형성술을 시행한 미성숙 영구치의 근관 충전과 치질 보강에 효과적으로 이용될 수 있을 것으로 생각된다.

참고문헌

- Schmoltdt SJ, Kirkpatrick TC, Rutledge RE, Yaccino JM : Reinforcement of simulated immature roots restored with composite resin, mineral trioxide

- aggregate, gutta-percha, or a fiber post after thermocycling. *J Endod*, 37:1390-1393, 2011.
2. Cvek M : Prognosis of luxate non-vital maxillary incisors treated with calcium hydroxide and filled with gutta percha. *Endod Dent Traumatol*, 8:45-55, 1992.
 3. Jeong SY, Ahn BD, Hong SY, *et al.* : MTA Apexification of traumatized immature permanent incisors: A retrospective study. *J Korean Acad Pediatr Dent*, 38:17-24, 2011.
 4. Jeon HJ, Yang YM, Kim JG, Baik BJ : Pulp revascularization of immature first permanent molars with apical periodontitis: Case report. *J Korean Acad Pediatr Dent*, 39:192-198, 2012.
 5. Andreasen JO, Munksgaard EC, Bakland LK : Comparison of fracture resistance in root canals of immature sheep teeth after filling with calcium hydroxide or MTA. *Dent Traumatol*, 22:154-156, 2006.
 6. Finucane D, Kinirons MJ : Non-vital immature permanent incisors: factors that may influence treatment outcome. *Endod Dent Traumatol*, 15:273-277, 1999.
 7. Andreasen JO, Farik B, Munksgaard EC : Long-term calcium hydroxide as a root canal dressing may increase risk of root fracture. *Dent Traumatol*, 18:134-137, 2002.
 8. Desai S, Chandler N : The restoration of permanent immature anterior teeth, root filled using MTA: A review. *J Dent*, 37:652-657, 2009.
 9. Valois CR, Costa ED, Jr. : Influence of the thickness of mineral trioxide aggregate on sealing ability of root-end fillings in vitro. *Oral Surg Oral Med Oral Pathol Oral Radiol Endod*, 97:108-111, 2004.
 10. Al-omiri MK, Mahmoud AA, Rayyan MR, Abu-Hammad O : Fracture resistance of teeth restored with post-retained restorations: An overview. *J Endod*, 36:1439-1449, 2010.

Abstract

REINFORCEMENT OF FRACTURE RESISTANCE AFTER APEXIFICATION : CASE REPORT

Young-Ho Lee, Ho-Won Park, Ju-Hyun Lee, Hyun-Woo Seo

Department of Pediatric Dentistry, Dental College of Dentistry, Gangneung-Wonju National University

The vitality of immature tooth could be lost by dental caries, trauma and fracture of malformed tooth. The vitality loss might lead to halt of the development of the root. The recommended endodontic treatment for a non-vital immature permanent tooth is apexification. Apexification is a method of inducing apical closure through the formation of mineralized tissue in the apical pulp region. Calcium hydroxide is the material of choice for apexification. Long-term exposure to calcium hydroxide may form the apical hard tissue, but weaken the dentin due to its alkaline nature and thus make the roots more susceptible to fracture. It is important to preserve any weakened tooth, so a permanent restoration is needed to reinforce teeth that are prone to fracture.

The purpose of this case report was to describe the treatment for reinforcing immature teeth treated with long-term calcium hydroxide. In these cases, the apices of teeth were sealed with MTA plugs and the root canals were restored with composite resin and fiber post.

Key words : Apexification, Calcium hydroxide, MTA, Fiber post, Composite resin core