

## 惡心 嘔吐를 主訴로 하는 太陰人 小腦梗塞 患者 治驗 一例

김상혁 · 석재화 · 이갑수 · 최경주 · 함통일 · 황민우 · 이의주 · 송일병 · 고병희

경희대학교 한의과대학 사상체질과

### Abstract

#### A Case Study about Taeumin Patient Suffering from Nausea and Vomiting, Treated with Taeumin 'Interior-hot Disease'

Kim Sang-Hyuk, Seok Jae-Hwa, Lee Kab-Soo, Choi Kyung-Ju, Ham Tong-Il, Hwang Min-Woo,

Lee Eui-Ju, Song Il-Byung, Koh Byung-Hee

Dept. of Sasang Constitutional Medicine, College of Oriental Medicine, Kyung-Hee University

#### 1. Objectives

This case is to report that a Taeumin patient with nausea and vomiting treated by Taeumin's Constitutional medications.

#### 2. Methods

This patient was treated by several Constitutional medications and acupuncture treatment according to the result of Sasang Constitutional diagnosis with western management. We used Visual analogue scale(VAS) for the assessment of nausea and vomiting.

#### 3. Results and Conclusions

This patient's chief complaints were nausea and vomiting. So She was treated by Taeumin's Constitutional medications(especially Galgeunhaegui-tang, Cheongsimyeonja-tang) and showed a positive response about her symptom. But then we consider that studies about that case like this are more needed.

**Key Words :** Nausea, Vomiting, Taeumin, Galgeunhaegui-tang, Cheongsimyeonja-tang

### I. 序 論

소뇌경색은 운동실조나 쇠약 같은 뚜렷한 신경학적인 증상이 없이도 단순한 어지러움증이나 전신 쇠약감 만을 주증상으로 하는 경우가 드물지 않아서 진단이 쉽지 않으나 이후 뇌간압박, 뇌수두증 그리고 심폐기능 저하 등 여러 가지 심각한 합병증을 일으킬 수 있는 질환이다. 소뇌경색은 소뇌출혈보다 빈도가 높아 두 질환의 비율은 경색이 85%, 출혈이 15% 빈도로 나타나 있으며 그 증상 및 이학적 소견만

으로 두 가지를 감별하기는 어렵다. 소뇌경색의 증상은 주로 현훈, 두통, 오심 및 구토, 보행장애, 구음장애로 나타나며, 임상 양상은 운동실조, 체간실조, 이명, 겨냥장애, 구음장애, 의식장애, 감각이상, 복시 및 시야장애 등을 나타낸다<sup>1)</sup>.

惡心은 토할 듯 하면서도 토하지 않고, 음식을 보면 속이 메스메스한 것이다<sup>1)</sup>. 즉, 惡心은 嘔吐의 전조증상, 혹은 전단계로 곧 토해내려고 하는 표현이다. 다시 말하면 토하고 싶다는 절박한 느낌을 의미한다. 嘔吐는 소화관의 내용물을 힘 있게 입으로부터 분출하는 것을 말한다<sup>2)</sup>. 四象醫學에서 惡心 嘔吐는 『東醫壽世

• 접수일 2006년 06월 29일; 승인일 2006년 07월 31일

• 교신저자 : 고병희

서울시 동대문구 회기동 1 경희의료원 한방병원 사상체질과

Tel : +82-2-958-9233 Fax : +82-2-958-9234

E-mail : kmc2516@khnc.or.kr

1) 許浚 著. 東醫寶鑑. 初版. 범인문화사, 서울, 2002:1213.

2) 전국한의과대학 비계내과학교수공저. 비계내과학. 한

保元辛丑本』「太陽人內觸小腸病論」에서 “或曰朱震亨所論 嘔膈反胃者 … 曰 少陽人 有嘔吐則 必有大熱也 少陰人 有嘔吐則 必有大寒也 太陰人 有嘔吐則 必病愈也”이라 하여 다른 증상들과 마찬가지로 체질에 따라 병의 병리기전에 대한 이해나 치료방법을 달리하고 있다<sup>3)</sup>.

본 증례는 惡心 嘔吐를 주소로 입원한 太陰人 소뇌경색 환자가 사상의학적 관리를 통해 호전된 예로 이에 보고하는 바이다.

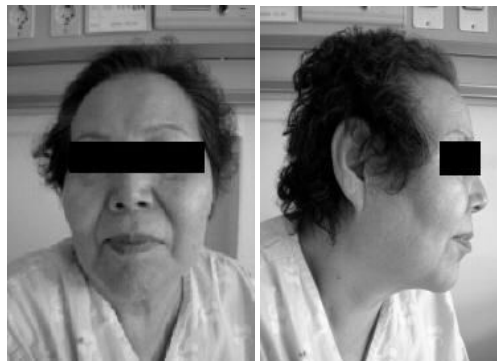

Fig. 1. The Front & Lateral Side of the Face

## II. 證 例

1. 환 자: 정○○ F/66
2. 치료기간: 2006. 5. 29.~ 2006. 6. 23.
3. 진단명
  - ① Cerebellar Infarction
  - ② Diabetes Mellitus
  - ③ Hypertension
4. 주소증
  - ① 惡心 ② 嘔吐 ③ 간헐적 頭痛/眩暈
5. 부 증: ① 左半身少力 ② 食不振
6. 발병일: 2006. 5. 18.
7. 과거력:
  - Cerebral hemorrhage: 1992년
  - Hypertension: 15년 전 진단 및 혈압약 복용 중
  - Constipation: 2~3년 전부터 간헐적 변비약 복용 중
  - Insomnia: 1회/3일 정도 빈도로 간헐적 수면제 복용 중
8. 가족력: 어머니-CVA
9. 현병력: 상기환자 158cm, 75kg의 66세 여환으로 15년전 Hypertension, 1992년 Cerebral

hemorrhage 외 별무대병 중 2006. 5. 18. 眩暈, 頭痛, 惡心, 複視 發하여 경희의료원 신경외과에 입원치료 중 오심, 복시 호전되어 본원 사상체질과로 입원.

### 10. 체질소견

- ① 體形氣像: 키 158cm, 체중 75kg 이며 전체적으로 넉넉한 체형이다. 흉부에 비해 복부와 골반이 넓다.
- ② 容貌詞氣: 얼굴은 색이 탁하고 네모진 편이며 전체적으로 평평하다. 눈매가 온순하며 下顎이 발달되어있다.
- ③ 性質才幹: 평소 느긋한 편이며 낙천적이다. 병실에서는 주로 혼자 지내는 편이다.
- ④ 素證
  - 수면: 1회/3일 정도 빈도로 간헐적 수면제 복용하는 편이나 규칙적으로 수면 취하고 있음.
  - 대변: 변비약 복용 중이라 하나 1회/일 유지되고 있음.
  - 소변: 빈뇨 야간뇨5회정도 있으며 색도 탁한 편.
  - 소화: 식욕 좋으며 소화도 잘 됨. 간식 즐기는 편.
  - 汗: 평소 땀 많은 편. 머리와 상반신에 많음.
  - 舌: 혀가 두텁고 씹 역시 黃白으로 두터운 편.

성기희, 서울, 2000:165.

3) 『東醫壽世保元辛丑本』「太陽人內觸小腸病論」15-9 或曰 朱震亨所論 嘔膈反胃者 安知非少陰少陽太陰人病 而吾子必名目 曰太陽人病 內經所論 解休者 安知非少陰少陽太陰人病 而吾子必名目 曰太陽人病 莫非牽強附會耶 願聞其說. 曰 少陽人 有嘔吐則 必有大熱也 少陰人 有嘔吐則 必有大寒也 太陰人 有嘔吐則 必病愈也 今此嘔膈反胃 不寒不熱 非實非虛 則此非太陽人病 而何也.

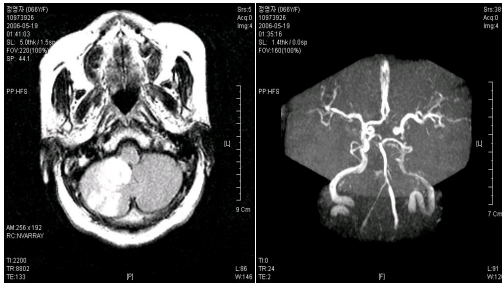


Fig. 2. Br-MR(Flair) & Br-MRA

11. 검사소견

- ① Brain MR(2006-5-19)
  - Suggestive acute focal infarctions at the right cerebellar hemisphere.
  - Suggestive resolved hematoma at the right thalamus.
  - Suggestive chronic focal infarction at the right parietal lobe.
  - Suggestive multiple small infarctions at right BG and both PVWM.
  - Suggestive mild diffuse stenosis of the right distal vertebral artery and irregular atherosclerotic change of the intracranial vessels and unremarkable both carotid bifurcation area and aortic arch.
- ② ECG(2006-5-29)
  - Normal sinus rhythm. Nonspecific T wave abnormality. Prolonged QT. Abnormal ECG.

Ⅲ. 病證 및 經過

1. 평가도구

주소증인 惡心의 강도 평가는 Visual Analogue Scale(이하 VAS)를 이용하여 惡心이 가장 심할 때를 10으로 하고 증상이 전혀 없는 상태를 0으로 하여 환자의 주관적인 느낌을 0부터 10까지의 숫자로 표시하였다. 또한 嘔吐의 빈도를 조사하여 표시하였다.

2. 치료경과

- ① 2006년 5월 29일~2006년 6월 1일
  - 葛根解肌湯(甲午本) 加味 龍眼肉8g 使君子8g 竹茹4g
  - 2006년 5월 18일 眩暈, 頭痛 惡心, 複視 발하여 경희의료원 신경외과에 입원치료 받고 오심, 복시 호전되어 5월 29일 본원 사상체질과로 입원하였으나 전원 직후 바로 嘔吐 한차례 하고 惡心 지속되었다. 5월 30일 오전에도 식후 바로 嘔吐하여 금식 유지하고 수액요법 시행하였으나 惡心은 계속 지속되었다. 이후 惡心 증상 낮아지고 야간에 완화되는 형태 보이다가 6월 1일에 이르러서는 惡心보다 眩暈 증상을 호소하였다.
  - 대변은 4일간 무변상태였으며 입원시 惡心 증상의 VAS는 10이었다
- ② 2006년 6월 2일~2006년 6월 5일
  - 葛根解肌湯(甲午本) 加味 龍眼肉8g 使君子8g 竹茹4g
  - 5월 31일과 6월 1일 양일간 구토 없다가 6월 2일 다시 두 차례 구토하였다. 이후 惡心 증세 계속되어 식사섭취 불량하였다. 배변은 하루 1~2회 규칙적으로 이루어지기 시작하였다. 惡心정도는 VAS 8~9정도였다
- ③ 2006년 6월 6일~2006년 6월 13일
  - 葛根解肌湯(甲午本) 加味 龍眼肉8g 使君子8g 竹茹4g ⇒ 淸血降氣湯
  - 6월 5일 오후부터 惡心 증상 완화되어 6일에 이르러서는 嘔吐나 惡心 증세 호소하지 않았다. 이후 8일부터 淸血降氣湯으로 처방 변경하였으며 惡心 嘔吐는 나타나지 않았다. 배변은 매일 1~2차례 유지되었으며 惡心정도의 VAS는 0~1정도였다.
- ④ 2006년 6월 14일~2006년 6월 19일
  - 淸血降氣湯 ⇒ 淸心蓮子湯 加味 龍眼肉8g 使君子8g 竹茹4g

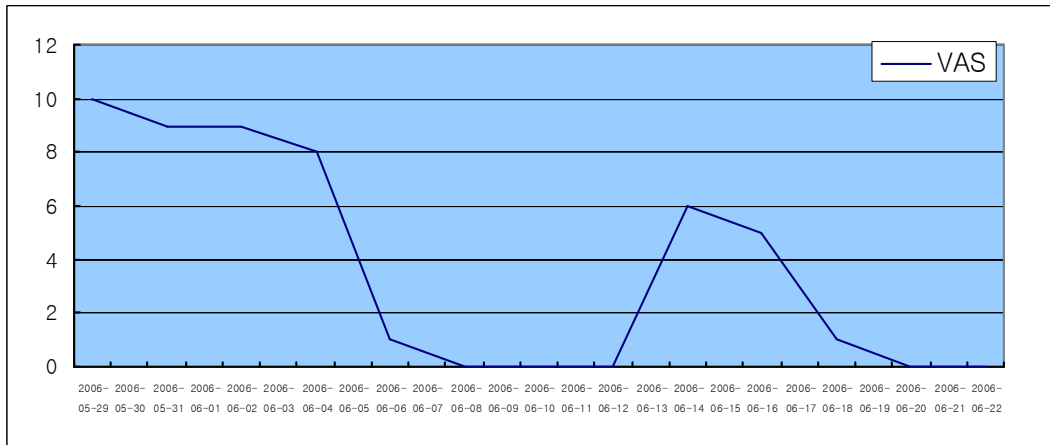


Fig. 3. The Progress of Nausea

Table 1. The Progress of Symptom & The Frequency of Defecation

Date	5/29	5/30	5/31	6/1	6/2	6/3	6/4	6/5	6/6	6/7	6/8	6/9	6/10	6/11	6/12	6/13	6/14	6/15	6/16	6/17	6/18	6/19	6/20	6/21	6/22
VAS of Nausea	10		9		9		8		1		0		0		0		6		5		1		0		0
Frequency of Vomiting	1	1	0	0	2	1	0	0	0	0	0	0	0	0	0	0	1	2	1	0	0	0	0	0	0
Frequency of Defecation	0	0	0	0	2	1	1	2	2	1	1	0	1	2	1	1	1	1	1	1	1	1	1	1	1

14일 경미한 정도의 惡心 증세 있다가 저녁 식사 전 한차례 嘔吐하였다. 嘔吐 증세 지속되어 清心蓮子湯 加 龍眼肉8g 使君子8g 竹茹4g 로 처방 변경하였다. 환자 惡心 증세 때문에 스스로 嘔吐 유도하여 吐하기도 하였다. 그러나 惡心 정도의 VAS는 입원초기보다는 호전된 상태로 5정도였으며, 배변도 1회/일 유지 중이었다.

⑤ 2006년 6월 20일~2006년 6월 23일  
 · 清心蓮子湯 加味(龍眼肉8g 使君子8g 竹茹4g)

환자 17일 저녁부터 惡心 증세 subside 되어 20일부터는 惡心 嘔吐 증세 전혀 없었다. 복부 불편감이나 眩暈 증세도 없었으며 惡心 증상의 VAS는 0이었다.

#### IV. 考 察

본 증례에서는 66세 여환이 2006년 5월 18일에 소뇌경색으로 인한 眩暈, 頭痛, 惡心, 複視 發하여 경희의료원 신경외과에 입원치료 후 본원 사상체질과로 입원하였다. 소뇌경색으로 인한 惡心, 嘔吐, 간헐적 頭痛 眩暈 증상을 호소하였으며 左半身少力, 그리고 惡心으로 인한 食不振의 증상이 동반되었다. 환자의 평소 素證과 體形氣像, 容貌詞氣, 性質才幹 등을 고려하여 太陰人으로 판단하였다.

그러나 태음인의 嘔吐는 『東醫壽世保元辛丑本』 「太陽人內觸小腸病論」에서 “或曰 朱震亨所論 噎膈反胃者 … 曰 少陽人有嘔吐則 必有大熱也 少陰人 有嘔吐則 必有大寒也 太陰人

有嘔吐則 必病愈也”<sup>4)</sup>이라 하여 병이 낫는 징후라 기술되어 있고 때문에 惡心 嘔吐라는 증상 자체에만 초점을 두고 치료법을 모색하는 것은 어려움이 있었다. 이에 東武公의 著作인 『東醫壽世保元四象草本卷』, 『東醫壽世保元甲午本』, 『東醫壽世保元辛丑本』의 내용을 모두 포함하는 表裏病證의 개념과 일관된 기준이 제시되어 있지는 않지만, 『東醫壽世保元四象草本卷』 「病變 第三統」의 “久病病症重者 性氣緩傷之病也 新病病症重者 情慾暴傷之病”<sup>5)</sup>과 『東醫壽世保元』 「太陽人內觸小腸病論」의 “或曰 吾子 … 太陽人哀心 深着則傷表氣 怒心 暴發則傷裏氣 … 少陽人 怒性 傷口膀胱氣 哀情 傷腎大腸氣 少陰人樂性 傷目 驚氣 喜情 傷脾胃氣 太陰人喜性 傷耳腦髓氣 樂情 傷脾胃氣 …”<sup>6)</sup>에 근거하여 太陰人의 裏病證인 太陰人肝受熱 裏熱病證의 범주에서 病證을 살펴보았다.

환자는 얼굴색이 검고 濁한 편으로 평소 변이 굳고 배변이 원활치 않아 변비약을 수시로 복용하였다고 한다. 또한 소변색이 진하고, 가슴이 답답하여 수면을 잘 취하지 못하는 날이 잦으며 頭部와 상반신에만 汗出이 있고 하체는 건조하다는 점 등으로 미루어 太陰人 燥熱證으로 보고 전체적인 病證에 주안점을 두고 이를 관리하였다.

먼저 葛根解肌湯 甲午本 處方을 사용하였다. 『東醫壽世保元甲午本』에 의하면 葛根解肌湯은 表之裏病의 目疼鼻乾增寒壯熱燥澁者에 사용한다고 되어있으며 『東醫四象新編』<sup>6)</sup>에 의하면 治陽毒面赤班班如錦紋咽喉痛唾膿血 하여 微惡寒發熱目疼鼻乾潮汗閉澁消渴狂譫身熱腹痛自利長感癘疫寒厥五日無汗者에 사용한다고 되어있다. 『甲午本』 葛根解肌湯은 『辛丑本』 葛根解肌湯과 비교하면 藁本이 제외되고 杏仁, 酸棗仁, 大黃이 더해진 처방이다. 杏仁은 『辛丑本』에 이르러서는 表病에 多用되고 裏病에는 不用하였으며 주로 發表가 목적이거나 疏通이 요구되는 病證에 사용한다. 酸棗仁은 安神安意 목적으로 사용되며 虛勞가 더욱 진행되어 肝心陰이 부족되어 생긴 燥證에 補心, 補肝膽 목적으로 사용된다. 大黃은 輕症의 裏熱證이나 이미 保命之主가 손상되어 陰血耗損에 이른 病證에는 사용하지 않고 주로 肝熱氣가 熾盛한 상태에서 受熱한 病證에 사용된다<sup>2)</sup>. 이는 熱證을 풀면서 동시에 安神安意의 목적을 이루고자 한 처방으로 생각된다.

이후에 清血降氣湯을 거쳐 사용된 太陰人 清心蓮子湯은 太陰人 肝受熱裏熱病의 燥熱證에 사용하는 처방으로 腹痛泄瀉가 主症일때 清肝燥熱의 治法으로 사용한다. 素證이 表寒證이 多한 者가 裏證 時에 肝肺燥證이 多하여 나타나는 病證으로 虛熱感, 無汗皮膚乾燥 大便燥或滑하나 後重이 있을 수 있고, 小便赤澁, 痞滿, 咽乾, 不欲冷飲이 있는 경우에 사용된다. 즉 清心蓮子湯의 素證은 주로 血分氣化에 障礙가 되는 질환으로, 熱證보다 燥證이 심하게 나타나므로 清熱보다 補陰에 치중한 潤燥 方法을 택하여 調胃하고 補肝腎시켜 潤肝肺시켜 肝肺燥를 치료한다. 適應症으로는 虛勞, 夢泄, 腹痛泄瀉, 舌卷, 中風不語, 思慮, 怔忡, 虛弱, 不眠이 있다(治虛勞夢泄無腹痛泄瀉舌卷中風食滯胸腹痛)<sup>3)</sup>.

처방의 사용과 환자의 증상변화를 살펴보면 처음 葛根解肌湯을 투여하여 大便을 통해 裏熱을 해소시키는 방법을 사용함으로써 증상의

4) 『東醫壽世保元辛丑本』 「太陽人內觸小腸病論」 15-9 “或曰 朱震亨所論 噎膈反胃者 安知非少陰少陽太陰人病 而吾子必名目 曰太陽人病 內經所論 解休者 安知非少陰少陽太陰人病 而吾子必名目 曰太陽人病 莫非牽強附會耶 願問其說. 曰 少陽人 有嘔吐則 必有大熱也 少陰人 有嘔吐則 必有大寒也 太陰人 有嘔吐則 必病愈也 今此噎膈反胃 不寒不熱 非實非虛 則此非太陽人病 而何也”

5) 『東醫壽世保元四象草本卷』 「病變 第三統」 8-16 “久病病症重者 性氣緩傷之病也 新病病症重者 情慾暴傷之病”

6) 『東醫壽世保元』 「太陽人內觸小腸病論」 15-10 “或曰 吾子論 太陽人解休病治法 曰戒深哀 遠嗔怒 修清定 論噎膈病治法 曰遠嗔怒 斷厚味 意者 太陽人解休病 重於噎膈病 而哀心所傷者 重於怒心所傷乎 曰否 太陽人噎膈病 太重於解休病 而怒心所傷者 太重於哀心所傷也 太陽人哀心深着則 傷表氣 怒心暴發則 傷裏氣故 解休表證 以戒哀遠怒 兼言之也 曰然則 少陽人怒性 傷口膀胱氣 哀情 傷腎大腸氣 少陰人樂性 傷目 驚氣 喜情 傷脾胃氣 太陰人喜性 傷耳腦髓氣 樂情 傷脾胃氣乎.”

호전을 가져왔다. 이후 淸熱뿐만 아니라 潤燥의 효능을 더해 淸熱潤燥시키기 위해 淸血降氣湯을 사용하였고, 환자의 大便이 유지되고 舌苔가 없어졌으나 증상이 남아있는 것으로 보아 熱證보다는 燥證이 심하다고 보고 淸熱보다는 潤燥에 주안점을 두어 淸心蓮子湯을 사용하였다. 관리가 지속되는 동안 환자는 大便이 매일 유지되고 수면도 잘 취하면서 舌苔도 없어지는 등 燥熱證이 점차 사라지는 모습을 보였다. 이와 동시에 惡心 嘔吐라는 증상도 완화되었다.

太陰人 患者의 惡心 嘔吐라는 증상을 燥熱證이라는 病證의 포괄적 관리를 통해 완화시킨 치험례로 보고하는 바이나 약물의 가감이나 처방의 운용에 있어서는 더욱 심도 있는 考察이 필요할 것으로 사료된다.

## V. 參考文獻

1. 김성은, 장혜영, 어은경, 김용재, 전영진, 정구영. 응급실을 경유하여 진단된 소년경색의 임상적 고찰. 대한응급의학회지. 2002; 13(3):269-274.
2. 박성식, 고병희, 송일병. 太陰人 葛根解肌湯과 元持常의 葛根解肌湯이 免役反應에 미치는 영향. 사상학회지. 1997;9(1):315-337.
3. 趙晃盛. 四象醫學의 原理와 方劑. 集文堂, 서울, 2005.
4. 전국 한의과대학 사상의학교실 엮음. 개정 증보 사상의학. 집문당, 서울, 2004.
5. 이제마 原著. 박성식 譯解. 東醫壽世保元草本卷. 集文堂, 서울, 2003.
6. 元持常. 東醫四象新編. 文友社, 京城, 昭和四年:東醫四象新編劑方5.
7. 임진희, 이의주, 고병희, 송일병. 太陰人 病證을 중심으로 판본에 따른 병증 개념의 변화에 관한 考察. 사상체질의학회지. 2002; 14(1):26-33.
8. 곽창규, 손은혜, 이의주, 고병희, 송일병. 四象人 體質病證 중 表病과 裏病의 개념규정에 대한 연구. 사상체질의학회지. 2004;16(1): 1-11.
9. 韓基璿, 李源哲. 小腦梗塞으로 인한 中樞性 眩暈患者의 治驗 一例. 東國韓醫學研究所論文集. 2000;9:25-33.
10. 황민우, 이태규, 임진희, 이수경, 송일병. 소년경색으로 진단된 太陽人 嘔隔證 환자의 치험례. 사상체질의학회지. 2003;15(3):216-220.
11. 선승호, 이재은, 한동윤, 이성우, 이성란, 고성규. 중추성 현훈과 소년성 보행실조를 주소로 한 태음인 환자 치험 2례. 대한한방내과학회지. 2004;25(2):335-343.
12. 석재화, 황민우, 최경주, 이갑수, 고병희, 송일병, 이수경. 惡心 嘔吐를 主訴로 하는 少陽人 表病證 患者의 治驗 一例. 사상체질의학회지. 2005;17(3):120-127.