

자궁암 환자의 수신증으로 인한 소변불리와 조영제로 유발된 발진을 사상방으로 관리한 치험 1례

김은희 · 서영광 · 김달래 · 고병희 · 전성하* · 최원철 · 이수경

경희대학교 한의과대학 사상체질과, *경희대학교 동서신의학병원 M·U 통합암센터

Abstract

A Case of Cervical Cancer Case with Urinary Disorder and Urticaria Managed by Sasang Constitutional Medicine

Kim Eun-Hee, Seo Young-Kwang, Kim Dal-Lae, Ko Byung-Hee, Cheon Seong-Ha*,
Choi Won-Cheol, Lee Soo-Kyung

Dept. of Sasang Constitutional Medicine, College of Constitutional Medicine, Kyunghee Univ.

*Section of Hematology/Medical Oncology, Dept. of Internal Medicine,

MU integrative Cancer Center Kyunghee University East-West Neo Medical Center

1. Objectives

This paper reports a case of cervical cancer patient who showed positive results to Sasang Constitutional Medicine. The target symptoms were urinary disorder due to unilateral hydronephrosis and urticaria due to adverse drug reactions.

2. Methods

We measured urinary output and interval. We evaluated skin urticaria by severity and size of itchy site. The patient treated using Sasang Constitutional Medicine.

3. Results and Conclusions

Significant improvement was observed in urinary output and interval.

Key Words : Cervical Cancer, Hydronephrosis, Hydroureteronephrosis, Sasang Constitutional Medicine, Adverse Reaction

I. 緒 論

자궁경부암은 전세계적으로 여성암으로는 2 번째로 많은 것으로 보고되고 있다. 자궁경부암의 발생률과 사망률은 각 국가별로 자궁경부

세포검사(Pap smear)를 통해 자궁경부암 선별검 사프로그램(Screening program)으로 지속적으로 감소하고 있다¹. 자궁경부암의 병기에 따른 5년 생존율은 국한성인지 혹은 전이성인지, 진행성 여부 및 주변조직으로의 침윤 정도 등에 따라 달라진다².

수신증은 요로계의 폐색 중에서도 주로 방광보다 상부의 요로계 폐색에 의해서 발생된다. 원인은 선천적인 원인, 후천적으로 종양이

• 접수일 2007년 11월 12일; 승인일 2007년 11월 29일
• 교신저자 : 이수경
서울시 강동구 상일동 149번지 경희대학교 동서신의학병원
M·U 통합암센터 사상체질과
Tel : +82-2-440-6229 Fax : +82-2-440-8768
E-mail : sookyoung@khmc.or.kr

나 감염에 의해서 발생할 수 있으며 종양 중에서도 자궁이나 전립선 방광, 결장, 직장 등의 암에서 주로 발생의 위험이 높고, 골반 내 감염도 원인이 될 수 있다. 초음파 진단은 90퍼센트의 민감도와 특이도를 보인다. 증상적으로는 통증, 고질소혈증, 감뇨증, 무뇨증을 유발할 수 있으며 만성적으로는 고혈압, 고칼륨혈증 등을 유발할 수 있다.

전산화단층촬영 조영제로 유발된 부작용은 주로 정맥주사 시 주로 발생한다. 조영제의 종류에는 요오드성과 비요오드성 두가지 있으며, 주로 요오드성에 의해서 부작용이 많이 발생된다.

전산화단층촬영 조영제로 유발되는 부작용 중 대표적인 것으로 조영제로 유발되는 신장병증이다. 이는 주로 혈중 크레아티닌 농도의 변화에 따라 판단할 수 있다. 특히 나이가 많거나, 기존의 신장질환을 가진 경우, 당뇨병자, 탈수상태, 높은 조영제 농도는 위의 부작용을 유발 하는 위험 요소들이다.

또 다른 대표적인 부작용으로 몸의 더운 감각 등을 포함하는 감각의 문제 혹은 미각에서의 이상 등을 포함한다. 심한 경우에는 기관지 경련을 비롯한 아나필락시스반응 등의 알러지 반응을 보이는 경우가 있다. 이러한 알러지 반응의 기전은 완전히 규명되어있지 않으며 히스타민 등과 같은 매개자의 방출 등을 그 원인으로 추정하고 있다. 이에 대한 치료는 주로 항히스타민제를 비롯한 스테로이드 사용을 통해 조절하는 것이 일반적이다³.

본 논문에서는 자궁경부암의 원위부 요관침범으로 인한 수신증 환자에게 있어서 소변불리증과 조영제로 유발된 발진에 체질적 관리로 유의한 효과를 보였기에 보고하는 바이다.

II. 증례

1. 환 자 : 장 O O , 75세 여성
2. 진단명 : Cervical ca. with left hydronephrosis by left distal ureter invasion, r/o DVT

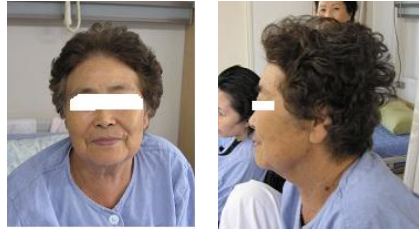

Fig. 1. Patient's Anterior and Lateral View

3. 주소증

- 1) 소변빈삭: 1회/1-1.5시간
- 2) 배부발진: 10/5 전산화단층촬영이후
- 3) 좌하지 통증: 내원 1주일전부터 승근, 승산혈 주위 압통

4. 기타제반증상

- 1) 대변불리: 1회/1-2일, 입원 전 1주일동안 양시같은 양상이라고 표현함
- 2) 전신소력: 입원전 1주일 전부터
- 3) 식욕부진: 입원전 1주일 전부터
- 4) 사지 부종감
- 5) 불면: 평소 천면, 예민함
- 6) 하혈: 입원전 약 1주일전부터 다시 시작되었으나 입원 당시에는 소실된 상태임

5. 과거력: 고혈압-20년전진단, 경구약 복용중

6. 진단일 : 2001년도

7. 현병력

2001년 S의료원에서 자궁암 진단하에 수술 위해 큰 병원 권유하였으나 양방 치료 하지 않고 K 병원에서 옷나무추출물²⁾ 비롯한 한약 5-6년 복용함. 2006/11 C병원에서 부인과 검사하였고, 수술 권유받았으나 가족들이 수술 거부함. 그 후 6개월간 한약 복용 중지후 다시 하혈 재발하여 재복용

입원 약 1주일 전부터 좌하지통증 소화불량 및 식욕부진 등을 이유로 내원함

2) 최원철, 이재호, 이은옥, 이효정, 윤성우, 안규석, 김성훈. 법제 옷나무 추출물의 혈관형성 저해 및 항암효과에 관한 연구. 대한동의생리병리학회지. 2006;20(4): 825-829.

8. 체질 소견

① 체형기상

150cm, 54.5kg으로 암 발병 전에는 59kg 유지 하던 환자이다. 체형은 전체적으로 살집이 있고 부종감이 있으며 건강할 때에도 통통한 체형을 유지하였다. 걸음은 느린 편이다.

② 용모사기

이목구비는 뚜렷하지 않으며 거의 표정이 없는 편이다. 목소리는 저음으로 말수가 적으며 질문에 대한 대답이 느리고 명확한 대답보다는 ‘그런 것 같기도 하고 아닌 것 같기도 하다’ 는 등의 모호한 대답을 하는 경우가 많다.

③ 성질재간

가까운 사람끼리 주로 어울리는 편이라고 한다. 평소에도 질문이 별로 없고 병식이 완전치 않다고 하더라도 모든 질문에 대충대충 대답하는 편이라고 하였다.

④ 소증

- 수면: 불면, 천면
- 대변: 쾌변경험 거의 없으며 1회/1-2일
- 소변: 1회 소변양이 적으며 소변빈삭 1회/1-2시간
- 식사, 소화: 평소 양호하나 입원 당시 식욕저하로 하루 죽 반 그릇 정도 섭취한다고 함.
- 땀: 평소 적음.
- 피부: 건조하면서도 부종감.
- 혀: 舌乾燥, 苔厚黃

⑤ QSCC-2 검사 결과 : 太陰人

=> 이상의 결과를 토대로 사상체질과 전문의의 판단 하에 太陰人으로 판별하여 치료하였다.

9. 검사 소견

1) V/S: <Table 1> 참조

2) 일반병리 검사: <Table 1> 참조

CBC and differential count, CRP, BUN/Cr, U/A

3) 특수검사:Abdomen-pelvis CT(10/5)(Fig. 2 참조)

1. Uterine cervical cancer with probable direct invasion to the urinary bladder, distal ureter, and rectum.

-> Slightly improved hydrocolpos

2. Equivocal change of left hydroureteronephrosis by left distal ureter invasion by cervix cancer.

3. Equivocal change of lymphadenopathy at left paraaortic space

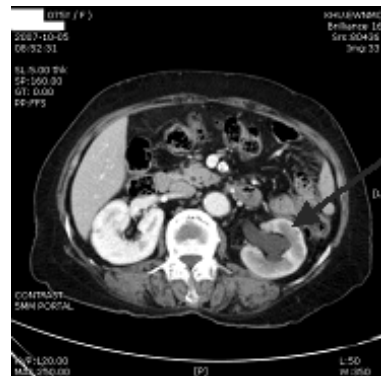


Fig. 2. Abdomen-pelvis CT.

Table 1. V/S and Lab findings during Admission Period.

Date	8/28(입원 전)	10/4	10/5	10/6	10/7	10/8	10/9
아침혈압(mmHg)			181/104	95/55	172/85	195/109	103/55
일중 최고 체온(°C)		36.2	38.2	36.6	37.3	36.8	36.3
WBC(10 ³)	11.4	12.1	9.8	16.7	11.3	11.9	8.5
Neutrophil segment(%)	67.3	70.3	61.1	85.8	78.4	68.3	61.5
CRP(mg/dL)	2.0	2.55	2.47	7.00	6.45	5.16	
BUN(mg/dL)	15	20	14	18	14	9	10
Creatinine(mg/dL)	1.1	1.0	0.9	0.9	1.0	0.8	1.0
WBC in U/A(/HPF)		10-29		30-50		2-4	

Table 2. Symptoms Changes during Admission Period.

Date	10/4	10/4-10/5	10/6-10/7	10/8-10/9
배뇨간격	1시간	3-4시간	3-4시간, 야간소변증가	3-4시간
배부발진	-	발진홍적		발진홍적(-)
발열	36.2	38.2	37.3	36.3
대변	대변후중감 변비	2회 쾌변양상	설사 4회	대변 2회 연변
수면	불면, 천면	수면시간증가		
식사	하루 1/2-1공기	한끼 1/2	한끼 1/2-3/4공기 간식량증가	한끼 1/2-3/4공기 간식량증가
설태	黃厚 乾	白厚 乾	白厚 乾	白厚 乾

4. Slightly increased size of lymph node in posterior to the left internal iliac artery.

10. 치료 처방(한약)

- 1) 清心蓮子湯(10/4-10/5)
- 2) 藜本浮萍湯(10/6-10/7)
- 3) 清心蓮子湯 가 葛根 藜本 6g 浮萍4g (10/8 ~10/9)
- 4) 옷나무추출물: 입원 전부터 복용 중.
- 5) 補中益氣湯 加 地榆炒: 입원 전부터 복용

11. 한약 이외의 약 투여

- 1) 사이톱신 200mg 하루 2회 주사: 10/5부터 1주일간사용
- 2) 울트라셋 하루 2회복용
- 3) 혈압약: 에니디핀 5mg, 다이크로진정

12. 치료기간 : 10/4-10/9

13. 치료경과 : <Table 2> 참조

- 1) 10/4-10/5
 - ① 배뇨양상의 변화
소변 회당 배뇨량 증가, 배뇨간격 1시간에서 3-4시간으로 증가, 잔뇨감 없음.

② 배부발진과 발열의 출현
제반증상은 호전되었으나 전산화단층촬영후 목뒤부터 소양감 호소하기 시작함. 이후 38~38.2도 정도의 발열과 오한감. 혈액검사 상 감염 의심되어 항생제 투여함. 익일 소변검사 상 요로감염으로 판단되어 지속적으로 항생제 사용하기로 함.

2) 10/6-10/7

① 배뇨양상의 변화
배뇨양상은 큰 변화 없었으나 다소 야간 소변빈삭 증가되었음.

② 배부발진과 발열
피부발진은 10/6 목뒤쪽은 감소하였다가 등 전체로 퍼지는 양상 보이다가 10/7 처음보다 약 20퍼센트 정도로 감소하였고 소양감만 남아 있었다. 발열은 37.5도 정도로 소실됨.

=>배부발진은 호전경향 보이며 자각 증상 감소하였으나 대변양상이 설사 경향으로 바뀌었고 야간 소변빈삭 보이며 10/7일 하혈증상 보여 10/8부터는 처방을 清心蓮子湯 가미방으로 바꾸어 치료하였다.

3) 10/8-10/9

① 배뇨양상의 변화
소변빈삭증 감소하였으나 큰 변화는 없음.

② 배부발진과 발열
발열은 소실되었으며 퇴원당시에는 약간의 소양감만 남아있었음.

Ⅲ. 考 察

상기 환자는 중양의 방광 및 요관 침범으로 인한 수신증으로 입원초기부터 소변빈삭과 소변불리를 보이는 환자였으며 清心蓮子湯으로 증상을 관리하던 중 검사 위한 전산화단층 촬영과 그로 인한 배부발진을 사상방으로 관리한

환자이다.

환자의 전체적인 체형기상, 용모사기, 소증, 성정 등을 미루어 판단했을 때 태음인 肝熱證이 있는 것으로 판단하였으며 清心蓮子湯가 대항을 사용하여 소변빈삭이 현저하게 호전되었으며 대변양상도 규칙적이고 쾌변양상을 보였다. 불면 역시 개선되었으며 하혈은 보이지 않았다. 또한 설태의 변화 등 제반증상의 변화를 보았을 때 간열이 풀어지는 과정이었던 것으로 생각된다.

이후 전산화단층 촬영 후 배부발진과 발열이 생겼으며 요로감염 증상이 뚜렷해졌다. 이는 간열이 충분히 풀어지지 않은 상태에서 수신증으로 인해 肝熱이 대소변을 통해 원활히 배출되지 못하는 것으로 판단하였으며 평소의 소증에 비해 피부발진, 발열, 요로감염 등 肝熱證의 정도가 평소보다 심한 정도로 판단하고 藁本浮萍湯을 사용하였다. 이후 배부발진 등은 호전을 보였으나 하루 연변 4회, 야간 소변빈삭 증가를 보여 다시 清心蓮子湯 加 葛根, 藁本, 浮萍을 사용하여 관리하였다. 퇴원당시에는 발진은 거의 관찰되지 않았으며 소양감만 VAS2 정도로 남아있었다.

태음인 清心蓮子湯³⁾은 신축본에서 그 활용이 정확히 나와 있지 않은 처방으로 기존 논문상에서 보면 김⁴⁾ 등은 감오본의 청심산약탕⁴⁾을 동일계열의 처방으로 보고 사용하는 예가 있었으며朴은 清心蓮子湯陽활용에 대한 임상적 연구를 통하여 清心蓮子湯楊사용시 전신상태의 특징은 설태가 white 혹은 黃태가 있는 경우나 睡眠에 장애가 있는 경우가 많았고, 다음으로는 大便, 小便, 消化, 嘔, 구갈에 문제가 있는 경우가

많아서 太陰인 肝燥熱證에 가까운 처방으로 고찰하였다⁵⁾.

태음인 藁本浮萍湯⁵⁾은 갈근부평탕에 고본 2돈을 가미한 처방이다. 태음인 갈근부평탕⁶⁾은 『東醫壽世保元·辛丑本』에 따르면 태음인 浮腫裏症熱多者에게 사용하는 약이다. 조영제 주사 이후 소변배출이 원활하지 않고 조영제 배출이 잘 되지 않는 점과 평소 부종이 동반되어 있다는 점에서 상기 증상을 태음인 부중에 준하여 치료하였다. 환자의 소증 및 배부발진 등 평소보다 심해진 肝熱證으로 판단하여 裏症熱多者로 보고 藁本浮萍湯을 사용하였다. 소변불리와 조영제 유발 발진은 양방적으로는 다른 원인과 증상으로 보이나 사상의학적으로 肝熱證이라는 같은 범주로 판단하고 질병의 경중과 환자의 상태에 따라 용약을 조절하여 관리하였다.

藁本은 『東武遺稿·海東』⁷⁾에 따르면 풍사를 제거할 수 있는 약재로 피부질환에 사용할 수 있는 것으로 나와 있으며 『東醫壽世保元·辛丑本』⁸⁾에서는 手指焦黑癩瘡病 등에서 大便秘 등 燥熱이 심해졌을 시 사용할 수 있는 약재로 나와 있다.

浮萍은 『東武遺稿·海東』⁹⁾에 따르면 풍을

3) 『東醫壽世保元·辛丑本』 清心蓮子湯
蓮子肉 山藥 各二錢 天門冬 麥門冬 遠志 石菖蒲
酸棗仁 龍眼肉 柏子仁 黃芩 蘿菴子 各一錢 甘菊
花 三分
4) 『東醫壽世保元四象草本卷』
清心山藥湯
治虛勞 夢泄 腹痛 泄瀉 舌卷不語中風
山藥三錢 遠志二錢 天門冬 麥門冬 蓮子
柏子仁 酸棗仁 元肉¹⁾ 桔梗 黃芩 石菖蒲
各一錢 甘菊五分

5) 『東武遺稿·海東』
葛根浮萍湯(葛根3支 蘿菴子 黃芩 各2支
浮萍 大黃 各1支 蟬蛻4個) 加 藁本 2支
6) 『東醫壽世保元·辛丑本』 葛根浮萍湯
葛根 三錢 蘿菴子 黃芩 各二錢 紫背浮萍 大黃 各
一錢 蟬蛻 十箇
○ 治浮腫裏症熱多者 宜用
葛根浮萍湯 『東醫壽世保元·甲午本』
葛根 三錢 蘿菴子 黃芩 各二錢 紫背浮萍 大黃 各一錢
蟬蛻 十箇
○ 治浮腫裏症熱多者 宜用
『東武遺稿·海東』 葛根
葛根 味甘 傷寒發表 溫瘧往來 止渴解酒
7) 『東武遺稿·海東』 藁本
藁本 氣溫 除痛顛頂 寒濕可祛 風邪可屏
8) 『東醫壽世保元·辛丑本』
管治 太陰人 燥熱證 手指焦黑癩瘡病 自左手中指 焦
黑無力 二年內 一指黑血焦癩過掌心 而掌背浮腫 以刀
斷指矣
又一年內 癩瘡 遍滿全體 大者如大錢 小者如小錢
得病 已爲三年 而以壯年人 手力 不能役勞一半刻 足
力 不能日行步三十里
以熱多寒少湯 用藁本二錢 加大黃一錢 二十八貼 用之
大便始滑 不過一二日 又秘燥

제거하는 약물로 역시 피부질환에 사용될 수 있다.

위의 같은, 고본, 부평은 환자의 肝熱證이 심화됨으로 인해 발생한 배부발진 개선을 목표로 하여 사용하였다.

상기 환자의 경우 중양의 침범으로 구조적으로 야기된 문제인 수신증과 그로 인해 수반된 배뇨장애 증상에 있어서 증상 호전을 보였으며, 검사 과정 중에 발생한 요로감염과 발진 등 肝熱證의 악화를 사상의학적으로 관리하였다.

치료 중간에 항생제를 사용함으로 인해 증상의 호전의 원인이 불분명하나 항생제는 요로감염과 발열 등의 증상 호전을 목표로 사용하였으며 그 효과 역시 위의 두 가지 증상 호전에 국한시켜 판단하여야 할 것으로 생각된다. 기타 조영제로 인한 발진에는 주로 항히스타민제를 비롯한 스테로이드의 사용하는데 발진의 호전에 항생제가 작용하였다고 보기는 어려울 것으로 생각된다.

따라서, 위의 증상 변화에 있어 평소의 소변불리 개선을 목표로 한 淸心蓮子湯은 환자의 수신증과 그로 인해 동반된 소변불리증상의 호전에 적절하게 작용하였다고 생각되며, 발진 발생 이후 藁本浮萍湯은 환자의 실사를 유발하기는 하였으나 약재의 용량과 경증을 조절하여 발진에 고려해볼 수 있을 것으로 생각된다.

암환자의 특성상 한 가지 약만을 사용하기는 어려운 면이 있으나 상기 증상 등의 치료에 관한 케이스 스터디 및 반복적인 임상이 요구될 것으로 생각된다.

IV. 結 論

상기 증례에서는 자궁경부암의 침윤으로 인한 수신증을 가진 환자에게 있어서 조영제로

유발된 발진과 소변불리 및 제반증상에 있어서 사상의학적 관리를 통해 유의한 결과를 보였기에 보고하는 바이다. 또한 암으로 인한 여타 구조적인 문제로 인한 증상에 있어서도 사상의학적 접근과 관리가 이루어질 수 있을 것으로 생각된다.

V. 參考文獻

1. 김승철. 이화여자대학교 의과대학 산부인과 학교실. 전이성 및 재발성 자궁경부암에서의 항암화학요법. 대한부인종양·콜포스코피학회. 21(0):60-82.
2. 프리미어의학연구회. 프리미어내과. 고려의학, 서울, 2006:1582-1583.
3. 해리슨내과학편찬위원회. 해리슨 내과학. 도서출판 정담, 서울, 2000.
4. 김정열, 김동준, 김달래. 辛丑版 東醫壽世保元 太陰人淸心蓮子湯에 관한 文獻的 研究. 사상체질의학회지. 2004;16(1):12-19.
5. 박성식. 淸心蓮子湯 활용에 대한 임상적연구. 사상의학회지. 1998;10(1):235-252.
6. 경희대학교 한의과대학 사상체질과. 사상체질과 임상편람. 2004;3(2):『東醫壽世保元·辛丑本』.
7. 경희대학교 한의과대학 사상체질과. 사상체질과 임상편람. 2004;3(2):『東醫壽世保元·甲午舊本』.
8. 경희대학교 한의과대학 사상체질과. 사상체질과 임상편람. 2004;3(2):『東武遺稿·海東』.
9. 경희대학교 한의과대학 사상체질과. 사상체질과 임상편람. 2004;3(2)『東醫壽世保元·四象草本卷』.

9) 『東武遺稿·海東』 浮萍 浮萍 辛酸治諸風 癱瘓瘙癢惡瘡癰 利水勝酒長鬚髮 時行發汗有奇功