

地黃白虎湯으로 호전된 少陽人 帶狀疱疹 치험 2례

한다님 · 홍솔이 · 이필재 · 임은철

동서한방병원 사상체질과

Abstract

Two Case Reports of Herpes Zoster in Soyangin Improved with Gihwangbeakho-tang

Han Da-Nim, Hong Sol-Yi, Lee Pil-Jae, Lim Eun-Chul

Dept. of Sasang Constitutional Medicine, Dongseo Oriental Medical Hospital

1. Objectives

The purpose of these 2 case studies is to evaluate the effects of Gihwangbeakho-tang which is based on the Sasang Constitutional Medicine for the Herpes zoster.

2. Methods

We used Visual analogue sign(VAS) and pictures of the affected part for the assessment.

3. Results

After two patients were treated with Gihwangbeakho-tang, the vesicles were cleared and the pain was decreased.

4. Conclusions

These 2 case studies show an efficient result of using Gihwangbeakho-tang in the treatment of Herpes zoster.

Key Words : Soyangin, Gihwangbeakho-tang, Herpes Zoster

I. 緒 論

帶狀疱疹은 지각신경의 분포를 따라 편측성으로 군집한 水疱性 發疹이 발생하며 심한 통증이 동반되는 질환이다. 帶狀疱疹의 발병원인은 수두의 초감염 때 지각신경절에 감염된 바이러스가 잠복해 있다가 다시 분열하여 신경을 따라 내려가 피부감염을 일으키는 것이다¹.

皮膚發疹은 침범한 신경을 따라 띠 모양으로 분포되며 처음에는 紅斑 위에 군집한 水疱가 생기며 수일 후에 水疱는 膿疱에서 痂皮로 되며 水疱의 일부는 터지지 않고 그대로 마르며 일부는 출혈성 혹은 괴사성으로 되며 악성질환을 앓고 있는 환자에서는 大水疱가 생기기도 한다. 발진 소실 후에도 수개월간 통증이 지속되기도 하고 침범한 피부절을 따라 지각 과민증도 있을 수 있다¹.

한의학에서 帶狀疱疹은 마치 뱀이 기어가는 모양이라 하여 蛇串瘡 또는 腰肋部에 띠 모양으로 감고 있다 하여 纏腰火丹 또는 四肢에서 나타난다 하여 蜘蛛瘡 또는 飛蛇丹이라 한다. 주로 2~4

• 접수일 2008년 06월 05일; 승인일 2008년 07월 12일
• 교신저자 : 한다님
서울시 서대문구 연희3동 194-37 동서한방병원 (120-830)
Tel : +82-2-320-7807 Fax : +82-2-320-7990
E-mail : moon-doctor@hanmail.net

주 지나면 회복이 되나 후유증으로 疼痛, 麻木 및 痺疔 등이 나타나며 치료 후에는 재발은 거의 드물다².

帶狀疱疹은 돌연히 皮疹 및 水疱가 무리지어 一側의 특징적인 대상을 따라서 띠 모양으로 배열되며 심한 刺痛을 동반하고, 肝經火盛, 肝膽濕熱, 脾經濕熱, 氣滯血瘀, 毒熱熾盛, 濕熱搏結 등이 원인이다².

최근에 四象醫學的으로 帶狀疱疹을 치료한 연구를 살펴보면 최³의 삼차신경을 침범한 顏面部 帶狀疱疹에 대한 治驗 3례와 박⁴, 권⁵, 조⁶의 耳性 帶狀疱疹 증례 보고가 있다.

본 증례에서는 帶狀疱疹 환자를 少陽人胃受 熱裏熱病으로 변증하고 地黃白虎湯을 투여하여 통증과 水疱 증상의 호전을 보였기에 보고하는 바이다.

II. 對象 및 方法

1. 대상

OO한방병원에 입원한 帶狀疱疹 환자 2명을 대상으로 하였다.

2. 치료

- ① 鍼治療 : 동방침구 직경 0.20mm, 길이 30mm 1회용 stainless 호침을 사용하여 健側 小腸 正格에 자침하고 1일 1회 시술하였으며 유침 시간은 20분이었다.
- ② 藥鍼療法 : 患部 각각의 水疱 부위에 黃連解毒湯 藥鍼을 0.05cc씩 피하 주입하였다.
- ③ 藥物治療
 <증례 1>
 - 2008년 1월 23일 : 龍膽瀉肝湯 加味 (龍膽草 8g, 柴胡 8g, 澤瀉 8g, 車前子 4g, 金櫻子 4g, 生地黃 4g, 木通 4g, 赤茯苓 4g, 當歸 4g, 梔子 4g, 黃芩 4g, 炙甘草 4g, 黃連 4g)
 - 2008년 1월 24일~2008년 1월 30일 : 地黃白虎湯 加減

(石膏 20g, 生地黃 16g, 知母 8g, 薄荷 4g)
 <증례 2>

- 2008년 2월 26일~2008년 3월 4일 : 地黃白虎湯 加味 (石膏 20g, 生地黃 16g, 知母 8g, 獨活 4g, 防風 4g, 薄荷 4g)
- 2008년 3월 5일~2008년 3월 7일 : 涼膈散火湯 (生地黃 8g, 忍冬 8g, 連翹 8g, 梔子 4g, 薄荷 4g, 知母 4g, 石膏 4g, 防風 4g, 荊芥 4g)
- 2008년 3월 8일~2008년 3월 10일 : 地黃白虎湯 加味 (石膏 20g, 生地黃 16g, 知母 8g, 獨活 4g, 防風 4g, 薄荷 4g)

④ 洋方治療

<증례 1>

- 2008년 1월 23일 : Tridol 1A IM
- 2008년 1월 24일~1월 25일 : Pontal 1C#1
- 2008년 1월 25일~1월 27일 : Zovirax (Acyclovir 400mg) 6T#3
- 2008년 1월 28일~1월 30일 : Zovirax (Acyclovir 400mg) 3T#3

<증례 2>

- 간헐적으로 환자가 동통이 심하다고 표현할 때 pm) Pontal 1C#1으로 복용하고 매일 患部를 Simple dressing함.

3. 평가

- ① 치료 시작시기부터 종결시점까지 水疱 양상의 변화를 사진으로 기록하였다.
- ② 각 시점마다 변화하는 환자의 자각 통증 정도를 VAS (Visual Analog Scale)로 표시한다. (초진시 환자가 느끼는 통증의 정도를 VAS 10, 전혀 통증이 없는 상태를 VAS 0으로 하여 평가하였다. 증례 2는 환자의 Cognitive impairment로 호소하는 통증의 정도가 불분명하여 증례 1에서만 VAS 평가하였다.)

Ⅲ. 證 例

<증례 1>

1. 환 자 : 이OO(F/80)
2. 발병일 : 2008년 1월 21일
3. 치료기간 : 2008년 1월 23일~2008년 1월 30일 (8일간)
4. 주소증 및 부증
 - ① 주소증 : 左側 腹部, 脇腰部 疼痛 및 水疱性 發疹
 - ② 부증 : 口乾, 口渴, 疲勞感, 便秘
5. 과거력
 - ① 고혈압 : 2007년 진단받고 양약 복용 중.
6. 가족력 : 별무
7. 현병력

상기 환자는 80세 여환으로 며칠간 집안일을 힘들게 한 후 2008년 1월 21일 左側 腹部, 脇腰部에 水疱性 發疹 나타나고 통증 심하여 2008년 1월 22일 OO 내과에서 帶狀疱疹 진단받고 비스테로이드성 소염진통제 복용하였으나 증상 심화되어 2008년 1월 23일 본원에 입원하였다.
8. 초진소견
 - 1) 체질진단
 - ① 體形氣像

키 146cm, 체중 57kg의 살집이 있고 다부진 체격으로 흉곽이 둔부에 비해 발달하고 어깨가 넓어 보이는 胸實足輕의 양상을 보인다.
 - ② 容貌詞氣

안색이 붉고耳目口鼻가 뚜렷하며 관골이 발달하였다. 턱이 약간 뾰족하여 위로 들린 편이고 날래 보이는 용모를 지녔다.
 - ③ 性情

성격이 급하고 예민하며 일처리를 할 때는 꼼꼼한 편이다. 다른 사람들과 어울리는 것을 좋아하고 활발하고 행동이 빠르다.

2) 素證

- ① 食慾 및 消化 : 평소 食慾은 양호하고 消化에도 큰 문제가 없었다.
 - ② 大便 : 평소 1회/3일, 硬便으로 보는 便秘 양상이 있었고 입원 당시 2008년 1월 21일에 마지막으로 大便을 본 상태였다.
 - ③ 小便 : 양호
 - ④ 睡眠 : 평소 잠은 잘 자는 편이나 상기 증상 발병 이후 통증 때문에 깊게 잠을 자지 못했다.
 - ⑤ 飲水 : 口乾, 口渴이 심해서 물을 자주 마시는 편이다.
 - ⑥ 汗出 : 평소 땀은 거의 없다
 - ⑦ 舌質 : 紅
 - ⑧ 脈狀 : 浮
- 3) QSCC-2 검사 결과 : 少陽人
이상의 결과를 토대로 사상체질과 전문의, 전공의와 상의 후 少陽人으로 판정하였다.

9. 검사소견

- 1) 혈액검사 및 소변검사 (1.24)

[BC] Glucose 111 ↑ CPK 27 ↓
[CBC] WBC 3.57 ↓
[UA] WBC 5-10
[Elect] K 3.43 ↓
- 2) 심전도 검사 (1.23)

Within Normal Limits
- 3) Vital sign (입원 당시)

130/80 - 70 - 20 - 36.4
- 4) 방사선 검사 (1.24)
 - ① Chest PA

No active lung lesion
 - ② KUB

Degenerative change of spine

10. 치료 경과

상기 환자는 입원 당시 左側 腹部, 脇腰部의 극심한 疼痛 및 水疱性 發疹을 호소하였고, 평소 口乾, 口渴이 있어 물을 자주 마시고 便秘가 심하여 1월 21일 이후로 大便을 보지 못하였다. 평소 잠은 잘 자는 편이나 발병 이후 통증이 극심하여 깊게

잠들지 못했다. Fig. 1은 1월 24일 상황으로 左側腹部에서 脇部로 이어지는 水疱 및 發赤을 볼 수 있다. 1월 26일 Fig. 2에서 환부 면적의 진행이 보이나 환자가 호소하는 통증은 VAS 4 정도로 감소하고 밤에 잠을 깨지 않고 잘 자게 되었다. 1월 28일 Fig.

3에서 水疱 및 發赤 부위의 감소와 함께 痂皮가 발생함을 볼 수 있고 환자의 통증도 현저히 감소하였다. 퇴원일인 1월 30일에는 Fig. 4에 나타나는 것처럼 환부가 痂皮로 변하고 發赤도 줄어들었다. 통증은 VAS 0의 상태로 호소하지 않았고 素

Table 1. The Grade of Pain and Herb Medication

Date	Pain	Herb Medication
1월 23일	VAS 10	龍膽瀉肝湯加味
1월 24일	VAS 9	
1월 25일	VAS 9	
1월 26일	VAS 4	地黄白虎湯加減
1월 27일	VAS 4	(石膏 20g, 生地黃 16g, 知母 8g, 薄荷 4g)
1월 28일	VAS 2	
1월 29일	VAS 1	
1월 30일	VAS 0	

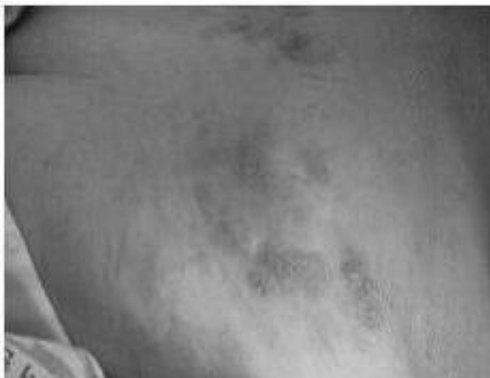

Fig. 1. Picture of vesicles. (1.24)

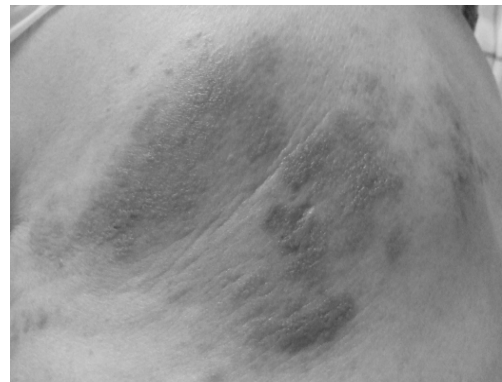

Fig. 2. The change of vesicles. (1.26)

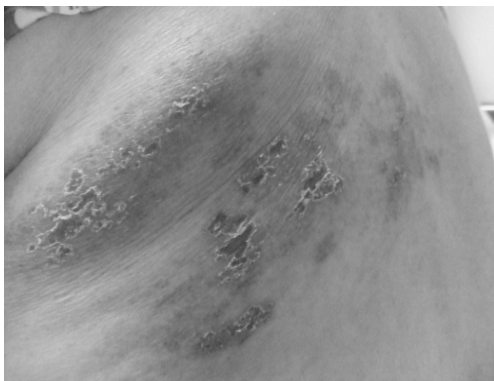


Fig. 3. The change of vesicles. (1.28)

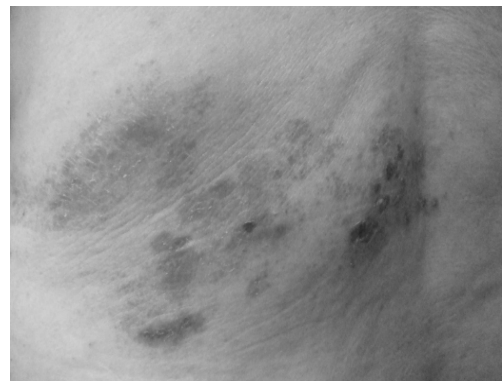

Fig. 4. The change of vesicles. (1.30)

證으로 있던 口乾, 口渴도 호전되어 물을 마시는 횟수가 감소하였다. 평소 硬便을 보고 便秘가 심하였으나 1월 25일 이후로 매일 정상변을 보았고 환자분 원하여 1월 30일 퇴원하였다.

<증례 2>

1. 환 자 : 안 O O (M/55)

2. 발병일 : 2008년 2월 17일

3. 치료기간 : 2008년 2월 26일~2008년 3월 10일 (14일간)

4. 주소증 및 부증

- ① 주소증 : 右側 胸背部, 腋下部位 疼痛 및 癢痒感, 水泡(손으로 긁어서 터진 상태)
- ② 부증 : Both side weakness Gr. IV / IV / IV / III, Dysarthria, Cognitive impairment, 小便不利, 譫語, 夜間煩燥

5. 과거력

- ① SAH, Aneurysm : 2008년 1월 5일 OO병원에서 진단, 1월 7일 OO대학병원에서 수술 후 2월 25일까지 입원치료함.
- ② 당뇨, 고혈압 : 2008년 1월 7일 OO대학병원에서 진단받고 양약 복용 중임.

6. 가족력 : 별무

7. 현병력

상기 환자는 55세 남환으로 2008년 1월 5일 SAH 발생하여 1월 7일 OO대학병원에서 수술 후 입원 치료하던 중 2월 17일 右側 胸背部, 腋下部位에 水泡 발생하여 帶狀疱疹 진단받고 2월 19일부터 2월 22일까지 Vacrax 3A#3 주사하였다. 2008년 2월 25일 SAH 관련한 재활치료 위해 본원으로 전원하였다.

8. 초진소견

1) 체질진단

① 體形氣像

키 168cm, 체중 68kg의 다부진 체격으로 흉곽이 벌어지고 어깨가 넓으며 다리는 얇은 편이다.

② 容貌詞氣

피부색은 검은 편이고 耳目口鼻가 뚜렷하며 안면 부위가 紅하다. 눈썹이 짙고 매서운 눈매이다.

③ 性情

성격이 급하고 불같은 기질이 있다. 참을성이 부족해 평소에 상처가 나면 딱지가 가라앉기 전에 다 긁어버리는 일이 많았다.

2) 素證

① 食慾 및 消化 : 평소 食慾은 양호하고 消化에도 큰 문제가 없었다.

② 大便 : 1회/1~2일로 주로 硬便을 힘들게 보는 상태였다.

③ 小便 : SAH 발병 이후 小便不利 나타나 Foley catheta insert하였다.

④ 睡眠 : 밤에 잠을 깊게 못 자고 자주 깨며 병실 밖으로 나가려 하고 帶狀疱疹 부위를 긁는 일도 많았다.

⑤ 飲水 : 口乾, 口渴을 심하게 호소하지는 않으나 물을 자주 마신다.

⑥ 汗出 : 머리 쪽으로 땀이 많이 나고 더위를 많이 탄다.

⑦ 舌質 : 舌紅 黃苔

⑧ 脈狀 : 浮數

3) QSCC-2 검사 결과 : 少陽人

이상의 결과를 토대로 사상체질과 전문의, 전공의와 상의 후 少陽人으로 판정하였다.

9. 검사소견

1) 혈액검사 및 소변검사

① (2.26)

[BC] TG 314 ↑ CPK 14 ↓

[CBC] RBC 3.40 ↓ Hb 10.1 ↓ Hct32.2 ↓

Platelet 377 ↑ Mono 4.7 ↓ ESR 61 ↑

[UA] Nitrite pos Blood ++ RBC 15-20

WBC 15-20 Bacteria Many

[Elect] Na 148.3 ↑

② (3.3)

[BC] TG 207 ↑ CPK 15 ↓

[CBC] RBC 3.44 ↓ Hb 10.3 ↓ Hct32.6 ↓

Platelet 559 ↑ Mono 4.8 ↓ ESR 101 ↑
 [UA] Nitrite pos RBC 1-3 WBC 3-5 Bac-
 teria Many
 [Elect] Na 151.6 ↑ Cl 115.8 ↑

- 2) 심전도 검사 (2.25)
 Possible inferior infarction
 Negative T
- 3) Vital sign (입원 당시)
 120/80 - 68 - 20 - 36.2
- 4) 방사선 검사
 ① (2.26)
 Chest PA
 No active lung lesion
 KUB
 Unremarkable

- ② (3.3)
 Chest PA
 No active lung lesion
- 5) MMSE-K (2.27)
 15점

10. 치료 경과

상기 환자는 입원당시 右側 胸背部, 腋下部位에 발생한 帶狀疱疹 부위가 비교적 넓은 편이었고 평소 더위를 많이 타며 머리 쪽에 땀이 많이 났다. SAH 발병 이후 小便不利 나타나 도뇨관을 삽입하였고 대변은 硬便을 1회/1~2日 보았다. 밤에는 잠을 깊게 못 자고 자주 깨서 병실 밖으로 나가려 하고 帶狀疱疹 부위를 긁었다. Fig. 5는 치료 시작일인 2월 26일로 환자의 Cognitive impairment로 인하여 疼痛 및 癢痒感을 참지 못하고 환부를 긁어서 水疱가 모두 터지고 상처가 남은 상태였다. 患部 감염이 우려되어 Simple dressing을 시행하였고 3월 2일경부터 癢痒感을 덜 호소하고 밤에 깨는 횟수가 줄어들고 잘 자기 시작했다. 치료 일주일째인 3월 3일 Fig. 6에서 患部の 면적이 줄어들고 痂皮로 변화하였음을 볼 수 있다. 3월 10일 Fig. 7에서 水疱 및 痂皮의 흔적이 거의 사라진 채로 치료 종료하였다. 환자가 호소하는 熱感 및 頭部汗出은 줄어들었고 밤에 깨서 밖으로 나가려 하지 않고 잘 자게 되었다. 대변은 정상변을 보기 시작했고 3월 8일에 도뇨관을

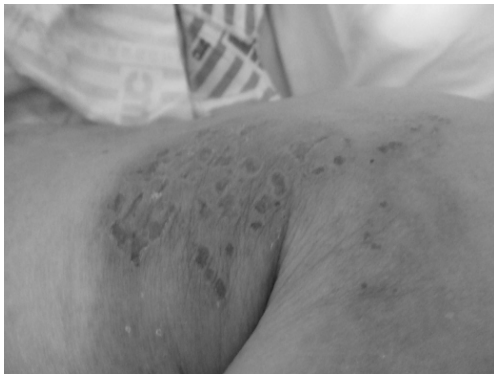

Fig. 5. Picture of vesicles. (2.26)

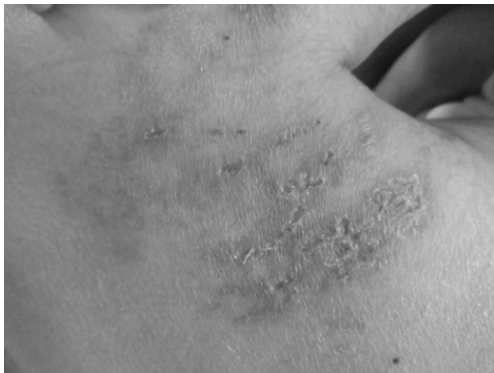

Fig. 6. The change of vesicles. (3.3)

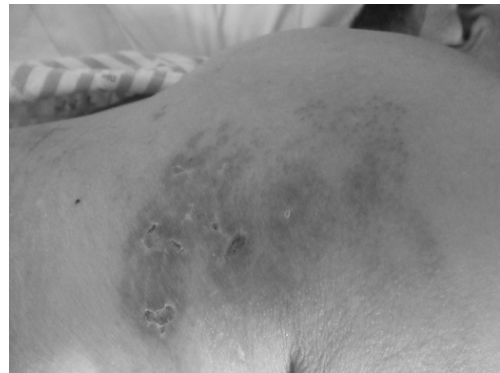

Fig. 7. The change of vesicles. (3.10)

Table 2. Herb Medication

Date	Herb medication
2월 26일~3월 4일	地黃白虎湯加味 (石膏 20g, 生地黃 16g, 知母 8g, 獨活 4g, 防風 4g, 薄荷 4g)
3월 5일~3월 7일	涼膈散火湯 (生地黃 8g, 忍冬 8g, 連翹 8g, 梔子 4g, 薄荷 4g, 知母 4g, 石膏 4g, 防風 4g, 荊芥 4g)
3월 8일~3월 10일	地黃白虎湯加味 (石膏 20g, 生地黃 16g, 知母 8g, 獨活 4g, 防風 4g, 薄荷 4g)

제거하고 이후 자가배뇨를 잘 하였다.

IV. 考察 및 結論

수두 바이러스의 최초 감염이 급성으로 전신에 확산되어 나타나는 것은 수두(Varicella, Chicken Pox)이며, 이 바이러스에 이미 잠복 감염되어 있던 사람에서 바이러스가 재활성화되어 국소적으로 감염이 발생하는 것이 帶狀疱疹(Herpes-zoster)이다⁷.

서양의학에서의 치료는 항바이러스 제제의 투여가 기본이 되는데 치료 시작 시기는 바이러스 증식이 활발한 발진 시작으로부터 3~4일 이내에 신속하게 투여해야 하고 Zovirax(Acydovir)의 정맥 투여 또는 Famciclover의 경구 투여가 일반적이다. 이외의 치료로 부신피질호르몬을 항바이러스 제제와 복합요법으로 사용하며 대증요법으로는 진통제, 항우울제, 인터페론, 신경차단술등을 사용할 수 있다⁸. 대부분의 帶狀疱疹은 3~4주간의 水泡 발생 후 치유되고¹, 이⁹에 따르면 평균치료기간은 3.8주이고 동반 질환이 있었던 환자군에서는 5.4 주, 동반질환이 없었던 환자군에서는 3.3주로 나타났다.

한의학에서는 巢¹⁰가 『諸病源候論』에 “甑帶瘡者 纏腰生 次亦風濕博於血氣所生狀如甑大 因以爲名 又云此瘡纏腰則殺人”이라 하여 최초로甑帶瘡이라 명명하였으며 발병부위와 임상증후에 따라 纏腰火丹, 蛇串瘡, 蜘蛛瘡, 蛇丹, 纏腰瘡, 火帶瘡, 火丹, 纏身龍 등으로 나뉜다.

帶狀疱疹의 초기는 국부의 피부에 灼熱感과 刺痛이 생기고 곧 發赤하여 米粒大에서 豌豆大이며 帶狀으로 배열하는 水泡를 형성하며 水泡는

투명에서 혼탁으로 변한다. 乾性과 濕性 두 가지로 구분되고 乾性인 경우는 미만성 發赤이 있고 그 중심부에 좁쌀알같은 것이 생기며 瘙癢感이 있다. 濕性인 경우는 황백색의 水泡가 형성되면서 그것이 터지면 진물이 흘러나오고 乾性에 비하여 동통이 심하다. 皮疹은 胸, 腹, 腰등에 대부분 발생하며¹¹, 四肢, 面, 頸, 眼, 口腔, 耳 등에도 발생할 수 있으며 신체의 一側에 국한된다².

韓醫學의으로 변증하여 치료하면 肝經火盛, 肝膽濕熱에는 三紫湯, 龍膽瀉肝湯加減을 활용하고 脾經濕熱에는 除濕胃苓湯加減을 활용한다. 氣滯血瘀에는 活血散瘀湯, 桃紅四物湯, 柴胡疎肝湯, 逍遙散, 活血化瘀湯등에 加減한다. 毒熱熾盛에는 大靑連翹湯加減, 犀角地黃湯合黃連解毒湯加減을 활용하고 濕熱搏結에는 薏苡赤豆湯을 加減한다².

四象醫學의 측면에서 帶狀疱疹을 살펴보면 少陽人과 太陰人의 陽毒發斑과 유사하다고 볼 수 있다. 「少陽人 脾受寒表寒病論」에서 石膏를 위주로 熱症의 범주에서 陽毒發斑을 치료한 경험을 기록하였고¹⁾, 「少陽人 胃受熱裏熱病論」에서는 陽毒發斑 병세의 重함을 언급하고 있다²⁾. 「新定 少陽人病 應用要藥 十七方」에서는 陽毒發斑의 治方으로 陽毒白虎湯을 설정하면서 “治陽

1) 『東醫壽世保元·辛丑本』「少陽人 脾受寒表寒病論」, 9-42 其後 又有少陽人一人 得傷寒熱多寒少之病 有人 教服雉肉湯 仍成陽毒發斑 余教服白虎湯 連三貼 而其人 只服半貼...前後用石膏 凡十四兩 而未境 發狂數日 語韻宏壯 而病愈 數月然後 方出門庭.
2) 『東醫壽世保元·辛丑本』「少陽人 胃受熱裏熱病論」, 10-12 ...少陽人裏病 大便 過一晝夜有餘而不通 則自是裏病 明白易見之初證也. 若復大便過三晝夜不通 則危險矣...陽毒發斑 流注丹毒 黃疸 等病 受病之日 已爲險證也...

毒發斑 便秘者 宜用”이라 하였다. 「太陰人 肝受熱裏熱病論」에서는 陽毒發斑에 葛根解肌湯과 黑奴丸을 治方으로 제시하였다³⁾12.

<증례 1>의 환자는 입원 당시 口乾, 口渴이 심하고 舌紅, 脈浮, 大便乾結하며 左側 腹部 및 脇腰部에 紅色 疱疹이 나타나고 疼痛이 극심하여 肝經火盛으로 변증하여 龍膽瀉肝湯加味方을 1일 투여하였으나 疼痛 및 水泡에 큰 호전이 없었다. 전체적인 환자의 體形氣像, 容貌詞氣, 性情, 素證 등을 참고하여 少陽人으로 판단하고 1월 21일 이후로 大便을 보지 못해 「少陽人 胃受熱裏熱病論」¹² “論曰 少陽人 裏熱病 地黃白虎湯 爲聖藥而 用之者 必觀於 大便之通不通也 大便一晝夜有餘而 不通則 可用也 二晝夜不通則 必用也”에 근거하여 地黃白虎湯에 防風, 獨活을 減하고 薄荷를 加하여 투여하였다.

『東武遺稿』「東武先師四象藥性嘗驗古歌」¹³를 통하여 살펴보면 防風은 甘溫하여 腎氣의 表邪를 풀어주는 효능이 있고⁴⁾, 獨活은 甘苦하여 모든 風을 능히 제거한다고 되어있다⁵⁾. 증례의 환자는 발병일로부터 3일이 채 지나지 않은 급성기 熱證으로 보아 風寒의 表證을 풀어주기보다 裏熱을 제거하는 데 중점을 두어 地黃白虎湯에 風寒을 祛하는 防風, 獨活을 減하고 宣散風熱하는 薄荷를 加하여 처방하였다. 薄荷는 味辛性涼하고 宣散風熱, 清頭目, 透疹하는 효능이 있고 感冒風熱, 風溫初起, 風疹, 癩疹등을 主治한다¹⁴.

防風, 獨活을 減하고 石膏를 主藥으로 사용함으로써 증례의 환자는 裏熱을 해소하는 것을 치료의 중점으로 두었다. 「少陽人 脾受寒表寒病論」¹²에서도 傷寒에 熱多寒少한 사람이 陽毒發斑이

되었을 때 石膏를 14냥을 써서 낮게 했다고 하여 陽毒發斑을 熱證의 범주에서 石膏를 위주로 치료한 경험을 기록하였다¹⁾. 石膏는 腎을 위하여 元師 역할을 하는 약으로써 腎元이 虛弱하여 外表의 熱을 억제하지 못하면 熱氣가 腎을 업신여겨 두루 돌아다니면서 胃의 주위에 침범하게 되는데 능히 그 邪氣를 쫓아 내질 수 있고⁶⁾13, 裏熱病에 大便을 通하게 하는 약으로⁷⁾12 少陽人의 丹毒, 煩燥 등에 사용한다⁸⁾. 白虎湯은 大便을 通하게 하는 善藥이다⁹⁾14.

地黃白虎湯加減方을 투여하고 2일이 지난 후부터 환자가 호소하는 통증의 정도가 급속히 감소하였고 水泡에서 膿疱 및 痂皮로의 변화가 신속하였다. 또한 환자의 口乾, 口渴이 완화되고 평소 便秘가 심하였으나 1월 25일 이후로 매일 정상변을 보는 등 主訴症 뿐 아니라 素證의 호전도 보였다.

<증례 2>의 경우 입원 당시 帶狀疱疹 부위가 넓게 진행되어 있었고 환자가 瘙癢感을 참지 못하고 긁어서 水泡가 모두 터진 상태였다. 증례의 환자는 평소 더위를 많이 타면서 頭部汗出이 심하며 물을 자주 마시고 舌紅 黃苔, 脈浮數하였다. 전체적인 환자의 體形氣像, 容貌詞氣, 性情, 素證 등을 참고하여 少陽人으로 판단하였다.

SAH 발병 이후 小便不利하여 노뇨관을 삽입하였고 大便을 硬便으로 보았으며 讕語가 나타나 학교에 가야 한다가거나 누군가 다녀갔다는 등 엉뚱한 말을 하였다. 또한 밤에 잠을 깊게 못 자고 자주 깨서 병실 밖으로 나가려 하는 夜間煩燥 증상도 보였다. 이에 少陽人 結胸讕語, 煩燥, 小便不利兼大便秘燥에 사용하는 地黃白虎湯에 宣

3) 『東醫壽世保元·辛丑本』「太陰人 肝受熱裏熱病論」, 13-1 朱肱曰 陽毒 面赤斑 斑如錦紋 咽喉痛 唾膿血 宜葛根解肌湯 黑奴丸 陽毒 及壞傷寒 醫所不治 精魄已竭 心下尚煖 幹開其口 灌黑奴丸 藥下咽 卽活. 13-4 三陽病深 變爲陽毒 面赤眼紅 身發斑黃 或下利黃赤 六脈洪大 宜黑奴丸. 13-5 論曰 右諸證 當用葛根解肌湯 黑奴丸.

4) 『東武遺稿』「東武先師四象藥性嘗驗古歌」防風 甘溫 能除頭暈 骨節痠疼 諸風口噤 防風 解腎氣之表邪 而羌活優力.

5) 『東武遺稿』「東武先師四象藥性嘗驗古歌」獨活 甘苦 頸項難舒 兩足濕痺 諸風能除.

6) 『東武遺稿』「東武先師四象藥性嘗驗古歌」石膏 爲腎元師之藥 能驅逐腎元虛弱而 不能制外熱 熱氣侮腎周匝 凌侵於胃之四圍者.

7) 『東醫壽世保元·辛丑本』「少陽人 脾受寒表寒病論」, 9-18 甘遂 表寒病 破水結之藥也 石膏 裏熱病 通大便之藥也 表病 可用甘遂 而不可用石膏 裏病 可用石膏 而不可用甘遂.

8) 『東醫壽世保元·四象草本卷』「病變五統」, 10-39 ...少陽人 丹毒紅粒遍體煩燥而不寧則 石膏不可不用.

9) 『東醫壽世保元·甲午舊本』「少陽人 內觸大腸病論」, 10-14 甘遂 破胸膈水結之善藥而 非通大便之好藥也 白虎湯 通大便之善藥而 非破胸膈水結之好藥也.

散風熱, 淸頭目, 透疹하는 薄荷를 가하여 투여하였다. 少陽人 帶狀疱疹을 陽毒發斑으로 본다면 일반적으로 陽毒白虎湯을 사용할 수 있으나 본 증례의 환자는 裏熱이 극심하여 나타나는 譫語, 煩燥 및 小便不利와 大便秘燥가 兼해 있었기 때문에 전체적인 환자의 증상 해소를 치료의 중점으로 두고 少陽人 裏熱病의 聖藥인 地黃白虎湯을 투여하였다.

地黃白虎湯은 『東醫壽世保元』 「少陽人 脾受寒表寒病論」에서 少陽人 結胸의 燥渴譫語證, 亡陰證에 泄瀉有無를 막론하고 사용되고, 또한 頭痛身熱의 表寒病에 걸린 환자가 發狂, 譫語하는 증상에 투여한 예를 볼 수 있다¹⁰⁾. 「少陽人 胃受熱裏熱病論」에서는 地黃白虎湯이 太陽病의 大便一晝夜不通 및 陽明病의 大小便不利에 사용되고 少陽人 裏熱病의 聖藥으로 大便不通에 응용된다고 하였다¹¹⁾¹²⁾.

地黃白虎湯 투여 후 환부 면적이 감소하면서 痂皮로 변화하기 시작했다. 3월 3일 38℃, 3월 4일 38.2℃, 3월 5일 37.8℃로 高熱이 발생했으나 Chest PA나 Lab 검사상 특이 소견이 없었고 환자가 호소하는 증상도 熱感 및 頭部汗出, 面赤 외에는 없어 上焦熱을 풀어주기 위해 3월 5일부터 7일까지는 涼膈散火湯을 투여하였다. 체온이 정상화되어 다시 地黃白虎湯을 3월 10일까지 투여하고 水疱, 痂皮의 흔적이 거의 사라진 상태로 치료 종료하였다. 頭部汗出, 夜

間煩燥 등의 증상이 완화되고 大便도 정상변을 보기 시작했으며 3월 8일에 도뇨관을 제거하고 이후 자가배뇨를 하였다.

최근의 地黃白虎湯에 관한 연구를 보면 실험 연구로는 나¹⁶⁾의 地黃白虎湯의 독성효과에 대한 연구가 있으며 임상보고로는 이¹⁷⁾의 경증 파킨슨 환자에 대한 임상보고, 민¹⁸⁾의 중풍에 동반된 번조증 환자의 치험례, 반¹⁹⁾의 地黃白虎湯으로 호전된 고관절 통증 환자 치험례가 있으나 帶狀疱疹 등 피부질환을 치료한 증례는 없다.

권²⁰⁾의 경우 Acyclovir, 스테로이드제, 진통제 및 삼환계 항우울제를 모두 사용하여 帶狀疱疹을 치료할 때 치료 시작 후 동통이 소실되기까지 기간이 2~4주가 25.7%, 1~2주가 24.8%, 8주 이상이 22.8%로 가장 많았다. <증례 1>은 조비락스정을 병용 투여했으나 地黃白虎湯加減方 복용 후 동통이 소실되기까지 6일이 소요되어 한약을 병용함으로써 치료 기간을 단축할 수 있었다고 생각한다.

<증례 2>는 SAH, 당뇨, 고혈압 등 동반 질환이 있는 상태에서 水疱 발생부터 치료될 때까지 약 3주 정도의 시간이 소요되어 이⁹⁾의 동반질환이 있는 경우 평균 5.4주의 치료 기간보다 짧게 나타났다.

또한 본 증례들은 地黃白虎湯加減方 투여 후 帶狀疱疹 부위 水疱 및 疼痛, 癢痒感의 主訴症 뿐 아니라 口乾, 口渴, 便秘, 熱感, 汗出, 小便不利, 夜間煩燥 등의 素證의 호전을 보였다. 즉 기존 證治醫學의 시각이 아닌 四象醫學의 변증 및 치료를 통해 신체 제반 증상의 호전을 함께 가져온 점에서 의미가 있다고 생각한다.

본 증례는 少陽人 帶狀疱疹 환자를 胃受熱裏熱病으로 변증하고 地黃白虎湯을 투여하여 水疱 및 疼痛, 癢痒感에 유의한 효과를 얻었기에 보고하는 바이다. 그러나 鍼治療, 藥鍼治療, 洋方治療 등 다른 병행 치료의 영향성을 배제하지 못한 점이 한계점으로 남는다. 향후 이를 보완하여 四象醫學의 변증을 통한 帶狀疱疹 치료에 더 많은 연구 및 증례 수집이 필요할 것으로 사료된다.

10) 『東醫壽世保元·辛丑本』 「少陽人 脾受寒表寒病論」 9-17 ...凡結胸 無非險證 當先用甘遂 仍煎荊方導赤散 以壓之...燥渴譫語者 尤極險證也 急用甘遂 仍煎地黃柏虎湯 三四貼 以壓之 又連日服地黃白虎湯. 9-27 少陽人 身熱頭痛 揚手擲足 引飲者 此險證也 雖泄瀉 必用石膏 無論泄瀉有無 當用 荊防瀉白散 加黃連 瓜蒌 各一錢 或地黃白虎湯. 9-43 其後 又有少陽人 一人 初得頭痛身熱 表寒病 八九日. 其間用黃連 瓜蒌 羌活 防風等屬 病勢少愈 而永不快祛矣 仍爲發狂三日 病家 以尋常例證 視之 而祇用黃連 瓜蒌等屬 又譫語數日 始用地黃白虎湯 一貼.

11) 『東醫壽世保元·辛丑本』 「少陽人 胃受熱裏熱病論」 10-3 論曰 此證 大便 不過一晝夜而通者 當用荊防瀉白散 大便過一晝夜而不通者 當用地黃白虎湯. 10-6 ...若陽明證 小便不利者 兼大便秘燥 則當用地黃白虎湯. 10-8 論曰 少陽人 裏熱病 地黃白虎湯 爲聖藥而用之者 必觀於 大便之通不通也 大便一晝夜有餘而 不通則 可用也 二晝夜不通則必用也.

V. 參考文獻

1. 대한피부과학회 교과서편찬위원회. 피부과학. 여문각, 서울, 1994:284-285.
2. 노석선. 원색피부과학. 아이비씨기획, 서울, 2006: 241-243.
3. 崔圭東, 蔡炳允. 帶狀疱疹 환자의 치험 3례 보고 대한외관과학회지. 1997;10(1):349-356.
4. 박혜선, 조수현, 오은영, 지선영. 耳性 帶狀疱疹 증례 보고 2례. 대한외관과학회지. 2001;14(2): 125-133.
5. 권강, 박영환. Ramsay Hunt syndrome 환자에 대한 증례보고. 대한외관과학회지. 2001;14(2): 183-193.
6. 조성호, 이길영. 耳性帶狀疱疹의 치험 1례. 대한외관과학회지. 2001;14(1):76-85.
7. 대한통증학회. 통증의학 둘째판. 군자출판사, 서울, 2000:166-167.
8. 허홍, 소형진, 임주혁, 조인영, 성경화, 노병완, 류재환. 청상방풍탕 및 항바이러스제 투여로 호전된 帶狀疱疹 급성기 통증에 대한 치험 1례. 대한한방내과학회지. 2006;fal(1):1-5.
9. 이하린, 이민재, 함정희. 帶狀疱疹의 임상적 고찰과 Acyclovir 치료. 대한피부과학회지. 1995; 33(4):663-664.
10. 巢元方. 諸病源候論. 人民衛生出版社, 北京, 1982:189.
11. 지선영. 동의피부과학. 일증사, 서울, 1996:255.
12. 전국 한의과대학 사상의학교실. 사상의학. 집문당, 서울, 2005:682-709.
13. 李濟馬著. 梁병무, 차광석 역. 동무유고. 해동 의학사, 1999:71-92.
14. 경희대학교 한의과대학 사상체질과. 사상체질과 임상편람. 경희대학교 한의과대학 사상체질과, 서울, 2007:27, 34.
15. 전국 한의과대학 본초학 교수 공편저. 본초학. 영림사, 서울, 2000:143.
16. 나달래, 김경요, 이종덕. 地黃白虎湯의 독성 효과에 관한 연구. 사상체질의학회지. 1997;9(2):203-225.
17. 이지훈, 고경덕, 정승현, 신길조, 이원철. 少陽人 地黃白虎湯으로 호전된 경증 파킨슨 환자에 대한 임상보고. 사상체질의학회지. 2003; 14(3):153-159.
18. 민재영, 국윤형, 오상덕, 임승만, 백은탕, 리수연. 중풍에 동반된 번조증 환자의 少陽人 地黃白虎湯으로 치료한 치험 1례. 대한한방내과학회지. 2003;21(5):863-867.
19. 반덕진, 이희승, 강태곤, 한경석, 배효상, 박성식. 地黃白虎湯으로 호전된 고관절 통증 환자 치험례. 사상체질의학회지. 2007;19(2):195-203.
20. 권순백, 김도원, 정상립, 이석중. 帶狀疱疹 환자에서의 급성 동통 및 포진 후 신경통에 대한 임상적 고찰. 대한피부과학회지. 2000;38(3):314-321.