

胸膜滲出症(Pleural effusion)을 진단받은 소음인 환자 치험 1례

하진호 · 최애련 · 김성태 · 구덕모

대구한의대학교 한의과대학 사상체질과

Abstract

A Case Report of Soeumin Diagnosed to Pleural Effusion

Jin-Ho Ha, Ae-Ryun Choi, Seong-Tae Kim, Deok-Mo Koo

Dept. of Sasang Constitutional Medicine, college of Oriental Medicine, Deagu Haany Univ.

1. Objectives

This purpose of this case is to report that a soeumin patient diagnosed as pleural effusion was treated with Sibimiguanjung-tang and then her symptoms and result of chest X-ray and R-lab improved

2. Methods

We diagnosed the patient as Soeumin-Taeum-byung(少陰人太陰病). So we treated her with Sibimiguanjung-tang

3. Results

After we treated the patient with Sibimiguanjung-tang, her symptoms and result of chest X-ray and R-lab improved

4. Conclusions

This case study show an efficient result of using Sibimiguanjung-tang in Soeumin diagnosed to pleural effusion

Key Words: Sibimiguanjung-tang (shierwei kuanzhongtang), Soeumin, Pleural Effusion

• 접수일 2011년 02월 10일; 심사일 2011년 02월 10일;
승인일 2011년 02월 28일
• 교신저자 : 구덕모
포항시 남구 대잠동 907-8
대구한의대학교 부속 포항한방병원 사상체질학과 교실
Tel : +82-54-281-0055 Fax : +82-54-281-7464
E-mail : dolee@dhu.ac.kr

I. 緒 論

폐와 흉벽 사이에 가슴막으로 둘러싸인 가슴막공간이 있고, 정상적으로 아주 소량의 액체가 있어 윤활 유 역할을 한다. 가슴막으로 둘러싸인 공간에 상당량의 액체가 있을 때 흉수라고 부른다. 가장 특징적인 증상은 흉막의 염증에 의한 흉막염성 동통이다. 이는 대개 일측성이고 날카로운 통증이고 심호흡, 기침 및 흉막운동시 악화된다. 특징적으로 삼출액이 늘어나면서 흉동이 완화된다. 다른 증상으로 객담배출이 없는 기침과 호흡곤란이 있다. 기침의 기전은 흉막의 염증에 기인하거나 흉수가 폐를 압박하여 기관지를 자극하여 기침반사를 자극하는 것으로 생각된다¹.

흉막삼출증의 증상은 주로 호흡곤란, 기좌호흡, 흉민, 흉통 등이 나타나며, 원인 질환에 따라 발열, 혈성 객담, 복수 등의 증상이 있을 수도 있다. 호흡곤란과 기좌호흡, 흉민 등의 증상은 한의학적으로 短氣, 喘에 해당한다².

흉막삼출증에 대한 임상례는 최²등이 태음인에게 조위승청탕가미방으로 흉막삼출증을 치료한 예가 있다. 이에 저자는 흉막삼출증으로 진단되어 전신무력감, 흉민 등을 수반한 소음인 환자에게 십이미관중탕을 투여하여 좋은 효과를 보았기에 보고하는 바이다.

II. 證 例

1. 환자 : 이○○ (F/74)

2. 치료기간 : 2009. 3. 25.~2009. 4. 15.(22일간)

3. 진단명

1) Pleural Effusion

4. 주소증

1) 全身無力感

5. 부증

1) 語鈍

2) 胸悶

3) 手足浮腫

4) 手足厥冷

6. 발병일 : 2009. 3. 10

7. 과거력

- 1) Cerebellar Infarction: 2008. 7월 Dx→호전 중
- 2) Cerebellar Infarction: 2008. 9. 26월 Dx→이환 중

8. 가족력 : 별무

9. 입원시병력

상기 환자는 2008. 9. 26. Cerebellar Infarction로 입원 치료 후 집에서 가료하시던 중 2009. 3. 10일 전신무력감, 흉민, 수족부종 발하여 본원에 내원하여 Chest X-ray 상 Pleural Effusion 의심되어 타원에서 Chest CT상 Pleural Effusion 진단받고 2009년 3월 25일 본원에 내원하여 입원하였다.

10. 체질소견

1) 體形氣像

평소 신장 153cm, 체중 43kg의 체격은 작고 전체적으로 마르고 상체에 비해 하체가 발달된 체형이다. 흉부에 비해 골반이 넓다. 양와위시 흉곽이 높지 않고 복각은 예각이다.

- ① 액와횡문간 거리: 23cm
- ② 양유두간의 횡행직선상 거리 : 18.5cm
- ③ 제 7,8 흉늑골 접합부 횡행직선상 거리 : 23cm
- ④ 신궤혈-천추혈 횡행직선상 거리 : 23.7cm
- ⑤ ASIS 연결 횡행직선상 거리 : 27.7cm

2) 容貌詞氣 (Figure 1.)

얼굴색이 희고 얼굴이 긴 편이고 눈매가 운순한 편이다. 말소리가 낮고 저음이다.

3) 性質材幹

성격은 조용하고 혼자 있기를 좋아한다. 성격이 운순하다. 낯선 곳을 싫어하고 친한 사람과 어울리기를 좋아한다.

4) 素證

- ① 睡眠 : 평소 7~8시간 정도 수면 취하며 숙면을 취하는 편이나 잘 깨고 발병 후 잠을 많이 잔다.

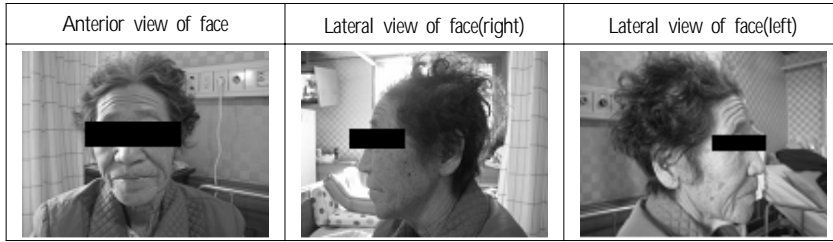

Figure 1. Face of the patient

- ② 食慾 및 消化 : 평상시에는 소화가 잘되지 않고 밀가루나 고기를 먹으면 간혹 소화가 안 될 때가 있고 소식하고 규칙적 식사를 하면 속이 편하다. 소식을 하여 위장에 탈이 나는 경우는 잘 없지만 입맛이 없다.
- ③ 大便 : 평소 대변은 1회/1~2일 보통변이었으나 병후 자주 변의를 느끼며 약간 묽은 편을 본다.
- ④ 小便 : 평소 5~6회/일로 보며 불편감이 없었으나 병후 하루 3ℓ 가량의 물을 마시며 7~8회로 자주 보는 편이다.
- ⑤ 口渴 · 飲水 : 물을 많이 마시지 않고 조금씩 마시고 구갈은 거의 느끼지 않는다.
- ⑥ 汗 : 땀은 거의 흘리지 않고 땀을 많이 흘리면 피로함을 느낀다.

⑦ 舌 : 舌紅 苔白

5) QSCC II : 소음인

6) 종합체질진단 : 體形氣像, 容貌詞氣, 性質才幹, 素證病證에 근거하여 少陰人으로 판정함.

11. 초진소견

전신무력감은 지속적이며 시간에 따른 경감이 없다. 상하지 운동검사상 움직임의 장애는 없으나 무력감으로 인하여 보행이 불가능하여 부축하여야 보행 가능한 상태이다. 상하지에 부종이 있으나 슬부이하에 부종이 미약하게 있고 체간에는 부종이 없다. 시간에 따른 부종의 변화는 없다. 입맛이 없어 식사를 잘 하지

Figure 2. Chest x-ray on time-sequence

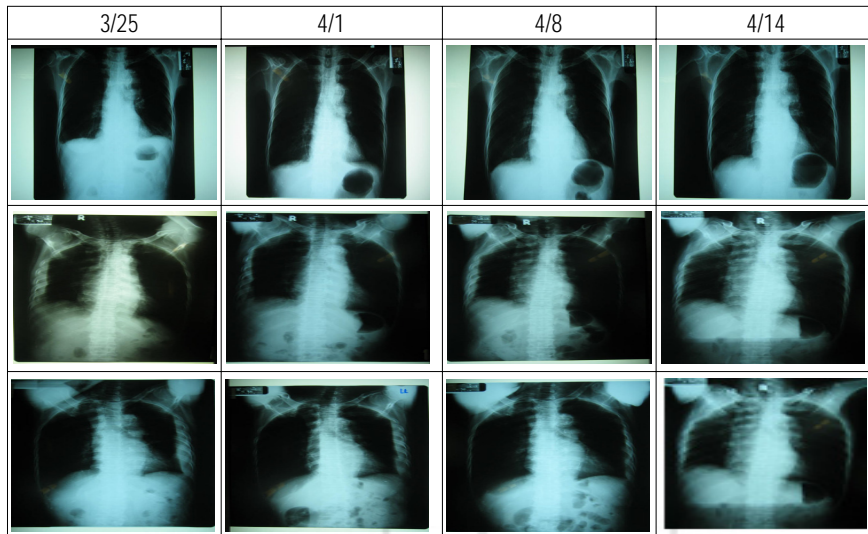


Table 2. R-lab on Time-Sequence

	3/25	4/2	4/9	4/14
WBC	3600	4100	4500	3100
Hb	9.3	10.3	9.6	11.4
Hct	30.2	32.9	31.3	37.7
ESR	13	30	25	20
Platelet	40	40	50	44
WBC(U/A)	-	7-8	3-5	3-4
Epithelial cell(U/A)	+	++	++	++
GOT	46	38	41	48
Total Protein	5.4	5.3	5.5	5.7
Albumin	3.0	3.0	3.3	3.5

Table 3. Change of Symptom and Progress

	3/25	3/26	3/27-4/3	4/4-4/7	4/8-4/9	4/9-4/13	4/14-4/16
Fatigue (VAS)	10	9	8	6	3	1	1-0
Chest discomfort	+++	++	++	++	+	-	-
Edema	+++	+++	+++	++	+	+-	+-
Cold hypersensitivity	+++	++	++	+-	+-	-	-
Prescription	Sibimiguanjung-tang						

severe: +++, moderate: ++, mild: +, trace: ±, elimination: -

얇고 말이 어둔하나 힘이 없어 말하기가 싫지만 표현을 하면 정확하게 한다. 간헐적으로 흉민이 있으나 심하지 않고 호흡이상이나 숨이 차지는 않다.

가는 다음과 같이 환자의 주관적인 느낌을 따라 하였다.

severe: +++, moderate: ++, mild: +, trace: ±, elimination: -

12. 검사소견

- 1) 흉부 방사선 검사(Table 1)
- 2) 혈액검사(Table 2)

Ⅲ. 治療 및 經過

1. 평가도구

- 1) 흉막삼출증의 변화를 보기 위해 흉부 X-ray를 7일 간격으로 실시하였다.
- 2) 영양결핍에 의한 Hb, Hct 및 Total Protein, Albumin의 변화를 관찰하기 위해 혈액검사를 7일 간격으로 실시하였다.
- 3) 주소증인 전신무력감에 대해 가장 심할 때를 visual analogue scale(이하 VAS) 10으로 하고 증상이 전혀 없는 상태를 VAS 0으로 하여 환자의 주관적인 느낌을 0부터 10까지의 수로 평가하였다.
- 4) 기타 부증상(어둔, 흉민, 수족부종) 등에 대한 평

2. 치료

1) 한약치료

환자를 少陰人 太陰病의 범주에서 접근하여 치료하였고, 지속적으로 十二味寬中湯을 복용시켰다. 2첩을 3회 나누어 매 식후 2시간에 복용하였다.

- 2) 양약치료 : FREAMINE INL. 8.5% 250ml IV(3월 25일)

3) 침구치료

- ① 침치료 : 杏林鍼灸鍼 일회용 0.25×30mm stainless steel 호침을 사용하여 사암침의 膀胱勝格(足三里 委中 補足臨泣 束骨 瀉)을 자침하고 深度는 經穴에 따라 5-10mm로 1회/일 시행하였으며 留鍼시간은 20분으로 시술하였다.
- ② 뜸치료: 中腕穴과 關元穴에 神氣灸를 각 2狀

씩 1회/일 시술하였다.

3. 치료경과(Table 3)

1) 2009년 3월 25일

소음인의 태음병으로 판단하여 십이미관중탕을 투여하였다.

2) 2009년 3월 26일

전신무력감 상태 여전하시고 보행시에 불안정감도 여전하여 부축보행하였다. 간헐적으로 수족냉감이 있고 수족부 부종이 있어 누르면 압흔이 남음(좌>우) 수면 많고 말을 하기 싫어하고 간헐적 흥민이 있고 호흡은 원활하시고 숨치는 것 없다. 식사는 1일 3회에 2/3득 하시고 입맛은 없고 소화는 잘되고 대변은 약간 무르다고 하시고 전중혈 압통이 있었다.

3) 2009년 3월 27-4월 3일

전신무력감 상태 미약하게 호전되었으나 보행시 불안감 여전하여 부축보행하였다. 수족냉감은 여전하고 수족부 부종상태도 여전하시고 압흔은 전에 비해 약간 빨리 사라진다. 수면시간은 여전하시고 말을 하기 싫어하며 간헐적 흥민상태 미약하게 호전되고 식사는 1일 3회에 2/3득 하고 입맛은 없고 소화는 잘되고 대변은 약간 무르며 전중혈 압통이 있었다.

4) 2009년 4월 4일

전신무력감 상태 양호하시고 보행시 불안정감 줄어들어 독자보행하는데 간헐적으로 넘어진다. 수족냉감은 많이 호전되고 수족부종상태는 호전되어 압흔이 우측이 조금 남는다. 수면시간은 전에 비해 줄고 숙면 하시고 묻는 말에 대답하나 귀찮아하며 흥민상태 소실되고 식사는 1일 3회 전득하고 입맛은 약간 나아진다. 대변은 약간 무르나 소변은 잘보고 전중혈 압통도 소실되었다.

5) 2009년 4월 5일-4월 7일

전신무력감 상태 호전되고 독자보행이 가능하다. 무력감상태도 호전되어 수족냉감은 거의 없고 수족부종 상태 호전되어 압흔이 없고 미약하게 부종 있고 전에 비해 의사표현이 정확하고 식사 원활하며 입맛

이 나아졌다. 대변은 전에 비해 덜 무르고 소변은 잘본다.

6) 2009년 4월 8일-4월 9일

전신무력감이 약간 있고 독자보행가능하나 오한이 있고 발열 등의 증상은 없다. 수족냉감이 약간 있고 부종상태는 미약하게 있다. 식사가 1/2득하시고 입맛은 여전하며 소변대변 원활하다.

7) 2009년 4월 10일-4월 13일

전신무력감 거의 없으며 독자보행한다. 오한 수족냉감도 없고 부종은 발목부위만 미약하게 남아 있다. 식사는 전득하고 소변도 원활하다.

8) 2009년 4월 14일-4월 15일

전신무력감 거의 없고 부종도 거의 소실되었으며 식사 원활하고 전반적 컨디션이 좋다고 하였다. 퇴원약으로 십이미관중탕 2일분을 처방하였다.

IV. 考察 및 結果

홍막삼출증이란 장측홍막과 벽측홍막 사이를 홍막강이라고 하며 홍막강에는 소량의 림프액이 들어 있어서 양홍막간 윤회작용을 하는데 홍막의 염증 등으로 분비물이 많아져서 발생하는 질병상태를 이른다. 홍막강 내에 저류된 액체는 정상적으로 10-20mL의 수액이 장측과 벽측 홍막 사이에 얇게 퍼져 있다. 홍막액은 단백질(<1.5g/dL)이 낮다는 것 외에는 혈장과 성분이 비슷하다. 홍막액은 홍막 모세혈관으로부터 생성되어 벽측 홍막 소공과 림프관을 통해 흡수된다. 홍막 유출은 여출액과 삼출액으로 구분된다. 여출액은 미세혈관압력의 증가 또는 삼투압의 감소에 의해 발생되고 삼출액은 홍막면의 투과성을 증가시키는 홍막염에 의하여 단백질이 풍부한 수액이 삼출되어 발생한다. 림프관 폐쇄 또는 홍수를 저류시킬 수 있으며, 기타 다양한 질환들이 여출액 혹은 삼출액을 초래할 수 있다. 여출성 홍막 유출을 초래하는 질환들은 여러 가지가 있으나 전신 정맥압과 폐 모세혈관압을 증가시키는 심부전은 여출성 홍수의 가장 많은 원인이다. 대부분 양측성이고 홍수의 양은 우측에 더 많은 경향

이 있고 만약 편측성이라면 보통 우측에 있다³.

저알부민혈증으로 인한 흉막액은 보통 양측성이고 몸의 다른 곳에도 체액 축적이 되어 있는 경우가 많다. 흉막통과 호흡곤란이 가장 흔한 증상이지만 많은 흉막 유출 질환들이 증상 없이 신체 검사나 방사선 촬영으로 발견된다. 신체 검사에서 타진상 탁음이 들릴 수 있고 흉곽의 호흡에 따른 운동이 감소되며, 성음진탕이 들리지 않게 되고 호흡음이 감소되거나 들리지 않게 된다. 다양한 진단적 검사들을 시행하여도 약 20%의 환자들에서 흉막 유출의 원인이 밝혀지지 않았다³.

본 환자의 경우 흉부 X선 검사상 양측 폐의 여출액이 확인되었고 Hb, Hct, Albumin, Total Protein의 수치가 낮아져 영양결핍상태였다. 일반적으로 흉막삼출증의 주된 증상은 흉통, 호흡곤란, 기침이 나타나지 않았으며 환자가 무기력, 부종 등을 호소하여 저알부민혈증으로 인한 흉막액의 유출로 판단하여 입원시에 알부민제제를 IV로 투여하여 영양결핍에 대한 치료를 병행하고 환자는 주로 무기력과 흉민 미약한 부종을 호소하여 소음인의 陰陰不利로 인해 나타나는 흉민, 무기력 등으로 진단하였다. 十二味寬中湯을 사용하여 裏陰이 陰陰되기 시작하면서 부종의 소실과 함께 무기력 흉민 등의 증상이 해소되었고 또한 흉부 X선상에 양측의 여출액의 양이 현저히 줄고 혈액검사상 Hb는 9.3%에서 11.4%로 증가되었고, Hct는 30.2%에서 37.7%로 증가되었고, Albumin은 3.0g/dℓ에서 3.5g/dℓ로 증가되었고 Total Protein은 5.4g/dℓ에서 5.7g/dℓ로 수치가 상승하였다.

寬中湯은 『東醫壽世保元』新定方に 赤白何鳥寬中湯이 기록되어 있고, 주치는 “治四體倦怠小便不快 陽道不興 將有浮腫之漸者 用之 又有通氣脈之功力”이라 하여 주로 소음인 太陰病 浮腫 痞滿 黃疸과 소변이상에 응용하였으나⁴ 元持常이 下氣消積하는 大棗, 厚朴, 枳實, 大腹皮을 배오하여 十二味寬中湯을 완성하였다. 十二味寬中湯은 元持常의 『四象新編』에 처음 소개된 처방으로 소음인 赤白何鳥寬中湯에 厚朴 枳實 木香 大腹皮를 가하여 通氣脈하는 功力을 강화하여 浮腫에 가용하는 처방이다. 元은 이 처방으로 吐瀉, 霍亂, 咳嗽, 氣鬱, 濕鬱, 痰鬱, 熱鬱, 酒積, 水積, 浮腫,

氣脹 食脹 鼓脹, 癰癩 癰狂, 七氣, 流注 痰塊, 腰痛, 臂痛에 응용할 수 있다고 하였다⁵. 구성 약물중에 何首烏는 下焦에 작용하여 補肝腎하고 陽氣를 升하게 하며, 乾薑·良薑은 辛熱하여 中焦의 寒濕을 散하며 溫胃行氣하며 陳皮, 青皮, 厚朴, 木香, 枳實, 大腹皮는 理氣疏肝, 通利小便, 破癥瘕痰癖, 消脹滿積聚하고 香附子, 益智仁은 理氣解鬱, 溫脾暖腎하여 陽道復興하게 한다. 전체적으로 補益脾腎 行氣利小便 破積消脹하는 작용이 있음을 알 수 있다⁶. 십이미관중탕에 관한 치험례로는 조등이 십이미관중탕을 사용하여 황달을 동반한 간경변 환자를 치료한 예가 있으나⁶ 흉막삼출증에는 사용된 예가 없었다.

본 환자는 소음인으로 흉막삼출증을 진단 받았고 흉민 무기력 부종 등을 호소하고 혈액검사상 Hb, Hct, Albumin, Total Protein의 수치가 낮아 영양결핍의 소견을 보이고 흉부X선상 흉막액의 여출소견이 보여 통상 한의학적으로는 補氣行水하고 行氣破積하여서는 안되나 소음인의 체질적인 소인과 陰陰不利의 증상을 보여 十二味寬中湯을 투여하여 유효한 치료효과가 있었고 흉부X선과 혈액검사수치도 유효한 결과를 얻었다. 이에 十二味寬中湯을 단순히 浮腫 등의 치료에만 활용할 것이 아니라 무기력 흉민 등의 증상도 체질을 고려하여 치료하면 효과를 얻을 수 있음을 보여준다. 다만 증례가 1례 밖에 되지 않아 十二味寬中湯의 활용에 대한 더 많은 연구 및 증례가 필요하며 흉막삼출증 등의 체질의학적인 치료에 대해서도 보다 많은 연구가 필요할 것으로 사료된다.

V. 參考文獻

1. Fauci, Kasper, Longo, Loscalzo, Braunwald, Hauser, Jameson. Harrison's Principles of Internal Medicine 16th Edition. Seoul:MIP. 2003:1561. (Korean)
2. Choi KJ, Lee TG, Lee SK, Koh BH. A Case Tauramin diagnosed to pleural effusion. J Sasang Constitut Med. 2004;16(1):162. (Korean)
3. Mark H. Beer, Robert Berkow. Merck Manual 17th Edition. Seoul:Hanwoori. 2003:692-697(Koean)
4. 전국한외과대학 사상의학교실. 사상의학. 서울:집

- 문당. 2004;651, 681.
5. Won JS. Dongui sasang shinpyun. Jungdam. 2002. 84-85.(Korean)
 6. Cho HS, Han DY, Park JH, Lee JY, Kim JC, Song CH, et al. A Case Report of Jaundice in Liver Cirrhosis with Sibimiguanjung-tang gamibang. J Sasang Constitut Med. 2005;16(3):135-141. (Korean)