

熱多寒少湯으로 호전된 역류성 식도염 환자 1례

김윤희 · 김소연* · 황민우*

부산대학교 한방병원

*부산대학교 한의학전문대학원 임상의학부

Abstract

A Case Study of Taeumin Patient with Gastro-esophageal reflux disease(GERD) who Treated Successfully with Yeoldahanso-tang(Reduohanshao-tang)

Yun-Hee Kim, So-Yeon Kim*, Min-Woo Hwang*

Korean Medicine Hospital, Pusan National University, Yangsan city, Kyung-nam, Korea

*School of Korean Medicine, Pusan National University, Yangsan city, Kyung-nam, Korea

1. Objectives

This case study reports a Taeumin patient with Gastro-esophageal reflux disease who had suffered from chest pain, heartburn, acid regurgitation and dyspepsia who improved after Yeoldahanso-tang(Reduohanshao-tang) medication.

2. Methods

This patient had started treatment with Yeoldahanso-tang(Reduohanshao-tang), three times per day for three months and assessed the changes of the main symptoms such as chest pain, heartburn and acid regurgitation from baseline to post-treatment using a questionnaire with visual analogue scale(VAS).

Electrogastrography(EGG) was also performed for assessment of gastric function from baseline to post-treatment.

3. Results

After the treatment, symptoms of GERD such as chest pain, heartburn, and acid regurgitation are almost disappeared. The patient don't need to take the proton pump inhibitor therapy.

There was significant increase of % bradygastria parameters in fed EEG after treatment with Yeoldahanso-tang(Reduohanshao-tang). And significant increase of the power ratio after treatment was shown (20.5), compared with initial EGG(0.0).

4. Conclusions

This results show Yeoldahanso-tang(Reduohanshao-tang) can be used to treat GERD with Dry-heat symptom of Taeumin. This results suggest that Sasang Constitutional treatment for GERD patients who has a chronic condition with highly recurrence rate, might be a candidate for a therapeutic agent . Also effects of Yeoldahanso-tang(Reduohanshao-tang) on GERD need further studies such as clinical trials.

Key Words: Gastroesophageal reflex disease(GERD), Electrogastrography(EGG), Yeoldahansotang(Reduohanshao-tang), Dry-heat symptom, Sasang Constitutional Medicine(SCM)

• 접수일 2010년 12월 23일; 심사일 2011년 02월 05일;
승인일 2011년 02월 25일
• 교신저자 : 황민우
626-870 경상남도 양산시 부산대학교 양산캠퍼스
한의학전문대학원 임상의학부

TEL : +82+51-510-8483
E-mail : azure92@hanmail.net

I. 緒 論

위식도 역류질환(gastroesophageal reflux disease, GERD)은 위장의 내용물이 식도로 역류하여 속쓰림과 상복부 통증 등 다양한 임상증상과 조직손상을 일으키며¹ 국내에서 발생률이 점차 증가하여 내시경으로 진단되는 미란성 식도염의 유병률은 2.4%(1998년)에서 4.4-8.5%(2000년대 이후), 주 1회 증상을 기준으로 한 유병률은 3.4%(1998년)에서 5-29.2%(2005년 이후)의 분포²를 보이고 있다. 특히 서구에서는 다양한 진료 지침이 개발, 개정되고 있으며 아시아 태평양에서도 진료에 대한 합의가 도출된 바 있다. 하지만 최근 그 유병률이 증가하고 있는 국내에서는 위식도 역류질환의 적절한 진단과 치료에 대한 진료지침이 아직 마련되지 못한 상태이다². 위식도 역류질환의 경과는 증상의 호전과 악화가 반복되는 만성적인 질환으로 치료 중에도 증상의 강도는 약해지나 병적 역류는 대부분 지속되고, 초기 치료로 식도염이 치유되었다고 하더라도 약 복용을 중단하면 1년 이내에 50-80%가 재발하는 것으로 알려져 있어³ 재발 방지를 위한 장기간의 치료가 필요하다. 위식도 역류시 가장 중요한 공격인자는 위산이므로 H₂수용체 차단제나 PPI제제에 의한 산 분비 억제가 가장 핵심적인 치료이다⁴. 그러나 대다수를 이루는 경증에서 초 치료 또는 유지 치료시 반드시 표준용량의 PPI처방이 필요한지, 적절한 유지치료 기간이 어느 정도인지는 불명확하다⁵. 실제 위식도 역류질환은 기능성 소화불량증이나 과민성 대장증후군과 같은 기능성 질환과 함께 나타나는 경우가 많으며⁶ 치료에 있어서도 제산제, 위산억제제, 위장운동촉진제 등 치료법 또한 위산 자체의 치료만으로 이루어지지 않게 된다⁷.

일본에서는 제산제, 위산억제제, 위장운동 촉진제 등의 기존 프로토콜로 치료가 되지 않고 반복적으로 재발하는 위식도 역류질환에 六君子湯을 제시하는 연구가 있었다⁷. 또한 국내에서는 위식도 역류증상과 유사한 吞酸, 嘈噯에 사용하는 처방인 丹參補血湯, 消食清鬱湯, 二陳湯加味方 등의 연구가 있었으나 위식도 역류질환에 대한 사상체질의학적 치료에 대한 연구는 미비한 실정이다⁸⁻¹⁰.

이에 본 논문은 흉부작열감, 속쓰림, 소화불량 등의

식도염 증상을 호소하는 환자에게 太陰人 熱多寒少湯을 투여하여 증상개선 및 위전도 검사상 뚜렷한 호전을 보였기에 이를 보고하는 바이다.

II. 證 例

1. 환자 : 김OO, 남자, 59세
2. 발병일 : 20년 전부터 발병하여 증상이 심할 경우에 간헐적으로 치료 받음, 최근 6개월 전부터 증상 심해짐
3. 치료기간 : 2010년 3월 16일 ~ 2010년 6월 1일
4. 진단명 : Gastroesophageal reflux disease
5. 주소증 : 위산역류와 속쓰림, 흉부작열감과 동반된 흉통, 상복부 통증, 불규칙한 배변습관, 복만
6. 부증상 : 불면, 이명
7. 과거력 : 2008년 여름 cholecystitis, appendicitis operation
8. 가족력 : 특이사항 없음
9. 현병력 : 평소 불규칙한 배변양상 및 복만 있었으며 약 6개월 전부터 흉통, 흉부작열감, 위산역류증상, 소화불량 등의 증상 발생하여 local내과에서 위내시경 검사상 위식도역류질환 진단을 받고 경구약 (proton pump inhibitor :PPI, 제산제) 복용하여 지내던 중 증상 악화, 호전 반복되어 적극적 한방치료 위해 내원함.
10. 사상체질 진단
 - 1) 외형 및 성질재간(Fig 1)
 - ① 체형기상 : 키 167cm, 체중 80kg의 건장한 체격의 환자로 전반적으로 腰圍가 발달하였으며 복부에 살집이 많았다. 늑골각은 둔각이며 흉골이 돌출되어 있었고 피부는 검붉고 건조하며 주리

Table 1. Prescribed Herbal Formulae

| Formula Name | Scientific Name |
|--------------|----------------------------------|
| 熱多寒少湯 | |
| 葛根 4錢 | <i>Pueraria thunbergiana</i> |
| 黃芩 2錢 | <i>Scutellaria baicalensis</i> |
| 藜蘆 2錢 | <i>Angelica tenuissima Nakai</i> |
| 蘿菔子 1錢 | <i>Raphanus sativus</i> |
| 桔梗 1錢 | <i>Platodon grandiflorum</i> |
| 升麻 1錢 | <i>Cimicifuga heracleifolia</i> |
| 白芷 1錢 | <i>Angelica dahurica</i> |

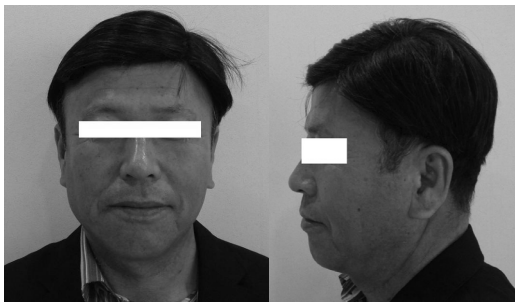

Figure 1. The Front and Lateral Side of the Patient

가 거친 편이었다.

- ② 용모사기 : 중간부가 발달한 인상으로 코부위가 안면부에서 큰 비중을 차지하고 전반적으로 얼굴면적이 넓은 편이다. 눈빛이 탁하고 눈매는 부드러운 편이며 목소리는 낮고 굵은 편이다.
- ③ 성질재간 : 잠잠으며 인내심이 강한 편으로 성실하다.

2) 素證

- ① 睡眠 : 입면난, 頻覺(속쓰림으로 인해 수면불량)
- ② 大便 : 2회 이상/일, 변비, 설사 교대로 나타남
- ③ 小便 : 야뇨 3회/일, 色濁
- ④ 食事, 消化 : 과식, 폭식 양상. 식욕은 양호하나 소화상태 불량, 속쓰림 심함
- ⑤ 口乾 : 음수량 많음, 喜冷飲
- ⑥ 汗 : 땀의 양은 많으나 주로 두면부에 국한됨
- ⑦ 기타 : 복진상 중원부, 우제복부 복만, 압통. 안구 건조함, 이명

3) QSCC II+ : 太陰人

4) 종합 체질진단 : 外形과 素證에 근거하여 太陰人 으로 진단함

III. 治療 및 經過

1. 평가도구

1) 임상경과는 불편정도를 4단계로 나누어 지난 일주일동안의 증상에 대한 빈도를 특정하였다. (0=전혀 없다, 1=가끔, 2=자주, 3=매일) 치료 시작 전, 증상 개선 후 2번 증상기록지를 작성하여 주증상의 변화를 평가하였다.

2) 위전도 검사(Electrogastrography, EEG²⁾)를 치료 시작 전, 증상 개선 후 2번 시행하여 소화불량(dyspepsia)에 대한 위기능의 호전도를 평가하였다.

2. 치료방법

1) 한약치료

환자를 太陰人 燥熱證의 범주에서 접근하여『東醫壽世保元』 처방인 熱多寒少湯 3첩을 3회에 나누어 매 식후 2시간에 복용하였다. 11주간 복용하였으며, 사용된 약물 구성은 다음과 같다(Table 1). 약 복용 기간 중 이상반응은 발생하지 않았다.

1) 자주 : 지난 일주일동안 증상이 발생한 횟수가 4-6회인 경우, 가끔 : 지난 일주일동안 증상이 발생한 횟수가 1-3회인 경우를 의미한다.

2) 위전도 검사는 위의 전기적인 활동을 측정하고 기록하는 검사로서 위의 전기적 활동도에 따른 위의 운동기능을 평가하는 도구이다. 소화불량증, 위마비, 설명되지 않는 오심, 구토 등의 기능성 위장 질환의 진단 및 평가를 하는 데 사용하게 된다.

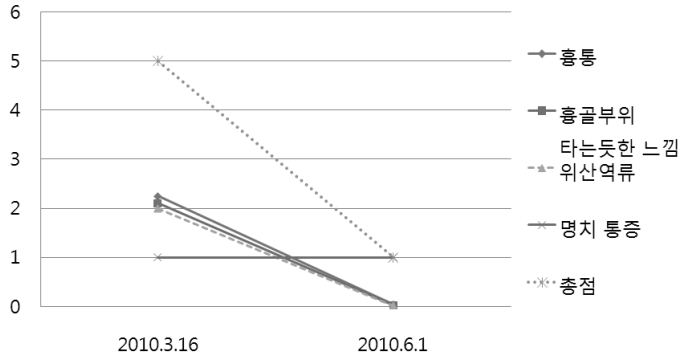


Figure 2. Changes of clinical symptoms after the treatment

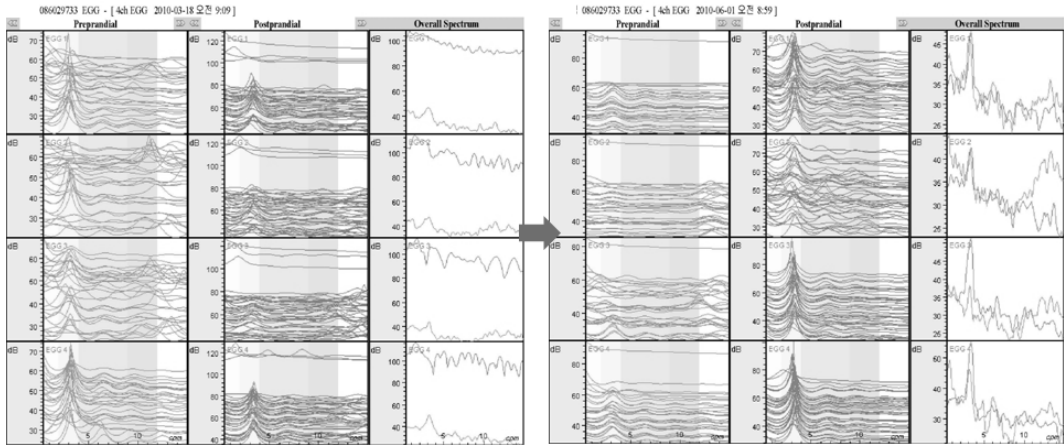


Figure 3. Changes of EGG after the treatment

2) 침구치료

太極鍼法에 근거하여 肝勝格³⁾을 사용하여 주 1회로 12주간 자침하였다. 침 치료에 사용된 침은 0.20*40mm, 1회용 호침을 사용하였으며 자침 후 15분간 유침하였고, 자침의 심도는 3-20mm로 하였다.

3) 양약치료

초진 전부터 복용하였던 local 내과에서 proton pump inhibitor는 1회 1알, 하루 3회를 복용하였고 제산제는 야간 속쓰림시 하루에 3-4회 필요시 복용하였다. 치료 초기 3주간 한약과 함께 병용 투여 받았으며, 3주 뒤부터 한약 단독 투여하였다.

3. 치료경과

주 증상 중 흉부자열감과 동반된 홍통, 위산 역류, 속쓰림은 생활의 불편감이 없을 정도로 호전되었으며 명치부분의 통증만 간헐적으로 남아있었다(Fig 2). 또한 치료 시작 1달 후에서부터는 복용 중이던 양약을 복용하지 않고서도 증상이 호전된 상태로 유지되었다. 위전도 검사상 치료 전에는 Channel 2, 3에서 정상적인 위서파가 거의 없었으나 치료 3개월 후에는 3월 18일 위을 검사 소견과 비교했을 때 정상 위서파 리듬이 뚜렷하게 증가하였으며, 특히 Channel 3은 식후 측정에서 정상수준으로 회복되었음을 알 수 있다. 또한 Channel 1-4 모두 식후 위을 검사상 정상 위서파 비율(%normal)이 85.7% 이상으로 정상수준으로 회복

3) 肝勝格(補-경거, 증봉/ 瀉-소부, 행간), 족삼리 등

되었다(Fig 3). 또한 치료 종결 후 4달 후에 내원하여 초진시 시행한 증상기록지의 평가에서 증상이 재발되지 않고 호전된 상태로 유지되고 있음을 확인하였다(2010.10.15).

IV. 考察 및 結論

위식도 역류질환은 만성적이고 반복적인 경과를 보이는 질환으로서 치료에 있어서도 증상이 심할 경우 지속적 치료가 이루어져야 하며, 재발할 경우 필요시 약을 복용하는 치료(on-demand)가 지속적으로 이루어져야 한다. 그러나 위식도 역류질환의 재발을 방지하여 궁극적으로 이로 인한 합병증을 예방하는 치료가 반드시 필요하다. 위식도 역류질환은 복합적인 원인으로 발생되기 때문에 치료법이 뚜렷하지 않으며 초기 치료가 성공적인 경우에도 투약을 중지하면 약 50-80%에서 재발하는 것으로 알려져 있다³.

상기 환자는 평소 설사와 변비가 교대로 발생하는 불규칙한 배변습관을 가진 자로서 20년 전부터 속쓰림, 소화불량 등으로 local 내과에서 간헐적으로 약물 치료를 받았으나 악화와 호전이 반복되고 있었다. 약 6개월 전부터 흉부작열감, 속쓰림 등의 식도염 증상이 발하며 소화불량이 심해져 내과에서 위 내시경 검사상 위식도역류질환 진단을 받고 PPI와 제산제를 복용하였으나 불편감이 지속되어 2010년 3월 16일 본원 소화기클리닉에 내원하였다.

상기 환자의 특징은 상당히 오랜 기간을 식후 팽만감, 속쓰림 등의 소화불량을 호소하면서도 식욕은 오히려 양호하게 유지되며 폭식, 과식을 자주하는 경향을 보였다는 점이다. 이러한 양상은 太陰人의 肝受熱裏熱病에서 특징적으로 드러나는 증상으로서 복만, 설사 등의 소화기 증상이 있어도 식욕은 평소와 같이 유지되거나 오히려 항진되는 양상으로 나타난다⁴. 또한 치료를 받으며 역류성 식도염과 관련된 증상만 호전된 것이 아니라 수면불량 및 불규칙한 배변습관의 호전을 보였다는 것이 특징적이다. 실제 내원

시 위 기능을 평가하기 위해 시행한 위전도 검사상 Channel 2, 3에서 정상적인 위서파가 거의 없었으며, Channel 3의 power ratio 또한 1미만으로(0.0) 낮은 상태로서 임상적으로 식후 비만감이나 불편감이 나타날 수 있는 상태였다. 이에 太陰人 燥熱證의 대표 처방인 熱多寒少湯을 투여하여 역류성 식도염으로 인한 흉통, 흉골 부위의 타는 듯한 느낌, 산역류의 증상이 생활하는데 불편함이 없을 정도로 호전되었다. 또한 오랫동안 유지되었던 불규칙한 배변습관과 복만증도 함께 개선되었다. 위전도 검사상 power ratio와(channel 3, 20.5)와 정상 위서파 비율의 증가를 보여 위운동 기능 또한 뚜렷한 호전을 보였음을 확인할 수 있었다.

상기 환자에 대한 체질 및 병증진단의 근거는 다음과 같다. QSCC II⁺ 결과, 살집이 있는 체격과 증안부가 발달하고 등직해 보이는 용모사기, 불규칙한 배변습관 및 왕성한 식욕 등의 소증을 근거로 太陰人으로 진단하였으며, 검붉은 피부, 구갈, 평소 과식, 폭식을 잘 하는 소증을 바탕으로 태음인 肝受熱裏熱病으로 판단하였다. 또한 상기 환자는 식욕은 양호한 편이나 식후 팽만함, 복만이 심하였으며 설사와 변비가 반복적으로 발생하고 1일 2회 이상의 불규칙한 배변습관을 素證으로 갖고 있었다. 또한 갈증이 심한 편으로 음수량이 많은 편이었으며 면색 또한 검붉은색으로 피부 상태가 건조하였다⁵. (Fig 1)

太陰人 燥熱證은 『東醫壽世保元』에서 ‘諸澁枯涸皺揭 皆屬於燥⁶⁾’라고 언급하고 있다. 이러한 ‘燥證’은 임상적으로 다음과 같은 양상으로 나타날 수 있다. 肝受熱裏熱病은 肝熱을 바탕으로 肺燥가 나타나게 되는데⁷⁾ 김¹¹⁾은 燥熱證을 肝熱과 肺燥라는 입장에서 본다면 강력하게 肝熱이 조성되어 있는 경우에는 변이 굳고, 소변색이 진하며 多汗, 鼻乾, 口渴이 나타나지만, 肺燥까지 진행하게 되면 수면의 이상, 정충 및 메스꺼움, 현훈 등의 증상이 뚜렷하게 나타난다고 하였다. 『東醫壽世保元』에서는 피부색

4) 『東醫壽世保元 辛丑本』13-11 感四時不正之氣 使人痰涎壅盛 煩熱 頭疼身痛 增寒壯熱 項強睛疼 或飲食如常 起居依舊 甚至聲啞 或赤眼口瘡 大小腮腫 喉痺 咳嗽稠粘 噴嚏.

5) 『東醫壽世保元 辛丑本』13-18 論曰 太陰人 面色青白者 多無燥證 面色黃赤黑者 多有燥證 蓋肝熱肺燥而然也.

6) 『東醫壽世保元 辛丑本』13-17 內經曰 諸澁 枯涸皺揭 皆屬於燥

7) 『東醫壽世保元 辛丑本』13-25 此病 非必不治之病也. 此少年 得病用藥一周年後 方死 蓋此病原委 侈樂無厭 慾火外馳 肝熱大盛 肺燥太枯之故也.

Table 2. The Symptoms of Dry-Heat Symptom of Taeumin

| 東醫壽世保元 | 임상적 증상 |
|--|--|
| 面色靑白者 多無燥證 面色黃赤黑者 多有燥證 燥熱證 手指焦黑癩瘡病 燥熱病 引飲 小便多 大便秘者 蓋咽嗑乾燥者 肝熱也 | 얼굴색이 검붉다. 피부가 건조하다. 대변이 굳다. 구갈이 있다. |
| ↓ 肝熱肺燥의 심화 | |
| 太陰人證 有夢泄病 一月內 三四發者 虛勞 重證也 | 불면, 정충 등 |

이 흰 편이라면燥證이 많지 않고, 노랑거나, 붉거나, 검으면燥證이 많다고 하였다. 또한 ‘手指焦黑癩瘡病’을燥熱證에 분류하며 손의 피부가 건조해지면서癩瘡이 생기는 등의 피부증상을 언급하고 있다.燥熱證은肝熱을 기본으로 하기 때문에 갈증으로 음수량이 많으며 대변이 비조하고燥證이 심해지면脫症이 생겨 소변양이 오히려 더 많아져 빈삭한 증상이 나타나기도 한다⁸⁾(Table 2)

이러한燥熱證 증상을 근거로 상기 환자에게熱多寒少湯을 투여하였으며 3월 18일부터 일주일에 2번씩 경과관찰을 하였다. 약 복용 4일 후부터 속쓰림 증상이 줄어드는 양상을 보였으며 양약은 새벽에 속쓰림이 심할 때만 1번씩 복용하였다. 치료 1주일 후부터 속쓰림과 복만증상의 호전을 보이며 속쓰림으로 인해 발생하는 불면 또한 줄어들었다. 치료 시작 후 약 3주 정도인 4월 3일부터는 양약을 복용하지 않아도 될 만큼 속쓰림이 호전되었다. 치료를 시작한지 약 6주째 되던 4월 26일 내원시에는 속쓰림이 전혀 없었으며 복만, 소화불량이 호전되었고 수면시간도 7시간으로 늘어났다. 단지 불규칙한 배변습관이 남아있어 지속적으로 열다한소탕을 복용하였으며 5월 20일경부터는 후중감 없이 하루 1-2회로 배변이 양호하게 유지되기 시작하였다.

상기환자의 경우 역류성 식도염과 관련된 증상만 호전된 것이 아니라 수면불량 및 불규칙한 배변습관의 호전을 보였다는 것이 특징적이다. 이것은 역류성 식도염이太陰人燥熱證 범주에서 접근하여熱多寒少湯을 사용하였을 때,燥熱證의 병태에 나타나

는 제반 증상에 효과적이라는 것을 보여주는 것이다. 따라서 흉통, 흉부작열감, 위산역류와 같은 위식도 역류질환으로 인한 증상의 경감뿐 아니라 복만, 불규칙한 배변습관의 호전도 함께 있는 것이다.

위식도 역류질환이 초기 치료가 성공적인 경우에도 투약을 중지하면 재발률이 높은 것은 단순히 제산을 하거나 위·식도의 운동능만 도와주는 방향만으로 주로 접근하기 때문인 것으로 생각된다. 위식도 역류질환을 가지고 있는 사람들의 대부분이 소화불량, 불규칙한 배변습관 등의 기타 소화기 질환을 동반하고 있는 경우가 많은데⁶⁾ 이러한 전반적인 상태의 호전이 있어야 위식도 역류질환이 호전된 상태로 유지될 수 있을 것으로 보인다. 단지 본 증례의 경우 하나의 증례 보고라는 것과 위식도 역류질환의 개선도를 평가하는데 있어서 환자의 주관적 증상에 대한 평가만 이루어졌고 상부위장관 내시경과 같은 객관적 근거자료를 제시하지 못한 것이 아쉬운 점으로 사료된다.

본 증례는 다음과 같은 의미를 갖는 것으로 사료된다.

첫째, 초기 3주 이후부터 기존의 양약을 중지하고熱多寒少湯 단독 투여만으로 위식도 역류질환의 증상의 경감이 있었으며, 둘째, 한 가지 처방만으로 위식도 역류질환과 함께 소화불량, 복만 등의 제 증상의 호전이 있었으며 위전도 검사로서 이를 확인할 수 있었다. 셋째, 치료 종결 약 4개월 후에도 개선된 증상이 유지가 되며 불면 증상 또한 호전되어 위식도 역류질환 환자의 삶의 질을 개선하는 데 효과가 있었다.

V. 參考文獻

8) 『東醫壽世保元 辛丑本』13-24 管治 太陰人 年五十近衰者 燥熱病 引飲 小便多 大便秘者 用熱多寒少湯 藥本二錢 加大黃一錢 二十貼 得效矣

1. Yoo SS, et al. The prevalence of esophageal disorders

- in the subjects examined for health screening. Korean J Gastroenterology. 2007;50:306-312. (Korean)
2. Cho YK, Kim GH, Kim JH, Jung HY, et al. Diagnosis of Gastroesophageal Reflux Disease:a systematic review. Korean J Gastroenterology. 2010;55:279-295. (Korean)
 3. Jeong YJ , Lee DH, Choi TH, et al. Clinical Analysis of Recurrence Rate and Symptom Improvement in Gastro-esophageal Reflux Disease Patients. Korean Journal of Gastroenterology. 2010;55:100-108. (Korean)
 4. Tytgat GN. Review article: management of mild and severe gastro-oesophageal reflux disease. Aliment Pharmacol Ther. 2003;17:52-56.
 5. Kim JW, Kim HS, Lee DK, et al. Therapeutic effect of low-dose omeprazole vs. standard-dose ranitidine in mild to moderate reflux esophagitis. Korean J Gastroenterol. 2004;43:153-159. (Korean)
 6. Noh YW, Jung HK, Kim SE, Sung-Ae Jung. Overlap of Erosive and Non-erosive RefluxDiseases With Functional Gastrointestinal Disorders According to Rome III Criteria. J Neurogastroenterol Motil. 2010; 16(2). (Korean)
 7. Toru Hiyama, Masaharu Yoshihara, Shinji Tanaka, Ken Haruma, Kazuaki Chayama. Strategy for treatment of nonerosive reflux disease in Asia. World J Gastroenterol 2008;14(20):3123-3128
 8. 류기원, 장인규, 박동원, 류봉하, 윤상협. 呑酸, 嘈噯에 응용되는 丹蔘補血湯의 임상적 고찰. 경희 의학. 1986;2(4):89-95.
 9. Han JH. The effect of Sosik-Cheongwool-Tang on the distress in the stomach and acid regurgitation. 동서의학. 1992;17(1):56-69.
 10. Kim BS, Lim HY, Oh JH, Kim DW, Choi BH, et al. Seven Cases of Non-Erosive Gastroesophageal Reflux Disease Who were Treated by Ljintang-Gamibang and Acupuncture. Korean J.Orient.Int. Med. 2005;26(4): 926-934. (Korean)
 11. Kim YH, Kim SH, Jang HS, Lee JH, Lee EJ, Koh BH. The Study on Clinical Characteristics of Taeumin Dry-Heat Symptomatic Patten. J Sasang Constitut Med. 2009;21(1):85-98. (Korean)