

GERD와 IBS를 동반한 태음인 위완한증 환자 치험례

신현상 · 박병주 · 박윤성 · 김제신 · 이의주 · 고병희

경희대학교 대학원 임상한의학과 체질의학전공
경희대학교 한의과대학 사상체질과

Abstract

A Case study of Taeumin Esophagus Cold Pattern Patients with Gastro-esophageal Reflux Disease(GERD) and Irritable Bowel Syndrome(IBM)

Hyun-Shang Shin, Byung-Joo Park, Yun-Seong Pak, Je-Sin Kim, Eui-Ju Lee, and Byung-Hee Koh

Dept of Sasang Constitutional Medicine, Graduate school of Korean Medicine, Kyung Hee University. Seoul. Korea

Dept of Sasang Constitutional Medicine, College of Korean Medicine, Kyung Hee University. Seoul. Korea

Objectives

Rate of gastroesophageal reflux disease accompanied by irritable bowel syndrome is on the increase. This case study reports significant improvement of patients with gastroesophageal reflux disease and irritable bowel syndrome who had suffered from chest pain, globus pharyngis and diarrhea after taking Sasang constitutional treatment.

Methods

This patient was diagnosed as Large Yin type Esophagus Cold pattern(Taeumin Wiwanhanjeung). Herb medicine(Jowiseungcheong-tang) was taken by the patient, three or two times per day during treatment periods. We assessed the changes of the main symptoms such as chest pain, globus pharyngis, defecation discomfort, insomnia et al. using visual analogue scale(VAS).

Results

The symptoms of chest pain, globus pharyngis, defecation discomfort, insomnia decreased from VAS 7~8 to VAS 0~1 for about three months

Conclusions

This case shows that Sasang constitutional medicine treatment can be effective treatment method for gastroesophageal reflux disease accompanied by irritable bowel syndrome

Key Words: Gastro-esophageal reflux disease(GERD), Irritable bowel syndrome(IBM), Jowiseungcheong-tang

I. 緒論

위식도 역류질환 (Gastroesophageal reflux disease, GERD)은 '위 내용물의 식도로의 비정상적인 역류에 의한 증상 또는 점막의 손상'¹ 또는 '위 내용물의 역류에 의한 증상 또는 합병증이 야기되는 상태'²로 정의 내려지며, 위 내용물이 식도로 역류되어 특징적인 가슴쓰림이나 산역류 등의 문제를 일으키는 질환으로서 삶의 질을 저하시키는 중요한 문제이다.

서양에서는 일주일이상 전형적인 위식도 역류 증상을 경험하는 비율이 20~30%에 이를 정도로 흔하지만³ 한국에서는 증상에 따른 유병율이 3.5~8.5%로 아직 낮은 편이며⁴ 내시경 소견에 의한 미란성 식도염의 유병율은 4.4~9.2%⁵ 정도로 보고하고 있다. 최근 국내에서 위식도역류질환은 서구형 식이의 보급으로 인해 점차적으로 증가하는 추세에 있다.

국내의 위식도 역류질환 환자의 임상적 특징은 첫째, 70%의 미란성 식도염 환자에서 위식도역류 증상을 보이는 서양⁶과는 달리 역류 증상이 없는 미란성 식도염 환자가 많다. 둘째, 인두구, 쉼 목소리, 만성기침과 같은 식도의 증상이 흔하고 흉부 작열감과 역류 증상과 같은 전형적 증상뿐만 아니라 비심인성 흉통 등의 비전형적 증상이 자주 동반되며, 전형적 증상 없이도 비전형적 증상을 보이는 경우가 많다.⁷

과민성 대장증후군(Irritable Bowel Syndrome, IBS)은 기질적 병변 없이 배변 습관의 변화를 동반하는 복통이나 복부 불편감을 특징으로 하는 만성 기능성 위장관 질환으로 스트레스 및 내장 과민성과 같은 여러 원인에 의해 증상이 발생하는 것으로 생각되고 있다. IBS는 매우 흔한 질환 중에 하나로 미국과 영국에서는 유병율이 여성은 7~24%, 남성은 5~19%⁸로 보고되고 있으며, 우리나라의 경우 남자 7.1%, 여자 6.0%의 유병률을 보인다.⁹

최근 연구 경향에 따르면 GERD 환자에서 IBS의 유병률이 높다는 연구 결과들^{10,11}이 나오고 있으며 이들이 동시에 발생한 경우 증상이 더욱 심하게 드러난다는 연구 결과도 나오고 있다.¹² 또한 한국인을 대상으

로한 Population-Based Study에서도 위식도 역류질환, 기능성 소화불량, 과민성 대장 증후군이 함께 발생되는 경향은 일반적으로 흔하게 일어나고 있으며, 이는 주로 불안(anxiety)을 동반한 환자들에게서 나타난다고 보고하고 있다.¹³

하지만 이에 대한 한의학 관련 연구는 아직은 미비한 실정으로 과민성대장증후군 환자의 대칠기탕 가감방 임상보고¹⁴, 역류성식도염 환자 1례에 관한 증례보고¹⁵ 등 각각의 개별 질환에 대한 임상례가 보고되어 있을 뿐이며, 사상의학적 치료 방법을 적용한 임상례 역시 '열다한소탕(熱多寒少湯)으로 호전된 역류성 식도염 환자 1례'¹⁶ 하나의 증례가 있을 뿐이다. GERD와 IBS 두 질환이 동시에 이환되었을 경우 사상의학적 치료법을 제시한 연구 또는 증례보고는 없었다.

이에 본 논문은 직업적 스트레스로 인한 불안으로 역류성 식도 질환과 과민성대장증후군이 함께 동반되어 흉통 및 복통, 설사를 호소하는 환자에게 태음인(太陰人) '조위승청탕(調胃升清湯)'을 투여하여 유의한 호전반응을 보였기에 이를 보고하는 바이다.

II. 證例

1. 환 자 : 장 0 0 (M/42)
2. 발병일 : 2010년 말부터
3. 치료기간 : 2011년 10월 14일~2012년 1월 25일
4. 진단명 : IBS, GERD
5. 주소증
 - 1) 흉통
 - 2) 복통
 - 3) 설사

6. 부증상

복만(腹滿), 대변 후중감(後重感), 설사, 인후이물감(異物感, 梅核氣), 수면장애, 피로, 실신(失神), 항강(項強), 신체통(身體痛)

7. 과거력

고혈압 (2008년), 결핵(1988년)

8. 사회력

- 1) 음주력 : 없음
- 2) 흡연력 : 없음
- 3) 운동력 : 1주일 5시간, 골프
- 4) 직업력 : 직장에서 해외 근무로 인하여 해외 장기 체류 중이며 수개월에 한번 귀국

9. 가족력

아버지 - 뇌경색

10. 현병력

환자 181cm 94kg 42세 남성으로 평소 별무대병 중 2010년말 경부터 업무 과로 및 스트레스로 인하여 흉통&흉부불편감, 정충(怔忡), 인후이물감, 심하비만(心下痞滿), 설사, 피로, 불면 발하였으며 간혹 不安으로 인한 失神 증상 나타나 2011년 9월 26일 본원 건강검진센터에서 심전도(ECG), 상부위장관내시경 및 하부위장관내시경 등 관련 검사하였으며 검사상 역류성 식도염 및 미약한 표재성 위염 진단 받고 상기 주소증 치료 위한 한방 진료 위하여 본원 사상체질과 외래 내원함.

11. 내원시 검사결과

1) 심전도 결과

: 정상 소견

2) 임상병리검사

간기능검사 (AST/ALT) : 정상/ 미약한 상승 (27/49, 참고치 40/40)

골격근 및 심근 검사(LD/CCK) : 약간 상승/ 약간 상승 (365/285, 참고치 100~225/20~270)

3) 상부위장관(위) 내시경

- ① 역류성 식도염 소견
- ② 표재성 위염 소견

4) 하부위장관(대장) 내시경

: 별무 이상

5) 흉부 컴퓨터 단층 촬영 & 흉부 X선 검사 (Chest CT & Chest X-ray)

결핵균에 의한 과거 병변 관찰됨, 현재 결핵균 증식, 관련 병증 없음 / 정상

(Inactive Tbc on both upper lobe.)

12. 사상체질진단

1) 외형 및 성격(外形 및 性質) (Figure 1)

① 체형기상(體形氣像): 내원 당시 식욕 부진과 체중저하를 걱정하고 있으나 키 181cm, 몸무게 93kg, BMI 28.4 으로 당시에도 일반인보다는 육중한 체형을 가지고 있었으며 손목 발목 등 전반적인 골격이 굵은편이다. 전반적인 체격상 흉부와 골반보다는 복부가 발달한 편.

② 용모사기(容貌詞氣): 얼굴과 몸에 기육(肌肉)이 있는 편이며, 인상이 순하고 전체적인 인상이 무게감 있어 보인다. 목소리 톤이 굵고 저음으로 중후한 편이다. 얼굴의 색택이 황흑(黃黑)한 편이며 눈 밑이 거무스름하게 보이는 다크서

클이 보이며 피곤해 보이는 인상을 보임.

- ③ 성질재간(性質才幹): 차분한 편이고 외향적이지는 않아서 움직이기보다는 조용히 혼자 일을 추진하는 편이고 생활이 일반적으로 꾸준한 편으로 인내심이 많다고 한다. 일에 있어서는 꼼꼼하고 책임감이 강한 편이다.

2) 발병 이전의 평소 가지는 증상(素症)

- ① 수면 : 6시간, 잠들기 쉬움, 꿈 많음
- ② 식욕 & 소화 : 식욕보통, 소화양호, 식사량 보통 이상
음수 보통, 따뜻한 물을 좋아함 (喜溫)
- ③ 대변 : 1일 1~2회, 보통~무른변, 혹 개운치 않은 경향 있음
- ④ 소변 : 낮 2~3회, 피로 시는 색이 진해짐
- ⑤ 땀 : 적은 경향, 사우나시 상쾌함
- ⑥ 기타: 손발 찬편, 추위에 예민.

3) 발병 이후 현재 나타나는 증상(現證)

- ① 수면 : 잠들기 어려움, 자주깨, 기상 후 피로감
- ② 식욕 & 소화: 식욕저하(현재 죽 섭취), 소화불량 (배에 가스 참, 복통)
- ③ 대변 : 대변 1일3~4회 무른변 ~ 물설사, 개운치 않음이 심해짐
- ④ 소변 : 소증과 동일
- ⑤ 땀 : 땀 흘린 후 피로감과 어지러움 동반
- ⑥ 기타: 얼굴색 어두워짐(面色 黃黑), 신체통, 불안한 심리, 정충(怔忡), 가슴 답답함(胸悶), 두통, 인후이물감, 舌紅苔微黃

4) QSCC II+^{17,18} 검사결과: 태음인

5) 종합 체질진단 : 체형기상, 용모사기 등 외형과 성격에서 태음인의 성향이 많이 나타나며 땀을

흘리면 몸이 가볍고 평소 소화에 큰 문제가 없는 바와 같이 소증에서도 태음인의 면모를 볼 수 있어 이에 근거하여 태음인으로 진단하였다.

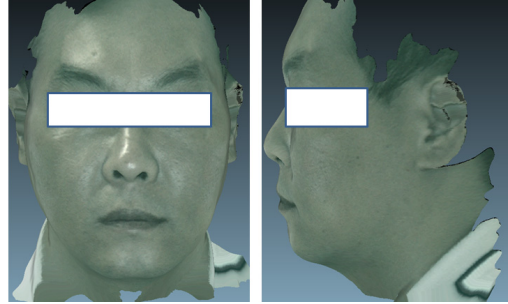


Figure 1. The front and lateral side of the patient

III. 治療 및 經過

1. 치료 방법

1) 한약치료 (Figure 2)

한약은 ○○대학교 한방병원 약제실에서 조제한 복합 제제약을 사용하였으며 약 복용 기간 중 이상반응은 나타나지 않았다. 약물의 선택은 환자의 외형과 성격, 소증과 현증에 근거하였으며 초기에는 태음인 조열증(燥熱證)으로 접근하여 열다한소탕을 사용하였으며 투약 후 환자의 경과를 살펴 제집증 후 태음인 위안한증(胃脘寒證)으로 다시 접근하여 치료하였다. 사용한 약물의 내역은 다음과 같다.

(1) 양의공진단(兩義供辰丹)

위역림(危亦林)의 공진단에 숙지황, 인삼을 가한 병원 제제약으로 처방은 당귀150g, 인삼37g, 산수유 150g, 사향 18.75g, 숙지황 75g, 녹용 150g으로 구성되어 있으며, 장년기 환자의 피로, 허약을 적응증으로 한다. 하루 1회 아침 식후 30분에 복용하게 하였으며 10월 14일부터 30일까지 총 17일간 투여하였다.

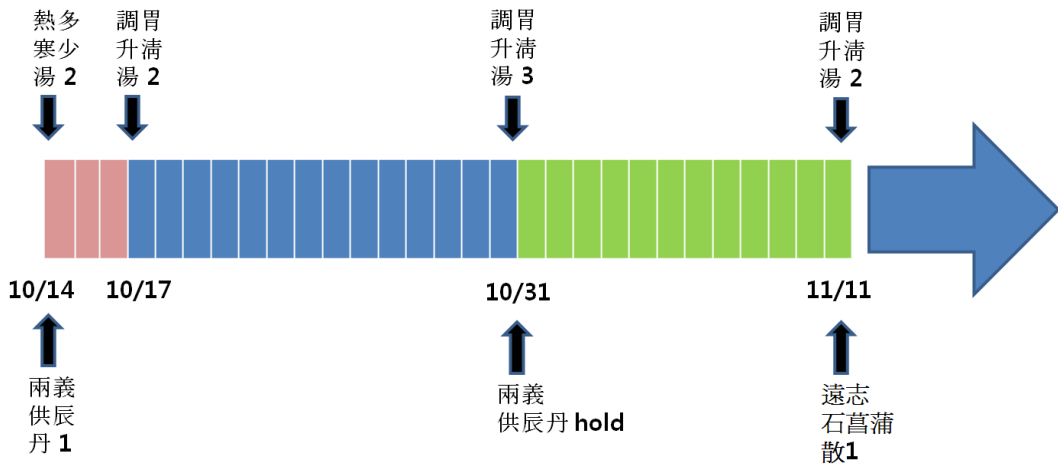


Figure 2. Time line of oral medication

(2) 열다한소탕(熱多寒少湯)

환자를 태음인 조열증의 범주에서 접근하여 열다한소탕 제제약(갈근 16g, 황금 8g, 고본 8g, 내복자4g, 길경4g, 승마4g, 백지4g)을 하루 2회 점심, 저녁 식후30분에 복용하게 하였으며 10월 14일부터 16일까지 총 3일간 투여하였다.

(3) 조위승청탕(調胃升清湯)

환자를 태음인 위완한증의 범주에서 접근하여 조위승청탕 제제약(의이인8g, 건울8g, 내복자4g, 맥문동3g, 길경3g, 오미자3g, 석창포3g, 원지3g, 백자인3g, 산조인3g, 용안육3g, 마황3g, 천문동3g)을 10월 17일부터 10월 30일까지 하루2회(점심, 저녁 식후) 투여하였으며, 10월 31일부터 11월 10일까지는 하루 3회(아침, 점심, 저녁 식후) 투여 하였으며, 11월 11일부터는 2개월간 하루 2회(아침, 점심 식후) 투여하도록 하였다.

(4) 원지석창포산(遠志石菖蒲散)

사상방(四象方)의 석창포원지산에서 조각자를 빼고 사인을 가미한 처방으로 수면 불량의 개선을 목적으로 11월 11일부터 2개월간 저녁 식후에 복용하게 하였다.

2) 침치료

통원치료 기간 중 외래 내원시 침치료를 시행하였으며 태극침법(太極鍼法)에 근거하여 간승격(肝勝格)을 사용하였다. 침 치료에 사용 된 침은 0.20*40mm 호침을 사용하였으며 유침시간은 20분으로 하였고 자침 깊이는 3~20mm로 하였다.

3) 양약치료

본 증상에 대한 양약 치료는 시행되지 않았다.

2. 치료 경과 (Figure 3)

환자는 약 한달 가량을 통원 치료를 받았으며 외래 내원의 횟수는 주 2-3회 방문하였다. 치료 초기 태음인 조열증 범주로 4일간 치료 하였으며 이후 지속적으로 위완한증의 범주로 접근하여 치료를 계속하였다. 약 한달가량의 통원치료 기간 이후 직업상 해의 체류 관 계로 2개월 후인 1월 25일 재방문하였으며, 해의 체류 기간동안(2개월) 지속적으로 한약 복용을 하였다.

1) 흉통 & 인후이물감

조이는 듯한 압박감과 숨이 막힐 듯한 불편감의 양상을 띤 흉통의 경우 처음 내원한 10월 14일 그 강도

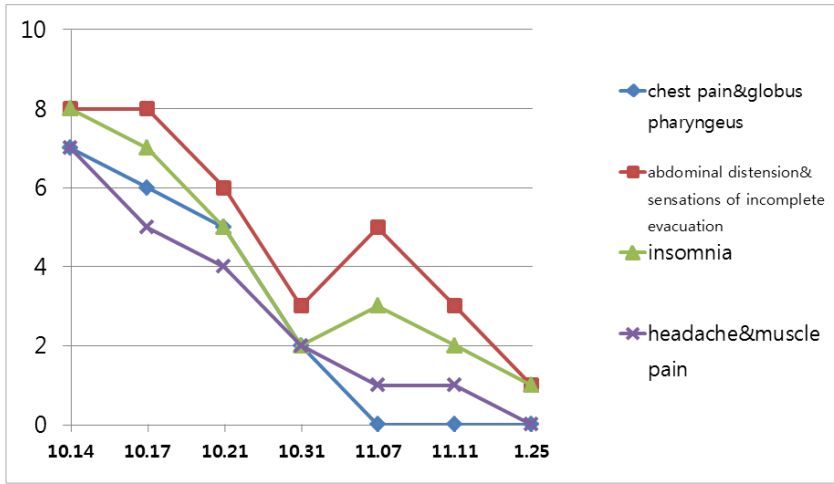


Figure 3. Change of clinical symptoms after the treatment

가 Visual Analogue Scale(VAS) 7 정도로 체크되었으며, 태음인 조열증으로 접근하여 열다한소탕과 양의공진단을 투여한 후 10월 17일 VAS6 으로 그 강도가 일부 감소하였으며, 17일 이후부터 태음인 위완한증 범주로 접근하여 조위승청탕을 사용하여 치료 시작 약 3주 후인 11월 7일 경에는 흉통과 인후이물감을 느끼지 못하였으며, 이후 치료 시작 3개월 후인 1월 25일까지 흉통과 인후이물감의 증상은 나타나지 않았다.

2) 소화&대변

① 식욕 & 소화불량(복부 불편감)

10월 14일 내원시 소화불량, 복부 팽만감 & 복통 호소하였으며 그에 따른 식욕저하를 호소하였으며, 소화불량의 강도는 VAS8 정도로 극심하였다. 내원 당시 밥 대신 죽을 먹는 상태로 조열증으로 접근한 10월 17일까지는 별다른 호전을 보이지 못했으며, 이후 위완한증으로 접근하여 10월 31일경에는 VAS3으로 소화 상태가 호전 되었으며, 식사도 죽에서 밥으로 전환하였다. 이후 감기 기운으로 약국에서 항생제 복용후 소화상태 악화되어 11월 7일 VAS5로 확인 되었으나 이후 점차 호전되어 11월 11일에는 VAS3, 치료 시작 3개월 후인 1월 25일에는 VAS1로 소화상태에서 별다른 불편감을 호소하지 않았으며 식욕도 이전과 같이

회복되었다.

② 배변 양상, 횡수 & 상쾌감

대변은 1일 2-3회로 설사~ 무른변의 양상을 보였으며, 특히 후중감이 심하였다. 대변의 횡수는 10월 31일까지는 1일 2-3회를 유지하였으며, 대변의 양상은 변이 점차 굳어져 설사는 없어지고 무른변의 양상으로 변화했으며 후중감이 VAS3까지 감소하여 대변이 시원해졌다고 말하였다. 11월에는 항생제 복용 후 다시 설사 양상으로 1일 2-3회, 소화불량과 더불어 후중감이 VAS5로 상승하였다. 11월 11일에는 호전되어 VAS3으로 낮아졌으며 해의 체류 후 다시 방만한 1월 25일에는 대변을 1일1회, 시원하게 본다고 하였으며 가끔씩 소화불량과 대변 후중감을 미약하게 느낀다고 하였다.

3) 수면

잠들기도 어렵고 수면 중 2-3회 깨며, 깬 후 다시 잠들기가 어렵고, 꿈이 산만하며 기상후에도 몸이 무겁고 피로한 증상을 호소하였다. 전반적인 수면의 질은 VAS8 체크되었다. 약을 투여한지 2주되는 10월 31일에는 입면에 큰 어려움이 없으며 수면 중 깨는 횡수는 0-1회로 감소 하였으며 기상후 피로감도 많이

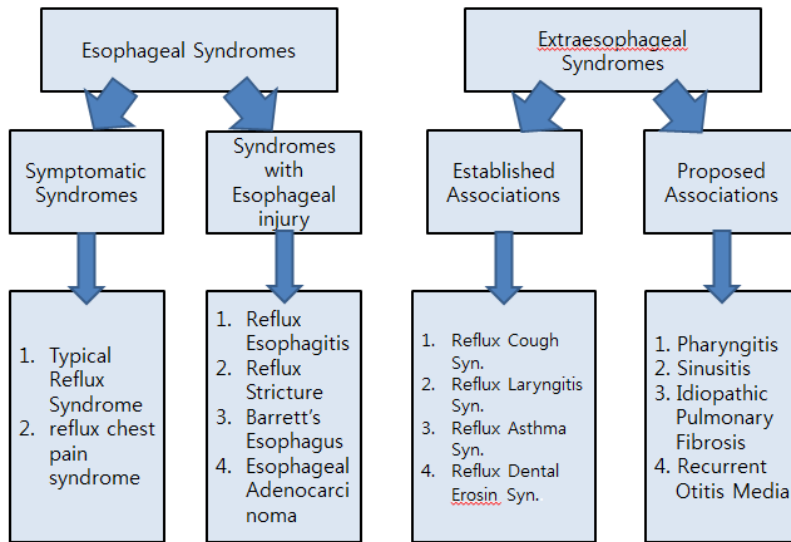


Figure 4. The Montreal Classification of GERD

감소하였다. 하지만 아직 깊은 잠을 자지 못하여 11월 11일부터 원시석창포산을 하루 1회 저녁 복용으로 2개월간 처방하였다. 1월 25일 재방문시 수면 호전되어 VAS1 로 체크되었다.

4) 두통&신체통(頭痛&身體痛)

두통과 항강(項強) 그리고 신체통은 작은 스트레스에도 쉽게 발현되며 평소에도 지속적으로 나타난다고 하였다. 초진시 그 정도는 VAS7 정도로 심한 상태였으나 한약 치료 이후 점차 감소하여 3주후인 11월 11일 경에는 평소 VAS1로 매우 경미해졌으며 스트레스시에도 이전보다는 강도와 횟수가 줄어 VAS3-4 로 체크되었다. 해의 체류 후 재방문한 1월 25일에는 2개월간 평소 통증은 거의 발생하지 않을 정도로 감소하였다.

IV. 考察

위식도 역류질환은 특징적인 가슴쓰림이나 산역류와 같은 전형적인 증상이 있을 시 다른 진단 검사 없이

증상만으로도 진단이 가능하고 치료도 할 수 있다. 그러나 약물 치료에 반응이 없거나 연하곤란, 흉통, 인후이물감, 마른기침, 쉼 목소리와 같은 비특이적인 증상이 있을 때는 검사를 받아야 한다. 위식도 역류질환의 진단 검사에는 상부위장관 내시경, 바륨조영술, 식도내압검사, 24시간 식도 pH검사 등이 있다.

우리나라 국내 검진 수진자 연구에서 나타난 임상적 특징으로는 서양과 달리 역류 증상이 없는 미란성 식도염 또는 바렛 식도가 많다는 점이며, 두 번째 특징으로는 식도의 증상이 흔하고 전형적 증상과 비전형적 증상이 자주 동반되며 전형적 증상 없이도 비전형적 증상을 보이는 경우가 많다는 것이다.⁷

과거에는 위식도역류질환을 미란성역류질환(erosive reflux disease, ERD) 또는 합병증을 동반한 미란성역류질환(complicated erosive reflux disease)만으로 정의했으나 이제는 미란이 없는 또는 내시경상 정상이면서 역류증상만을 나타내는 비미란성 역류질환(non-erosive or negative-endoscopy reflux disease, NERD)도 GERD에 포함시킨다. 서구의 경우 GERD에서 이들의 분포는 NERD 60%, ERD 35%, complicated ERD 5% 정도로 보고되고 있으며, 국내의 분포도 이와 유사하게 보고

되고 있다.

2005년 캐나다 몬트리올에서 열린 세계소화기학회에서 GERD에 대한 새로운 분류가 발표되었다. 이에 따르면 GERD를 크게 4가지로 분류하였다. 첫째, 내시경적 식도 손상 소견이 없으나 증상이 있는 '식도 증상 증후군(Esophageal Symptomatic Syndrome)'으로 역류와 가슴쓰림의 전형적 증상을 보이는 '전형적인 역류 증후군(Typical Reflux Syndrome)'과 심장 기원 흉통과 비슷한 증상을 보이는 '역류성 흉통 증후군(Reflux Chest Pain Syndrome)'이 여기에 속한다. 둘째는 '내시경상 식도 손상을 동반하는 식도 증후군(Esophageal Syndrome with Esophageal Injury)'으로 여기에는 '역류성 식도염(Reflux Esophagitis)', '역류성 협착(Reflux Stricture)', '바렛 식도(Barrett's Esophagus)', '식도 선암(Esophageal Adenocarcinoma)'의 4가지가 이 분류에 해당한다.

셋째는 '연관성이 확실한 식도의 증후군(Established Association Extraesophageal Syndrome)'으로 역류성 기침 증후군(Reflux Cough Syndrome), 역류성 후두염(Reflux Laryngitis Syndrome), 역류성 천식 증후군(Reflux Asthma Syndrome), 역류성 치아 미란 증후군(Reflux Dental Erosion Syndrome)의 4가지가 해당된다. 네 번째는 '연관성이 추정되는 식도의 증후군(Proposed Association Extraesophageal Syndrome)'으로 역시 인두염(Pharyngitis), 부비동염(Sinusitis), 특발성 폐섬유화(Idiopathic Pulmonary Fibrosis), 재발성 중이염(Recurrent Otitis Media) 등이 여기에 해당된다.²

본 증례에서 주요 호소 증상인 흉통의 경우 심전도 등 검사결과에서 심장 질환이 보이지 않으므로 비심인성 흉통이며, 역류와 속쓰림의 직접적인 증상은 없으나 흉통 이외에 인후이물감 등 GERD와 관련된 식도 증상을 함께 보이므로 GERD에 의한 것으로 생각할 수 있다. 또한 상부위장관 내시경 검사 결과에서 식도에 미약하게 미란의 형태학적 변화가 발견되었으므로 내시경상 식도손상을 동반하는 '역류성 식도염' 진단을 받았다. 그러나 내시경상 발견된 형태학적 변화가 역류성 식도염의 내시경적 손상 정도를 판단하

는 LA-분류에서 경증이하의 최소한의 손상 변화(LA-minimal change)를 보여 이를 진단하는 의사에 따라 식도 손상이 없는 '역류성 흉통 증후군'으로 분류할 수도 있을 것이다. (Figure4)

IBS의 진단기준은 ROME III(2006)에 따르면 지난 3개월동안 적어도 1개월에 3일 이상 빈발하는 복통 또는 복부불편감이 있어야 하며 이는 첫째, 배변에 의해 완화되거나 둘째 발병이 대변횟수의 변화와 연관되었는가 셋째, 발병이 대변 형태의 변화와 연관되어 있는가. 이 세가지 중 2가지 이상의 조건을 만족시키면 IBS로 진단하게 된다.¹⁹

환자의 경우 2010년 말부터 거의 1년 가까이 매일 복통 및 복부 불편감을 호소하였으며 발병일 이후부터 대변의 횟수가 1-2회에서 3-4회로 증가 또한 대변의 형태가 묽어지고 심하면 설사를 동반하는 등 대변의 형태의 변화를 동반하여 IBS로 진단할 수 있다.

최근 연구들에 따르면 IBS와 GERD는 동반되는 경향이 많으며, 연구에 따르면 우리나라에서도 역류성 식도질환과 과민성장증후군, 기능성 소화불량에 동반되는 경우가 많으며 이에 대한 위험요인으로서 불안울 제시¹³ 하였다.

환자의 경우도 위에 언급한 바와 같이 GERD와 IBS를 동반하고 있으며 특히 2010년말부터 과중한 업무와 스트레스로 인하여 상기 증상들이 악화된 것으로 볼 때, GERD와 IBS의 동반에 불안이라는 요소가 깊이 연관되어 있음을 볼 수 있는 증례이다.

한편 『동의수세보원(東醫壽世保元)』, 「사상인변증론(四象人辨證論)」에는 각 체질이 항시 가질 수 있는 마음(恒心)으로 겁나는 마음(怯心), 두려운 마음(懼心), 불안한 마음(不安定之心), 급하게 서두르는 마음(急迫之心)을 제시하고 있으며, 이들 항심(恒心)을 어떻게 다스리고 조절하느냐에 따라 자신의 취약한 편소지장(偏小之臟)의 기운이 손상되어 중병(重病)이 될 수 있음을 언급하고 있다. 이는 체질병증의 발생에 항심으로 대표되는 불안이라는 심리적 요소가 깊숙이 개입되어 있음을 제시한 것으로 앞서 언급한 IBS와 GERD가 동반되면서 증상이 악화될 때

불안과 같은 심리적인 측면이 위협요인이 된다는 연구 결과와 매우 유사하다.

『동의수세보원』 「사상인 변증론」에는 태음인의 항심으로 겁심(怯心)을 제시하고 있으며 이것이 악화되어 파심(怕心)에 이르면 대병(大病)이 생겨 정충(怔忡)이 발생한다고 보았다. 본 증례의 경우도 과도한 스트레스와 긴장으로 환자는 불안한 심리적인 모습을 보였고, 이에 함께 정충을 호소하고 있었다. 따라서 환자를 치료함에 병을 치료함에 체질에 따른 항심 또는 성정(性情)의 편급(偏急) 등 심리적, 사회적 갈등이 편소지장의 기운을 손상시키는데 그 원인을 구하는 사상체질의학적 치료 접근이 유효할 것으로 보이며, 향후 병의 재발의 방지 및 관리에 있어서 심리적인 안정을 구하는데도 도움이 될 것으로 보인다.

환자의 경우 용모사기, 체형기상, 사상체질진단 설문지(QSCCII+), 소증(素證) 및 현증(顯證) 등을 종합하여 태음인으로 판단하였다. 즉 체형상 복부가 많이 발달한 상태로 늑골공의 형태가 완만한 포물선 형태로 넓은 느낌을 주며, 목소리의 경우도 저음으로 중후하며, 용모상으로도 얼굴이 비교적 평면적이며 인상이 순하고 점잖다는 점, 현증상 체중이 감소하고 있는 중이나 그럼에도 기골이 장대한 편이라는 점이 태음인으로 판단되었으며 소증상에서도 수면이 양호한 편이며, 식욕, 소화에서 평소 별 문제를 없었다는 점, 한출 지표에서 평소 땀의 양이 적으나 한출후 상쾌감이 동반된다는 점 등이 태음인의 소증에 부합한다.

태음인의 병증은 위완수한표한병(胃脘受寒表寒病), 간수열리열병(肝受熱裏熱病)으로 구분하는데 표병과 리병의 구분하는 지표는 크게 한열(寒熱)과 한출(汗出)의 양상, 배변양상을 기준으로 살펴 볼 수 있으며 이외에도 소화, 식욕, 음수, 구건, 소변양상도 표리병(表裏病)을 구분하는데 참고해야 한다.

본 증례의 경우 투약 초기에는 흑갈색인 얼굴의 색택을 근거로 肝熱肺燥로 인한 燥證의 양상으로 판단하여 열다한소탕을 3일간 투여하였으나, 두통, 신체통은 일부 호전 경향을 보였으나 정충을 중심으로 하는 심리적인 불안, 소화, 대변 지표에는 변화가 없

어, 이에 치료를 위해 재집중하였다. 환자가 평소 손발이 차고 추위에 예민한점과 음수시(飲水時)에 희운(喜溫)한 것과 배변의 양상에서 평소 변비가 없이 보통변에서 무른변의 양상이었다는 점, 땀이 적은 편이었다는 점 등을 기초로 하여 표한병(表寒病)으로 재 판단하였다. 위완수한표한병은 보명지주(保命之主)인 폐의 호산지기(呼散之氣) 손상 여부에 따라 순역(順逆)을 기준으로 크게 배후표병(背膵表病-背膵表病輕證, 寒厥)과 위완한증(胃脘寒證)으로 구분할 수 있다. 환자의 경우 만성적인 스트레스로 인하여 발병 이후 약 1년 가까이 정충을 동반한 불안감, 태음인 함결해(頷結咳)로 해석할 수 있는 목에 걸리는 느낌의 매핵기, 평소 무한(無汗)의 경향에서 땀 흘린후 상쾌감이 아닌 탈력감(脫力感)으로의 변화, 최근 체중저하와 소화, 대변 지표의 악화 등을 근거로 하여 폐의 호산지기가 손상되었다고 판단하여 역증인 위완한증의 범주로 진단하였다. 또한 정충을 중심으로 하는 심리적인 불안과 불면이 만성적으로 이어졌다는 점을 고려하여 조위승청탕으로 투약을 재시작하였다.

10월 14일부터 16일까지 열다한소탕과 양의공진단을 3일간 투여하였다. 양의공진단은 장년기 환자의 피로, 허약을 목표로 아침 1회 복용케 하였으며, 열다한소탕은 조열증(燥熱證)을 목표로 하루 2회 복용하였다. 3일간 투여후 환자의 두통&신체통은 가벼워진 양상을 보였으나 흉통, 불안과 불면, 소화, 대변 지표는 크게 나아진 감이 없어 처방을 변경하였다.

10월 17일부터 위완한증으로 진단하여 조위승청탕을 하루 2회, 양의공진단을 하루1회 투여하였으며 10월 31일경에는 주소증이었던 흉통과 매핵기를 비롯하여 불면과 신체통 양상 모두 VAS2로 호전 반응 보였으며 소화불량을 중심으로 하는 복부불편감과 대변후 증감 역시 VAS3으로 호전되었다. 대변 횟수는 1일 2-3회로 큰 변화는 없었으나 대변의 형태는 풀어지는 변에서 점차 형태를 갖추기 시작하였다.

11월에 감모 증상이 발생하여 스스로 항생제를 복용한 후 정충을 동반한 수면의 질 악화, 소화불량으로

인한 복부불편감이 증가하였으며 대변의 양상도 다시 하루 2-3회의 실사 혹은 무른변 양상으로 악화되었으나 항생제 복용 중단이후 다시 곧 회복되었다. 해외 출장으로 인해 11월 11일 조위승청탕을 하루 2회, 원 지석창포산을 취침전 하루 1회 복용하도록 하고 60일분을 처방하였으며 해외 출장 후 12년 1월 25일 내원하였다. 내원 당시 환자는 간헐적인 경도의 천면(淺眠)과 소화불량을 제외한 흉통, 신체통, 정충, 매핵감, 식욕저하 등의 나머지 증상은 소실된 상태였으며, 대변 역시 후증감 없이 1일1회 쾌변의 경향을 보여 전반적인 상태의 호전을 보여주었다.

본 증례에서 아쉬운 점은 치료의 평가에 있어서 보다 객관적인 평가 지표 제시가 부족하고 환자의 주관적인 판단에 의존했다는 점이며, 약을 끊은 이후의 장기적인 추적 관찰이 이루어지지 못한 것이다.

본 증례는 IBS와 GERD가 동반하는 증후군에 대해 기존 연구에서 이에 대한 위험요인(Risk factor)로서 불안이 제시되었다는 점에서 사상의학에서 성정의 편급 또는 항심이 병인으로 작용할 수 있다는 관점과 유사하며 이를 사상의학 처방인 조위승청탕으로 치료하여 호전 반응을 보였다는 점에서 의의가 있어 이를 보고하는 바이다.

V. 參考文獻

- DeVault KR, Castell DO. Updated guidelines for the diagnosis and treatment of gastroesophageal reflux disease. *Am J Gastroenterol.* 2005;100:190-200.
- Vakil N, van Zanten SV, Kahrilas P, Dent J, Jones R. The Montreal definition and classification of gastroesophageal reflux disease: a global evidence-based consensus. *Am J Gastroenterol.* 2006;101:1900-1920.
- Dent J, El-Serag HB, Wallander MA, Johansson S. Epidemiology of gastro-oesophageal reflux disease: a systematic review. *Gut.* 2005;54:710-717.
- Yang SY, Lee OY, Bak YT. Prevalence of gastroesophageal reflux disease symptoms and uninvestigated dyspepsia in Korea: a population-based study. *Dig Dis Sci.* 2008;53:188-193.
- Oh JH, Choi MG, Kim HR. Clinical spectrum of endoscopic reflux esophagitis in routine check-up subjects in Korea. *Korean J Neurogastroenterol Motil.* 2006; 12:12-18. (Korean)
- Pilotto A, Franceschi M, Leandro G. Clinical features of reflux esophagitis in older people: a study of 840 consecutive patients. *J Am Geriatr Soc.* 2006;54: 1537-1542.
- Yu KC. Diagnosis of Gastroesophageal Reflux Disease: a Systematic Review. *The Korean journal of gastroenterology.* 2010;55(5):279-295.
- Chey WD, Olden K, Carter E, Boyle J, Drossman D, Chang L. Utility of the Rome I and Rome II criteria for irritable bowel syndrome in U.S. women. *Am J Gastroenterol.* 2002;97:2803-2811.
- Han SH, Lee OY, Bae SC. Prevalence of irritable bowel syndrome in Korea: population-based survey using the Rome II criteria. *J Gastroenterol Hepatol.* 2006;21: 1687-1692.
- Pimentel, Mark M.D. Increased Prevalence of Irritable Bowel Syndrome in Patients With Gastroesophageal Reflux. *J Clin Gastroenterol.* 2002;34(3)221-224.
- Anita Gasiorska. Gastroesophageal Reflux Disease (GERD) and Irritable Bowel Syndrome (IBS)—Is It One Disease or an Overlap of Two Disorders? *Dig Dis Sci.* 2009;54:1829 - 1834.
- Shadi Sadeghi Yarandi. Overlapping gastroesophageal reflux disease and irritable bowel syndrome: Increased dysfunctional symptoms. *World J Gastroenterol.* 2010; 16(10):1232-1238.
- Lee SY, Lee KJ. Prevalence and Risk Factors for Overlaps between Gastroesophageal Reflux Disease, Dyspepsia, and Irritable Bowel Syndrome: A Population-Based Study. *Digestion.* 2009;79:196 - 201.

14. Lee HK. A Case Report of Irritable Bowel Syndrome Treated with Daechilgitang-gagambang The journal of oriental obstetrics&gynecology. 2007;20(1): 268-276. (Korean)
15. Baek DG. Clinical Study on 1 Case of Reflux Esophagitis Korean J. oriental Physiology & pathology. 2004;18(6);1933-1937. (Korean)
16. Kim YH. A Case Study of Taeumin Patient with Gastro-esophageal reflux disease(GERD) who Treated Successfully with Yeoldahanso-tang (Reduohanshao-tang). J Sasang Constitut Med. 2011; 23(1):132-138. (Korean)
17. Kim TY. The Study on the Upgrade of QSCC II (I) - A Study on Comparison of responses to the questionnaire based on Sasang constitution's differences-Questionnair of Sasang Constitution Classification II (QSCCII). J Sasang Constitut Med. 2003;15(1): 27-38. (Korean)
18. Lee SG. The Study on the Upgrade of QSCC II (II) - The study on the re-validity of QSCC II-. J Sasang Constitut Med. 2003;15(1):39-49. (Korean)
19. Park JH. Diagnosis of Irritable Bowel Syndrome: a Systematic Review. Korean Journal of Gastroenterology 2010;55:308-315. (Korean)