

## 瓜蒌를 사용한 太陰人 眩暈 환자 치험 2례

함성훈 · 정해연 · 송은영 · 임은철

동서한방병원 사상체질과

### Abstract

#### 2 Case-Reports on Taeumin Patients with Vertigo Using Melonis Pedicelus

Seong-Hun Ham, Hae-Yeon Jeong, Eun-young Song, and Eun-Chul Lim

*Dept. of Sasang Constitutional Medicine, Dongseo-Medical Center*

#### Objectives

We report a series of 2 treatment cases with Melonis Pedicelus which is based on Sasang constitutional Medicine for Vertigo in Taeumin.

#### Methods

We prescribed Melonis Pedicelus for their physical symptoms. The improvement of their Vertigo was evaluated.

#### Results

After the Melonis Pedicelus was given, the patient's Vertigo and physical symptoms were improved.

#### Conclusions

These case-studies showed an efficient result of using Melonis Pedicelus in the Vertigo of Taeumin.

**Key Words:** Taeumin, Vertigo, Melonis Pedicelus

## I. 緒論

眩暈은 임상에서 환자들이 흔히 호소하는 증상으로 운동의 착각이나, 환경이 환자의 주위를 회전하는 것 같은 감각 또는 환자 자신이 공간에서 회전하는 것 같은 감각을 말한다<sup>1</sup>. 眩暈은 末梢性 眩暈(peripheral vertigo)과 中樞性 眩暈(central vertigo)으로 나눌 수 있으며 末梢性 眩暈은 어지러움의 정도가 심하고 돌발적인 발현양상을 보이며 심한 오심, 구토, 움직임에 따른 증상의 악화가 특징적이다. 반면 中樞性 眩暈은 점진적으로 발생, 진행하며 심각한 장애를 초래하는데 사지 조화운동불능, 구음장애, 마비, 진전, 감각이상, 복시 등 다양한 신경학적 증상들이 나타날 수 있는 특징이 있다. 치료에 있어서 양의학에서는 안정과 GABA성 진정억제제를 사용하며 Dix-hallpike 수기법과 같은 이석정복술(canalith reposition maneuver, CRM)과 Brandt-Daroff 습관화 운동을 실시하고 있다<sup>2</sup>.

한의학에선 眩暈의 眩은 目眩, 眼花 즉 눈앞이 캄캄하거나 사물이 흐리게 보이며 때론 눈앞에 불이 번쩍이는 것을 의미하고, 暈은 頭暈, 頭旋 즉 자신이나 주위 사물이 도는 것 같아서 있을 수 없는 것을 의미한다<sup>3</sup>.

『東醫壽世保元』에서는 少陽人과 少陰人의 眩暈에 대해 언급하였으며 太陰人 眩暈에 대한 내용은 찾아볼 수 없다<sup>4</sup>. 眩暈에 대한 기준에 사상의학적 연구에서도 김<sup>5</sup> 등의 脾受寒表寒病으로 접근한 少陽人 眩暈 治驗 一例 보고와 김<sup>6</sup> 등의 嘔吐를 동반한 頭位變化에 따른 眩暈症 治驗 1例 보고, 이<sup>4</sup> 등의 자세변화에 따른 眩暈을 주소증으로 한 太陰人 환자 치험 3례 등이 있으나 太陰人 眩暈에 대한 연구는 적었다.

이처럼 한, 양방적으로 眩暈에 대한 다양한 방법의 치료와 연구가 행해져 유효한 성과를 보이고 있으나 현재 시행되고 있는 치료 방법에 호전을 보이지 않는 경우에 대한 뚜렷한 대안적 치료법이 없는 실정이다.

瓜蒌(Melonis Calyx)는 사상의학에서 太陰人 약물

에 속하며 문헌적으로 살펴보았을 때 浮腫, 黃疸, 中風昏冒, 關格, 痰涎壅塞, 太陰人 卒中風 등에 瓜蒌를 사용할 수 있다고 기재되어 있으며 현재 瓜蒌에 대한 연구는 손<sup>8</sup> 등의 鼻疾患에 대한 문헌적 고찰, 최<sup>9</sup> 등의 약리학적인 측면에서의 간질환에 대한 연구, 주<sup>10</sup> 등의 사상체질별 關格 치료 약물인 巴豆, 甘遂, 瓜蒌의 문헌 고찰 등 연구가 부족한 상태이며 한의학적인 瓜蒌 內服 임상연구는 전무하다.

이에 본 증례보고에서는 太陰人으로 판별된 眩暈 환자에 瓜蒌를 사용하였으며 이후 처방전과 처방이후의 환자증상의 유의성 있는 호전을 보였기에 이를 보고하는 바이다.

## II. 對象 및 方法

### 1. 대상

○○한방병원에서 眩暈을 주소증으로 치료받은 太陰人 환자 2명을 대상으로 하였다. 瓜蒌를 이용한 嘔吐반응이 예상되므로 고령자와 급성 뇌출혈환자 등 瓜蒌 복용 시 위험성이 있다고 판단되는 환자는 대상에서 배제하였다.

### 2. 치료

瓜蒌분말 1g을 아침 7시 공복상태에서 미지근한 물로 溫服하며 嘔吐반응이 없을시 30분 간격으로 1g씩 투여한다. 瓜蒌의 독성 및 과도한 약효반응을 고려하여 최대 4g까지 복용하며 嘔吐반응이 나타날 시에는 복용을 중지한다. 수월한 구토유도와 신속한 약효 발휘를 위해 복용 시 미지근한 물을 수시로 복용한다.

### 3. 평가

주소증인 眩暈의 강도 평가는 Visual Analogue Scale(VAS)를 이용하여 眩暈이 가장 심하여 스스로

일어나 앉지 못할 때를 10으로 하고 증상이 전혀 없는 상태를 0으로 하여 환자의 주관적인 느낌을 평가하였으며 기타 부증상(頭痛, 頭重感, 心下部 壓痛, 頭部異常感覺, 惡心, 全身無力感 등)은 다음과 같이 환자의 주관적인 느낌에 따라 평가하였다.

severe:+++  
 moderate:++  
 mild:+  
 nearly subsided: ±  
 subsided:-

### III. 證例

#### 1. 증례 (1)

1) 환자 : 정○○(F/48)

2) 입원기간 : 2011.07.26 ~ 2011.08.04

#### 3) 주증상

- (1) 현훈(Vertigo)
- (2) 두통(Headache)
- (3) 소화불량(Dyspepsia)
- (4) 가래(Sputum)

#### 4) 발병일

2011년 5월경(2~3달전) 발생.  
 2011년 7월경부터 심해짐.

#### 5) 과거력

- (1) 요실금 : 2005년경 진단 후 수술 치료 받음.
- (2) Thyroid nodule : 2008년경 진단 받았으나 별무 치료.

#### 6) 가족력

(1) 오빠 : DM

#### 7) 현병력

상기환자 키 155cm, 체중 78kg 48세 여환으로 2011년 5월경부터 頭痛과 眩暈이 발생하였으며 2011년 7월경부터 소화불량 및 전신무력감 동반되어 2011년 7월 23일 본원 외래 내원하여 2011년 7월 26일 瓜蒌 복용한 이후 시작된 嘔吐증상으로 본원 응급실 경유하여 사상체질과로 입원하였다.

#### 8) 체질진단

- (1) 體形氣像 : 키 155cm, 체중 78kg 이며 팔, 다리에 비해 유난히 체간부로 발달하였으며 팔목, 손목 등 부위의 골격이 굵으며 전체적으로 肥滿人에 속한다.
- (2) 容貌詞氣 :面色이 탁하고 붉으며 얼굴이 평면적으로 둥글다. 이목구비가 크며 안면이 좌우로 발달했다.
- (3) 性質材幹 : 무뎠고 쾌활하며 다른 사람과 어울리기를 좋아하나 겁이 많은 성격이다.
- (4) 素症  
 睡眠 : 양호  
 大便 : 1회/1일  
 小便 : 빈뇨. 7~8회/1일.  
 消化 : 식욕이 왕성한 편으로 과식이나 폭식할 때가 있다. 최근에는 소화불량과 함께 식사 후 복만감이 자주 나타난다.  
 渴症 : 口乾. 能飲水  
 汗 : 땀은 많은 편으로 땀 흘린 후 개운한 편이다.  
 舌 : 舌微紅 苔厚白  
 腹診 : 心下部 壓痛  
 脈診 : 微弱

상기 체질소견과 소증 및 임상소견을 바탕으로 사상체질과 전문의와 상의 후 太陰人으로 진단하였다.

9) 입원 시 활력징후 : 혈압(110/70mmHg), 체온(36.9℃), 맥박(80회/min), 호흡수(20회/min), 혈당(137mg/dl)

## 10) 검사소견(2011.07.26)

### (1) Lab finding

CBC : WBC 5560 - Hb 12.4 - Platelet 458K - ESR 12mm/hr

GOT/GPT/ALP/rGTP : 18 / 20 / 120 / 16 (IU/L)

BUN/Creatinine : 8.9 / 0.71 (mg/dL)

Na/K/Cl : 139 / 3.9 / 105.6 (mmol/L)

Cholesterol Total/HDL-Cholesterol/ LDL-Cholesterol/

TG : 209 / 34 / 138 / 185(mg/dL)

### (2) EKG : Within normal limit

11) 복용중인 약 : 없음.

## 12) 치료경과

### (1) 2011년 7월 26일

瓜蒌분말 총 4g복용하여 총 20여 차례 嘔吐를 하고 10여 차례 泄瀉반응이 나타났다. 복용 당일에는 약에 대한 반응으로 증상 변화 표현하지 못했으며 잦은 嘔吐로 인한 胃脘部 痛症을 호소하였다.

### (2) 2011년 7월 27일

瓜蒌로 인한 嘔吐, 泄瀉는 멈추었으나 惡心은 지속되었으며 전일보다 眩暈 상태가 호전되어 체위 변동시 발생하는 眩暈의 강도가 줄어들었고 頭痛은 호소하지 않았다. 頭重感은 미약하였으며 胃脘部 痛症은 전일에 비해 호전되었지만 식사 후 통증이 증가하는 양상을 보였다.

### (3) 2011년 7월 28일

眩暈 및 頭痛은 거의 느껴지지 않았으며 胃脘部 痛症은 나타났으나 식사 후 통증이 증가하는 등의 양상은 보이지 않았고 통증의 강도도 감소하였다. 그

리고 惡心은 감소하여 미약하게 유지되었고 머리가 맑은 느낌이 든다고 하였다.

### (4) 2011년 7월 29일

眩暈과 頭痛 증상은 없었으며 胃脘部 痛症도 호전되어 새벽 공복 시 간헐적으로 느껴졌을 뿐 거의 느껴지지 않았다. 식사 시 腹滿感등의 증상 호소는 있었지만 전반적으로 컨디션은 회복되었으며 惡心은 나타나지 않았다.

Table 1. The Clinical Progress

Symptoms	Date	7/26	7/27	7/28	7/29
Vertigo(VAS)		10	2	0	0
Headache		+++	+	±	-
Head dullness		+++	+	-	-
Tenderness (Epigastric region)		+++	++	+	±
Nausea		+++	+++	+	-

## 2. 증례 (2)

1) 환자 : 김○○(F/55)

2) 입원기간 : 2011.03.24 ~ 2011.05.09

### 3) 주증상

- (1) 현훈(Vertigo)
- (2) 두통(Headache)
- (3) 권태감(Malaise)
- (4) 안면이상감각(Facial caesthesia)

### 4) 발병일

2011년 1월 중순

### 5) 과거력

- (1) 고혈압 : 2008년경부터 양약 복용중임.
- (2) 자궁근종 : 2005년경 수술치료 받음.
- (3) 경동맥죽상경화증 : 2010년 11월. 세브란스병원에서 처방받은 양약 복용중임.

- (4) 망막출혈, 황반변성 : 2009년. 세브란스병원에서 수술 치료 받음.
- (5) 만성뇌경색 : 2011년 3월. 강북삼성 병원에서 B-MRI 촬영후 진단받고 양약 복용중임.

6) 가족력

- (1) 아버지 : 고혈압, 뇌졸중
- (2) 어머니 : 고혈압, 대장암

7) 현병력

상기환자 키 152cm, 체중 60kg의 55세 여환으로 2011년 1월 경부터 지속적 眩暈 및 頭痛, 頭頂部를 중심으로 콧속 찌르는 듯한 頭部 異常感覺 증상 발현되어 당시 양방병원 내원하여 별무 진단 받고 양약복용 하였으나 별다른 증상 호전은 나타나지 않았다. 그리고 2011년 3월경 촬영한 Br-MRI 상 만성 뇌경색 진단 받았으며 증상 별무 호전 상태 지속되어 2011년 3월 18일 본원 외래 내원하여 사상체질과로 입원하였다.

8) 체질진단

- (1) 體形氣像 : 키 152cm 체중 60kg 이며 허리부위가 발달한 편이고 肥滿人에 속한다.
- (2) 容貌詞氣 :面色이 회고 피부 조직이 치밀하지 않으며 윤기가 없고 얼굴이 평면적으로 둥글다.
- (3) 性質材幹 : 조용하며 내향적이며 침착한 성격이다.
- (4) 素症
  - 睡眠 : 양호
  - 大便 : 1회/1~2일
  - 小便 : 7~8회/1일.
  - 消化 : 식욕이 없는 편으로 매끼니 반공기 정도 식사를 하는 편이나 특별히 소화불량 증상은 동반되지 않는다.
  - 渴症 : 口乾. 能飲水
  - 汗 : 땀은 특별히 많지 않으며 發汗시 脫力感은 없는 편이다.

舌 : 舌微紅 苔薄白  
 腹診 : 心下部 壓痛  
 脈診 : 微弱

상기 체질소견과 소증 및 임상소견을 바탕으로 사상체질과 전문의와 상의 후 太陰人으로 진단하였다.

- 9) 입원시 활력징후 : 혈압(140/90mmHg), 체온(36.2℃), 맥박(74회/min), 호흡수(20회/min), 혈당(233mg/dl)

10) 검사소견(2011.03.25)

- (1) Lab finding
  - CBC : WBC 4750 - Hb 11.8 - Platelet 265K - ESR 21mm/h
  - GOT/GPT/ALP/rGTP : 31 / 37 / 265 / 76 (IU/L)
  - BUN/Creatinine : 10.3/ 0.74 (mg/dL)
  - Na/K/Cl : 141 / 3.9 / 103.8 (mmol/L)
  - Cholesterol Total/HDL-Cholesterol/LDL-Cholesterol /TG : 143 / 43 / 84 / 80(mg/dL)
- (2) EKG : Possible inferior infarction

- 11) 복용중인 양약 : 로자살탄정50mg 1T#1, 안플라그정 2T#2, 알포그린캡셀400mg 2C#2, 알비스정 2T#2, 플라빅스정75mg 1T#1, 아스피린프 로텍트정100mg1T#1

12) 치료경과

- (1) 2011년 4월 2일
  - 瓜蒌분말 총 4g복용하여 총 10여 차례 嘔吐반응이 나타났다. 복용 당일에는 약에 대한 반응으로 증상 변화 표현하지 못했으며 全身 無力感을 호소하였다.
- (2) 2011년 4월 3일
  - 瓜蒌로 인한 嘔吐, 泄瀉는 멈추었으며 惡心도 나타나지 않았다. 전일보다 眩暈 상태가 호전되어 거

의 느껴지지 않았으며 頭部 異常感覺 및 頭痛도 현저히 감소되었다. 하지만 全身 無力感和 頭重感은 지속적이었다.

(3) 2011년 4월 4일

眩暈과 頭痛은 나타나지 않았으며 頭重感도 감소하였고 간헐적으로 頭部 異常感覺만 나타나는 상태로 전반적인 기력도 회복되었다.

(4) 2011년 4월 5일

眩暈과 頭痛은 지속적으로 나타나지 않았으며 頭重感和 頭部 異常感覺은 미약하게 나타났고 특정 시간에만 나타나는 등의 간헐적 양상이었다. 全身 無力感은 전일 대비 동일한 상태로 유지되었다.

Table 2. The Clinical Progress

Symptoms	Date	4/2	4/3	4/4	4/5
Vertigo(VAS)		10	1	0	0
Headache		+++	+	-	-
Head dullness		++	++	±	±
Head caesthesia		+++	+	±	±
Malaise		+++	+++	+	+

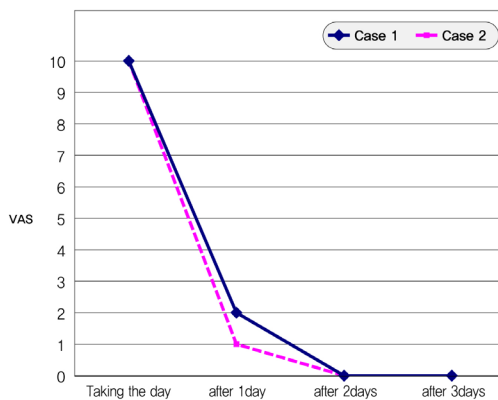


Figure 1. Changes of the vertigo(VAS)

## IV. 考察

眩暈은 또한 일종의 자각증상으로 회전감을 주로 하는 현기증(vertigo)과 비회전성인 비틀거림, 무력증, 어찢함과 머리가 텅 빈 느낌 및 눈이 침침하고 비현실감, 실신이나 현기성 발작이 있는 어지럼증(dizziness)으로 구분할 수 있다<sup>11</sup>.

현기증(vertigo)은 전정증상으로 빙빙 도는 느낌 또는 기타 자신 혹은 주위가 움직인다는 착각을 수반한다. 시각적으로 주위가 회전하는 듯한 착각이 특히 특징적이며 흔히 구역, 嘔吐와 불평형감을 동반하고 머리가 움직이고 두위를 변화시키면 악화된다. 어지럼증(dizziness)은 어찢함(lightheadedness), 멍함(wooziness), 어찢함(giddiness), 실신감(impending faint)과 때로는 피로, 집중곤란, 불안감 같은 느낌을 포함하는 증상으로 현기증보다는 덜 구체적인 증상이다<sup>11</sup>.

이는 전정계나 체성감각신경계, 시각계 등으로부터 오는 구심성 정보가 뇌중추에 원활히 통합되어 여기서 나오는 원심성 정보가 안구운동, 사지의 운동에 관계하는 근육의 긴장도에 대해 반사적 조절을 하고 있는 양측의 평형반사회로의 부적절한 반응에 의해 야기되는 것으로 그 원인을 감별할 때 전정기관, 뇌간, 소뇌 및 대뇌질환과 순환장애 등의 전신질환, 척추질환, 안과 및 부인과 질환 등을 구별해야 한다<sup>11</sup>.

『至眞要大論』에 “諸風掉眩은 皆屬於肝”이라 하였다. 이는 바꾸어 말하면, 肝病에 掉眩이 증상으로 나타난다고 할 수 있을 것이다. 掉는 搖動을 뜻한다. 河間은, 眩暈은 風火로 인하는데, 風火는 陽으로서 主乎動하므로 旋轉하게 된다고 하였다. 丹溪는 痰이 眩暈을 일으킨다 하였고, 景岳은 虛하므로 眩暈을 일으킨다 하였다. 이와 같이 諸家에 의하면 眩暈은 주로 風, 火, 痰, 虛에 起因한다고 보았다. 『東醫寶鑑』에서는 眩暈을 대체로 六種으로 分類하고 있다. 外感性인 것으로는 風暈, 熱暈, 濕暈이 있고, 內傷으로는 痰暈, 氣暈, 虛暈이 있다<sup>12</sup>.

사상의학에서의 眩暈은 『東醫壽世保元辛丑本』에서 구체적인 설명은 없고 다만 少陽人 少陽傷風

證과 陰虛午熱證에서 眩暈에 대해 기재하고 있으며), 『東醫壽世保元四象草本卷』에서 少陰人の 眩暈이 重症임을 말하였다<sup>2)</sup>. 따라서 李濟馬의 저서에서 眩暈에 대한 내용은 『東醫壽世保元四象草本卷』의 少陰人篇, 『東醫壽世保元辛丑本』의 少陽人篇에서 관찰되며 太陰人の 眩暈에 대한 내용은 찾아볼 수 없다<sup>4)</sup>.

본 증례에서 사용된 瓜蒂(*Melonis Calyx*)는 박과(Cucurbitaceae)에 속한 一年生 草質藤本인 참외 *Cucumis melo* L. 및 同屬同種 식물이 덜 익어 靑綠色을 띠는 果實의 꼭지를 채취하여 陰乾한 것으로 한 방적으로는 嘔吐를 촉진시키는 涌吐藥 또는 催吐藥으로 분류되며 吐風痰宿食, 瀉水濕停飲하는 효능이 있다<sup>7)</sup>.

『神農本草經』에서 瓜蒂는 전신, 얼굴, 사지의 浮腫과 음식물이 소화되지 않아 가슴에 머무른 것을 토하게 하거나 泄瀉시켜서 치료한다고 언급하였다<sup>3)</sup><sup>10)</sup>.

張仲景의 『傷寒論』에서는 “……頭不痛, 項不強, 寸脈微浮, 胸中痞硬, 氣上衝咽喉, 不得息者, 當吐之, 宜瓜蒂散<sup>4)</sup>”이라 하여 吐法을 목적으로 瓜蒂를 사용하였으며<sup>13)</sup>, 『金匱要略』에서는 宿食<sup>5)</sup>과 黃疸<sup>6)</sup>에 瓜蒂를 사용하였다<sup>14)</sup>. 또한 許浚의 『東醫寶鑑』에서도 “……治頑痰或食積在胸中, 爲

昏眩悶亂……7)”, “……治諸風, 諸癩, 痰涎涌溢……8)”이라 하여 吐法을 위해 瓜蒂를 사용하였다<sup>15)</sup>.

사상의학에서 瓜蒂는 太陰人 약물에 속하며 『東武遺稿』<sup>16)</sup>의 여러 부분에서 언급이 되는데 瓜蒂는 肺藥으로 苦寒, 善能吐痰, 消身浮腫, 并治黃疸<sup>9)</sup>한다고 하였으며 太陰人 中風昏冒<sup>10)</sup>와 關格<sup>11)</sup>을 치료하는 약재라고 하였다.

『東醫壽世保元四象草本卷』<sup>16)</sup>에서는 太陰人 急症 약물로 제시하였으며<sup>12)</sup> 『東醫壽世保元甲午舊本』<sup>16)</sup>에서는 痰涎壅塞에 사용하는 약물로 제시하였다<sup>13)</sup>. 『東醫壽世保元辛丑本』<sup>16)</sup>과 『東醫四象新編』<sup>16)</sup>에서는 구체적인 太陰人 병증이 아닌 卒中風의 實證에 사용한다고 하였다<sup>14)</sup>.

이처럼 瓜蒂의 병리적인 물질은 痰飲이라고 생각할 수 있으며 瓜蒂로 유발되는 嘔吐를 통해 太陰人の 氣液之氣 대사의 불균형을 교정하는 약물임을 알 수 있다<sup>11)</sup>.

그리고 痰飲이 眩暈을 유발하는 중요한 원인이라는 것을 고려하여 太陰人の 眩暈에 瓜蒂를 사용하면 嘔吐를 통한 太陰人 대사 조절 작용을 통하여 증상 개선에 좋은 효과가 있을 것으로 생각해 볼 수 있다.

본 증례에서는 환자들의 眩暈 양상이 발병일이 2

- 1) 張仲景所論 少陽病 口苦咽乾 胸脇滿 或往來寒熱之證 卽少陽人 腎局陰氣 爲熱邪所陷 而脾局陰氣 爲熱邪所不能下降 連接於腎局 而凝聚脘間 膠固因滯之病也 此證 嘔者 外寒包裹熱 而挾疾 上逆也. 寒熱往來者 脾局陰氣 欲降未降 而或降故 寒熱或往或來也. 口苦 咽乾 目眩 耳聾者 陰氣因滯脘間 欲降未降故 但寒無熱 而至於耳聾也. 口苦咽乾 目眩者 例證也 耳聾者 重證也. 胸脇滿者 結胸之漸也 脇滿者 猶輕也 胸滿者 重證也.
- 2) 少陽之面腫 少陰之眩暈 太陽之食脹 太陰之昏倦 眞是重症 終非輕症
- 3) 『神農本草經』瓜蒂 治大水身面四肢浮腫 下水 殺蟲毒 效逆上氣 及食諸果不消 病在胸腹中 皆吐下之
- 4) 『傷寒論』「辨太陽病脈證并治下」病如桂枝證 頭不痛 項不強 寸脈微浮 胸中痞硬 氣上衝咽喉 不得息者 此爲胸有寒也 當吐之 宜瓜蒂散.
- 5) 『金匱要略心典』「腹滿寒宿食病脈證治」宿食在上 腕 當吐之 宜瓜蒂散.
- 6) 『金匱要略心典』「黃疸病脈證并治」瓜蒂散 治諸黃. 方見喝.

- 7) 『東醫寶鑑』「東醫寶鑑雜病篇卷之一」吐、蒂散治頑痰或食積在胸中 爲昏眩悶亂. 瓜蒂炒 赤小豆各等分 右爲末 每二錢溫漿水 調下 取吐爲度.
- 8) 『東醫寶鑑』「東醫寶鑑雜病篇卷之一」吐、獨聖散治諸風 諸癩 痰涎涌溢 瓜蒂炒黃 爲末 每取五分 病重者一錢 熱水調下 如不吐 再進一服.
- 9) 『東武先師四象藥性嘗驗古歌』肺藥 瓜蒂 苦寒, 善能吐痰, 消身浮腫, 并治黃疸
- 10) 『太陰病』太陰人危症 中風昏冒也 牛黃清心丸 或單 牛黃 或 瓜蒂吐之
- 11) 『關格』太陰人關格 果蒂 少陽人關格 甘遂 少陰人關格 巴豆
- 12) 太陰人 語靜微低而 腦膜阻塞則 瓜蒂 不可不用
- 13) 太陰人 瓜蒂藥 百病用之 皆殆而 祇有治痰涎壅塞之一能者 亦有名無實 不無危慮.
- 14) 『東醫壽世保元辛丑本』太陰人證有卒中風病 胸臆格格有窒塞聲而目眩者必用瓜蒂散 『東醫四象新編』瓜蒂散 治卒中風病 胸臆格格有窒塞聲 及目眩者 必用 炒黃爲末 三五分 溫水吞下 或有一錢急 煎用

~3개월 정도 지난 만성화된 眩暈임에도 불구하고 瓜蒂 복용을 통한 嘔吐 이후 眩暈의 강도 및 발생빈도가 단기간에 현저히 감소되었으며 頭痛, 頭重感, 心下部 壓痛, 惡心, 全身無力感 등의 부증상들도 호전되는 것을 볼 수 있다. 瓜蒂 복용 이후 환자들은 다른 제반증상과 컨디션 조절을 위해 입원치료를 하였으며 이후에도 眩暈이 나타나지 않음을 확인하였다. 이는 嘔吐를 통해 太陰人의 氣液之氣 불균형이 해소되어 眩暈 및 제반증상이 호전된 것이다.

약리학적으로도 瓜蒂의 성분 중 elaterin과 melotoxin의 위점막 자극으로 嘔吐 중추를 활성화 시켜 催吐 작용을 유발하며 cucurbitacin D가 장의 연동운동을 활성화 시켜 설사 작용을 일으키는데<sup>17</sup> 이로 인해 체내 조직액의 저류가 해소되면서 眩暈 및 제반 증상이 호전된 것으로 사료되며 이는 太陰人의 氣液之氣 소통과도 연관시킬 수 있다.

본 증례에서 瓜蒂 복용 직후 증상 경감이 급격히 나타났다는 점에서 瓜蒂 단독 제제로서 효과를 입증하였다는 의의가 있으며 기존 眩暈에 대한 사상의학 적, 증치의학적 연구결과들과 비교하였을 때 眩暈에 대한 치료속도 및 효과가 상대적으로 빠르며 기존 치료방법들과 병행할 수 있다는 점에서 장점이 있다. 이로 인해 향후 기존 침구치료, 한약치료와 瓜蒂를 병행한다면 다양한 단계의 眩暈에 더 유효한 치료효과를 보일 것으로 사료된다.

그리고 증례 1의 경우를 보면 복용이후 수일간의 소화기 장애가 동반되었는데, 이는 『東醫壽世保元辛丑本』 「醫源論」<sup>16</sup>에 “藥不暝眩 厥疾不瘳”라고 언급하였듯이 瓜蒂 복용으로 인한 暝眩반응이라 사료되며 太陰人의 氣液之氣가 소통되는 과정에서 나타난 인체반응이라고 생각한다.

하지만 瓜蒂의 性味가 苦寒하며 有毒하고 독성 성분인 Melotoxin에 대한 동물실험 보고가 있듯이<sup>10</sup> 瓜蒂 독성에 대한 부분을 간과해서는 안 된다. 그러므로 환자군의 병증 및 장부대소 상태에 따른 복용법 구분 및 瓜蒂 독성에 대한 약리학적인 추가적인 연구가 필요하다고 판단된다.

그리고 과체 복용 금기증에 해당하는 體虛者와 失血 및 상부에 實邪가 없는 者, 病後나 產後에는 복용을 금해야 하며<sup>7</sup>, 嘔吐를 통한 뇌압상승 유발 가능성이 있으므로 고령자와 급성기 뇌출혈환자와 같이 위험성이 높은 환자군에 대해서는 투여에 주의를 기울여야 할 것이다. 또한 앞으로 이와 같은 연구 시 복용당일 嘔吐반응에 따른 Vital sign 변화를 주기적으로 기록하고 복용전후 혈액검사 등을 시행하여 瓜蒂에 대한 환자의 반응도 및 약제 위험성에 대해 객관적 기준으로 검증하며 정확한 양방진단 병명에 대한 다양한 증례가 추가된다면 더 발전적인 연구가 될 것이라고 사료된다.

한편 瓜蒂는 未成熟 果實의 꼭지를 陰乾한 것으로 꼭지를 채취하는 과정에서 果實이 일부 포함될 경우 약효가 현저히 떨어지므로 약제 채취 시 각별한 주의 기울여야 한다. 현재 유통되는 瓜蒂의 경우 채취 속도 차이로 인한 약효차이가 존재하여 瓜蒂의 복용법 정립이 힘든 실정이다. 그러므로 연구에 앞서 약제 제조에 대한 노력 및 감지도 선행되어야 할 것이다.

瓜蒂는 예로부터 吐法을 위한 약제로 사용되었으나 瓜蒂의 峻烈한 性味와 吐法의 위험성으로 인하여 현재 임상에서 內服藥으로서 연구가 미미하고 활용빈도 역시 낮은 실정이다. 하지만 본 증례처럼 瓜蒂는 內服을 통하여 빠르고 유의한 효과를 낼 수 있다는 장점이 있으며 瓜蒂 복용에 대한 guideline이 제시되어 부작용 및 독성 예방이 선행된다면 더 다양한 太陰人 질환에 응용해 볼 수 있으리라 판단된다. 향후 이에 대한 추가적인 연구 및 더 많은 증례의 수집이 필요할 것으로 사료된다.

## V. 結論

이상의 증례에서 太陰人 眩暈 환자 2례에 대해 瓜蒂를 사용하여 기존 眩暈에 대한 한방적 치료법과 비교하여 더 신속한 증상의 소실 및 호전이 나타났으며, 또한 頭痛, 頭重感, 心下部 壓痛, 頭部異常感

覺, 惡心, 全身無力感 등의 제반 증상 호전이 확인되어 이에 보고하는 바이다.

## VI. 參考文獻

1. Kasper, Braunwald, Fauci, Hauser, Longo, Jameson. Harrison's Principles of Internal medicine. 15th edition. Seoul:MIP. 2003:317-318
2. Kim TY, Kim GT, Go H. Clinical Analysis on the Positional Vertigo Patients treated in an Oriental Medical Center. Korean J. Orient. Int. Med. 2011;32(3):371-386. (Korean)
3. Department of cardiovascular and neurologic diseases, college of Korean medicine. Textbook of oriental medicine(cardiovascular and neurologic disease). 1st Ed. Seoul:Koonja publishing. 2006:317-318.
4. Lee JH, Seo EH, Ha JH, Cho JS, Goo DM. Three Cases of Taeumin Patients Suffering from Positional Vertigo. J Sasang Constitut Med. 2007;19(1):193-202. (Korean)
5. Kim YH, Kim SH, Lee KS, Seok JH, Lee JH, Lee EJ, et al. A Case Study about Soyangin Patient Suffering from Dizziness, Treated with Soyangin 'Exterior Cold Disease'. J Sasang Constitut Med. 2007;19(1):186-192. (Korean)
6. Kim JJ, Kim MG, Choi JR, Park SS . A Clinical Study about Treatment of Vertiginous Patient. J Sasang Constitut Med. 2004;16(2):99-104. (Korean)
7. Committee of publishing textbook Korean Medicine. Herbalogy. 2nd Ed. Seoul:Younglim. 2005:670-699
8. Son DS, Lee TH, Kim YB . The Literature Study on the Herb Treatment of Rhinopathy. J Oriental Medical Surgery, Ophthalmology & Otolaryngology. 2001;14(1): 11-31. (Korean)
9. Choi SH, Lee SY, Cho TS. Effects of the Constituents of Melonis Pedicellus in the Animal Models of Hepatic Diseases. J Korea Institute of Science and Technology Information. 2000;44(1):87-94. (Korean)
10. Joo JC, Oh SY, Lee SW. Bibliographical Study on Semen Tiglii, Radix Euphorbiae Kansui and Pedicelus Melo with Effects Improving Gwangyuk, the Chest Discomfort with Constipation, Dysuria and Nausea, in Sasang Constitutional Medicine. J Sasang Constitut Med. 2008;20(2):1-14. (Korean)
11. Kang SH, Kim KJ. Three Cases of Dizziness. 暎園韓醫學研究所論文集. 2009;13(1):33-43. (Korean)
12. Department of internal medicine I (hepato-hemopoietic system), college of Korean medicine Text book of oriental internal medicine(hematology). 4th Ed. Seoul:Institute of Oriental Medicine publishing. 2001:31.
13. Park BH. Shanghanlun explanation in clinical practice. 2nd edition. Gangwon:Uibang publishing. 2004: 318-320.
14. Department of internal medicine IV (Nephro-Endocrine system), Kyunghee university Korean medicine. Jinkyuolueindian. 1st edition. Seoul: Jipmoondang. 2008.180-181. 292.
15. Heo J. Donguibogam. 2nd edition. Gyeongsangnam-do:Donguibogam publishing. 2005:962-963.
16. Dept. of Sasang Constitutional Medicine, college of Korean medicine, Kyung-Hee Univ. The Clinical Guide Book for Sasang Constitutional Medicine-The Literature on Sasang Constitutional Medicine. 2nd Ed. Seoul:Hanmi medical
17. Hson-Mou Chang, Paul Pui-Hay, Sih-Cheng Yao. Pharmacology and Applications of Chinese Materia Medica vol.2. 4판. Singapore:World Scientific. 1987; 1157-1161.