Case Report

J Sasang Constitut Med 2013;25(3):243-253
http://dx.doi.org/10.7730/JSCM.2013.25.3.243

調胃升淸湯으로 호전된 올리브교소뇌위축증 환자 1례

이미숙 · 배나영*

부산대학교 한방병원 사상체질과
*부산대학교 한의학전문대학원 임상의학부

Abstract

A Case Study of a Taeeumin Patient with Olivopontocerebellar Atrophy Improved with Jowisengcheong-tang

Mi-Suk Lee, Na-Young Bae*

Dept. of Sasang Constitutional Medicine, Pusan National University Korean Medicine Hospital
**Div. of Clinical Medicine, School of Korean Medicine, Pusan National University*

Objectives

The aim of this study was to examine significant improvement of dizziness, gait disturbance, insomnia and xerostomia after treatment with Jowisengcheong-tang in a Taeeumin patient with olivopontocerebellar atrophy (OPCA).

Methods

The patient's subjective and objective symptoms were observed daily throughout the hospitalization period using global assessment (G/A), and the Unified Multiple System Atrophy Rating Scale (UMSARS) was used to assess the overall function of patient.

Results

The symptoms of dizziness and xerostomia decreased from G/A 100 to G/A 10~30 for five days, and the UMSARS score decreased in Part Ⅰ, Ⅱ.

Conclusions

This case showed that Sasang constitutional medicine treatment can be effective treatment method for OPCA. We consider that consistent treatment can contribute to improve the patient's quality of life.

Key Words : Olivopontocerebellar Atrophy, Unified Multiple System Atrophy Rating Scale (UMSARS), Jowiseungcheong-tang, Taeeumin

Received July 01, 2013 **Revised** July 03, 2013 **Accepted** August 28, 2013
Corresponding Author Na-Young, Bae
Div. of clinical medicine, School of Korean Medicine, Pusan National University
49 Basandaehak-ro, Mulgeum-eup, Yangsan-si, Gyeongnam, 626-870, Korea
Tel: 055-360-5959 Fax: 055-360-5519 E-mail: nariza011@hanmail.net

Ⓒ The Society of Sasang Constitutional Medicine. All rights reserved. This is an open acess article distributed under the terms of the Creative Commons attribution Non-commercial License (http:// creativecommons.org/licenses/by-nc/3.0/)

www.kci.go.kr

I. 緖 論

올리브교소뇌위축증(Olivopontocerebellar atrophy, 이하 OPCA)은 현훈을 주 증상으로 하는 소뇌 및 추체외로 징후, 구음장애, 연하장애를 특징적으로 나타내는 신경퇴행성증후군으로 다계통위축증(Multiple system atrophy, 이하 MSA)의 하나로 포함된다.[1] MSA는 다양한 부위의 뇌신경 변성 및 위축이 진행하는 드문 질환으로 발생원인은 아직 명확하게 밝혀지지 않았다. 병리소견에서 신경아교세포(glial cell)나 신경세포(neuron)에 특징적인 세포질 포함물(alpha-synuclein positive glial cytoplasmic inclusion)이 관찰된다.[2]

MSA는 임상적으로 파킨슨증상을 보이면서 초기에 두드러진 자율신경계증상이나 소뇌증상을 보이는데, 임상양상에 따라 자율신경계증상이 두드러지는 샤이-드래거 증후군(Shy-Drager syndrome, MSA-A), 파킨슨증상이 두드러지는 줄무늬흑질변성(striatonigral degeneration, MSA-P), 소뇌증상이 두드러지는 올리브교소뇌위축증(olivopontocerebellar atrophy, MSA-C)의 세 가지로 분류된다. 그러나 세 가지 질환이 공통적인 병리소견이 관찰되고, 병리학적으로 위축이 시작되는 부위가 다름에도 병이 진행되면 최종적으로 위축되는 부위는 거의 같아서 세 가지 질환의 증상이 서로 중복되므로 세 가지 질환을 포괄하는 MSA라는 용어를 사용하게 되었다.[3]

OPCA는 1900년 Dejerine과 Thomas가 처음으로 소개하였는데 점차 진행하는 소뇌실조증과 파킨슨증상이 특징이다. 유전되는 OPCA는 후에 척수소뇌위축(spinocerebellar atrophy)으로 밝혀졌고 유전되지 않는 경우 MSA라 부른다.[3]

MSA는 증상이 다양하고 복합적으로 나타나 진단이 어려우며 특히 파킨슨병과 유사한 경우가 많으나 파킨슨병과 달리 병의 진행이 빠르고 예후가 불량하여 발병 후 7-10년이면 사망에 이르게 되며,[4] levodopa에 대한 반응이 미미하거나 지속적이지 않다.[3] 치료에 있어서 아직까지 MSA의 진행을 늦추거나 멈추게 할 수 있는 뚜렷한 치료법은 없다고 알려져 있으며, 전문가의 경험에 따라 대증치료를 하고 있으나 과학적인 기준은 확립되지 못한 실정이다.[5]

한의학 고전에서 다발성 뇌신경계 위축증에 대한 직접적인 언급은 없으나 퇴행성 질환이 라는 점에서 중풍, 치매 혹은 진전의 범주에 속하는 것으로 간주하고 있다.[6] 다계통위축증에 대한 국내 한의학 관련 연구는 OPCA에 대한 5편의 증례 보고[7-11]와 MSA[12]와 MSA-P[13]에 대한 각각 1편의 증례보고가 있을 뿐이다. 기존의 6편의 증례 보고[7,9-13]에서는 모두 양약치료와 한약치료를 병행하고 있었고, 변증을 통해 한약처방을 선정하게 되는 과정에 대한 일련의 기술이 생략되어 있거나 미흡하였다. 그리고 7편의 논문 중에서 1편[13]에서만 Unified multiple system atrophy rating scale(UMSARS)로 경과의 호전을 평가하여 제시하고 있다.

이에 저자는 OPCA 진단을 받고 양약치료를 시작하였으나 약물부작용이 발생하고, 호전 없이 증상 진행되어 자의로 약물치료를 중단하고 있던 태음인 환자에게 조위승청탕을 단독으로 사용하여 UMSARS로 치료 전후를 평가한 결과 유의한 호전 반응을 얻었기에 보고하는 바이다.

II. 證例

1. 환 자: 최OO / 여자 47세

2. 발병일: 3년 전 증상이 처음 발생하였고, 2012년 6월에 올리브교소뇌위축증으로 진단받았다.

3. 치료기간: 2012년 10월 15일~2012년 10월 19일 입원치료 이후 2013년 1월 5일까지 외래치료 중이다.

4. 진단명 : Olivopontocerebellar atrophy, 太陰人 胃脘寒證

www.kci.go.kr

5. 주소증

1) 어지럼증(dizziness)

회전성 어지럼증(빙글빙글 도는 느낌)이 종일 지속된다. 어지럼증이 기상 후부터 오전 내내 지속되다가 오후부터 경감된다. 안정 시에도 어지럽고, 활동 시 즉 두위 및 체위를 변경하면 어지럼증이 심해진다. 현훈감과 함께 두중감(머리가 무겁고 멍한 느낌)이 동반되고, 피로 시 어지럼증 및 두중감이 심화되는 경향이 있다.

2) 소뇌성 운동실조증(cerebellar ataxia)

(1) 보행장애(gait disturbance)

독립적인 보행이 가능하나, 보행 시 중심을 잡기 힘들고 몸이 우측으로 기울어지는 양상이 나타난다. 2012년 7월부터 실내에서 보행 시 벽에 부딪히는 경우가 발생하였다.

(2) 운동측정이상과 진전(dysmetria & tremor)

최근 들어 동작이 서툴러지고 섬세한 움직임이 용이하지 않다. 이전보다 몇 배나 정신을 집중해야 세밀한 작업 수행이 가능하다. 예를 들어 글씨 쓰는 동작이 잘 조절되지 않는다. 그리고 동작 시 경도의 수부 떨림이 간헐적으로 발생한다.

(3) 구음장애(dysarthria)

최근 들어 말투가 다소 느려지면서 발음이 경미하게 어눌해졌다.

3) 쇠약감(general weakness)

피로감과 전신 무력감이 종일 지속되어 일상생활을 영위하기 힘들고 계속 눕고 싶다.

6. 과거력: 없음

7. 사회력: 음주력(없음), 흡연력(없음)

8. 가족력: 모, 남동생(올리브교소뇌위축증), 부(고혈압)

9. 현병력

상기 환자는 3년 전부터 어지럽고 피로한 증상이 지속되어 2012년 6월 서울OO병원에서 올리브교소뇌위축증 진단받고 약물치료를 시작하였다. 3개월간 약물치료를 유지하였으나 속쓰림, 입마름 등의 약물부작용이 발생하고, 호전 없이 증상 진행되어 자의로 약물치료를 중단하고 한방치료를 위해 2012년 10월 15일 OO대학교한방병원에 내원하였다.

2012년 6월부터 9월까지 3개월간 복약한 약물은 다음과 같다.

- CARNITIL TAB. (Acetyl-l-carnitine HCl 500mg) 1정씩 하루 2회
- BUSPAR BoRyung TAB. (Buspirone HCl 10mg) 1정씩 하루 2회
- RIVOTRIL TAB. (Clonazepam 0.5mg) 1정씩 하루 1회 취침 전

10. 이학적 검사 소견

1) 소뇌기능평가

(1) Finger to nose test (+) : mild ataxic

(2) Heel to shin test (+) : mild ataxic

(3) Tandem gait (-) : Tandem gait can't, tilting to right.

(4) Romberg test (-) : 눈을 뜬 상태에서도 몸이 흔들리면서 5초 이내에 우측으로 기울며 쓰러지는 양상 관찰되고 눈을 감으면 더 심해진다.

11. 사상체질진단

1) 외형

(1) **體形氣像** : 신장 167cm, 체중 63kg으로 팔, 다리에 비해 체간부에 살집이 있는 편이다. 발목, 손목 부위 등 전체적으로 골격이 굵은 편이다.

www.kci.go.kr

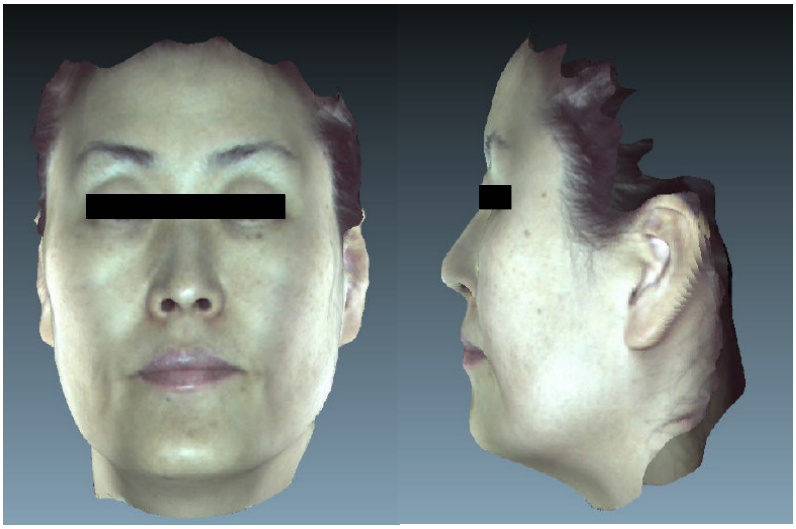

Figure 1. Anterior view and lateral view of face scanned by 3D Facial Scanner (RFS-S100) (Oct-15-2012)

(2) **容貌詞氣** : 얼굴이 전체적으로 직사각형이고, 측면에서 보았을 때 평면적이며 인상이 순하고 점잖다. 이마가 직사각형으로 다소 좁고 하악 부위가 중후하게 발달하였다. 얼굴 면적에 비해 눈이 상대적으로 작고, 눈빛이 편안하고 눈꼬리가 쳐져있다 (Figure 1).

(3) **性質材幹** : 행동이 점잖고 침착하며 이야기할 때 차분하고 질문에 신중하게 대답한다. 평소 의욕적이고 자신감이 있는 성격으로 주위 사람들과 의사소통이 원활하고 잘 어울렸으나, 발병 후 다소 의기소침해졌다고 한다.

2) 사상체질진단 설문지(QSCC II +) : 태음인

3) 素證과 顯證

(1) **睡眠** : 7-8년 전부터 수면이 불량해져 잠들기가 힘들고 자주 깨며 꿈이 많다. 23시에서 2시까지 수면 취하고, 이후로는 자다 깨다를 반복하여 아침에 일어나기 힘들어 10시경에 기상한다.

(2) **食慾·消化** : 평소 식욕은 보통이고 식사량은 1/2공기 정도로 소식하는 편이다. 적게 먹으면 소화에 문제가 없으나 평소보다 다소 많이 먹으면 쉽게 체하는 편이다.

(3) **大便** : 1일 1회 보통변으로 배변하고, 배변 후 후중감은 다소 있는 편이다.

(4) **小便** : 1회/2-3시간, 배뇨 전후로 자각적인 불편감은 없다.

(5) **口渴·飮水** : 최근 3개월 동안 입이 마르고 쓴 증상이 심하여 미지근한 물을 하루에 2L 정도 마신다.

(6) **汗** : 평소에는 땀이 많지 않은 편이다. 최근 하체에는 땀이 없으나 가슴 이상 부위로만 땀이 많이 난다. 피부가 전체적으로 건조한 편이고 특히 하지부의 피부가 건조하다.

(7) **寒熱** : 평소에 더위보다 추위에 민감한 편이고, 하복부 냉감이 있다. 손은 따뜻한 편이나 발은

www.kci.go.kr

차다. 최근에는 수면 중 양하지가 시리고 발이 차가운 느낌 때문에 수면 유지에 방해가 된다.

(8) **기타** : 2-3년 전부터 1개월에 1차례 1-2일 지속되는 편두통이 있어왔다. 주로 피로 시 태양혈 부위를 중심으로 박동성의 우측 편두통이 발생한다.

(9) **面色** : 얼굴색이 흰 편이나 약간 누렇고 칙칙하다.

(10) **舌診** : 舌淡紅 舌尖尤紅 少苔

(11) **腹診** : 심하부, 중완부, 좌우 天樞穴(좌측이 우측보다 심하다) 압통이 있다. 하복부를 손등으로 촉지해보니 차갑다.

4) **진단** : 외형, 설문지 결과, 소증 및 현증 등에 근거하여 태음인 胃脘受寒表寒病 胃脘寒證으로 진단하였다.

Ⅲ. 治療 및 經過

1. 치료방법

1) 한약치료

한약은 OO대학교한방병원 약제실에서 조제한 탕약을 사용하였으며 약 복용 기간 중 이상반응은 발생하지 않았다. 구체적 내용은 다음과 같다.

(1) 調胃升淸湯 增 遠志 4g 加 藁本 8g

환자를 태음인 胃脘寒證의 범주에서 접근하여 『東醫壽世保元』 처방인 調胃升淸湯(薏苡仁 乾栗 각 12g 遠志 藁本 각 8g 蘿蔔子 6g 麻黃 桔梗 麥門冬 五味子 石菖蒲 天門冬 酸棗仁 龍眼肉 각 4g) 2첩을 3회에 나누어 매 식후 1시간에 복용하였다. (2012년 10월 15일~10월 16일, 2일)

(2) (1)의 방제에 天麻 4g, 大黃(酒蒸) 2g을 加하여 2첩을 3회에 나누어 매 식후 1시간에 복용하였다. (2012년 10월 17일~2013년 1월 5일, 81일)

2) 침치료

입원치료 기간 동안 직경 0.20mm, 길이 40mm인 일회용 stainless 毫鍼을 사용하여 1일 1회 시술하였다. 20분간 유침하였으며 자침의 심도는 3~20mm로 하였다. 태음인의 肺小肝大의 臟局大小에 근거하여 肺正格(太白 太淵 補, 少府 魚際 瀉), 肝勝格(經渠 中封 補, 少府 行間 瀉), 足三里(瀉)를 취혈하였다. 외래치료 기간에는 침치료는 시행되지 않았다.

2. 치료경과

1) 어지럼증(dizziness)

치료 기간 동안 어지러움에 대한 전반적 자기 평가(Global assessment, G/A)를 실시하였다. 입원 당시의 어지럼증의 정도를 100점으로 설정하고, 매일 오전 9시에 입원 당시와 비교하여 어지럼증의 정도가 어떠한지를 0에서 100사이의 숫자로 점수를 매겨 환자가 주관적으로 평가하도록 하였다.

입원 당시의 어지럼증의 정도를 100점으로 설정하였을 때, 어지럼증이 입원 2일까지는 별다른 호전을 보이지 않았으나 입원 3일부터 80점, 입원 4일에는 50점, 입원 5일(퇴원일)에는 10점으로 어지럼증이 호전을 보였다. 퇴원 이후에도 어지럼증이 10점으로 전반적으로 잘 유지되었으나, 간혹 수면이 불량하거나 피로한 경우 어지럼증이 30-50점으로 증가하는 경우가 있었다 (Figure 2).

2) 소뇌성 운동실조증(cerebellar ataxia)

(1) 보행장애(gait disturbance)

보행에서 입원 2일까지는 별다른 변화를 보이지 않았으나 입원 3일부터 30분 정도 휴식 없이 병동 보행이 가능하였고, 입원 5일(퇴원일)에는 30분씩 하루 2차례 병동 보행이 가능하였다.

www.kci.go.kr

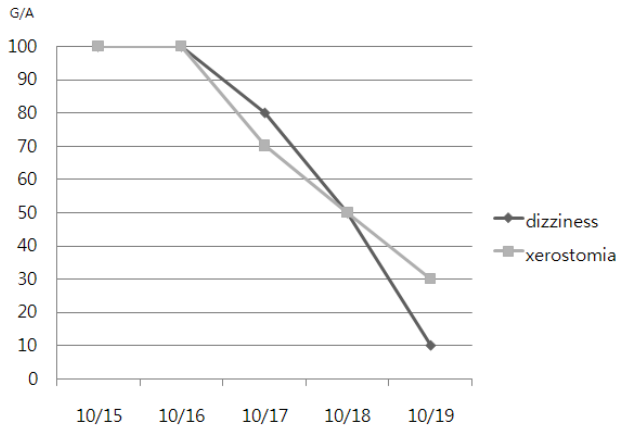

Figure 2. Changes of dizziness and xerostomia after the treatment.

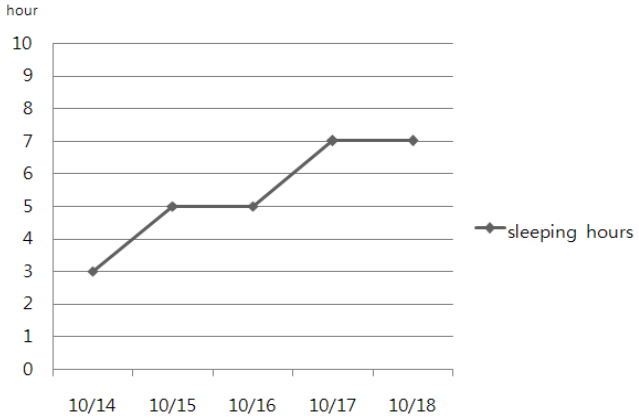

Figure 3. Changes of sleeping hours after the treatment.

3) 쇠약감(general weakness)

입원 2일 기상 후부터 기력 호전 양상을 보이기 시작하였다. 입원 3일에는 피로감이 상당히 감소하였다고 환자가 주관적으로 표현하였고, 입원 4일부터는 기상 후 개운한 느낌이 있다고 표현하였다. 이후에도 피로감과 전신 무력감이 호전 양상 지속되어 치료 20여일 후부터 일상생활 뿐 아니라 직업생활도 무리 없이 할 수 있는 정도가 되었다.

4) 수면

입원 2일까지 잠들기 힘들었으나 수면시간이 5시간으로 증가하였다. 입원 3일부터 잠들기는 약간 힘들었으나 수면시간이 7시간으로 증가하여 입원 4일까지 유지되었다. 퇴원 후에는 야간에 1-2차례 소변 때문에 깨나 밤 10시부터 아침 9시까지 숙면을 취하는 수면습관을 유지하였다 (Figure 3).

5) 식욕소화

입원 3일부터 매끼니 1/2공기에서 2/3공기로 식사량이 증가하기 시작하였다. 퇴원 후 매끼니 2/3공기로 유지되었고 소화도 양호하게 유지되었다.

www.kci.go.kr

Table 1. Abbreviated Unified Multiple System Atrophy Rating Scale.

Part Ⅰ: Historical Review
1. Speech
2. Swallowing
3. Handwriting
4. Cutting food and handling utensils
5. Dressing
6. Hygiene
7. Walking
8. Falling
9. Orthostatic symptoms
10. Urinary function
11. Sexual function
12. Bowel function
Part Ⅱ: Motor Examination Scale
1. Facial expression
2. Speech
3. Ocular motor dysfunction
4. Tremor at rest
5. Action tremor
6. Increased tone
7. Rapid alternating movements of hands
8. Finger taps
9. Leg agility
10. Heel-knee-shin test
11. Arising from chair
12. Posture
13. Body sway
14. Gait
Part Ⅲ: Autonomic Examination
Systolic/diastolic blood pressure and heart rate are measured after 2minutes of rest in supine position and again after 2 minutes of standing
Part Ⅳ: Global Disability scale
Stage 1 (completely independent) to 5 (totally dependent and helpless; bedridden)

Table 2. Changes of the Unified Multiple System Atrophy Rating Scale Scores after the Treatment.

	Items	10/15	11/15
Part Ⅰ	Speech	1	1
	Handwriting	1	1
	Walking	1	1
	falling	1	1
	Orthostatic symptoms*	2	1
	Total score*	6	5
Part Ⅱ	Speech	1	1
	Action tremor	1	1
	Finger taps	1	1
	Leg agility	1	1
	Heel-knee-shin test	1	1
	Posture	1	1
	Body sway*	2	1
	Gait*	2	1
	Total score*	10	8
Part Ⅲ	Orthostatic symptoms	-	-
Part Ⅳ	Stage 1 (completely independent) to 5 (totally dependent and helpless; bedridden)*	2	1

www.kci.go.kr

6) 대변

입원 2일까지 1일 1회 보통변으로 배변하고 가스배출이 증가하였다. 調胃升淸湯에 天麻와 大黃을 가한 처방을 사용하기 시작한 입원 3일부터 양일간 1일 2회 보통변으로 다량 배변 후 시원한 느낌이 증가하였다. 퇴원 후 1일 1회 배변이 양호하게 유지되었다.

7) 구건

치료 기간 동안 구건에 대한 전반적 자기 평가를 실시하였다. 입원 당시의 구건의 정도를 100점으로 설정하고, 매일 오전 9시에 입원 당시와 비교하여 구건의 정도가 어떠한지를 0에서 100사이의 숫자로 점수를 매겨 환자가 주관적으로 평가하도록 하였다.

입원 당시의 구건의 정도를 100점으로 설정하였을 때, 구건이 입원 2일까지는 별다른 호전을 보이지 않았으나 입원 3일부터 70점, 입원 4일에는 50점, 입원 5일(퇴원일)에는 30점으로 구건이 호전을 보였다. 퇴원 이후에도 구건이 지속적으로 감소하였다. 음수량도 입원 시 2L/일에서 퇴원 후 500mL/일로 감소하였다 (Figure 2).

8) 하지부 냉감

양하지 시린 느낌이 종일 지속되고, 야간에 더욱 심화되는 경향이 있어 수면에 방해를 받는 정도였다. 입원 3일부터 수면 시 양하지 시린 느낌이 감소하기 시작하여 치료를 시작한지 20일부터 발바닥부터 점차 따뜻해져 현재 발등에 미약한 냉감이 남아있는 상태이다.

9) Unified multiple system atrophy rating scale (UMSARS)

내원 당시와 한의약치료 1개월 후 UMSRS를 평가한 결과는 다음과 같다. Part Ⅰ은 6점에서 5점, Part Ⅱ는 10점에서 8점으로 각각 감소하였고, Part Ⅳ는 2단계에서 1단계로 상승하였다 (Table 1, 2).

Ⅳ. 考察 및 結論

OPCA는 임상적으로 서서히 진행하는 올리브, 뇌교, 소뇌의 위축에 의한 현훈 증상과 함께 보행장애로부터 시작하여 곧 이어 구음장애와 사지의 운동실조, 파킨슨병양 증후, 자율신경실조증 등을 특징으로 한다.[1]

진단은 1999년의 Consensus Conference에서 제안된 기준에 따라 ①자율신경계 및 비뇨기계 기능 이상, ②파킨슨증, ③소뇌 기능 이상, ④추체로 기능 이상의 네 가지 임상 영역 중에 합당한 소견이 있으면 진단할 수 있다. 한 가지 진단 기준을 만족하고 각각 다른 임상 영역에 속하는 특징 두 가지를 동반하고 있으면 possible MSA, 자율신경계 및 비뇨기계 기능 이상이 있으면서 levodopa에 반응이 좋지 않은 파킨슨증이나 소뇌 기능 이상 영역의 진단 기준을 만족하는 경우는 probable MSA로 진단할 수 있다. 병리학적으로 특징적인 세포질 포함물을 확인하였을 때 definite MSA로 진단하게 된다.[14]

MSA-C로 분류되는 OPCA는 진단에 특이적인 생화학적 지표가 없고, 증상 및 증후가 다른 질환들과 중복되는 경우가 많아 뇌자기공명영상단층촬영을 비롯한 방사선 검사 상 드러나는 올리브, 뇌교, 소뇌의 위축이 진단에 중요한 역할을 한다. 뇌전산화단층촬영으로는 약 50%에서 소뇌 혹은 때때로 뇌간의 위축이 보이며, 뇌자기공명영상단층촬영의 시상면에서 비교적 위축이 잘 관찰되어 진단의 근거를 제공한다.[15]

MSA는 다른 파킨슨증상을 나타내는 질환들과는 달리 모든 연령에서 시작될 수 있으나, 보통 중년기에 발생하여 남성에 더 많다.[3] 1-18년의 간격을 두고 진행하며 평균 생존기간은 처음 증상 발현 이후 9.3년 정도로 알려져 있다. 드문 질환으로 국내에서는 역학조사가 이루어지지 않아 정확한 유병률을 알 수 없다.[16]

OPCA에 대한 대증치료 외에 진행을 늦추거나 멈추게 할 수 있는 뚜렷한 치료법은 현재까지 없으며,[5] Levodopa, Bromocriptine 또는 Amantadine과 같은 도파

www.kci.go.kr

민계 약물이 파킨슨양 증후와 진전 관련 증후를 호전시키는데 최소한의 효능이 있다고 알려져 있다.[1] 하지만 임상적으로는 대증치료가 주요 치법으로 활용되고 있으며, 환자는 지속적인 치료에 대한 경제적 부담과 삶의 질 저하로 힘들어 하는 것이 현실이다.[1,17]

다계통 위축증을 평가하는 도구로 과거에는 파킨슨 평가 척도인 Unified parkinson's disease rating scale(UPDRS)이 많이 활용되었으나 이는 다계통위축증의 자율신경계 장애와 소뇌 기능 장애를 충분히 반영하지 못하였고, 최근에는 Wenning 등이 고안한 Unified multiple system atrophy rating scale(UMSARS)[18]이 다계통위축증 평가에 있어 신뢰할 수 있는 유효한 척도로 이용되고 있다.

상기 환자는 임상증상으로 소뇌 기능 이상과 함께 levodopa에 반응이 좋지 않은 파킨슨증, 자율신경실조증이 나타나므로 probable MSA로 진단할 수 있었고, 뇌자기공명영상단층촬영으로 올리브, 뇌교, 소뇌의 위축을 확인하여 OPCA로 확진을 받았다. 증상이 처음 발생한지 3년이 지난 시점에 확진을 받고 약물치료를 시작하였다. 하지만 3개월의 약물치료에도 점차 병이 진행하면서 현훈과 함께 보행장애가 나타나기 시작하고, 약물부작용이 발생하여 약물치료를 중단한 상태였다. 이에 병의 진행 속도를 늦추고 일상생활에 불편한 증상을 최대한 개선하여 삶의 질을 향상시키는 것을 치료 목표로 설정하였다.

상기 환자는 容貌詞氣, 體形氣像, 사상체질진단설문지(QSCCⅡ+), 素證 및 顯證 등을 종합하여 태음인으로 판단하였다. 즉 체간부에 살집이 있고 골격이 굵은 체형, 이마가 다소 좁고 하악 부위가 발달한 평면적인 얼굴, 편안한 눈빛과 처진 눈꼬리의 외형과 사상체질진단설문지 결과, 無汗, 피부 건조, 평소 추위에 민감하고 하복부와 하지가 냉한 증상, 불량한 수면습관 등의 素證과 顯證을 근거로 하였다. 태음인의 병증은 胃脘受寒表寒病과 肝受熱裏熱病으로 구분하는데, 表寒, 裏熱의 한열을 기본으로 하여 임상적으로 땀, 한열, 배변양상, 면색 등을 주요 지표로 판단한다.[19,20] 환자는 소증으로 땀이 적고, 추위에 민감하고 하복부와 하지가 차고, 얼굴색이 흰 편이므로 表寒病으로 판단하였다. 胃脘受寒表寒病은 保命之主인 肺局의 呼散之氣 손상여부에 따라 順逆을 기준으로 背頤表病, 長感病과 胃脘寒證으로 나누어진다.[20] 상기 환자는 소증으로 食後痞滿과 함께 복만, 복부 압통이 있고, 피부건조, 불량한 수면습관이 있으므로 逆證인 胃脘寒證의 범주로 판단하였다.

胃脘寒證의 병증에서 드러나는 食後痞滿 腿脚無力病과 肺神이 손상으로 인한 불면에 초점을 맞추어 調胃升淸湯1)으로 용약을 시작하였다. 현증으로 드러난 구건, 흉부 이상의 부분적 汗出 증상으로 胃脘寒證에 肝熱이 挾한 것으로 판단하였고, 肝熱로 피부건조, 불면의 肺燥證이 더욱 심해졌다고 판단하여 調胃升淸湯에 藁本을 가하여 사용하였다. 2일간 상기 처방을 사용하여 수면시간은 2~3시간에서 5시간으로 증가하였으나, 구건을 비롯한 기타 증상은 별다른 변화가 없었다. 이에 상기 처방에 酒蒸大黃, 天麻를 추가하여 사용하였다. 酒蒸大黃은 구건을 비롯한 상부의 열증 해소를 위해 사용하였고, 天麻는 어지럼증의 증상 해소를 목적으로 사용하였다.2)

酒蒸大黃, 天麻를 추가하여 처방을 변경한 시점(입원 3일)을 기점으로 어지럼증, 피로감, 수면, 식욕소화, 대변, 구건, 하지부 냉감의 제반 증상에서 뚜렷한 호전을 나타냈다. 변경된 처방을 복용하면서 양일간 1일 2회 다량의 배변을 시원하게 보았고 이후에도 배변이 1일 1회 양호하게 유지되었다. 배변량과 가스배출이 증가하면서 구건이 감소하고 수면시간도 7시간 이상 숙면하는 양상으로 호전되었다. 수면이 호전되면서 어지럼증, 피로감도 같이 감소하였다. 또한 입원 3일을 기점으로 식욕이 증가하면서 식사량이 증가하였고, 식사량이 증가함에도 소화가 양호하게 유지되었다.

---

1) 『東醫壽世保元・辛丑本』「太陰人 肝受熱裏熱病論」 13-29 陰人證 有食後痞滿 腿脚無力病 宜用拱辰黑元丹 鹿茸大補湯 太陰調胃湯 調胃升淸湯.
『東醫四象新編』調胃升淸湯 治食後痞滿 腿脚無力 中消 善飢者.

2) 박인상의 東醫四象要訣(소나무. 1992. p159)에서는 가감례로 眩暈에는 加天麻를 제시하고 있다.

www.kci.go.kr

이처럼 배변량이 늘면서 대변이 시원하게 소통되는 것은 肝熱로 인한 燥가 풀리는 것으로 볼 수 있다.[21] 배변 소통으로 肝熱이 해소되면서 구건이 감소하였다[3]. 이와 함께 胃脘의 水穀溫氣가 회복되면서 肺神의 손상으로 인한 불면, 어지럼증이 호전되었고, 식욕 및 식사량의 증가와 함께 소화가 호전되었고, 하지부 냉감도 감소하였다.

내원 당시와 한의약치료 1개월 후에 UMSAR를 평가한 결과를 비교해 보면. Part Ⅰ은 6점에서 5점, Part Ⅱ는 10점에서 8점으로 각각 감소하였고, PartⅣ는 2단계에서 1단계로 상승하였다. 구체적으로 살펴보면 체위성 증상인 현훈, 신체 기울임, 보행에서 각 1단계씩 호전된 양상을 보였으며, 독립적으로 일상생활 뿐 아니라 직업생활도 무리 없이 영위할 수 있는 정도로 호전되었다.

상기 환자는 3년 전부터 어지럽고 피로한 증상 지속되어 왔고, 한의약 치료를 시작하기 4개월 전에 올리브교소뇌위축증으로 진단받았다. 진단 후 3개월간 약물치료를 유지하였으나 속쓰림, 입마름 등의 약물 부작용이 발생하고, 호전 없이 증상 진행되어 자의로 약물치료를 중단하고 한의약 치료를 시작하였다. 올리브교소뇌위축증은 처음 증상이 발생한 이후 평균 생존기간이 7-10년임을 고려해보면, 상기 환자는 증상이 처음 발생한 이후 3년 만에 일상생활이 어려운 심각한 현훈 증상과 함께 보행장애, 구음장애, 파킨슨 증상, 자율신경실조증이 나타나 병이 점차 진행하고 있는 단계였으며, 식욕저하, 소화불량, 복만, 불면, 불안, 초조 등 태음인 胃脘受寒表寒病의 역증의 단계인 胃脘寒證의 증상을 보이고 있었다.

이러한 시점에 사상의학적 견지에서 胃脘寒證으로 진단하여 조위승청탕을 단독으로 투약하여 단 5일의 짧은 입원치료로 현훈, 보행장애, 불면, 구건에 뚜렷한 호전을 보였다. 이후 80여일간 한의약 치료만을 단독으로 호전을 지속하며 증상의 진행이나 악화 없이 유지되었다. 올리브교소뇌위측증이 병의 진행이 빠르고 예후가 불량하지만 대증치료 외에 확실한 치료법이 없는 현실을 감안해보면, 이와 같이 한의약 단독 치료로 단기간에 현훈을 비롯한 소뇌실조증이 호전되면서 환자의 삶의 질이 향상되고 병의 진행을 늦추었다는 것은 올리브교소뇌위축증 환자의 치료와 관리에 시사하는 바가 크다고 사료되어 보고하는 바이다.

3)『東醫壽世保元・辛丑本』「太陰人 胃脘受寒表寒病論」12-13 有一太陰人素病 咽嗌乾燥 而面色青白 表寒或泄 咽嗌乾燥者 肝熱也 面色青白 表寒或泄者 胃脘寒也 此病 表裏俱病 素病之太重者也.

Ⅴ. Acknowledgement

이 논문은 부산대학교 자유과제 학술연구비(2년)에 의하여 연구되었음.

(This work was supported by a 2-Year Research Grant of Pusan National University)

Ⅵ. 參考文獻

1. Christina JA, Stephen AB. Olivopontocerebellar atrophy. Available from: URL:http://emedicine.medscape.com/article/1151013-overview.
2. Wenning GK, Tison F, Ben Shlomo Y, Daniel SE, Quinn NP. Multiple system atrophy: a review of 203 pathologically proven cases. Movement Disorders. 1997;12(2):133-147.
3. Korean Neurological Association. Neurology. Seoul: Koonja. 2010:472-473. (Korean)
4. Quinn NP. Multiple system atrophy-the nature of the beast. J Neurol Neurosurg Psychiatry. 1989;52:78-89.
5. Oliver F, Wassilios GM, François T. Multiple system atrophy: current and future approaches to management. Therapeutic Advances in Neurological Disorders. 2010; 3(4):249-263.
6. Oriental internal medicine association. Neurological medicine in Korean medicine. Seoul:Koonja. 2010:414, 438,446. (Korean)

www.kci.go.kr

7. Lee SH, KIm SG, Shin HS, Lee HB, Jin SC, Kim MS et al. A clinical study on one case of olivopontocerebellar atrophy. Korean J. Orient. Int. Med. 2002;23(3):511-518.(Korean)
8. Kim TH, Na BJ, Lee JW, Lee CR, Yun SP, Jung WS. A case report of moxibustion effect on dysphagia induced by OPCA (olivopontocerebellar atrophy). Korean J. Orient. Int. Med. 2004:131-136. (Korean)
9. Lee JW, Chang WS, Baek KM. A case of western-oriental medicine combined treatment on the dizziness patient diagnosed as olivopontocerebellar atrophy (OPCA). The Journal of East-West Medicine. 2010; 35(4):73-83. (Korean)
10. Baik YS, Jo EY, Choi HJ, Jung SH. A clinical case study on multiple system atrophy-c. Korean J. Orient. Int. Med. 2008:119-25. (Korean)
11. Park JK, Maeng YS, Lee SB, Kim DI. Case of multiple systemic atrophy treated with Korean medical treatment and rehabilitation therapy. J Korean Oriental Med. 2011;32(2):118-125. (Korean)
12. Byeon HS, Park JY, Leem JT, Kim MY, Kim CH, Jung WS et al. A clinical case study on multiple system atrophy with dysuria treated with electroacupuncture and moxibustion. Korean J. Orient. Int. Med. 2008:196-203. (Korean)
13. Jeong SS, An TH, Park SI, Kim JW, Seo HS, Ryu CG et al. A case report of the patient with multiple system atrophy evaluated by Unified Multiple System Atrophy Rating Scale (UMSARS). Korean J. Orient. Int. Med. 2012;33(1):102-110. (Korean)
14. Gilman S, Low PA, Quinn N, Albanese A, Ben-Shlomo Y, Fowler CJ et al. Consensus statement on the diagnosis of multiple system atrophy. Journal of the Neurological Sciences. 1999;163:94-98.
15. Park GH, Park DW, Oh JC, Lee YJ, Lee SR Ham CG. Brain MRI findings of the olivopontocerebellar atrophy. Korean Journal of Radiology. 1999;41:629-634. (Korean)
16. Lee JE, Cheong JY, Lee SJ, Shin HS, Yoon TS. Multiple system atrophy overlaps stroke. J Korean Acad Rehab Med. 2002;26(1):94-98. (Korean)
17. Lee SS, Yun BW, Noh JG, Kim SY, Lee MC. Tc-99m HMPAO SPECT in olivopontocerebellar atrophy. Journal of clinical neurology. 1992;10(3):324-330. (Korean)
18. Wenning GK, Tison F, Seppi K, Sampaio C, Diem A, Yekhlef F et al. Development and validation of the Unified Multiple System Atrophy Rating Scale (UMSARS). Movement Disorders. 2004;19(12):1391-1402.
19. Shin SW, Lee EJ, Koh BH, Lee JH. The study on the development of diagnosis algorithm of Taeeumin symptomology. J Sasang Constitut Med. 2012;24(4): 28-39. (Korean)
20. Hwang MW. The lectures on Sasang constitutional medicine. Seoul:Koonja. 2012. (Korean)
21. Kim SH, Kim YH, Hwang MW, Lee JH, Song IB, Koh BH. The study on the formative process of Taeumin's dry-febrile symptom. J Sasang Constitut Med. 2008;20(1):1-14. (Korean)

www.kci.go.kr