

## 인삼 복용 후 발생한 비출혈 및 심계항진을 주소로 한 소양인 환자 1례

이선영 · 황민우\*

경희대학교 대학원 임상한의학과 체질의학 전공, \*경희대학교 한의학과 사상체질과

### Abstract

#### A Case Study of a Soyangin Patient with Palpitation and Epistaxis that Occurred after Taking Panax Ginseng

Seon-Young Lee, Min-Woo Hwang\*

*Dept. of Sasang Constitutional Medicine, Graduate school of Korean Medicine, Kyunghee University*

*\*Dept. of Sasang Constitutional Medicine, College of Korean Medicine, Kyung Hee University, Seoul, Korea*

#### Objectives

The purpose of this case study was to report improvement of palpitation, epistaxis, nausea, and anorexia after treatment with Dojeokgangki-tang gamibang in a middle-aged woman who has been taking Panax Ginseng continually.

#### Methods

Upon beginning her Dojeokgangki-tang gamibang regimen the patient was asked to self-evaluate the degree of discomfort in her symptoms using a using a number scale from 0 (no symptoms) to 10 (most severe). Evaluation of palpitation and chest discomfort was made a high priority.

#### Results

The palpitation the patient experienced, and self-evaluated as an "8" on the number scale at the time of her admission to the hospital, had disappeared (become "0") by the fourth day of hospitalization. The numerous symptoms which accompanied her palpitations (chest discomfort, nausea, anorexia, general weakness, weight loss, and depression) also improved accordingly.

#### Conclusions

Health functional food can pose serious health risks such as sudden bleeding and palpitations in individuals with pre-existing health problems. One must exercise extreme caution in deciding to take such supplements. As seen in the case of the middle-aged woman, the quality of life of patients who had experienced adverse reactions to such supplements can be treated through the administration of Dojeokgangki-tang gamibang.

**Key Words:** Sasang Constitutional Medicine(SCM), Drug side effects, Panax Ginseng, Dojeokgangki-tang, Soyangin

## I. 緒論

인삼(학명 : *Panax ginseng* C.A.Meyer)은 중국, 일본, 한국에서 널리 이용되는 다년생초이며 미국에서도 가장 일반적으로 이용되는 생약으로 한의학에서 인삼 및 홍삼은 구체적인 증상과 체질에 대한 고려 하에서만 처방 된다. 일반적으로 사용이 안전한 것으로 알려져 있지만 과다복용과 같은 부적절한 인삼 사용은 불면증, 두통, 설사 및 심혈관과 내분비 장애를 유발할 수 있다<sup>1</sup>.

특히 민간에서는 인삼을 만병통치의 약으로 여겨, 병과 무관하게 인삼의 복용을 권하는 풍습이 있어왔는데 청대 의가인 서영춘은 저서인 『醫學源流論』 「人蔘論」에서 “나는 세상 사람들이 인삼을 가지고 기사회생하는 약이라고 단정하지 않기를 바란다. 인삼을 반드시 복용해야 한다면, 의사는 반드시 병이 순수한 허증에 속하는 것과 인삼이 아니면 치료할 수 없는가를 살펴서, 복용에 반드시 만전을 기한 후에 사용하여야 할 것이다.”라고 하였다. 그렇기 때문에 “환자의 사기가 제거되고 정기가 쇠약하다면 인삼을 사용하는 것이 진실로 마땅하겠지만, 인삼의 사용이 마땅하지 않은 상태에서 인삼을 사용하는 것은 진실로 재앙”이라고 주장하였다<sup>2</sup>.

2004년 식품 의약품 안전처 보고서에 따르면 ‘중의 학에서는 인삼의 복용으로 두통, 불면, 동계, 혈압 상승의 경우가 있고, 땀이 나지 않고, 배변이 불편하고 열이 많은 실열증이나 감기나 염증 등으로 인한 고열이 있을 때, 실증의 경우에는 인삼의 복용을 금지하는 것을 권장하고 있다. 또한 ‘사람에 따라 부작용으로 설사, 피부 발진, 가벼운 위장 증상 등과 복부 팽만감이나 변비 등에 의한 불편감이 나타나는 현상이 있었으며, 미국에서 시판되고 있는 인삼제품의 장기 복용자(133명) 중 약 10%에서 고혈압, 불면, 피부 발진, 설사 등의 인삼 남용 증상 발생’이 보고되었다. 인삼 부작용에 대한 서양 의학에서의 보고로는 1979년 Siege의 보고 중 인삼제품의 과량 복용(일평균 3g에서 15g이상)시 고혈압, 신경질, 불면, 피부발진, 아침 설사

등의 인삼오남용증후군(Ginseng Abuse Syndrome : GAS)사례가 발생한 경우가 있다<sup>3</sup>.

위와 같은 부작용이 보고되고 있으나 한국에서 인삼 및 홍삼은 원기회복과 자양강장, 면역 개선에 효과적이라는 대중의 인식 하에 대표적 건강 기능 식품 중의 하나로 자리매김하고 있다. 하지만 아무리 좋은 약이라 하더라도 개개인의 증상과 상황에 맞게 사용하지 않으면 경미한 부작용에서부터 생명을 위협할 수 있는 중대한 부작용까지 발생시킬 수 있다.

이에 저자는 지속적으로 홍삼을 복용하고 있던 중 교통사고로 발목 골절 당한 후 다량의 인삼을 복용한 후 비출혈 및 심계항진이 발생하였고, 이후 오심구역, 식욕 부진 등의 증상 동반된 중년 여성에게 사상 체질 병증 진단에 근거한 침 치료 및 도적강기탕 가미방의 한약 치료로 환자 제반 증상의 호전을 경험하였기에 보고하는 바이다.

## II. 證例

1. 환자 : 문OO / F54

2. 발병일 : 2013년 3월 12일

3. 치료기간 : 2013년 3월 19일 ~ 2013년 3월 25일까지 7일간 입원 치료하였고, 이후 2013년 4월 25일까지 한달간 외래 내원하며 치료 지속하였다.

4. 진단명 : 심계항진, 소양인 결흉증

5. 주소증 : 심계항진

(기슴 두근거림이 일과 중 갑자기 발생하여 가라앉지 않고 지속됨)

6. 부증상 : 오심구역, 식욕 저하, 기력 저하, 체중 감소, 우울감

## 7. 과거력

- 1) 자궁근종 - 2011년 진단
- 2) 수술력 - 2012년 12월 14일 낙상으로 우측 다리 골절되어 수술

8. 사회력 : 음주력(없음), 흡연력(없음)

9. 가족력 : 고혈압(아버지)

## 10. 약물 복용력

- 1) 건강기능식품 복용력 - 2012년 12월부터 한국인삼공사 정관장 홍삼정 플러스(6년근 홍삼 농축액)을 하루 3~4g씩 지속적으로 복용하였고, 인삼 절편을 간혹 복용하다가 2013년 3월 초부터 2013년 3월 10일까지 1일 3~4조각(약 60g)씩 복용함
- 2) 혈압약 - 심계항진으로 2013년 3월 18일 local 내과에 내원하였는데 혈압 140/90 이상으로 상승해 있어 혈압약 처방받아 하루 복용함(성분명 : Telmisartan 40mg +Hydrochlorothiazide 12.5mg)

## 11. 현병력

상기 환자는 2012년 12월 14일 다리 골절로 ooo병원에서 수술 시행하고 입원 치료 받으면서 기력 저하되어 홍삼과 인삼 절편 수시로 복용해 오던 중 2013년 3월 11일 비강 출혈 발생해 2일 정도 간헐적으로 증상 지속되어, 이비인후과에서 레이저 소작시술 받았으나 간헐적인 비강 출혈 소실되지 않았다. 이에 비강 출혈에 대한 치료 목적으로 2013년 3월 12일 한의원에 방문해 침 치료 받고 비강 출혈은 멎었으나, 이후 반복적으로 심한 심계항진 발생하였다. 심계항진 증상 심하여 내과 내원하였는데 혈압이 140/90 정도로 상승해 있어 혈압약 처방 받아 3월 18일 복용하였다. 하지만 이후에도 흉부 답답함, 오심 구역, 식욕 저하, 기력 저하, 체중 감소, 우울감 등의 증상 동반되어 직장 생활을 지속하기 힘들어 휴직하였고 일상 생활을 지속하기 힘들 정도로 2013년 3월 19일 상기 증상에 대한 치료를 위해 내원하였다.

## 12. 진단

### 1) 외형

- (1) 체형기상 : 신장 163.8cm, 체중 53.7kg으로 전체적으로 균형 잡힌 체형이었는데, 누웠을 때를 보면 흉곽이 들려 있는 편이고 체형에 비해 흉곽

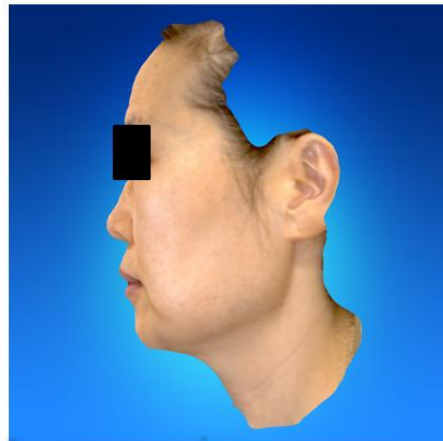
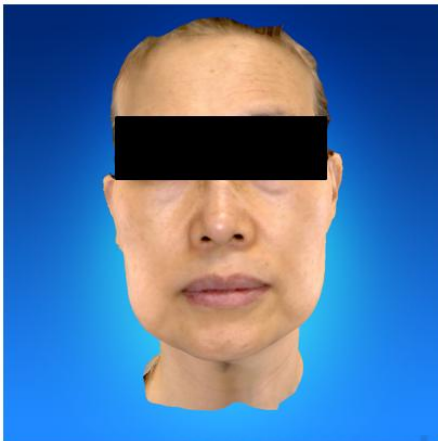
Figure 1. Anterior and lateral view of face scanned by 3D facial scanner

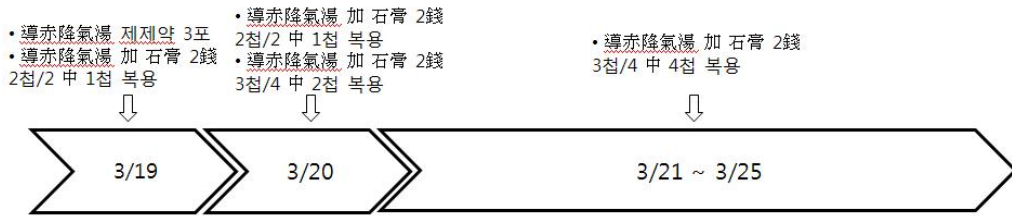


Figure 2. Time line of herbal medicine

이 넓었다. 상체에 비해 하체가 약하며 체형에 비해 발목이 얇았다.

(2) 용모사기 (Figure 1)

2) 소증

- (1) 수면 : 수면까지 걸리는 시간은 보통 30분 정도였으며 신경 쓰이는 일이 있는 경우 잠들기가 힘들다. 야간뇨로 1~2회 정도 깨며 잠귀가 밝은 편이다.
- (2) 식욕 소화 : 평소 식욕은 보통이고 소화는 양호한 편이나 간혹 과식하면 소화불량이나 속쓰림이 한번씩 발생한다. 보통은 소식하는 편이다.
- (3) 구갈, 음수 : 평소 입마름이나 갈증은 없고 상온의 물을 마시며 음수량은 보통이다.
- (4) 대변 : 평소 1일 1회 주로 무른 변을 보는데 배변은 규칙적으로 원활하게 이루어졌으며 잔변감이나 후증감도 없다.
- (5) 소변 : 빈뇨 경향으로 1~2시간에 1회 꼴로 배뇨하며 야간뇨도 1~2회 정도 본다. 소변색은 정상이지만 잔뇨감이 있으며 소변이 시원하지 못한 편이다.
- (6) 한출 : 땀은 많지도 적지도 않으나 땀을 내고 난 후 피로감이 있다.
- (7) 한열 : 추위와 더위에 모두 민감하며 손발은 차다.
- (8) 복진 : 심허부 촉진 시 통증과 답답함을 호소했으며, 중완부, 양 천추부에도 압통이 있다.
- (9) 기타 : 안구 건조감 및 피로감 있으며 간혹 두통과 상열 증상, 피부 소양감이 있다.
- (10) 지속적으로 홍삼 복용한 후에도 상기 소증에는

큰 변화가 없었다. 복용 초기에만 차가웠던 손발이 조금 따뜻해지는 듯했다.

3) 사상체질 진단 설문지(QSCC II+) : 少陽人

4) 진단: 외형, 소증, 설문지를 참조하여 사상체질과 전문의의 진료를 통해 少陽人 脾受寒表寒病 結胸證으로 진단하였다.

III. 治療 및 經過

1. 治療 方法

1) 한약 치료 (Figure 2)

환자를 소양인 결흉증으로 진단하고 『東醫四象新編』 처방인 導赤降氣湯(처방 구성 : 生地黃 4錢 木通 2錢 玄蔘 瓜蒌仁 各 1.5錢 前胡 羌活 獨活 荊芥 防風 茯苓 澤瀉 各 1錢)에 石膏 2錢을 가한 처방을 기본으로 사용하였다.

3/19 입원 후 導赤降氣湯 제제약 3포를 4시간 간격으로 복용, 導赤降氣湯 加 石膏 2錢 2첩을 2회로 나누어 한포를 취침 전에 복용

3/20 導赤降氣湯 加 石膏 2錢 2첩을 2회 나누어 한포를 아침 식후 30분에 복용, 導赤降氣湯 加 石膏 2錢 3첩을 4회 나누는 것을 점심 식후 30분, 저녁 식후 30분에 복용

3/21~3/25 導赤降氣湯 加 石膏 2錢 3첩을 4회 나누는 것을 매 식후 30분에 복용

## 2) 침 치료

입원 치료 기간 동안 腎正格(經渠 復溜 補, 太白 太谿 瀉)을 위주로 침 치료 시행하였고, 보조적으로 太極鍼法에 근거하여 陰少海 補, 陽陵泉 瀉를 사용하였다. 직경 0.20mm, 길이 40mm인 일회용 stainless 毫鍼을 사용하여 기본적으로는 오전에 1일 1회 자침하였고, 증상 호소 있을 때에는 추가적으로 1회 더 시행하였다. 자침의 심도는 3~20mm로 하였고 20분간 유치하였다.

## 2. 평가도구

증상의 변화는 일차원적인 척도를 이용하여 평가하였는데 불편한 증상이 없는 경우를 0, 가장 심한 불편도를 10으로 설정한 후 숫자로 불편한 정도를 표현하도록 하였다. 입원 이후 매일 아침 7시에 환자에게 각 증상의 불편감을 확인하였다.

## 3. 치료 경과

주증상인 심계항진은 2013년 3월 12일 최초로 발생하였으며, 일과 중에 외부 자극 없이 갑자기 발생하고 특히 저녁 6~7시 경에 심해져 잠들 때까지도 지속되었다. 입원 당일인 3월 19일 오후 침 치료 후 8 정도였던 불편감이 2로 감소하였으며 입원 3일째까지는 간헐 증상 발생하기도 하였으나 이전처럼 저녁에 악화되어 야간까지 지속되지는 않고 발생 후에도 곧 소실되었다. 입원 4일째부터는 증상 발생 없었으며 퇴원일(3월 26일)까지 증상 발생 없이 유지되었다.

심계항진과 동반되던 흉부 답답함, 오심 구역, 식욕 저하, 기력 저하, 체중 감소, 우울감 등의 증상은 심계항진 증상 호전되며 함께 호전되었다. 오심 구역과 식욕 저하로 미음만 하루 두 번 섭취하였었는데 입원 2일째부터 오심 구역 증상 소실되어 죽식 섭취 가능하였고 입원 3일째부터는 일반 식이로 변경하여 소화에 큰 문제 없이 식사 가능한 정도 유지되었다. 흉부 답답함은 입원시 불편감을 4-5 정도로 호소하였는데 입원 2일째부터 답답한 것이 흉부에서부터 액와부, 배부로

이동하며 입원 3일째부터는 1~2 정도로 감소하였다.

혈압은 입원 당시 147/86으로 상승해 있었으나 따로 혈압약을 사용하지 않았으며 심계항진 증상이 호전되면서 정상 혈압(120/80 내외) 회복하여 유지되었다. 맥박은 입원 치료 기간 동안 60-64회, 체온은 36.0~36.4도에서 큰 변화 보이지 않았다.

## IV. 考察 및 結論

상기 환자는 少陽人 結胸證으로 진단하였다. 외형, 소증, QSCC II\* 결과에 근거하여 소양인으로 진단하였다. 체형은 전체적으로 균형 잡힌 편이지만 하체에 비해서는 어깨, 가슴 등의 상체가 발달하였고, 용모는 강한 눈빛과 약간 들린 코 끝, 측면에서의 돌출된 이마 등 전체적으로 입체적이었으며, 소증은 식욕소화나 대변 습관에 비해 상대적으로 예민하면서 불량한 수면 습관과 소변 상태 등의 특성이 있었다.

소양인의 병증은 소증의 한열에 따라 脾受寒表寒病과 胃受熱裏熱病으로 구분된다. 그러므로 병증 진단의 첫 번째 단계는 身寒과 腹熱의 양상을 살피는 것인데, 상기 환자는 소증 상 간혹 발생하는 소화불량, 한출 정도는 보통이나 한출 후에 피로감이 있는 것, 추위와 더위에 모두 민감하지만 손발은 찬 것 등을 근거로 소증 상 寒證에 치우쳐 있었고 이를 근거로 表寒病이라 판단하였다. 다음으로 소양인 병증은 保命之主인 陰清之氣의 손상 여부에 따라 順逆이 구별되는데 大便 상태는 表寒病에서의 順逆 판단에 있어서 주요 근거가 된다<sup>4</sup>. 소증 상 설사가 나타나지 않으면 表寒病 중에서도 順證인 少陽傷風證이나 結胸證으로 판단하고 설사가 나타나면 逆證인 亡陰證으로 진단하는데<sup>5</sup> 상기 환자는 대변이 무른 편이지만 1일 1회 규칙적으로 보고 있고 후증감이나 복만 없이 배변 후 상쾌도가 유지되는 것으로 보아 大腸까지 外冷包裹熱의 현상이 생긴 亡陰證은 아닌 것으로 판단하였다<sup>6</sup>. 병증 진단의 마지막 단계는 輕重險危를 구별하는 것으로<sup>7</sup> 心下痞硬滿 혹은 硬痛을

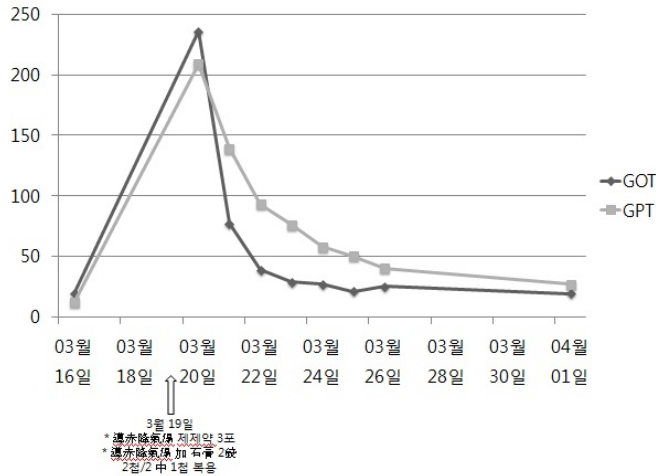


Figure 3. Changes in LFT according to taking herbal medicine.

동반한 소화불량이 나타나는 경우 順證 가운데 重證인 結胸證으로 진단할 수 있다. 상기 환자는 소증 상 간혹 소화불량이 있었고 심하부 촉진시 통증과 답답함을 호소하여 心下痞硬滿으로 파악해 少陽傷風證 보다 重證인 結胸證으로 진단하였다. 또한 안구 건조와 피로감을 잘 느끼며 간혹 상열감이나 두통 증상, 피부로 소양감 등이 발생하는 것은 한증 위주인 結胸證에 少陽人 장국대소의 특성으로 인해 胃熱이 협한 것으로 판단할 수 있다.

상기 환자는 인삼 복용 후 평소에는 없던 심계항진, 오심구역, 흉부 답답함 등을 호소했다. 인삼은 少陰人의 약인 脾藥으로 補脾和脾하는 작용으로 보명지주인 陽暖之氣를 도와주는 약물인데, 선천적으로 脾局 熱氣가 太過한 少陽人이 잘못 복용하여 상기 부작용이 나타난 것으로 胃局이 外冷包裹熱한 상황에서 인삼으로 인해 裏熱이 돋구어져 이로 인해 나타난 煩熱 증상들로 볼 수 있다. 호소하는 증상은 여러 가지였지만 胃熱이 上逆하는 것을 공통적인 병리로 가진다.

導赤降氣湯 加味方 복용 후의 경과 상 가장 많은 변화를 보인 지표는 대변인데, 제제약 용약 후 3/19 하루 동안 8-9회 정도 설사를 하였고 탕약을 사용한 후에는 3/20 5회 정도의 설사를 하였는데 평소보다

색이 짙은 검푸른 변을 지속적으로 보았다. 3/22 부터는 형태가 잡힌 변을 보기 시작했으며 퇴원일인 3/26 까지 2-3회의 무른변을 보았다. 입원 기간 동안 잦은 배변을 하면서도 후중감이나 복만은 발생하지 않았으며 잦은 배변과 동시에 gas out도 상당히 증가해 있었다. 처음 내원시 중완과 양 천추부의 긴장도와 경결이 있었는데 용약 지속하면서 중완과 천추부의 긴장도와 경결이 점점 감소하였다. 이처럼 용약 경과 중에 배변 횟수나 배변양이 증가하였고 이와 동시에 오심 구역, 가슴 답답함 등의 증상이 경감된 것으로 보아 대변을 통해 胃熱이 해소된 것으로 볼 수 있다. 少陽人의 대변은 表裏病에서 裏熱을 가늠할 수 있는 지표로 강조되었는데\*, 導赤降氣湯 加味方 사용으로 清裏熱 되면서 대변으로 열이 풀어지는 과정을 겪은 것으로 보인다.

입원 당일 시행한 침치료가 환자의 불편감을 일시적으로 크게 감소 시켰으며 이후 병증에 맞는 한약 치료 유지하면서 근본적으로 소증 상 긍정적인 변화를 꾸준히 보였기에 장기적으로도 증상의 재발 없이 양호한 경과 유지되었다.

또한 상기 환자의 경우 GOT/GPT 수치가 한약 복용 중에 일시적으로 상승하였다가 증상 호전과 함께 정상 수치로 돌아왔다는 점이 특이적이다 (Figure 3). 내

원 3일 전인 3월 16일 local 내과에서 시행한 검사상 GOT/GPT 19/12, ALP 342, rGT 16 확인되었는데 3월 19일 입원하여 導赤降氣湯 제제약 3포와 導赤降氣湯 加 石膏 2錢 1첩을 복용한 후 3월 20일 아침 시행한 검사상에서는 GOT/GPT 236/209, ALP 626, rGT 206 으로 갑작스러운 상승을 나타내었다. 바이러스성 간염을 배제하기 위해 시행한 검사에서는 HBsAg(-), anti HBs(+), HIV Ab(-)로 나와 B형 간염에 대한 면역이 있는 상태였다. 간수치가 갑작스럽게 상승되는 요인으로는 과도한 운동이나 알코올, 약물 등을 들 수 있는데 3월 16일과 3월 20일 사이 환자에게 일어난 변화로는 약물 투여가 유일하므로 이를 살펴보면, 일시적인 혈압 상승으로 복용한 안지오텐신2 길항제와 한약 導赤降氣湯 제제약 3포, 導赤降氣湯 加 石膏 2錢 1첩이 있었다. 환자가 복용한 안지오텐신2 길항제의 성분인 Telmisartan과 Hydrochlorothiazide 복합체는 드물게 간기능 이상이나 간장애를 유발할 수 있지만 ITab.으로 이상 반응이 일어나기에는 무리가 있다. 다음으로 한약을 요인으로 생각해 볼 수 있어 매일 아침 LFT를  $f_u$  하며 치료를 유지하였는데 3월 21일 아침에는 GOT/GPT 77/139로 확연히 감소하였고 이후 한약 치료 유지하면서  $f_u$  해 본 결과 지속적으로 수치 감소하여 퇴원일인 3월 26일에는 GOT/GPT 25/40으로 정상 범위에 속하게 되었다. 한약이 간기능 수치 상승에 일시적으로 영향을 주었을 가능성을 배제할 수는 없지만, 지속적인 한약 투여에도 수치가 더 이상 상승하지 않고 지속적으로 감소하여 정상 범위에 속하게 된 것, 주소 증상을 비롯한 제반 증상이 호전을 보인 것 등을 보면 간기능 수치의 상승만을 근거로 한약 치료를 중단하는 것이 최선이 아닐 수 있다는 것을 생각해 볼 수 있다.

본 증례의 의의는 다음과 같다.

첫째, 인삼 부작용으로 판단되는 심계항진을 주소로 내원한 환자에게 導赤降氣湯 加味方을 사용하여 심계항진이 소실되었으며 특히 심계항진과 함께 높아져 있던 혈압이 혈압약 사용을 지속하지 않았음에도 정상으로 돌아왔다. 또한 導赤降氣湯 加味方

의 투여만으로 심계항진과 함께 발생했던 오심구역, 기슁 답답함, 식욕 저하 등 제반 증상의 호전을 보여 기력 저하, 우울감을 호소하던 환자의 삶의 질을 개선시켰다는데 의의가 있다.

둘째, 체질과 병증에 맞지 않는 건강 기능 식품의 섭취는 상기 증례에서 볼 수 있듯이 갑작스러운 출혈, 심계항진 등 건강에 심각한 위해를 끼칠 정도의 부작용을 초래할 수 있으므로 무분별한 섭취를 지양해야 한다.

셋째, 양약이나 건강 기능 식품으로 인한 부작용 발생 시 각각에 맞는 알고리즘을 적용하여 부작용 사례 database를 축적하고 있는 것과 마찬가지로 한약으로 인한 부작용에 대해서도 독자적인 알고리즘 개발이 필요하며 부작용 발생 시 인과 관계를 명확히 하고 부작용 사례들을 축적해 나가야 한다.

## V. 參考文獻

1. Xie JT, Mehendale Sangeeta R, Maleckar Spring A, Yuan CS. Is there Ginseng side effects? *Oriental Pharmacy and Experimental Medicine*. 2002;2(2):80-86.
2. Kim K, Park KN, Maeng WJ. A Study of Medical Abstraction on Yi Xue Yuan Liu Lun of Xu Ling Tai. *J Korean Society of Medical History*. 2007;20(1):50-51. (Korean)
3. Yang DC. Re-evaluation of standards and functions of the ginseng products. *Kyunghee University*. 2004:97. (Korean)
4. Shin SW, Lee EJ, Koh BH, Lee JH. Study on the Development of Diagnosis Algorithm of Soyangin Symptomatology. *J Sasang Constitut Med*. 2011;23(3): 294-303. (Korean)
5. Hwang MW, Koh BH. The Study on the Pathology of Soyangin in Sasang Constitutional Medicine. *J Sasang Constitut Med*. 2009;21(3):1-16. (Korean)
6. Hwang MW. *Lecture of Sasang Constitutional Medicine*. 1st ed. Seoul:Koonja Publishing. 2012:215-233.

7. Kim YH, Hwang MW. A Study on the Soyangin Pathologies that originate from a Common Root Pathologic Category. *J Sasang Constitut Med.* 2011; 23(3):285-293. (Korean)
8. Lee MS, Hwang MW, Kim YH. A Case Study of a Soyangin Patient with Crohn's Disease who Reported Symptomatic Improvement after Being Treated with Dojeokgangki-tang. *J Sasang Constitut Med.* 2012; 24(2):61-70. (Korean)