

기침으로 인해 늑골골절이 유발된 증례

배효상* · 한경석* · 박은경* · 박성식*

Abstract

A Case study of Rib fractures associated with severe coughing

Bae Hyo-sang · Han Kyung-suk · Park Eun-kyung · Park Seong-sik

Dept. of Sasang Constitutional Medicine, College of Oriental Medicine, Dongguk Univ.

Severe chronic coughing infrequently causes rib fractures and these fractures belong to Stress fracture and these rib fractures are given the term of "cough fractur". Cough fracture usually occurs in one rib and in the middle of the rib between the costochondral junction and the costal angle.

The case is a report about a young woman with multiple rib fractures which were caused by severe coughing. The Chest PA and Rib series test were normal but Rib fractures were founded by Bone scan test.

Treatment was Herb-medication, rest and restriction of work and symptoms were reduced.

Key words : Cough, Rib fracture, Stress fracture

1. 緒 論

장기간 지속되는 기침으로 인해 드물게 늑골골절이 일어나는데 이러한 골절은 긴장골절(Stress fracture)의 범주에 속하며, 이렇게 발생한 늑골골절은 대개 하나의 늑골에서 발생한다.¹⁾

긴장골절(Stress Fracture)은 정상골에 반복되는 과도한 활동에 대한 반응으로 일어나는 피로골절(Fatigue Fracture)과 정상보다 약해진 골에 가해진 정상활동에 의한 부전골절(insufficiency Fracture)로 나눈다. 이렇게 이루어지는 긴장골절은 단순 X선 사진에서는 간혹 피질을 가로지르는 방사선 투과성의 가

는 선이 보이기도 하지만 주로 뚜렷한 골절선이 보이지 않고 솜털모양, 혹은 치밀한 골막 가골 형성만이 보인다.²⁾

26세의 여환이 素證으로 만성적 피로감이 있었고 한달간 지속되는 기침과 右脇痛을 주소로 내원하였는데, 내원당시 X선 사진에서는 특별한 이상을 발견할 수 없었고, Bone Scan 결과 늑골골절을 진단할 수 있었으며, 이를 少陰人 處方을 사용하여 기침과 右脇痛 및 전신 증상이 호전된 증례가 있어 이에 보고하고자 한다.

* 동국대학교 한의과대학 사상체질과

교신저자: 배효상 주소) 경기도 성남시 분당구 수내동 87-2 동국대학교 분당한방병원 사상체질과 전화)031-710-3723
e-mail)bhs70@hitel.net

II. 證 例

1. **환자** : 김○○, 여자, 26세
2. **주소** : 右脇痛, 咳嗽, 咯痰, 惡寒, 汗出
3. **발병일** : 2001년 3월 10일경
4. **치료기간** : 동국대학교 사상체질과에서 2001년 4월 3일부터 2001년 4월 6일까지 외래에서 치료하였고, 2001년 4월 7일부터 2001년 5월 9일까지 입원치료 하였다.
5. **과거력**
 - ① 간염 : 1년전 혈액검사 상 만성간염 진단으로 특별한 약 복용없이 6개월간 집에서 안정 가료하심.
6. **가족력** : 별무
7. **현병력** : 상기자는 만 26세의 다소 마른체격의 고집센 성격의 여환으로 상기 과거력을 가지고 생활하시던 중 상기 발병일부터 감모 증상이 있는 이후, 右脇痛이 발하여 일반 내과의원에서 양약 복용하시고 별무 호전환 상태에서 보호자와 환자가 집중적인 한방치료 원하여 내원함.
8. **사외력** : 약간 마른체형의 고집센 성격으로 음주와 흡연력은 없었다.

9. 체질소견

상기 환자는 초진상 체형은 165cm의 키에 47kg의 체중으로 약간 마른체격이었고, 전체적인 體形氣像은 上體가 빈약하고 허리 이하의 下體가 약간 實한 상태였으며, 肌肉상태는 부드러웠다. 용모사기는 보통의 키에 단아한 편이었으며, 성격적으로 고집이 세며 내성적인 경향을 보였고, 말소리가 적고 조리 있게 하는 편이었다. 성질이 조용하고 유순하나 자신이 하고자 하는 일을 꼭 해내고자 하고, 치밀하고 꼼꼼한 편이었다. 현재 대학원생으로 만성적인 피로에도 불구하고 학업을 완수하고자 하는 욕심이 있었으며, 사소한 일에도 걱정을 많이하고 불안해 하

였다.

QSSCCⅡ상 太陰人으로 진단되었으나 임상적으로 少陰人으로 판단하였다.

10. 초진소견 (Review of System)

全身症狀 : 全身無力(+), 疲勞感(+), 盜汗(+), 口乾 / 口苦 / 口渴(+/+/+), 惡寒(+), 體重減少(-)

頭部 : 두통(+), 眩暈(+), 顏面微蒼白

呼吸系 : 평소에 感冒에 잘 걸리며, 기침과 咯痰이 있고, 少氣의 증상이 있었다.

消化系 : 食慾不振(+), 惡心(+), 嘔吐(-), 消化不良(+)

耳·鼻·咽喉 : 鼻塞의 증상과 함께 後鼻漏의 증상이 있었으며, 咽喉部位의 瘙癢感과 痛證이 있었다.

胸部 : 기침시 마다 右脇部에 痛證을 호소하였다.

大便 : 평소에 軟便에서 泄瀉의 상태를 반복하였고, 腹痛과 함께 泄瀉의 증상을 보이고 있었다.

小便 : 평소에 頻數한 증세를 보이고 있었다.

舌診 : 舌淡紅 苔薄黃

脈診 : 脈浮數

腹診 : 腹部는 전체적으로 긴장상태였으며, 中脘 부위에 壓痛이 있었고, 右腹部로 痞悶感이 있었다.

睡眠 : 평소에 깊은 숙면을 취하지 못하고 자다 깨다를 반복하는 상태였다.

活力徵候(Vital sign) : BP 100/70, BT 37.3, P 98, R 20, BST 77

11. 방사선학적 소견

처음 내원하였을 때 촬영한 Chest PA상 별다른 이상이 없었고, 외상의 병력이 없었음에도 불구하고 기침과 함께 右脇의 일정부위에 痛證이 계속되어 늑골골절을 의심하고 다시 Rib series를 확인하였으나 늑골에 이상소견이 발견되지 않았다. 이에 과거력으로 만성간염이 있어 내과적인 문제로 생기는 방사선의 여부를 확인하기 위해 복부 초음파 검사를 하였으나 0.6cm의 담석 외에 右脇部의 痛證을 유발할 수 있는 특이한 소견이 발견되지 않았다. 그러나 초진 후 15일이 지나도록 右脇部의 痛證이 계속되어 보다 정밀한 검사를 위하여 Bone Scan으로 확인해 본 결과 5번째와 6번째 늑골골절을 진단하게 되었다.

- ① 2001. 4. 3 Chest PA
: 별무이상(No active lesion in both lungs)
- ② 2001. 4. 9 Rt rib series
: 별무이상(No gross remarkable finding)
- ③ 2001. 4. 10 USG at Liver
: 0.6Cm의 담석(0.6cm GB stone, Otherwise unremarkable)
- ④ 2001. 4. 18 Bone Scan
: 오른쪽 5번째, 6번째 늑골골절(Suggested fracture with callus formation at Rt 5th and 6th rib, anterior portion)

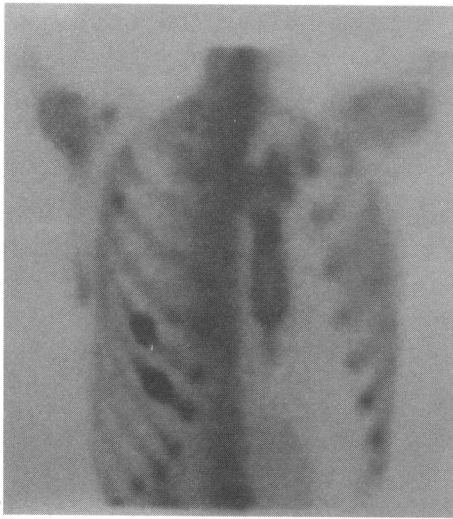


그림 1. Bone Scan Result

12. 혈액학 검사소견 : 일반 혈액학 검사상 ASO + 였고, GOT와 GPT는 정상이었고 HBsAg (HA)가 +로 추후검사상 HBeAg(RIA) -였으며, Hct가 33, Hb이 11.4로 약간저하되었고, ESR이 57이었으며, 소변검사 소견은 정상이었다.

13. 심전도 검사소견
특별한 이상소견이 없었다.

14. 경과
2001.4.3~2001.4.7

상기 환자는 평소에 疲勞感과 盜汗이 있었고, 식욕부진과 대학원 기숙사 생활을 하면서 과중한 눈

문과 과제로 수면을 충분히 취하지 못하고 있었다. 내원전 한달동안 지속된 기침과 感冒증상(鼻塞, 後鼻漏, 惡寒, 咯痰, 汗出)으로 일반 내과에서 감기약을 복용하였으나 별다른 효과를 보지 못하였다. 기침 발생 일주일 이 지나고나서부터는 右脇部에 기침시에 울리는 痛證으로 거동에 상당한 불편함이 있었고 움직임에 따라 가증되는 통증을 호소하였으며, 압진시에 심한 통증이 있었다.

내원당시 촬영한 Chest PA상에서는 별다른 이상이 없었고, 기침과 感冒의 증상 및 腹部에 미만성의 痛證과 함께 1일 3-4회 정도의 泄瀉 증상이 있었다. 이에 少陰人의 太陰證 處方인 香砂養胃湯에 藿香 8g 蘇葉 4g을 加하고, 半夏 2g을 加하여 총 6g을 사용하였으며, 白朮은 炒하여 8g을 사용하여 초기처방으로 투여하였고 엑기스제로 補中益氣湯을 주었다.

2001.4.7~2001.4.10

기침의 증상으로 인한 右脇部の 痛證이 계속 나타나 늑골골절을 의심하고 Rib series를 확인하였으나 늑골에 이상이 없었고, 내과적 문제로 인한 통증을 감별하기 위해 복부 초음파 검사를 실시하였으나 0.6cm의 담석 외에 右脇部の 痛證을 유발할 수 있는 특이한 소견이 발견되지 않았다.

2001.4.11~2001.4.18

기침의 증상은 완화되었고, 右脇部の 痛證의 정도도 감소되었으나 일정부위의 압진시 나타나는 痛證과 기침시 울리는 痛證은 계속 나타나, 더 정밀한 검사를 위해 Bone scan으로 우측 5번째, 6번째 늑골골절을 확인하게 되었다.

2001.4.19~2001.4.23

기침 증상은 완화되었으며, 右脇部の 痛證은 기침시에만 간간히 울리는 痛證이 있었고, 거동시의 痛證은 사라졌으며, 壓痛은 완전히 해소되지 않았다.

感冒의 症狀으로 나타난 惡寒은 야간에 微發熱感과 惡寒이 교대로 나타나는 양상으로 바뀌었고, 汗出이 있었으며, 咯痰은 거의 소실되었고, 鼻塞은 완화된 상태이며, 腹痛은 감소되었고, 泄瀉는 1일 1회 정도의 軟便의 양태로 바뀌었다. 이에 亡陽證의 범

주에서 補中益氣湯을 투여하였고 엑기스제로 理中湯을 주었다.

2001.4.24~2001.4.27

기침 증상은 1일 3~4회 정도로 감소되었고, 기침 시 右脇部の 痛證은 아직 미약하게 남아있었다.

惡寒과 發熱感은 사라졌으며, 手足汗의 증상이 있었고, 口乾, 疲勞感, 咯痰등의 증상과 腹部에 痞悶感과 泄瀉의 증상이 완전히 사라지지 않고 있었다. 이에 少陰人 少陰證으로 판단하고 官桂附子理中湯(단 附子是 1g을 사용하였다.)을 투여하였다.

2001.4.28~2001.5.4

기침 증상은 거의 사라졌고, 기침시 나타나는 右脇部の 痛證은 그 정도가 매우 감소되었다.

腹部 痞悶감은 완화되었으며, 泄瀉의 증상은 軟便의 양태와 정상변의 양태를 반복하는 정도로 회복되었으나, 汗出의 증상이 계속되어 補中益氣湯을 투여하였다.

2001.5.5~2001.5.9

기침 증상은 해소되었고, 右脇部の 痛證은 거의 나타나지 않았으나, 壓診시의 痛症은 미약하게 나타났다.

泄瀉와 腹部에 膨滿感이 있고, 手足汗의 증상과 口乾, 熱感, 微惡寒등의 증상이 未盡하였으며, 泄瀉의 증상이 간혹 나타나 官桂附子理中湯(단 附子是 1g을 사용하였다.)을 투여하였고, 퇴원 당시에는 기침과 感冒의 증상은 거의 회복되었으며, 泄瀉는 회복되어 거의 정상변에 가까워진 양태를 보였다.

Ⅲ. 考 察

심한 기침으로 인한 늑골의 긴장골절은 대개 액와선을 따라 하위(7th to 9th)늑골에서 발생하며, 통증은 유발할 수도 있고 통증이 전혀 없을 수도 있다. 최초로 일반 X선 결과에서는 골절선을 발견할 수 없으며, 수주가 지난 이후 골막가골이 형성되고 나서 일반 X선으로 골절 부위에 비후된 모습을 보일 수 있다. 초기에 Bone Scan은 이러한 늑골골절을 진단해 내는데 있어 유용한 진단적 근거를 제시한다. 이런 늑골골절을 “Cough Fracture”라고 칭하기도 한다.”

이 골절은 대개 늑연골 결합부와 늑골각 사이에서 일어난다. 전거근(Serratus anterior m.)과 외복사근(Obliquus externus m.)이 부착되어 있는 액와선을 따라 늑골에 수직적인 힘이 적용되는데 이 휘어지려는 압박은 사선방향(Oblique)보다 수평(Transverse)으로 가해지며 골절도 수평으로 일어나는 경향을 띤다.”

1996년에 H.Kawahara, H.Baba, M.Wada, M.Azuchi, M.Ando, S.Imura.1)는 「Multiple rib fractures associated with severe coughing - a case report.」에서 27세된 남자가 감기로 인한 심한 기침으로 오른쪽 흉부에 통증을 호소하였다가, 왼쪽 흉부쪽으로 통증이 이전된 Case를 보고하였는데, 그들은 이 보고서에서 5명의 남자와, 32명의 여자에게 발생된 Cough Fracture를 통계적으로 분석하였다. 이 분석에 따르면, Cough Fracture는 주로 6번째에서 9번째 늑골에서 일어나며, 왼쪽에서 일어나는 경향을 띠고, 남자보다는 여자에게서 多發하였다. 치료방법으로는 진해제와 휴식 그

표 1. 늑골골절의 진단과정 및 사용처방

날짜	기침과 右脇痛의 변화	진단과정	처방
2001.4.3	깊고 계속되는 기침. 右脇部の 기침시 올리는 痛證, 壓痛, 거동시 증가되는 痛證.	Chest PA상 별무이상	
2001.4.7	기침증상 완화. 右脇部 痛證의 정도는 완화되었으나 양상은 계속지속됨.	Rt Rib Series상 별무이상	香砂養胃湯 加味
2001.4.10	기침완화 右脇部 痛證 여전	USG at Liver상 담석진단	
2001.4.18	기침완화 右脇部 痛證 정도완화, 기침시 올리는 痛證 완화, 壓痛 未盡	BoneScan상 5th,6th늑골 골절 진단.	
2001.5.9	기침소실 右脇部에 기침시 痛證은 거의 소실되었고, 壓痛은 약간 남아있었으며, 전신증상호전되어 퇴원함.		補中益氣湯 官桂附子理中湯

리고 일과 격심한 운동을 제한하는 것이다.¹⁾

기침으로 인해 유발된 늑골골절과 感冒 및 미만성의 및 복부통증과 설사가 동반된 상기 환자에 있어서 초기 X선상 Chest PA와 Rib series에서 별다른 이상이 없어 늑골골절을 감별해내는데 어려움이 있었다. 이것은 기침으로 인한 늑골골절에 있어서 일반 X선상에서는 조기진단이 힘들며, 수주가 지난 이후에 골절 부위에 비후된 모습을 보일수도 있고, 나타나지 않을수도 있기 때문이다. 이에 내과적 문제로 인한 痛證을 의심하고 만성간염의 소견이 있었던 바, 복부 초음파 검사를 시행하였으나, 右腦部の 痛證을 유발할 수 있는 특이한 소견이 발견되지 않았다. 26세의 젊은 여자환자이고, 외상의 병력이 없는 것으로 판단해 보건데 늑골골절이 일어날 수 있다는 상황을 진단해 내는데 있어 쉽게 접근하는 것이 힘들었다.

초기에 기침과 右腦部の 痛證과 함께 腹痛, 食慾不振, 泄瀉 등의 증상이 있어 少陰人 太陰病의 범주에서 香砂養胃湯⁴⁾ 加味 處方을 투여하여 전신증상이 호전됨에도 불구하고, 右腦部の 痛證이 계속되어, 보다 정밀한 검사를 위해 Bone Scan을 시행하여 右側 5번째와 6번째 늑골에 골절이 있다는 것을 알게 되었다. Bone scan을 하지 않고 단순한 근육통으로 여겼다면 늑골골절을 간과할 수도 있었을 것이다.

기침으로 인한 늑골골절은 초기에 일반 X선으로 진단이 어려우며, 수주가 지난이후에 골막가골을 발견할 수도 있고, 痛證이 있다면 감별의 조건이 될 수 있으나 痛證이 나타나지 않을 수도 있다. 이와 같은 경우에 Bone Scan은 유용한 진단적 근거를 제시한다. 평소에 素證으로 심한 疲勞感과 간혹 나타나는 泄瀉 및 汗出, 食慾不振의 증상이 있었던 본 환자는 심한 기침으로 인해 늑골골절이 유발될 수 있는 상황이었고, 전신증상으로 表證과 裏證이 함께 겸하여져 나타나 少陰人 少陰病의 범주에서 처방을 투여하는 것이 타당하다고 사료되며, 官桂附子理中湯⁴⁾이 유의성이 있는 효과를 보여준 증례였다.

參考文獻

1. H. Kawahara, H.Baba, M.Wada, M. Azuchi, M. Ando, S. Imura. Multiple rib fractures associated with severe coughing - a case report. International Orthopaedics. 1997;21:279.
2. 카톨릭대학교 의과대학 방사선과학 교실. 방사선 과학. 도서출판 한우리. 2000.:231 ~ 232
3. John H. Juhl, Andrew B. Crummy, Janet E. Kuhlman. Essentials of Radiologic Imaging. Lippincott. 1998:64.
4. 李濟馬著. 동의수세보원. 여강출판사. 1992:159, 162