

## 결핵성 복막염으로 진단된 少陰人 患者 1례

이범준\* · 송일병\*

### Abstract

## A Case study of intestinal Tuberculosis of Soeumin patient

Lee Beom-jun · Song Il-byung

Dept. of Sasang Constitutional Medicine, College of Oriental Medicine, Kyung-Hee Univ.

Intestinal tuberculosis is an chronic infectious disease and occur insidiously. 29-years-old woman who has abdominal pain and diarrhea is admitted and we have diagnosed her as Soeumin and treated by east and west integrated therapy. The result is as following, first Pyobyung(表病) and Ribyung(裏病) occur anytime without development of a disease(傳變), second Byungjeung(病證) is occured according to Sojeung(素證), third we decide the severity of Byungjeung(病證) in according to the shape and period of stool, forth we find that Byungjeung(病證) is change from Teaeumjeung(太陰證) to Soeumjeung(少陰證) during west medical therapy

### 1. 서론

결핵은 결핵균에 의한 만성 감염병으로, 폐뿐만 아니라 인체의 어느 장기에든지 감염될 수 있는 것으로, 특히 복강 내로 결핵균이 퍼져 복강 내 결핵을 일으킨다. 복강 내 결핵을 주병변 부위로 대별하여 보면 발생 빈도에 따라 장결핵, 결핵성 장간막 임파선염, 결핵성 복막염의 순서로 대별할 수 있고, 기타 다른 장기의 결핵이 나타나기도 한다. 대개 복강 내 결핵은 남녀비가 1:1.4이고 호발연령은 30대로 젊은 여성에게 잘 나타난다.

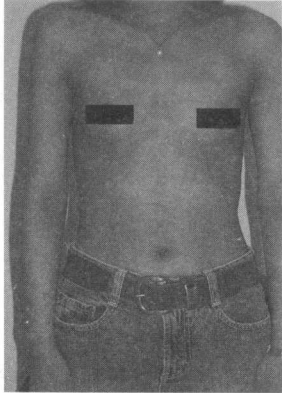
이에 腹痛과 泄瀉를 主症으로 하여 來院한 女患이 있어 少陰人으로 진단하여 치료하였으나 치료도중 증상의 개선이 있다가 악화되어 복수검사상 복강 내 결핵으로 진단받고 한방중환자실로 전원된

후 회복된 1례가 있어 동서의학적인 고찰과 함께 보고하는 바이다.

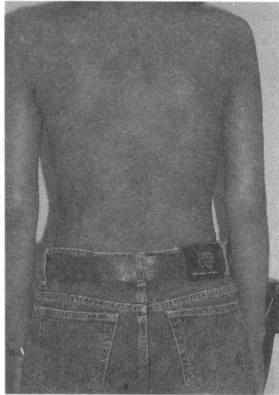
### II. 중례

1. 환자 : 전O아 F/29
2. 발병일 : 2000. 3월경
3. 주소 : 腹痛, 泄瀉, 體重減少, 消化不良, 食慾低下
4. 과거력 : 92년경 서울대병원에서 좌측 유방에 良性腫瘍으로 수술받음.

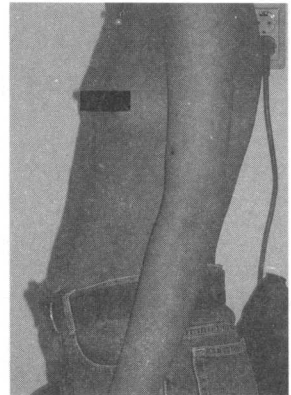
\* 경희대학교 한의과대학 사상체질과  
교신저자: 이범준 주소) 서울 동대문구 회기동 1번지 경희의료원 한방병원 동서협진과 Tel) 958-9098 E-mail) franchisjun@hanmail.net



앞에서 본 체간



뒤에서 본 체간



옆에서 본 체간

5. 가족력 : 父母 CVA, 母가 폐결핵의 기왕력이 있음.

6. 현병력 : 29세 마른 체격 소심한 성격의 女患으로 8년 전 서울대에서 좌측 breast의 良性腫瘍으로 수술받은 것 외에 큰 병 없이 지내다가 2000년 3월경 不妊으로 인해 local 한의원(의정부 OO한의원)에 내원하였다. 이후 한약을 복용하고 육류를 먹지 말라는 지도를 받고 채식위주의 식사로 편식을 심하게 하였다. 그 후 泄瀉가 계속 되어 2000년 5월 30일 의정부성모병원에 입원하였는데 위내시경상 erythematous gastritis 외 별 이상소견 없었고, 반면 수혈을 받아야 할 정도로 빈혈이 심하며 영양상태가 불량하였으나, 환자가 더 이상의 치료를 거부하고 퇴원하였다. 그 후에도 泄瀉가 지속되어 2000년 7월 5일 본인 및 보호자 본격적인 한방치료 원하여 본원 외래를 통하여 입원하게 되었다.

7. 초진소견

1) 少陰人으로 본 근거:

상기 환자는 초진상 체형은 35kg밖에 나가지 않을 정도로 매우 말라 있었는데 전체적인 체형기상은 上體가 빈약하고 허리 이하의 下體가 약간 實한 상태였으며 肌肉상태는 피부가 매우 부드럽고 매끈한 편이었다. 용모사기는 키가 약간 작고 왜소하면서 단아한 편이었으며, 성격적으로는 소심하며 내성적인 경향을 보였는데, 말은 조리있게 이야기하는

편이었으나 말소리가 적어 속으로 웅얼거렸다. 성질 재간은 무척 내성적인 성격이었으며, 성질이 조용하고 유순한 편이었으나 무엇이 불안한 듯 사소한 일에도 걱정을 많이 하면서 말을 조용조용히 애교있게 하는 편이었다. 치밀하고 꼼꼼한 편 성격이며 가까운 사람끼리만 어울리는 편이며 사람을 사귄 때 쉽게 사귀지 못하는 편이며, 직업이 전화교환수인데 만족하는 편이었으며, 한 곳에 있으려고만 하지 나다니려 하지 않는 편이라 하였다. 남 앞에 잘 못나서는 편이며 남의 일에 무관심하고 간섭받기도 싫어하는 편이라 하였다.

QSCCⅡ상 少陰人으로 진단되었고, 안면계측검사상도 少陰人으로 진단되었다.

2) 素證:

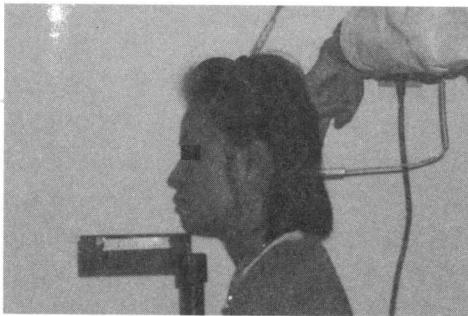
평소에 땀이 많지는 않았으며 땀을 흘려도 그다지 피곤하지는 않았지만, 몸이 안 좋을 때는 땀이 조금 나는 편이었다. 2000년 3월 이후 汗出을 동반한 惡寒發熱의 증상이 간헐적으로 나타났다. 평소 消化는 잘 되었으나 消化가 잘 안되면 泄瀉를 잘 하는 편이었고, 발병한 시점인 2000년 3월 이후 消化는 잘 안되며 식사량이 점차 줄어드는 양상이었다. 이에 45kg 이던 몸무게가 35kg으로 감소한 채로 내원하였다. 또한 평소에 팔다리에 힘이 없고 손발이 떨릴 때가 간혹 있으며 저린 증상이 있었고, 평소 추위를 많이 타는 편이었다. 月經상태는塊가 있고 色이濁한 편 1)으로 마지막 月經일이 2000년 3월 25일이었다.

### 3) 初診所見:

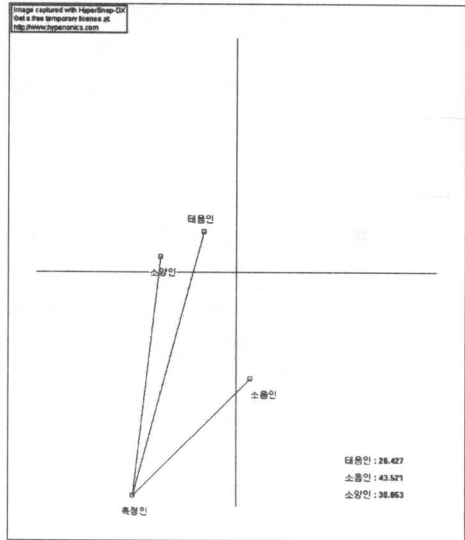
腹痛과 泄瀉가 主症으로 胸悶과 心悸를 약간 느끼고 있었으며, 口渴과 口苦가 약간 있었고, 小便은 하루에 4-5회, 大便은 하루에 2-3회 泄瀉를 한다(下利黃水)고 하였다. 월경상태는 塊가 있고 色이 濁한 편으로 마지막 월경일이 3월 25일이었다. 腹診상 心下痞滿<sup>2)</sup>이 나타났으며, 腹部 打診상 腸鳴音이 들리는 gas distention의 양상이었고 腸連動音은 약간 亢進된 소견을 보였으며, 舌 자체는 倭小하였고 舌紅苔薄白하였고, 脈은 浮數하며 弱하였다.



앞에서 본 얼굴



옆에서 본 얼굴



안면계측프로그램의 결과

## 8. 치료경과

### 1) admission day(7월 5일)

입원 당시 發熱은 37.5℃이었고, 체중은 35kg였다. 초진상 主訴는 腹痛과 泄瀉(下利清穀)였고, 少陰人 藿香正氣散을 투여하였다. 내원 당시 약간의 惡寒과 發熱을 동반하며 심전도상 빈맥의 소견만 나타났고 다른 검사상에 감염의 소견도 없었다. 한편 생화학 검사상 전해질의 불균형이 나타나 이에 대해 수액요법으로 교정을 하였다. 이후 發熱이 38.2℃까지 올랐으나, 환자 자신은 이 정도 發熱은 평소에도 있었으며 힘들지 않았다고 하였다.

### 2) 2nd-4th day(7월 6일-8일)

發熱은 없었으며, 복부에 脹滿이 약간 있었는데 단순복부촬영상(7/6) gastric distention의 소견이 보였고, albumin이 낮은 편이었다. 이에 藿香正氣散에 厚朴, 人蔘, 香附子, 靑皮, 砂仁을 加하였다. 한편 7월 7일 평소 불임에 대한 평가를 위해 산부인과에 진료를 의뢰한 바 골반 초음파상에서 복수의 소견이 나타났다. 저알부민혈증에 의한 복수로 사료되어 7월 8일 albumin을 정주하였다. 7월 8일 체중은 37.35kg였으며 배둘레(Abdominal Circumference)는 62cm였다. 排便은 하루에 1-2회의 下利清穀이었고, 식욕이 많이 호전되었으며 腹痛은 없었다. 영양과에 의

1) 月經에 血塊가 있고 紫黑色을 나타내면 血瘀의 증후이며, 黯紫黑色이면 寒을 兼한 것이므로 血寒證이고, 明紫黑色이면 熱을 兼한 것이므로 血熱證이다. 만약 血塊가 있으면서 經色에 변화가 없으면 氣滯의 所致이다. 상기환자는 色이 暗濁하며 血塊가 나타나므로 血寒證에 해당한다고 보는 것이 타당하다 하겠다.

2) “腹滿不減不足言...此二證有積滯也”라하여 固冷之積滯가 있음을 나타낸 것으로 太陰證의 腹滿으로 사료된다.

되하여 죽으로 식사하다가 7월 7일부터 위절제식이 4단계(밥대신죽)<sup>3)</sup>로 식사를 하였는데 식사량도 늘었으며, 혈청 전해질도 회복되어 수액요법을 중지하기로 하였다.

3) 5th-8th day(7월 9일-12일)

이후 배변량이 섭취량보다 약간 많게 유지되어 59.5cm까지 배둘레의 감소가 있었으나, 이후 점차 배둘레가 다시 증가하여 7월 12일에는 배둘레(A.C) 61cm, 몸무게는 36.75kg이었다. 7월 10일 추적 실시된 복부초음파상 복수의 소견이 계속 나타났는데 저알부민혈증에 의한 복수로 사료되어 추적관찰하기로 하였다. 한편 7월 9일부터 하루에 한 차례 38.5℃까지 오르는 發熱이 시작되었는데 흉부단순촬영상 큰 이상소견 보이지 않아 일반 감기로 사료되어 表證 중 鬱狂初證에 사용되는 川芎桂枝湯을 보조약으로 투여하였으나 發熱이 계속 지속되었고, 7월 11일 추적실시된 흉부단순촬영상 양측하엽에 폐렴 소견 나타나 7월 11일부터 항생제가 투여되었다. 發熱 중에도 식사 섭취는 여전하였고 하루 1-2회씩 下利淸穀의 상태로 排便하였다.

4) 9th-12th day(7월 13일-16일)

항생제의 투여에도 불구하고 38-39℃까지의 汗出을 동반한 發熱이 하루에 1-2회 정도 계속 지속되었으며 흉부단순촬영상 큰 변화 없이 폐렴의 소견이 지속되었다. 한편 7월 13일 소변량이 적어져 7월 14일에는 배둘레(A.C)가 63cm까지 증가하고 체중은 39kg으로 늘어나 albumin을 다시 정주하여 소변량을 다시 늘렸고, 한약도 7월 14일부터 芎歸愈蘇理中湯으로 교체 투여되었는데 이후 소변량이 계속 많게 유지되었다.<sup>4)</sup> 한편, 7월 15일부터 혈청전해질의 불균형이 나타나 수액요법을 다시 지속적으로 사용하였고, 7월 16일 A.C는 62cm로 복수가 조금씩 감소하였다. 한편 대변은 횡수가 늘어나 3-4회 정도로

증가하였고 下利淸穀에서 下利黃水로 변했다.

5) 13th-17th day(7월 17일-21일)

환자의 發熱은 약간 호전되어 37.5℃-38.2℃까지의 微熱이 지속되어 7월 19일 少陰證으로 판단되어 官桂附子理中湯으로 교체 투여하였고 이후 7월 20일 表裏兼證중 表證이 더욱 急證으로 사료되어 升陽益氣附子湯으로 교체 투여하였다. 7월 21일 흉부단순촬영상 양측하엽의 폐렴은 거의 완치될 정도로 호전되었으며, 소변량은 여전히 많이 유지되었고 배둘레 역시 계속 감소하여 7월 21일에는 57.3cm까지 감소하였다. 대변도 하루 3회에서 1-2회로 많이 줄었으며 下利黃水가 下利淸穀으로 변하였다. 그러나 혈청전해질의 불균형은 계속되어 지속적인 교정이 필요하였다.

6) 18th-21th day(7월 22일-25일)

7월 22일 갑자기 39℃까지 惡寒을 동반한 發熱이 나타났는데 24일까지 최고 39.5℃의 發熱이 惡寒을 동반하며 나타났다. 대변양상도 7월 21일 이후로 下利黃水로 변하게 되었는데, 이후 하루에 2-3회 정도의 배변으로 배변횟수가 증가하여 이에 7월 24일부터는 官桂附子理中湯으로 교체 투여하였다. 그러나, 7월 24일에 下利淸水를 3회에 걸쳐 하였고, 7월 25일부터는 藿香正氣散加味方으로 교체 투여하였다. 한편, 이 시기의 소변량은 비교적 잘 유지되었으며 A.C는 58cm로 큰 변화는 없었으나, 7월 25일 추적 실시된 복부초음파상 splenomegaly and ascites by Tbc probably의 소견 보여, 이에 복수천자(paracentesis)를 시행하였는바 腹水가 약간 투명한 황색으로 소량 검출되었다. 이 시기 환자는 다시 發熱이 시작되는 것에 대한 걱정을 아주 심하게 하면서 躁證으로 보이는 불안정한 마음이 나타나면서 식사량 자체도 줄었으며 소화에도 부담을 느끼는 편이었다.

7) 22th day(7/26)

새벽부터 40.2℃의 高熱이 시작되며 呼吸不利가 나타나 치료실에서 관찰하였으며, 산소를 5ℓ까지 투여하였으나 혈중의 산소포화도가 오르지 않으며 청색증이 유발되어 기관내 삽관술을 시행하고 ambu bagging으로 인공호흡을 시켜 자발적 호흡을 도

3) 대개 위절제 수술등을 받은 환자들이 위의 배출을 정상적으로 조절할 수 없는 환자들처럼 장운동이 잘 되지 않는 환자 에게 적용한다.

4) 상기환자의 알부민을 교정했었으나 소변량이 줄었던 이전 상황과 비교해보면, 현재 상황에서 나타난 지속적인 소변량의 증가는 芎歸愈蘇理中湯의 투여 후에 나타난 것으로 볼 수 있다.

와주며 한방증환자실로 전원하였다. 복수천자 검사 결과 Lymphocyte가 증가(93%)하여 결핵성 복막염으로 판명되었으며, 흉부단순촬영상 폐부종과 폐렴이 급속도로 다시 진행하여 ARDS(성인형 급성 호흡곤란)로 진행된 소견이 보였으며 이에 폐부종에 대한 이뇨제와 결핵에 대한 처치를 추가로 투여하였다.

**8) 22th-24th day(7/26-7/28)**

전원 후에는 發熱은 없었으나 호흡수가 20-40회/min을 넘나들며 呼吸不利가 지속적으로 나타났다. 폐부종과 함께 발생한 ARDS(성인형 급성 호흡곤란)로 인해 나타난 換氣不全에 대해 인공호흡기를 적용하였고, 혈중의 산소포화도가 오르지 않아 양압 10cm을 걸어 換氣不全을 도와주었으며 폐렴에 대한 항생제, 폐부종에 대한 이뇨제와 결핵에 대한 치료를 병행하였다. 이에 7월 28일에는 호흡이 많이 안정되고 혈중의 산소포화도가 많이 안정되었으며 흉부단순촬영상에서 폐부종도 많이 호전되어 위비관을 이용한 관식으로 식사를 시작하였고, 香砂養胃湯을 투여하였다.

**9) 25th-34th day(7/29-8/6)**

호흡부전에 대해 기관내 삽관을 유지하며 인공호흡기를 이용한 처치를 계속 줄여가 8월 4일에는 인공호흡을 중지하고 산소요법만 적용하였다. 한편 發熱은 7월 29일부터 다시 시작되어 하루에 1-2차례씩 최고 39℃까지 상승하였으며, 下利黃水의 泄瀉가 하루 3-4차례 지속되었다. 8월 2일부터는 肺炎로 나타나는 증상에 대해 직접적인 證治方으로 柴梗半夏湯을 사용하였으며, 發熱이 없어지지 않아 항생제를 교체하였다. 계속 추적관찰한 흉부단순촬영상 흉막삼출액이 많이 줄었고 폐부종 역시 호전되는 상태였다. 지속적으로 항생제를 사용하였으며 관식에 대한 소화상태는 양호한 편이었으며 소변량도 잘 유지되었다.

**10) 35th-40th day(8/7-8/12)**

8월 7일 기관내삽관을 제거하였고, 發熱은 하루에 1-3차례씩 최고 38.5℃까지 상승하였으나 환자가 發熱에 대해 그리 힘들어하지 않았다. 이 시기에도 下利黃水양상의 泄瀉는 계속 3-4회 정도 지속되었

으며, 8월 7일부터 身體疼痛을 호소하기 시작하였고, 8월 9일부터는 관식을 중지하고 미음을 입으로 직접 식사를 시작하였으며, 한약은 香砂養胃湯으로 교체 투여하였다. 發熱이 지속되어 항생제를 교체하였으며, 이에 흉부단순촬영상 많은 호전이 있어 좌측하엽의 흉막삼출액(pleural effusion) 소견만 나타났고, 호흡 역시 많이 호전되었다.

**11) 41th-45th-49th day(8/13-8/17-8월 21일)**

發熱은 하루에 1-2차례 38.5℃까지 상승하였으나 8월 17일 경부터 38.0℃까지 조금 하강하였고 다시 항생제를 교체하였다. 이에 지속적으로 호전되어 그다지 高熱은 없었다. 이 시기 대변은 많이 좋아져 하루에 1-2회 정도의 배변을 하였으며, 대변의 상태 역시 호전되어 연한 무른 변(軟便)을 보았다. 소화도 양호하였으며, 8월 17일부터 찬물을 먹을 수 있게 되었다.

**12) 50th-57th day(8월 22일-8월 29일)**

發熱은 하루에 1-2차례 정도 37.8℃까지 상승하여 전에 비해 많이 하강된 상태였으며, 식사량과 소화상태도 양호하고, 대변도 하루에 1회 정도 약간 무른 변 정도로 많이 호전되었다. 이에 8월 29일 항생제를 경구 투여 항생제로 바꾸며 퇴원하였다

**Ⅲ. 고 찰**

대개 少陰人의 病證은 腎大脾小하여 腎受熱表熱病과 胃受寒裏寒病으로 대별할 수 있는데, 腎受熱表熱病은 腎大로 인하여 腎陰이 旺盛하면 그의 腑인 大腸이 升陽作用을 하지 못하고 鬱滯됨으로 인해서 나타나게 되고, 이를 腎陽困熱證이라 하며, 이는 크게 鬱狂證과 亡陽證으로 구별된다. 한편 胃受寒裏寒病은 少陰人이 脾小한 특징을 지니므로 항상 脾陽이 不足하여 陰化되기 쉽고 升陽하는 기운이 不足하여 생긴 陰實之氣의 輕重에 의해 病證이 구분되는데, 이를 大腸怕寒證이라 하고, 腹痛과 泄瀉를 기본 증상으로 하여 太陰證과 少陰證으로 구분된다. 太陰證은 順證概念이고, 少陰證은 太陰證에 비해 逆證概念이고 表裏俱病인 상태이다.

그 중 少陰證은 大腸寒氣가 胃中溫氣를 逼迫하여

胃에서泄瀉하는 것으로表裏俱病하여腹痛,自利하고口渴이 있으며身體痛骨節痛의表證이 있는病證이다.

상기 환자는 초진상腹痛,泄瀉를主症으로少陰人裏病의양상을 보였고,口渴은口苦를 동반하며 약간 있었으며,心煩은 거의 못 느끼고 있었다.食慾과消化狀態는 양호하였고,腹診상心下痞滿이 약간 나타났다.小便是 약간赤澁하며 양은 적은 편이었고,排尿 후 시원한 느낌이 없는 상태였으며,身體痛이나骨節痛 등의表證은 명확히 나타나지 않았으나 평소에도 간헐적인發熱惡寒이 있었다. 이에少陰人裏病 중太陰證으로 진단하여少陰人藿香正氣散<sup>5)</sup>을 투여하였다.

이후腹診상脹滿이 약간 있었고 환자도脹滿感을 호소하였는데, 이에大腸怕寒證의少腹硬滿으로 보고藿香正氣散에厚朴,人蔘,香附子,靑皮,砂仁을加하였다. 이 시기에 실시된 골반 초음파상에腹水가 관찰되었는데, 배둘레를 측정하여 복수의 양을 추정하였다. 이후 배변량은 잘 유지되었고 배둘레도 약 3cm정도 감소하여腹水の감소를 보였으나 체중은 어느 정도 유지가 잘 되었고 식사량과大便양상도 좋은 상태였다. 이후 7월 11일부터肺炎이 나타나發熱惡寒이併發되며 다시 소변량이 적어지면서 배둘레도 증가하여腹水가 더 많아진 것을 알 수 있었다. 이 시기에 소변량이 줄어들면서腹水가 증가하여腹脹滿이 심해지고大便의 양상도 많이 묽어져서 물과 같은 상태에 건더기가 약간 있는泄瀉(下利黃水)로 변하며 횡수도 증가하였고,口渴의 증상이 나타나며,發熱惡寒과汗出의表證이 같이 나타났다. 이에表裏俱病의少陰證으로 판단하여芎歸葱蘇理中湯<sup>6)</sup>을 투여하였다.

芎歸葱蘇理中湯<sup>6)</sup>은 원래少陰人浮腫에 쓰는 처

- 5) 藿香正氣散은少陰人裏病太陰證의 대표적인 처방으로太陰證下利清穀者當用藿香正氣散<sup>5)</sup>“藿香正氣散.....張仲景瀉心湯之變劑也”이라 하였다. 『東醫四象新編』에서는“太陽病大腸怕寒,陽明證表不解,太陰證下利清穀”이라 요약하였다. 상기환자 역시 평소에도 간헐적인發熱이 나타났으며,腹痛과泄瀉를主症으로表證이不解하면서 나타나는太陰證으로 사료되어 투여하였다.
- 6) 官桂附子理中湯에芎歸葱蘇를加味한 처방이다.“少陰人消食則浮腫之屬而危證也不可不急治當用芎歸葱蘇理中湯<sup>6)</sup>으로少陰人裏病의浮腫에 쓰는 처방이다. 동무유고에 보면當歸性溫生血補心扶虛益損,當歸壯脾而有內守之力,川芎

방인데官桂附子理中湯이 기본방으로少陰證을 기본으로 하여 투여되고 여기에川芎,當歸,葱白,蘇葉이 가미된 처방이다. 이治方은脾陽이 모자라陰實之氣가積滯되어 나타나는浮腫에 사용하는 처방으로, 이浮腫을水濕의運化가陰實之氣에 의해阻礙받아 생긴瘀水라고 할 수 있는 바, 상기환자의腹水도瘀水의一種이라 사료되어 사용하게 된 것이다.升陽益氣라는前提하에서理中湯으로陰實之氣를 풀면서水濕의停滯(瘀水)에 대해脾陽을 돕고發表力이 있는藥으로順氣시켜水濕의運化를 적극적으로 돕는다는 의미에서 상기약물이加味되어 사용된 것으로 사료되며,小便量의增加로 그 약의 효과여부를 알 수 있었다.

상기 환자 역시芎歸葱蘇理中湯의 투여 후 지속적으로 소변량이 늘면서腹部的脹滿이 많이 감소하여 7월 21일에는 57.3cm까지 감소하였고,大便의 상태도泄瀉양상에서軟便양상으로 바뀌었다. 한편發熱도 약간 감소되어 최고 38.2℃로 감소하였으나發熱惡寒은 지속되었다. 이에官桂附子理中湯으로 교체 투여하였고, 이후表證이裏證보다 더욱 우세하게急證으로 나타나 7월 20일升陽益氣附子湯<sup>7)</sup>으로 교체 투여하였다. 그러나, 7월 21일부터發熱惡寒이 심해지고,大便이 묽어지며泄瀉의 양상(下利清水)으로 나타나며裏證이 더욱 우세하게 나타나 7월 24일부터少陰證表裏俱病에 쓰는官桂附子理中湯<sup>8)</sup>으로 교체 투여하게 되었다.

性溫能止頭疼養新生血開鬱上行,川芎壯脾而有外攘之勢,葱白辛溫發表出汗傷寒頭疼腫痛皆散,葱白解脾之表邪,蘇葉少陰發表輕則藿香川芎蘇葉葱白重則桂枝湯이라 하였다.

- 7) “張仲景所論太陽傷風發熱惡寒者.....發熱惡寒而有汗者此亡陽初證也.....三日連服而汗不止病不愈則當用...升陽益氣附子湯”升陽益氣附子湯의 근원은張仲景의桂枝湯인데 여기에李濟馬가附子를加하여桂枝附子湯을 만들므로써亡陽證의治方이 성립되었으나亡陽證의危險證을 다루기는 부족하였으므로 이는黃芪와當歸를加하여黃芪桂枝附子湯을立方하고 여기에人蔘를加하여人蔘桂枝附子湯을 만들었으며,人蔘桂枝附子湯에白何首烏,官桂를加味하고人蔘과桂枝를減量하여升陽益氣附子湯을 만들었다.少陰人表病의亡陽證은升陽益氣를 시키는 원리 위에表陽溫氣를 도와주기 위하여附子를加한 것이다.
- 8) 少陰人裏病少陰證의 대표방이다.“少陰證下利清穀者當用官桂附子理中湯健脾而降陰”“傷寒欲吐不吐心煩但欲寐五六日自利而渴者屬少陰小便色白宜四逆湯少陰病身體痛手足寒骨節痛脈沈者附子湯主之,下利腹脹滿身體疼痛先溫其裏乃攻其表溫裏宜四逆湯攻表宜桂枝湯右論當用官桂附子理中湯”라 하여表裏兼病의少陰證에 사용

여기서 저자는 다음의 몇 가지를 관찰할 수 있었다.

첫째, 李濟馬의 小兒 治驗例<sup>9)</sup>에서도 나타나듯이 상기환자에서도 表病이나 裏病이 언제든지 나타날 수 있다는 것을 확인하였다.

둘째, 상기 환자의 素證을 보면 평소에 땀이 많지는 않았으며 땀을 흘려도 그다지 피곤하지는 않았지만, 몸이 안 좋을 때는 땀이 조금 나는 편이었다고 하였고, 평소 消化는 잘 되었으나 消化가 잘 안되면 泄瀉를 잘 하는 편이었다. 평소 몸이 안 좋을 때 땀을 흘리는 편이라고 하였던 바 亡陽證初證의 경향을 나타냈으며, 泄瀉를 잘하는 편이면서 팔다리에 자주 힘이 없고 약간의 저린 증상이 나타났던 것으로 보아 少陰證의 경향을 나타냈던 것으로 사료된다. 李濟馬는 “少陰人 平居裏煩汗多者 得病則必成亡陽也”라 하여 병이 평소 지니는 素證에 근거하여 발생하는 것을 말하였는데 상기 환자 역시 평소 素證이 亡陽證初證과 少陰證의 경향을 나타내었고, 이로 인해 病證의 發現도 少陰證으로 나타남을 확인할 수 있었다.

셋째, 泄瀉를 病證의 深淺<sup>10)</sup>을 나타내는 지표로 활용할 수 있었다. 상기환자의 泄瀉 양상을 나타냄에 있어서 下利淸穀 下利黃水 下利淸水의 상태로 그 深淺을 나누었는데 약간 죽과 같은 건더기가 없는 便은 下利淸穀으로, 묽은 泄瀉이나 雜穢物이 섞여있는 것을 下利黃水로 파악하고 아예 물처럼 나온 泄瀉를 下利淸水로 파악하였다. 상기환자는 來院 후 2일에서 8일까지는 下利淸穀의 軟便 양상으로

排便을 하다가, 肺炎이 발생하여 發熱이 나타난 9일째부터는 下利黃水의 양상으로 변화였고 횡수도 증가하였다. 7월 21일까지 肺炎이 호전되면서 下利黃水가 다시 下利淸穀의 양상으로 變하였다가 7월 21일 이후 肺炎이 악화되면서 下利黃水의 양상을 보이며 횡수도 증가하다가 7월 24일에는 下利淸水의 완전 물과 같은 泄瀉를 하며 결국에는 성인형 급성 호흡곤란증으로까지 악화되었다. 이후 大便양상은 꾸준히 호전되어 下利黃水의 양상을 보였으며 8월 13일부터는 下利淸穀의 軟便양상으로 호전되었다. 병세가 완만해질 때는 大便이 軟便의 양상을 띠었고, 악화될 때는 泄瀉의 양상이 下利黃水의 양상으로 변하며 횡수 역시 증가하였고, 병이 아주 심했을 때는 下利淸水의 양상까지 나타내다가, 병세가 호전되면서 泄瀉의 양상 역시 다시 호전됨을 알 수 있었다. 이와같이 泄瀉의 양상이 少陰人 病勢의 深淺을 미루어 짐작할 수 있는 표지가 될 수 있음을 알 수 있었다.

이후 7월 25일 복수천자의 소견에 의해 結核性腹膜炎으로 판명이 되었으며, 肺炎이 심해져 ARDS(성인형호흡곤란)에까지 이르게 되었다. 물론 肺炎이 단독으로 생겼는지 肺結核과 肺炎이 동반되었는지는 확실하게 알 수는 없으나 항생제의 단독투여로 어느 정도 폐렴이 좋아지다가 다시 악화되어 항생제와 결핵약이 동시에 투여되었으며 이후 환자는 지속적인 호전을 보여 퇴원하게 되었다.

結核은 결핵균에 의한 만성 감염병으로 특징적으로 감염된 조직에 육아종을 형성하고 현란한 세포매개 과민반응을 일으키는 병이다. 결핵은 폐뿐만 아니라 인체의 어느 장기에든지 감염될 수 있으며, 그 중에서도 특히 腹腔內 結核은 대부분의 경우 증상과 이학적 소견이 모호하고, 검사실의 소견이나, 방사선 소견이 별 도움이 안되어 시험개복술을 시행하지 않고는 확진이 곤란할 때가 많다. 또한 최근의 보고들에서 장결핵 환자 중 흉부 X선상 肺結核의 소견을 보인 경우가 과반수를 넘지 않는다고 하여 肺結核이 동반되지 않는 경우는 더욱이 진단하기 힘들다.

腹腔內 結核의 임상양상은 대개 腹部症狀과 全身

한다.  
9) 小兒의 治驗例에서 나타나듯이 다음사항을 상기환자에서도 확인할 수 있었다. 첫째, 기존 의학에서 表病에서 裏病으로 전변되는 패러다임이 四象醫學에서 반드시 성립되는 것은 아님을 알 수 있다. 즉 表病에서 반드시 裏病으로 傳해지는 것이 아니라 언제든지 表病이나 裏病이 생길 수 있음을 알 수 있다.  
10) 凡少陰人泄瀉 日三度 重於一二度也 四五度 重於二三度也 而日四度泄瀉 則太重也 泄瀉一日 輕於二日也 二日 輕於三四日也 而連三日泄瀉 則太重也 少陰人 平人 一月間 或泄瀉二三次 則不可謂 輕病人也 一日間 乾便三四度 則不可謂 輕病人也 下利淸穀者 雖日數十行 口中必不燥乾 而冷氣外解也 下利淸水者 腹中 必有青水也 若下利黃水 則非淸水 而又必雜穢物也

입원후 임상경과

	入院	2-4	5-8	9-12	13-17	18-21	22
體重	35	37	36.5	39	35	35	
배둘레A. C		61	59.5	63	57.3	58	
Fever	38.5	37.5	38.5	39	37.5	39	40
大便	1-2회 下利清穀		3-4회 下利黃水		1-2회 下利清穀	3-4회 下利黃水	3-4회 下利清水
食事量	增加		減少		增加	減少	
處方	藿香正氣散		芎歸慈蘇理中湯		升陽益氣附子湯	升陽益氣附子湯	官桂附子理中湯
						藿香正氣散	

症狀으로 대별할 수 있는데, 腹部症狀은 腹痛이 主症이고 惡心, 嘔吐와 泄瀉, 上腹部不快感 및 消化不良, 食慾不振 등의 순서로 나타나며, 腹部 膨滿感은 發熱 및 惡寒과 全身衰弱, 體重減少, 便秘, 血便 등이 나타나기도 한다. 全身症狀 감소 등이 나타났고 頭痛, 血痰, 排尿時 疼痛 등이 부차적으로 나타난다.

복강내 결핵 중 가장 흔한 장결핵과 결핵성복막염은 동반되어 있는 경우가 많고, 실제로 양의학에서도 수술시야에서 흔히 같이 발견되는 소견이므로, 비록 한가지 병변만 갖고 있더라도 시간이 지남에 따라 다른 병변을 유발할 수 있으므로 복강내 결핵의 범주에 두고 고려하는 것이 타당하다. 그 중 장결핵의 임상증상은 腹痛이 제일 많으며 體重減少, 發熱, 全身衰弱, 惡心, 嘔吐, 食慾不振의 순서이나 장결핵에 있어서는 증상이 없는 경우도 상당히 많으며, 나타나는 증상도 다양하여 증상에 따른 진단적 가치는 그리 크지 않다. 그래도 최근 보고에 의하면 腹痛이 주된 증상이며, 腹部膨滿感, 泄瀉, 腹部 不便感, 消化不良 등이 대개 같이 나타난다고 한다.

腹水는 腹水의 원인에 대한 검사가 먼저 이루어져야 한다. 따라서 진단적인 복수천자가 유용하게 원인을 밝히는데 사용되는데, 腹水는 일반적 모양, 단백질 량, 세포수, 그리고 감별 세포수가 결정되어야 하고, 그람염색과 항산염색(AFB), 배양검사가 실시되어야 한다. 腹水는 크게 단백질이 25g/dL이하인 transudate(여출액)와 이상인 exudate(삼출액)로 나뉘는데, 대개 肝硬化시에는 transudate로 나타나고, 腹膜炎시에는 exudate로 나타난다. 이렇듯 腹水를 동반

하는 환자의 원인규명을 위해서는 腹水의 상용검사가 일차적으로 필요하며, 이때 삼출성의 腹水로 판명될 경우 국내에 있어서는 結核性腹水나 惡性腹水の 가능성이 높다. 그 중 結核性腹膜炎시에 나타나는 腹水는 육안적으로는 깨끗하며 희미하고 때로는 출혈성으로 나타나기도 하는데 단백질은 대개 >25 g/dL이며 적혈구는 7%, 백혈구는 >1000(70%)이며 보통 70% 이상이 임파구로 이루어져 있다. 이 중 백혈구 세포의 70% 이상이 임파구로 이루어져 다수인 것은 結核性腹膜炎의 중요소견이다.

상기 환자는 腹痛과 泄瀉를 主症으로 내원한 환자로 동반 복부증상으로는 食慾低下, 消化不良이 나타나면서 全身症狀으로 평소부터 지속적인 發熱이 있었으며 체중감소, 전신쇠약이 나타난 환자로, 입원 중 복수천자에서 백혈구 3520/mm<sup>3</sup>, 임파구 93%로서 백혈구세포의 93%가 임파구로 이루어져 結核性腹膜炎이 강력히 의심되어 결핵치료에 들어갔다.

결핵치료를 하면서 7월 28일까지 香砂養胃湯을 사용하다가 8월 7일까지 柴梗半夏湯을 사용하고, 다시 8월 8일 이후로는 香砂養胃湯을 사용하였다. 물론 이때는 少陰證의 末證으로 官桂附子理中湯을 사용하는 것이 좋았겠으나 양방적인 처치를 주로 하게 되며 韓藥을 보조적으로 투여하였기 때문에 독자적으로 투여할 여건이 되지 못했다. 그러나 이 시기에 주의깊게 관찰해야 할 것은 양방적인 처치를 주로 함에 있어서 지속적인 호전을 보였는데 환자의 상태가 좋아지면서 少陰證에서 太陰證 양상으로 병세가 호전되는 것을 볼 수 있었다. 환자의 泄瀉양

상도 下利清水에서 下利黃水로, 다시 下利清穀으로 호전되었고, 횡수 역시 하루 3-4회의 변을 보던 양상이 1회 정도로 호전되었으며, 少陰證에서 동반되어 나타나던 體痛 역시 시간이 지나면서 소실되어 갔고, 8월 17일부터는 찬물을 먹을 정도로 환자의 상태가 호전되었다.<sup>11)</sup>

여기서 같은 사람을 치료함에 있어서 結核이라는 병과 肺炎이라는 병에 맞춰 결핵약과 항생제를 쓴 것이 양의학적인 치료이긴 하지만 한의학적으로 관찰해보아도 어느 정도 의미있게 환자의 상태가 호전된 것을 볼 수 있었다. 물론 香砂養胃湯이라는 처방이 환자상태의 호전에 일조를 한 것은 분명하지만 少陰證에 太陰證 處方을 사용한 아이러니하에서도 환자가 호전을 나타낸 것은 중환자실 이후 치료에 있어서 결핵과 폐렴에 대한 치료가 어느 정도 주된 효과를 나타낸 것으로 사료되며 양의학적인 처치에 의해 환자가 호전이 되면서 사상의학적으로도 少陰證에서 太陰證으로 호전된 것으로 볼 수 있었다.

#### N. 결론

1. 상기 환자의 임상경과상 表病에서 裏病으로 傳變되었다는 것보다 表病이나 裏病이 언제든지 나타날 수 있다는 것을 확인할 수 있었다.
2. 상기 환자의 素證이 亡陽證 初證과 少陰證의 경향을 나타내었는바 病證의 發現도 少陰證으로 나타남을 확인할 수 있었다.
3. 大便의 횡수와 성상으로 病證의 深淺을 나타내는 지표로 활용할 수 있었다.

4. 상기환자의 結核에 대한 양의학적인 처치에 의해 환자가 호전되면서 少陰證에서 太陰證으로 病證이 변화하면서 호전된 것을 확인할 수 있었다.

#### 참고 문헌

1. 李濟馬. 東醫壽世保元. 四象醫學會刊行. 서울. 대성문화사. 1998..
2. 李濟馬. 東醫壽世保元 甲午本. 경희대사상체질과 간행. 2000. p4.
3. 李濟馬. 東醫壽世保元 草藥. 도서출판정담. 1999. p66-67.
4. 宋炳基. 韓方婦人科學. 행림출판. 1994. p173.
5. 이수경, 東醫壽世保元 太少陰陽人の 病證論에 관한 연구. 경희대학교 박사학위논문. 2000. p224-227, 264-267, 274-275.
6. 유선경외5인. 장결핵 및 결핵성 복막염:최근 5년간(1989-1994)의 임상분석. 대한소화기학회지 29권. 1997. p458-463.
7. 정성수외7인. 장결핵의 임상적 고찰. 대한소화기내시경학회지 8권 1호. 1988, p79-82.
8. 강성래외2인. 장결핵. 대한소화기병학회지 23권 4호. 1991. p886-887.
9. 李濟馬. 東武遺稿. 해동의학사. 1999.
10. 전진상. 少陰人 升陽益氣附子湯과 官桂附子理中湯이 陽虛證에 미치는 影響에 관한 실험적 연구. 경희대학교 박사학위논문. 1989. p33-34.
11. 경희의료원 임상영양연구소 식사처방지침서. 경희의료원. 1999. p19-20.
12. 해리슨내과학편찬위원회. 해리슨내과학. 도서출판정담. 1997. p239-240.

11) 少陰人病 有二吉證 人中汗 一吉證也 能飲水 一吉證也 少陰人病 有二急證 發熱汗多 一急證也 下利清水 一急證也