

少陽人 中風患者에 병발된
Aspiration Pneumonia에 荊防敗毒散을 투여한 證例

한동윤* · 심규현* · 김정렬* · 김달래*

Abstract

A clinical study of the treatment prescribed
Hyoungbangpaedoksan for Aspiration Pneumonia concurred
in Soyangin with stroke

Han Dong Youn* · Shim Gyu Heon* · Kim Jung Ryul* · Kim Dal Rae*

Dept. of Sasang Constitutional Medicine, College of Oriental Medicine, SangJi Univ.

Aspiration pneumonia is common complication in Stroke patient. A 60-years-old man was admitted because of cerebrovascular infarction. This patient had problem of aspiration pneumonia. Without Western medical treatment(Antibiotics), patient's symptoms, sign and laboratory findings were improved through Soyangin Hyoungbangpaedoksan treatment. So, we report it for the better treatment.

Key word : Aspiration pneumonia, Cerebrovascular infarction,
Soyangin, Hyoungbangpaedoksan

I. 서 론

폐렴은 종말세기관지의 원위부인 호흡세기관지, 폐포관, 폐포낭, 폐포로 구성된 폐실질의 염증으로서 주로 발열, 기침 및 흉부방사

선 소견상의 병변을 보이는 급성 감염을 말한다.¹⁾

이 중 흡인성(연하성) 폐렴은 음식물·토물(Vomitus)·이물질 등을 기관(Trachea)내로 흡인하여 이것들이 기관지에서 폐로 들어감으로써

* 상지대학교 한의과대학 사상체질학교실
교신저자 : 한동윤 주소)강원도 원주시 우산동 283 상지대학교 부속한방병원 전화(033)741-9371
E-mail) orients21@freechal.com

발생하는 폐렴으로 뇌졸중·급성 알코올중독·전신마취(General anesthesia) 각성시, 고령의 환자, 이밖에 의식장애나 연하장애가 있는 환자에게 많이 발생한다. 기관지의 주행에서 흡인물은 우하폐로 들어가기 쉽기 때문에 우하폐엽에 기관지폐렴(Bronchial pneumonia) 상을 나타내는 일이 많다.

세균감염이 되면 기침·담(Expectoration)·발열·호흡곤란을 일으킨다. 혐기성 균에 감염되는 일도 많고, 악취담을 객출한다. 또 폐에 농양(abscess)·공동(cavity)을 형성하는 일도 있다.²⁾

본 證例의 환자는 60세 남환으로 2003년 2월 10부터 D병원에서 입원치료하고 2003년 C병원에서 Aspiration pneumonia를 진단받고 입원치료 중 본원으로 Transfer되었으며 입원시부터 Cough, Sputum, Chest discomfort, Headache를 호소했다.

이에 저자는 상기 환자의 병증을 사상의학 적 변증을 통해 少陽人 脾受寒表寒病 亡陰證에 少陽傷風證이 겸한 것으로 진단하고 荊防敗毒散을 투여한 결과 Aspiration pneumonia 증상의 호전을 경험하였기에 이를 보고하고자 한다.

II. 증례

환자 : 오 ○ ○, 남자 60세

1. 주소 : ① Lt. hemiparesis
- ② Lt. fascial palsy
- ③ Dysarthria
- ④ Dysphagia
- ⑤ Headache
- ⑥ Cough
- ⑦ Sputum
- ⑧ Chest discomfort

2. 발병일 : 2003년 2월 10일

3. 과거력 : Dermatitis : Allergy로 진단받고 인근의원에서 치료

4. 가족력 : 모친 - CVA로 사망
여동생 - CVA

5. 현병력 : 60세 남환으로 보통체격에 급하고 예민한 성격이며, 평소 음주(일주일에 2-3회, 1회 맥주 20병) 흡연(반갑/1일)하고, 최근까지 피혁제조가공업에 종사하시다가 그만두고 집에서 쉬시다가 상기 발병일에 침대에서 내려오다가 갑자기 쓰러져 부인이 구급차를 불러서 강릉 동인병원에 가서 Brain CT를 찍고 Cb-inf를 진단받고 입원치료 도중 물을 마시다가 사래가 심하게 들려 L-tube를 시술받고 2월 13일까지 강릉 동인병원에서 입원치료하다가 전혀 움직일 수 없는 상태가 되어 본원 ER로 Transfer되었다가 Chest PA X-ray scan상 Aspiration pneumonia 진단받고 다시 원주 기독병원으로 Transfer되어 입원치료 중 다시 본원으로 S/C상태로 Transfer되어 입원함

6. 입원치료기간 : 2003년 3월 4일~2003년 5월 10일
(증례보고에 대한 치료기간은 2003년 3월 4일~2003년 3월 17일)

7. 초진소견

1) 體質鑑別

① 體形氣像 : 키 170cm, 체중 65kg의 보통체격으로 전체적인 체형이 하체에 비해 상체가 발달하였으며, 특히 골반부에 비해 어깨와 흉곽이 발달한 편이었다.

② 容貌詞氣 : 날카로운 인상이며 예민하게 생겼고 코주위에 발열된 기운이 많았다.

③ QSCC II : 少陽人 판정

2) 素證

① 食慾 및 消化狀態 : 양호한 편이고 반찬을 많이 먹지 않고 밥과 국을 위주로 식사를

하였고 반찬을 과도하게 먹으면 위완부에 불편감 및 답답함, 두통을 호소하였다. 뇌경색 발병 이후로는 Dysphagia가 심하여 L-tube insertion 하였고 제거 후 Aspiration pneumonia로 인해 다시 증상의 호전이 있을때까지 L-tube insertion 상태였다.

② 大便 : 평소 1회/일 배변하는 상태로 보통은 약간 딱딱하게 배변하였으나 2일에 1회 꼴로 설사를 하였다. 뇌경색 발병 이후 배변이 불규칙하였고 설사의 횟수도 잦아졌다.

③ 小便 : 평소 7-8회/일로 자주 보는 편으로 수면 중에도 3-4회 정도 보는 편이었다. 뇌경색 발병 이후 소변의 상태나 횟수는 크게 변하지 않았다.

④ 睡眠 : 보통 밤 10시 경부터 아침 7시 경까지 숙면을 취하였으나 뇌경색 발병 이후로는 낮잠이 많아지면서 밤잠을 못이루는 횟수가 증가하였다.

⑤ 舌診 : 舌質은 紅色이었고, 舌苔는 黃白苔가 약간 끼여있었고 舌의 중앙부에 균열이 있었고 평소 가끔 口渴 및 咽喉部 乾燥感을 호소하였다.

⑥ 脈診 : 右脈은 滑數하면서 有力하였고, 左脈은 弦脈이 나타나면서 滑脈도 나타났다.

3) 초진시 Vital sign

BP 140/100mmHg, BT 36.5°, PR 76회/min, RR 16회/min

8. 검사소견

1) 방사선학적 검사 및 소견

Brain MRI (2003년 2월 11일) : Rt. basal ganglia infarction

Chest PA (2003년 2월 13일) : Pneumonia

2) 혈액검사소견 (2003년 3월 5일)

[CBC] MXD 16.6%, ESR 20mm/hr

[BC] Albumin 3.3g/dl, LDH 472U/L, HDL-cholesterol 20mg/dl

[Electrolyte] Na 134mmol/L, K 5.1mmol/L

[기타 혈액검사] ABO cell typing B, HBs Ag

negative, HBs Ab negative,

TPHA non reactive

3)EKG : Lt. artrial enlargement

Mild Lt. axis deviation

Mild ST-T abnormality(lat)

9. 체질진단

전체적인 體形氣像과 容貌詞氣로 보아 평소 급하고 예민한 성격에 다소 마른 체형으로 다리가 가늘고 하체가 약해 보이나 어깨와 흉곽 등 상체는 발달한 편이고 코 주위가 항상 발적되어 있었다.

음성은 크고 높은 편이었고 皮膚는 주리가 조밀하고 매끄러웠으며 흰 편이었다.

이상 病證과 素證을 참고 후 체질 전문의와 전공의가 소양인으로 판단하고 QSCC II도 少陽人으로 판명되었다.

10. 투여처방

荊防敗毒散은 『東醫壽世保元』에 준하여 構成되었으며 3첩 1일분으로 전탕 추출하여 3회 복용하는 것을 원칙으로 하고 병세에 따라 4첩 1일분으로 전탕 추출하여 4회 복용하거나 5첩 1일분으로 전탕 추출하여 5회 복용하였다. 사용된 荊防敗毒散의 처방내용과 1첩 분량은 다음과 같다.(Table 1.)

Table 1. Prescription of *Hyoungbangpaedoksan*

韓藥名	生藥名	重量(g)
柴胡	Bupleuri Radix	4g
前胡	Peucedani Radix	4g
羌活	Notopterygii Rhizoma	4g
獨活	Angelicae Pubescentis Radix	4g
荊芥	Schizonepetae Herba	4g
防風	Ledebouriellae Radix	4g
赤茯苓	Poria	4g
生地黄	Rehmanniae Radix	4g
地骨皮	Lycii Radicis Cortex	4g
車前子	Plantaginis Semen	4g

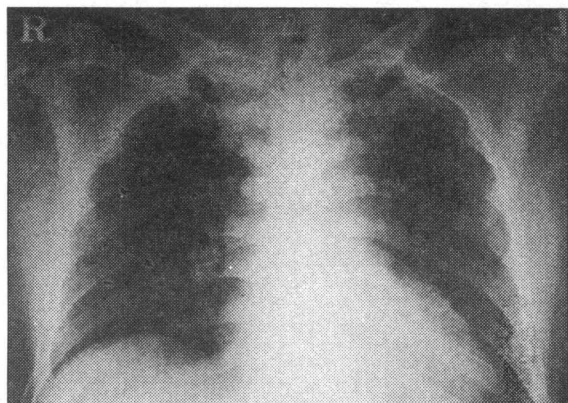
11. 치료경과

1) 입원당일~입원 2일째 (2003년 3월 4일~2003년 3월 5일)

3월 4일 오후 11시 경 BT 37.2~37.5°C, BP 160/100~170/100mmHg로 상승하였고 Headache, Cough, Sputum이 심해지기 시작하였다. 3월 5일 오전 2시경부터 오전 7시 40분까지 수면을 취하였고 수면 중에도 많은 기침을 하였다. Sputum이 심하여 수시로 Suction을 하기로 하였다. 오한을 약간 느끼고 있었고 전신에 땀을 흘리고 있었다. 3월 5일 저녁부터는 많은 기침으로 인해 Sore throat도 호소하였다. 大便是 3월 4일에는 야간에泄瀉 형태로 排便하였고 3월 5일에는 오전과 오후 2회泄瀉 형태로 排便하였다. 小便은 자주 보았으며 수면 중에도 3~4회 정도 보았다. (Figure 1.)

처방 : 星香正氣散, 太陰人 麻黃發表湯 3첩 1일분으로 전탕 추출하여 3회 복용

Figure 1. Chest PA X-ray (2003. 3. 4~2003. 3. 5)



2) 입원 3일째~입원 4일째 (2003년 3월 6일~2003년 3월 7일)

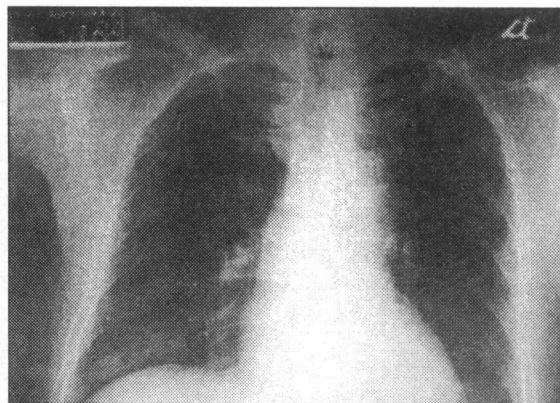
3월 6일 아침에는 Fever도 없었고 기침도 약간 감소하였으나 Sore throat과 Mild chest discomfort를 호소하였다. 3월 6일 오후 4시경 BT가 37.5°C로 상승하기 시작하면서 오후 11

시경 37.8~37.9°C를 나타내었고 Headache와 Nausea를 호소하였다. 3월 7일 오전 7시경 BT가 38.3°C까지 상승하였고 지속적인 Headache, Nausea와 Cough·Sputum의 증가를 호소하시다가 오전 10시경 Vomiting 1회 후 계속적으로 Hiccup을 호소하였다. 삽입되었던 L-tube를 제거한 후 Hiccup은 멈추었으나 Cough와 Sputum은 계속되었다. 大便是 3월 6일에는 排便하지 않았으며 3월 7일 새벽에 다시泄瀉 형태로 排便하였다. 小便은 수면중 5회정도 보았다.

少陽人 脾受寒表寒病 亡陰證에 少陽傷風證이 겸한 것으로 진단하고 太陰人 麻黃發表湯을 중지하고 증상의 호전이 있을때까지 少陽人 荊防敗毒散을 투여하기로 하였다. (Figure 2.)

처방 : 少陽人 荊防敗毒散 4첩 1일분으로 전탕 추출하여 4회 복용

Figure 2. Chest PA X-ray (2003. 3. 6~2003. 3. 7)



3) 입원 5일째~입원 6일째 (2003년 3월 8일~2003년 3월 9일)

3월 8일 BT는 37.5~38.1°C로 상승하였고 Cough는 여전하였으며 환자는 열감을 계속 느끼고 있었고 Sputum을 20~30분 간격으로 누렇게 뱉어내었다. Headache는 약간 가라 앉았고 Nuchal pain을 약간 호소하였다.

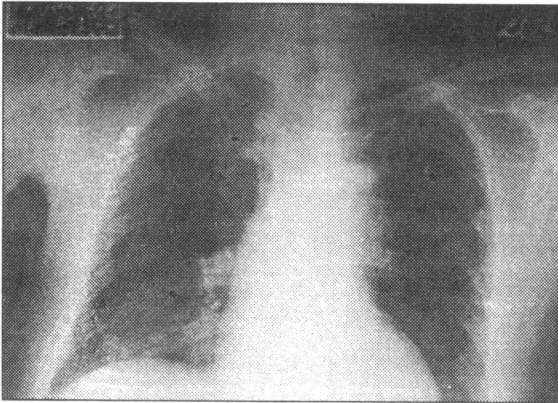
3월 9일 BT 36.9~37.5°C로 약간 안정되었

으나 Cough와 Sputum, Headache는 더 증가하였다. 식사후 약간의 Abdominal pain도 호소하였다.

大便是 3월 8일에는 새벽에 泄瀉 2회, 3월 9일에는 새벽에 泄瀉 1회로 排便하였다. 식사는 매끼마다 미음식으로 4스푼정도 하였다.(Figure 3.)

처방 : 少陽人 荊防敗毒散 5첩 1일분으로 전탕 추출하여 5회 복용

Figure 3. Chest PA X-ray (2003. 3. 8~2003. 3. 9)

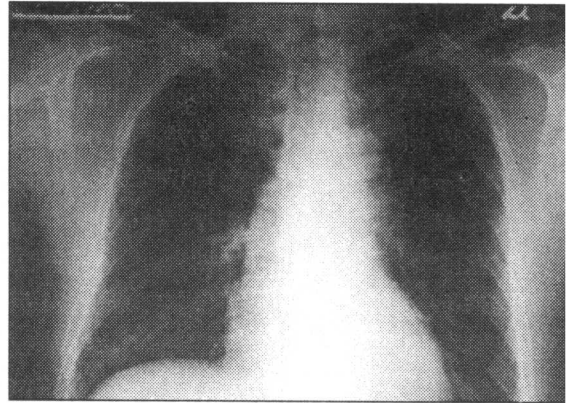


4) 입원 7일째~입원 8일째 (2003년 3월 10일~2003년 3월 11일)

BT가 36.5~37°C로 안정되었고 Cough와 Sputum은 감소하였으나 Headache와 Nuchal pain, Chest dicomfort는 계속적으로 호소하였다. 3월 10일 밤에는 Headache로 인해 잠을 이루지 못하였고 3월 11일에는 불면으로 인해 Headache는 계속되었고 식은 땀도 약간 흘렀다. 大便是 3월 10일에는 泄瀉 형태로 새벽에 1회 排便하였고 3월 9일에는 전날에 비해 약간은 滑便 형태로 排便하였다. 식사는 죽으로 반 그릇 정도로 약간 증가하였다.(Figure 4.)

처방 : 少陽人 荊防敗毒散 5첩 1일분으로 전탕 추출하여 5회 복용

Figure 4. Chest PA X-ray (2003. 3. 10~2003. 3. 11)

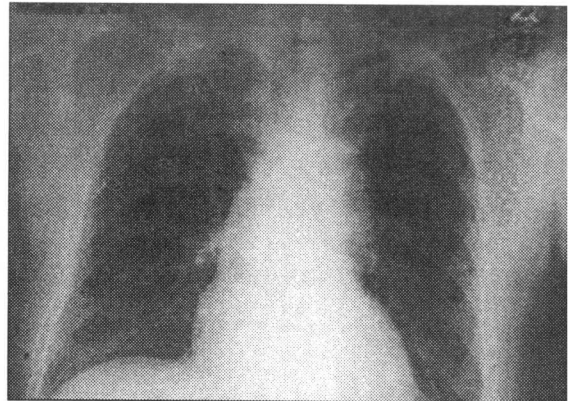


5) 입원 9일째~입원 10일째 (2003년 3월 12일~2003년 3월 13일)

BT가 36.2~37°C로 안정되면서 Cough는 1회/1~2hr하였고 Nuchal pain과 Headache, Sputum은 많이 감소하였다. 3월 13일 오후 8시경 코가 마르고 인후부가 간지럽고 기침과 재채기를 한다고 호소하여 荊防敗毒散을 한첩 더 투여하였다. 大便是 3월 12일에는 排便하지 않았고 3월 13일에는 약간 滑便의 형태로 排便하였다. 小便은 여전히 수면중 4~5회정도 보았다. 식사는 여전히 죽으로 반그릇정도 하였다.(Figure 5.)

처방 : 少陽人 荊防敗毒散 4첩 1일분으로 전탕 추출하여 4회 복용

Figure 5. Chest PA X-ray (2003. 3. 12~2003. 3. 13)

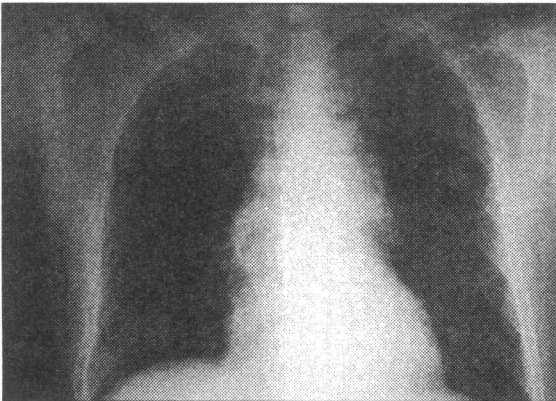


6) 입원 11일째~입원 12일째 (2003년 3월 14일~2003년 3월 15일)

BT는 36.4~37°C로 안정되었고 코가 마르는 증상과 두통은 소실되었고 기침은 1~2회/일 하고 가래도 어느정도 타액만 나오는 정도이고 두통도 감소하였다. 하지만 약간의 오한기를 느끼면 간헐적으로 기침을 하는 상태였다. 大便은 3월 14일에는 총 3회를 滑便의 형태로 排便하였고 3월 15일에는 약간 딱딱한 형태로 排便하였다. 식사는 진밥으로 반그릇 정도 하였다.(Figure 6.)

처방 : 少陽人 荊防敗毒散 4첩 1일분으로 전탕 추출하여 4회 복용

Figure 6. Chest PA X-ray (2003. 3. 14~2003. 3. 15)



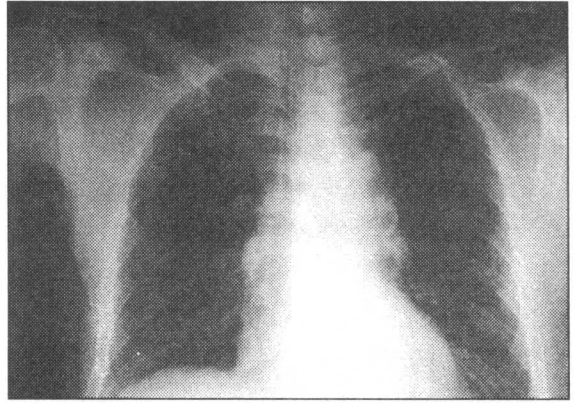
7) 입원 13일째~입원 14일째 (2003년 3월 16일~2003년 3월 17일)

BT는 36.4~36.8°C로 안정되었고 3월 16일에는 간헐적으로 기침은 약간씩 하였고 두통도 약간 있었으며 코도 약간 마르고 목은 약간 간질거리는 상태였다. 3월 17일에는 가래는 완전히 소실되었고 기침 횟수도 많이 줄어들었으며 두통은 약간씩만 있는 상태이며 가슴 답답함은 미온하게 남아있었다. 大便은 3월 16일과 17일 각각 1회씩 된변의 형태로 排便하였다. 식사는 진밥으로 여전히 반그릇 정도 하였다.(Figure 7.)

처방 : 少陽人 荊防敗毒散 4첩 1일분으로

전탕 추출하여 4회 복용

Figure 7. Chest PA X-ray (2003. 3. 16~2003. 3. 17)



8) 입원 15일째 (2003년 3월 18일)

환자가 호소하는 Aspiration pneumonia의 증상이 많이 호전되어 안정되었다고 판단하고 이후 입원 기간동안은 Sequela of cerebral infarction에 대한 치료를 위해 少陽人 脾受寒表寒病 亡陰證으로 진단하여 少陽人 荊防瀉白散으로 투여·조리하였다.(Figure 8).

처방 : 少陽人 荊防瀉白散 3첩 1일분으로 전탕 추출하여 3회 복용

Figure 8. Chest PA X-ray (2003. 3. 18)

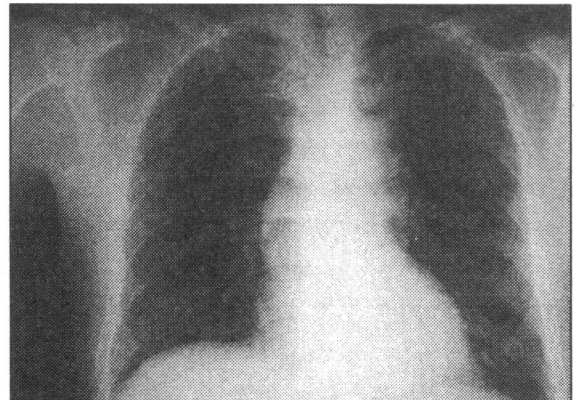


Table 2. Lab Finding

Contents \ Dates	3/5	3/6	3/7	3/8	3/10	3/12	3/14	3/16
WBC($3.5-10.0 \times 10^3/\mu\text{L}$)	5.7	4.7	10.7	10.8	6.4	4.9	7.3	6.1
RBC($3.5-5.5 \times 10^6/\mu\text{L}$)	4.71	4.33	4.64	4.57	4.31	4.55	4.47	4.74
HCT(35.0-55.0%)	42.8	39.9	42.2	41.2	39.0	40.6	40.0	43.1
ESR(0-10mm/hr)	20	15	12	18	27	21	26	26

Table 3. Changes of Chief Complaints

입원일수 \ C/C	Sputum	Cough	Chest discomfort	Headache
입원1일~입원2일	++	++	-	++
입원3일~입원4일	+++	++	-	++
입원5일~입원6일	+++	+++	+	++
입원7일~입원8일	++	++	+	+
입원9일~입원10일	+	+	-	+
입원11일~입원12일	+	+	-	+
입원13일~입원14일	+	-	+	+

(주. +++:증상이 매우 심함, ++:증상이 심함, +:증상이 있음, -:증상이 없음)

Ⅲ. 고찰 및 결론

폐렴은 폐실질의 염증을 뜻하며 일반적으로 급성의 감염성 병원체에 의한 것을 지칭하나 화학물질, 물리적 원인, allergen도 원인이 된다.

폐렴의 증상은 병원체 종류와 환자의 상태에 따라 다양하나, 전형적 세균성 폐렴은 오한, 고열, 농성 가래를 동반한 기침이 특징적이다. 전신무력감, 호흡곤란, 흉통, 빈호흡이 있으면서, 특히 콧물, 인두통 등의 상기도 감염의 증상이 없을 때는 폐렴의 가능성이 높다. 가래는 초기에는 점액성으로 양이 적지만 2~3일 내에 다량의 화농성 가래로 되며 간혹 혈담이 있으나 다량의 객혈은 드물다. 이때, 흉통, 호흡곤란이 동반되면 폐렴의 가능성이 높아진다.⁹⁾

흡인성 폐렴은 이물질이 기관지 내로 흡인

되어 발생하는 것으로 여러 세균에 의한 복합 감염인 경우가 대부분이다. 흡인성 폐렴의 원인은 무수히 많아 수술후 또는 의식이 혼미한 환자에서 구토물을 흡인하거나 후두근육의 마비로 인한 흡인에 이르기까지 다양하다. 또한 기관지 식도루, 위식도 역류 등 식도의 병변에 의해서도 흡인성 폐렴이 발생할 수 있다. 단순흉부촬영 사진상의 소견은 발생 부위와 병변의 범위에 따라 다양하나 우하엽 및 우중엽에 가장 잘 발생하며 좌하엽에도 드물지 않게 발생한다. 경계가 불분명하고 불규칙한 모양의 증가된 음영으로 보이며 때로는 매우 광범위한 폐경결을 보이기도 한다. 초기에는 국소적인 폐경결로 보이나 점차 병변이 진행되면서 융합된 폐경결로 나타나게 된다. 경우에 따라서는 흡인을 초래한 질환으로부터 빨리 환자가 회복될 경우 초기의 병변이 더 이상 진행하지 않고 급속히 소실되는 경우도 있

며 만성으로 경과하는 경우에는 흡인이 반복되어 폐기저부의 경결이 지속되고 성상 또는 반점상의 음영이 계속해서 남게 된다. 환자의 병력과 임상 증상 그리고 단순흉부촬영 사진의 소견을 종합할 경우 정확한 진단이 가능하다.⁴⁾

폐렴의 치료에 있어서는 우선 적절한 수분 공급과 필요에 따른 산소 공급, 기침의 권장이 필요하고 항생제의 사용이 요구된다. 대개의 경우 항생제 사용 1일후부터 열이 떨어지기 시작하고 객담이나 흉통 등의 증상은 3~5일 더 지속되며, X-ray상 침윤은 1주일 이상 지속되는 것이 보통이다. 항생제는 열이 떨어지고 3일간 더 사용하는 것이 원칙이다.”

韓醫學의으로 이러한 肺炎은 ‘風溫’, ‘春溫’, ‘冬溫’, ‘咳嗽’ 등에 관련된 질병으로 보고 있다. 原因은 表衛不固하거나 素有肺熱할 때에나 혹은 正氣가 不足한 상태에서 冬節非時之暖에 당하거나 혹은 春日에 風溫之盛할 때 表衛 및 氣道를 따라 肺에 侵犯한다고 하였고 清熱解毒, 通利肺氣를 기본으로 清解表, 辛溫解表, 清營泄熱, 滋陰養血하는 治法을 쓴다고 하였다. 치료처방으로는 銀翹散加減, 麻杏甘石湯, 麻黃瓜蕁湯加減, 麻杏甘石湯合葶苈湯, 葶苈湯合清營湯加減, 生脈散合麥附龍杜湯加減, 補中益氣湯, 青蒿鱉錫湯加減을 쓴다.⁶⁾

四象醫學의으로 少陽人은 脾大腎小라는 장부특징을 가지고 있고, 이로 인하여 少陽人만의 특유한 병증을 형성하게 되는데, 이를 크게 脾受寒表寒病과 胃受熱裏熱病으로 나눌 수 있다.”

이 중 脾受寒表寒病은 少陽人이 脾大하기 때문에 脾의 陽氣가 커서 이것으로 인해 脾에 있는 陰氣가 逼迫을 받아 下降하지 못하여 발생한다. 중요 병증은 表陰의 정도에 따라 少陽傷風證과 亡陰證으로 구별하는데, 少陽傷風證은 少陽人의 腎局의 陰氣가 熱邪로 下陷되고 脾局의 陰氣가 熱邪로 凝滯되어 腎局으로 下降하지 못하고 어깨와 등성마루 사이에 凝滯된 病證이고, 亡陰證은 陰氣가 아래로 내려

가야 하는데 내려가지 못하고 반대로 上升함으로 인해 발생하는 病證이다.

이러한 少陽傷風證에는 속의 열을 맑히고 겉의 陰氣를 내려가게 하는 치법을 사용하는 데 荊防敗毒散이 그것이다.⁸⁾

『東醫壽世保元·少陽人 脾受寒表寒病』에서 “發熱惡寒하고 脈浮緊하며 身痛 不汗出하고 煩躁한 자는 少陽人 脾受寒表寒病이니 荊防敗毒散을 사용한다”고 하였고 “荊防敗毒散을 三神山不死藥으로 清裏熱하고 降表陰하여 痰飲도 자연히 사라지게 하고 結胸之證도 豫防한다”고 하였다.⁸⁾

脾受寒表寒病 少陽傷風證에 사용하는 대표적인 처방인 荊防敗毒散은 柴胡, 前胡, 羌活, 獨活, 荊芥, 防風, 赤茯苓, 生地黄, 地骨皮, 車前子로 구성되었다.(Table 1.)

荊防敗毒散은 『東醫壽世保元·少陽人 脾受寒表寒病』에 처음 소개된 처방으로, 李濟馬는 少陽人의 表裏病證을 치료하기 위해 新定少陽人應用要約十七方을 만들었으며 荊防敗毒散은 새로 만들어진 少陽人 新定方 17가지 중의 하나로 元明醫家의 荊防敗毒散에서 枳殼, 桔梗, 川芎, 人蔘, 甘草를 제거하고 生地黄, 地骨皮, 車前子를 加한 것으로 少陽人 表寒病人 少陽傷風證을 다스리기 위해 만들었다.

이⁹⁾의 의론에 따라 荊防敗毒散의 處方構成을 분석해보면 柴胡로서 寒熱往來라는 熱型을 목표로 하고, 前胡는 胸脇이나 心腹의 中上焦部位에 結滯하여 병리현상을 유발하는 痰盛鬱滯를 下氣로 解消하고, 荊芥와 防風으로 中上焦에서 나가는 陰氣의 行路를 방해하는 요소를 제거하며, 羌活과 獨活은 腎局의 陰氣牽引力을 強化시키고, 茯苓으로 利水消腫之力을 이용하여 水結을 풀어내고, 生地黄은 心胸의 火熱을 解消하며, 地骨皮로 병발하는 熱盛的徵候를 처리하고, 車前子로 茯苓의 기능을 보조한다.

상기환자는 60세 남환으로 2003년 2월 10일 발병한 뇌경색으로 인해 右半身不全麻痺 및 構音障礙, 嚥下障礙, 頭痛, 咳嗽, 가래, 가슴답

담합 등을 주소로 하여 동년 2003년 3월 4일부터 2003년 5월 10일까지 본원에 입원 치료 받으신 분으로 과거병력상 피부질환이 있는 환자였다.

환자는 四象醫學的 體質鑑別 基準인 體形氣像, 容貌詞氣, 性質材幹에 있어 少陽人의 특징이 많이 나타났으며 체질감별 프로그램인 QSCC II결과에 있어서도 少陽人으로 판정되었다.

또한, 평소 大便을 약간 딱딱하게 보았으나 발병이후 泄瀉의 횟수가 잦아지고 약간의 不眠도 호소하고 있었으며 初診시 舌診上 舌質紅·黃白苔, 脈診上 滑數하면서도 弦한 상태로 미루어 少陽人 脾受寒表寒病의 亡陰證에 少陽傷風證이 병발한 것으로 진단하고 荊防敗毒散을 처방하였다.

그 결과 입원일로부터 입원 6일까지는 기침과 가래, 두통, 가슴답답함이 별다른 호전 없었으나, 舌診 및 脈診의 소견도 큰 변화가 없었다.

그러나 입원 7일부터 기침과 가래 가슴답답함 및 두통은 호전되었고 가래는 소실되었으며, 舌質도 紅色이 많이 가라앉았고 黃白苔도 사라지기 시작하였다. 또한, 일반혈액검사의 수치에도 호전이 보였다.(Table 2.)

14일의 치료기간 동안 荊防敗毒散을 病勢에 따라 투여 횟수를 달리하며 계속 투여하였으나 소화기관의 이상 증상은 거의 없었고 치료 종결후에는 기침과 가래 및 가슴답답함, 두통은 거의 소실되었고 大便은 1회/日 정상적으로 快便을 보았으며 舌診과 脈診에서도 熱盛

의인 양상은 나타나지 않았다. (Table 3.)

따라서 본 저자는 소양인 환자의 Aspiration pneumonia를 脾受寒表寒病 亡陰證에 少陽傷風證이 병발한 증으로 진단하여 양방적인 항생제 치료없이 荊防敗毒散을 투여한 결과, 症狀의 消失 및 脈診, 舌診上의 好轉을 확인하였기에 이를 보고하는 바이다.

IV. 참고 문헌

1. 서울대학교 의과대학 내과학교실. 내과지침서. 서울 : 고려의학. 1999 : 280-282
2. 신태양사 편집부 백과사전부. THE GREAT MEDICAL ENCYCLOPEDIA(13). 서울 : 도서출판 신태양사. 1995 : 73
3. 의학교육연수원. 가정의학. 서울 : 서울대학교 출판부. 1998 : 280-281
4. PAUL AND JUHL'S 방사선과학편찬위원회 회편. 방사선과학. 서울 : 도서출판 정담. 2000 : 846
5. 신곡태. Pathophysiology로 이해하는 내과학 (2)감염학. 서울 : 도서출판 정담. 2002 : 101-102
6. 이행구, 정승기. 동의폐계내과학. 서울 : 도서출판 아트동방. 2000:360-363
7. 김혁, 양상묵, 김달래. 소양인 중풍환자에 병발된 불면증에 양경산화당을 투여한 증례. 사상체질의학회지. 2002 : 14(3):171
8. 전국한의학대학교 사상학교실. 사상의학. 서울 : 집문당. 1997:156, 193-196, 465
9. 이정찬. 신사상의학론II. 서울 : 도서출판 목과도. 2001 : 138-143