

## 소양인 건선환자의 치험 1례

김은이\* · 김경선\* · 임은철\* · 문성환\*\* · 김경석\*\*\*

### Abstract

## A Clinical case study of Chronic Psoriasis in Shaoyangin patient

Kim Eun Yi\* · Kim Kyung Sun\* · Lim Eun Chul\* · Moon Sung Hwan\*\* · Kim Kyung Sok\*\*\*

- \* Dept. of Sasang Constitutional Medicine, Dong-so Oriental-medicine Hospital, Seoul, Korea  
\*\* Dept. of Sasang Constitutional Medicine, Kwang-dong Oriental-medicine Hospital, Seoul, Korea  
\*\*\* Dept. of Sasang Constitutional Medicine, Dong-su-won Oriental-medicine Hospital, Kyng-Gi Do, Korea

The purpose of this study is to give an account of the effects of the Korean herbal medicine therapy which is based on the Sasang constitutional medicine for the patient who has suffered from scale of both foot caused by chronic psoriasis.

The subject is a 81-year old man who has the symptoms caused by lacunar infarction, which are both leg weakness, gait disturbance, dizziness, dysarthria, frequency voiding, and scale of both foot caused by chronic psoriasis.

We have diagnosed him as Shaoyangin(少陽人), and have prescribed Yukmi jiwangtang(六味地黃湯).

The consequence is the accompanied scale of both foot, both leg weakness, gait disturbance, dizziness, frequency voiding and general condition has improved.

key word : Chronic psoriasis(乾癬), Shaoyangin(少陽人), Yukmi jiwangtang(六味地黃湯)

## I. 서론

癬證에는 乾癬, 濕癬, 風癬(頑癬), 牛皮癬, 松皮癬(馬皮癬), 刀癬, 桃花癬, 腫癬이 있다. 그 원인으로는 첫째, 風, 熱, 濕邪가 피부에 침범

하여 형성된다는 것과 둘째, 白癬菌에 의하여 형성된다는說이 있고, 그 밖에도 遺傳說, 代謝異常說, 內分泌障礙說 등이 있으나 확실하지 않다고 한다. 治療 및 好轉에 있어 식이요법 및 생활양식을 중요 시 하였는데, 자극성,

\* 동서한방병원 사상체질과 \*\* 광동한방병원 사상체질과 \*\*\* 동수원한방병원 사상체질과  
교신저자 : 김은이 주소) 서울시 서대문구 연희동 194-37 동서한방병원 사상체질과 우편번호 120-830  
전화) 02-320-7808, 017-315-6742 E-mail : eunyi11@freechal.com

지방성 음식물, 훈제육, 닭, 조개, 새우, 술, 어류 등을忌하고, 물에 환부를 씻거나 手癢 등을 삼가할 것을 강조하였다.<sup>1)</sup> 그 가운데에서 乾癬은 장기간에 걸쳐 惡化 및 再發되는 만성 피부병으로, 크고 작은 붉은 반점들이 온몸에 생기고, 좁쌀같은 구진 혹은 얼룩점이 생기며, 은백색의 비듬이나 딱지가 생기는 皮膚질환이다.<sup>2)</sup>

서양의학에서는 乾癬을 영어로는 Psoriasis라고 부르며, 최근의 중국의 한의사, 양의사들은 乾癬을 공식적으로 銀屑病, 또는 牛皮癬이라고 부른다. 과거 한의학에서는 乾癬의 외형적 형태, 모양, 상태에 따라 白疔, 疔風, 蛇風, 松皮癬 등 여러 이름으로 불리었다.

『諸病源候論』에서 “癬候 白癬之狀, 白色淀澹然而痒. 此亦是腠理虛受風, 風與氣并, 血溢而不能榮肌肉故也. 牛癬候 俗云以盆器盛水飲牛, 用其水洗手面, 卽生癬, 名牛癬. 其狀皮厚, 強而痒是也, 其里亦生虫. 刀癬候 俗云以磨刀水, 用洗手面而生癬, 名爲刀癬, 其形无匡郭, 從斜无定是也. 中亦生虫”<sup>3)</sup>라고 설명한 이후 여러 의서에 그 기록이 남아 있으며, 최근 사회가 발전하고, 복잡해지면서 스트레스가 深化되고, 인스턴트 및 刺戟적이며, 동물성지방의 섭취가 많아 乾癬의 발생빈도 및 재발율이 높아지면서 건선에 관한 연구가 많이 진행되고 있다.

이에 2년 전부터 足部乾癬을 앓고 洋方皮膚科 및 韓醫院에서 治療를 받던 중 症狀이 점차 惡化되던 중 眩暈, 兩脚無力, 語鈍, 小便頻數 등의 中風증세로 동서한방병원에 입원치료 받은 患者 1인을 대상으로 四象醫學으로 辨證하여 少陽人 胃受熱裏熱病의 陰虛午熱病으로 보고, 2003년 5월 14일부터 2003년 6월 5일까지 少陽人 六味地黃湯을 쓴 결과 제반증상이 好轉된 결과를 얻었기에 이에 보고하는 바이다.

## II. 증례

1. 환자 : 권○○, 남자, 81세

2. 주소

- ① 兩脚無力
- ② 語鈍
- ③ 眩暈
- ④ 兩足鱗屑(乾癬)
- ⑤ 小便頻數

3. 발병일 : 2003, 5, 11 乾癬은 2년전부터

4. 치료기간 : 2003년 5월 13일 부터 2003년 6월 5일까지(24일간)

5. 과거력

- ① Sub-Dural Hematoma : 1998년 강남성모병원 OP.
- ② Hypertention : 1983년경 서부병원Dx. 혈압약복용중 Aldactazide 1/2T#1po Adalat (10mg) 3C#3po
- ③ Diabetes Mellitus : 2000년 마포구 보건소 Dx 당뇨약복용중 Amaryl 2mg 2T#2po
- ④ Cataract : 1990년 Rt eye local 안과 OP
- ⑤ 乾癬 : 2001년부터 Local 피부과 및 한의원 Tx받으셨으나 別無好轉하여 현재 self로 바세린만 바르는 중.




Fig 2 환자모습

6. 가족력 : 아들- 乾癬, HTN

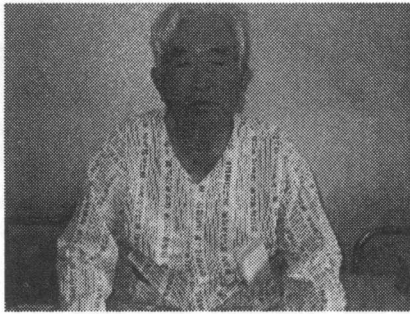


Fig 3 환자모습

7. **현병력** : 본 환자는 81세 男患으로 체격이 크고 내성적인 성격으로 음주(-) 흡연(-)하시고, 평소 하체의 힘이 없고 소변이 잦았으며, 발의 피부가 많이 벗겨지고 노란색을 띄고, 약취가 났으며 발병일 당시 길을 걷는 도중에 심하게 양다리 힘이 빠지는 느낌이 들었으나 別無-Tx하고 본원 ER을 경유하여 본원 사상체질과에 입원하심.

8. **계통적 문진**

- ① 體格 : 177Cm/ 78Kg
- ② 性格 : 내성적이며, 꼼꼼함.
- ③ 消化系 : 뭐든지 잘 드신다하며, 평소 小食. 많이 먹으면 더부룩함, 쓰린감 없음. 따뜻한 물이나 음식 드시면 속이 시원함 (喜溫水).
- ④ 四肢 : 下肢無力
- ⑤ 大便 : 예전에는 1회/일 (快便), 2년전부터 1회/ 2-3일(難)
- ⑥ 小便 : 頻數, 밤에 3-5회, 낮에 5회정도.
- ⑦ 舌診 : 質潤, 白苔
- ⑧ 脈診 : 弦脈
- ⑨ 腹診 : 左下腹部壓痛
- ⑩ 皮膚 및 汗 : 전체적으로 얇은 편이며 건조함. 땀은 거의 안 흘림. 手足掌心無汗, 특히 足部鱗屑은 2년 전 발가락부터 시작되어 발목쪽으로 올라오며 진행되는 상태이며 마른상태가 되면 피부가 벗겨지고 아파서 바세린 바른 후 비닐

로 싸고 있음.

- ⑪ 寒熱 : 추위를 타는 편(背惡寒)이며, 手足微溫. 가끔 오후 上熱感.
- ⑫ 感氣時症狀 : 惡寒, 咽痛, 가끔 身體痛, 鼻流清涕, 기침은 거의 없음.

9. **임상병리검사소견**

Table 1. Lab Finding

검사항목(단위) : 정상치	2003.5.13	2003.5.23	2003.5.28	
CBC	RBC(만/μL) : 430~580	373만	383만	388만
	HGB(g/dL) : 13.0~18.5	11.6	11.9	12.0
	HCT(%) : 40~50%	34	35	36
	Sed. rate(ESR) : 1~10	57	55	33
BC	ALB (g/dL) : 3.8~5.0	3.6	3.7	WNL
	CPK	37	24	WNL
UA	SUGAR	+-	-	
	Color	Straw	Yellow	

10. **방사선학적 소견**

- ① Brain MRI : 1. suggested old lacunar infarction, left periventricular white matter
- 2. ischemia infarction due to small vessel disease both periventricular white matter
- 3. atherolrotic calcification both ICA bifurcation site
- ② Inactive pulmonary TBC in RUL

11. **심전도**

Myocardial Ischemia  
Flat T

12. **診斷 및 體質鑑別**

- ① QSCCⅡ : 少陽人(40%) > 太陰人(32%)
- ② 四象辨證 : 본 患者는 高血壓 및 糖尿, 腦硬塞 등 기질적 變化가 나타난 상태는 表病에서 올 수 없으므로 裏病에서 辨證해야 한다. 또한 2년전부터 皮膚乾癬이 심하며 현재 中風이 發生한 상황에서 少陰人이라면 腹痛泄瀉가 보이지 않고, 大便快에서 乾癬발생시점인 2년전

부터 病이 나면서 大便難, 便秘로 바뀌었으므로 太陰病, 少陰病은 해당되지 않으며, 太陰人이라면 葛根解肌湯이나 熱多寒少湯이라면 腿脚無力까지 왔는데 渴症 身熱 등 溫疫증상이 안보인다. 少陽人이라면 荊防瀉白散, 猪苓車前子湯, 涼膈散火湯에서 小便頻數 兩脚無力이 올 정도면 渴症 頭痛 發熱 嘈雜 등이 심했어야 하고, 小便頻數 兩脚無力과 乾癢도 발에서 始作한 것으로 보아 全體의 症狀이 腎局, 大腸局病變위주이므로 獨活地黃湯이나 六味地黃湯證에 해당된다고 보았다. 그러므로 QSCCⅡ와 病證을 참조한 결과 본 患者의 狀態를 脾局陰氣가 腎局으로 下降치 못하여 熱邪가 壅滯되어 이 熱邪가 少陽人의 취약장국인 腎局에 作用하여 腎局陰氣는 脾局으로 上升하지 못하고 下陷하며, 大腸局 清陽도 不上升하게 되어 생긴 胃受熱裏熱病證의 少陽人 陰虛午熱病으로 보고 腎局陰氣를 강화하고 大腸局 清陽을 상승시켜 少陽人 체내의 陰陽氣血昇降을 정상화시키고자 少陽人 六味地黃湯을 투약하였다.

### 13. 치료방법

#### ① Herb medicines

i) 5월13일부터 5월14일 점심약까지 : 加味 星香正氣散

( 藿香 6g 蘇葉 4g 白芷, 大腹皮, 白茯苓, 厚朴, 白朮, 陳皮, 半夏, 桔梗, 炙甘草 2g 南星, 木香, 山查肉, 神曲, 檳榔, 枳實 4g 入薑三棗二 : 治卒中風 人事稍醒 )

ii) 5월14일부터 6월 5일까지 : 少陽人 六味地黃湯

( 熟地黃 16g 山茱萸, 枸杞子 8g 白茯苓, 牡丹皮, 澤瀉 6g )

iii) 退院藥 少陽人 六味地黃湯

#### ② Western medicines

i) 혈압약 : Aldactazide 1/2T#1po Adalat

(10mg) 3C#3po(self)

ii) 당뇨약 : Amaryl 2mg 2T#2po(self)

iii) 혈액순환개선제 : Astrix 1C#1po

iv) 바세린(self)

③ Acupuncture-therapy : 太衝, 三陰交, 懸鐘, 足三里, 陽陵泉, 血海, 曲池 등

④ Moxa-therapy : Large Moxa 中脘 關元 Small Moxa 太衝 足三里 懸鐘 曲池 등

⑤ HeNe Laser-therapy

### 14. 경과

Table 2. The Progress of Symptoms

主症狀	2003. 5.13	2003. 5.16	2003. 5.18	2003. 5.20	2003. 5.23	2003. 5.31	2003. 6.5
下肢無力	++	++	++	+	+	+	+
眩暈	+++	++	+	+	-	-	-
足部鱗屑	+++	+++	+++	++	++	+	+
小便頻數	+++	++	++	+	+	-	-
大便難	++	++	+	-	-	-	-
語鈍	++	+	+	+	+	+	+

+++ : severe, ++ : moderate, + : mild, - : no symptom

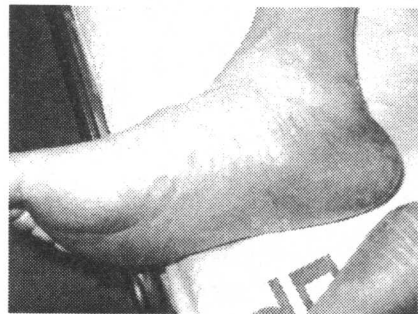

Fig 3 2003년 5월 22일

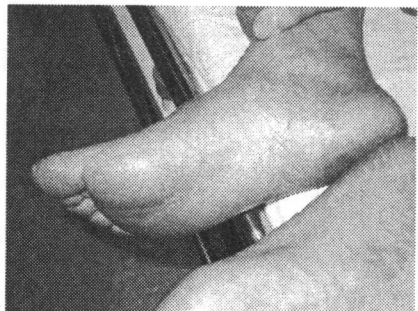


Fig 4 2003년 6월 2일

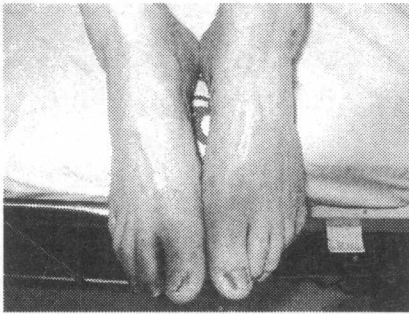


Fig 5 2003년 5월 22일

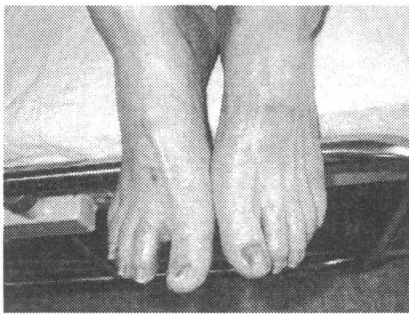


Fig 6 2003년 6월 2일

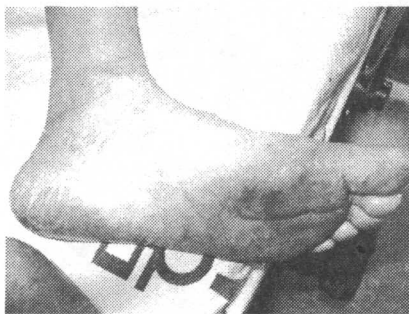

Fig 7 2003년 5월 22일

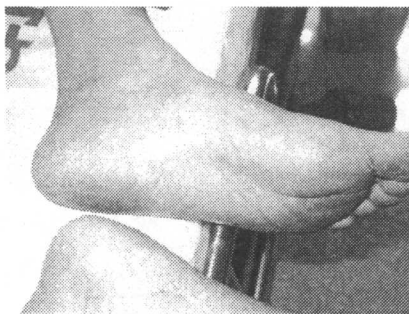


Fig 8 2003년 6월 2일

### Ⅲ. 결과 및 고찰

乾癬에 여러 가지 種類가 있으나 그 가운데 손발바닥에 생기는 乾癬은 농포형 건선으로 分類된다. 乾癬이 대칭성 붉은 반점으로 나타나며, 반점 위에는 바늘크기에서 좁쌀크기의 농포가 생기고 농포벽은 쉽게 파열되지 않는다. 1주일에서 2주일 지나면, 자연 건조되고 굳어져서 갈색 군더더기가 된다. 군더더기가 떨어지면, 작은 면적의 비듬이 생기고, 그 비듬을 제거하면, 작은 출혈점이 나타난다. 그 후에 다시 비듬 밑에서 무더기로 새로운 농포 등이 생기는데 같은 곳에서 농포나 군더더기가 함께 자리잡는 경우도 있다. 손발톱은 변형이 되고, 혼탁해지며, 두꺼워 지기도 하고 때로는 손발톱에 불규칙적인 산등성이 모양의 융기가 생기기도 한다. 심한 경우에는 손발톱에 농액(진물)이 고인다. 신체의 다른 부위에서도 흔히 건선의 증상이 나타날 수 있으나 환자의 다른 일반 상황은 양호하다. 다른 건선형과 같이 손발바닥 농포형 건선도 질병기간이 매우 길고 쉽게 발병하는 특징을 가지고 있다.<sup>2)</sup>

본 증례의 경우 患者의 足部鱗屑은 2년 전 발가락부터 시작되어 발목쪽으로 올라오며 진행되는 狀態였으며 마른상태가 되면 피부가 벗겨지고 아파서 입원 당시 바세린을 바른 후 비닐로 싸는 정도의 처치만 하고 있었다. 발바닥, 발등이 심하게 노랗게 변해있었고, 피부가 벗겨져 주변에 가루가 많이 떨어지고 악취가 심하였다. 그 동안 양방병원과 한의원 등에서 乾癬診斷을 받고 治療를 받은 적이 있으나 好轉이 보이지 않아 중도 포기하였으며, 아들도 乾癬을 오래 앓고 있는 상태라 병원치료에 회의적인 태도를 보였다. 따라서 본원에 입원하였을 때 乾癬이 好轉을 보일 것에 관하여 전혀 기대하지 않는 狀態였다.

따라서 患者의 眩暈, 排便, 排尿상태와 足部角質의 양상을 과거력등과 종합하여 살펴보았다. 그러나 우리도 처음부터 患者의 乾癬에

있어 好轉이 입원기간동안 보일 것이라는 기대감은 없었기 때문에 입원당시의 足部鱗屑의 사진기록을 남겨두지 못하였다. 따라서 Fig 3, 5, 7는 입원후 일주일이나 지나서인 2003년 5월 22일의 기록이다. 이후 퇴원 전인 2003년 6월 2일의 Fig 4, 6, 8에서도 5월 22일의 사진과 비교했을 때 육안으로 보이는 정도의 好轉이 있었다.

『東醫壽世保元』 「臟腑論」에서 “肺局 胃腕與 舌 耳 頭腦 皮毛 皆肺之黨也... 脾局 胃與 兩乳 目 背脊 筋 皆脾之黨也... 肝局 小腸與 臍 鼻 腰脊 肉 皆肝之黨也... 腎局 大腸與 前陰 口 膀胱 骨 皆腎之黨也”<sup>4)</sup>이라 하였는데 上記 患者에 대하여 患者의 臨床소견 및 素證을 종합하여 보았을 때 中風眩暈, 語鈍, 皮膚 질환의 肺局, 臍海의 이상과 筋無力, 白內障수술의 과거력의 脾局, 膜海의 문제도 있었으나, 小便頻數, 大便難, 兩脚無力, 兩足鱗屑의 腎局, 精海의 문제를 가장 많이 호소하였다. 이 患者를 少陽人 胃受熱裏熱病의 陰虛午熱病證으로 판단하여 少陽人 六味地黃湯을 투약한 결과 眩暈, 語鈍, 小便頻數, 大便難, 兩脚無力, 兩足鱗屑의 제반증상이 好轉된 결과를 얻었다.

『東醫壽世保元』에서 六味地黃湯에 관한 기록은<sup>4)</sup>, 少陽人 恒有腹痛患者에게 六味地黃湯을 써서 好轉을 보였다는 치험례와, 少陽人 傷寒 發狂 詭語證에 六味地黃湯을 써서 喘促短氣가 好轉되었으나 舌卷動風 口噤不語의 動風상태에서 별 好轉을 보이지 못했다는 치험례에 기록되어 있다. 또한 『東醫壽世保元』 「胃受熱裏熱病」에서 朱震亨이 消渴에 관해 “上消者 舌上赤裂 大渴引飲 白虎湯主之, 中消者 善食而瘦 自汗 大便硬 小便數 黃連猪肚丸主之, 下消者 煩躁引飲 小便如膏 腿膝枯細 六味地黃湯主之”이라 한 것에 관해 “上消宜用 涼膈散火湯, 中消 宜用 忍冬藤地骨皮湯, 下消 宜用 熟地黃苦參湯”이라 한 정도의 기록이 있는데 당시 李濟馮馬先生님께서 쓰신 六味地黃湯은 熟地黃 4 錢, 山藥, 山茱萸 各 2 錢,

澤瀉, 牡丹皮, 白茯苓 各 1 錢 5 分の 六味地黃湯으로 “此方 出於虞博醫學正傳書中 治虛勞, 今考更定 此方中 山藥一味 肺藥也”라고하여 虞博의 古方 그대로를 쓰신 것이었다.

그 후 『四象新編』에서 六味地黃湯의 山藥을 ‘枸杞子’로 바꾸어 虛勞를 治療한다고 하였고<sup>5)</sup>, 『東醫四象要訣』에서는 “著者の 經驗 加減方으로 腎虛에는 肉蓯蓉, 菟絲子, 龜板을 加하고, 早漏에는 鎖陽을 加하고 心虛에는 白茯苓을 加하되, 君藥으로 쓴다”<sup>6)</sup>고 하였다.

이후 六味地黃湯의 각 약재구성에 관한 설명을 허 등<sup>7)</sup>은 少陽人 癰疽治療에 관한 그의 논문에서 “熟地黃은 滋腎水하며, 山茱萸는 固精 補腎 溫肝 收澁 強陰助陽하여 熟地黃을 보좌한다. 枸杞子는 滋肝益腎 生精助陽 함으로써 山茱萸와 함께 熟地黃의 滋腎水 작용을 보조한다. 그러나 枸杞子는 山茱萸와는 달리 助陽작용을 하면서 能升能降하므로 助陽에만 그치지 않고 大腸局清陽 상승에 일조를 하게 된다. 白茯苓은 瀉肺熱 下通膀胱하지만 膀胱까지 직접 走하지 않고 澤瀉와 함께 더불어 연계되므로써 腎 膀胱까지 下降된다. 따라서 白茯苓의 주 목표는 益脾寧心하여 주로 中上焦에 作用한다고 볼수 있다. 澤瀉는 白茯苓의 作用을 받아 滲濕利竅 利水瀉火하여 下焦로 下降하면서 下焦로 집결된 山茱萸 枸杞子 熟地黃의 효능을 상승시키는 作用을 하게 되므로 上升清氣한다고 볼수 있다. 山茱萸 枸杞子의 助陽작용에 의하여 熟地黃의 힘을 최대로 강화시켜 腎局陰氣를 살려 놓으면 이 腎局陰氣는 大腸局清陽으로 化해야만 한다. 이때 澤瀉가 최대로 강화된 腎局陰氣를 大腸局清陽으로 轉化 이동시킨다. 그리고 澤瀉는 이 大腸局清陽을 胃局쪽으로 상승되도록 돕는다. 그러면 牡丹皮가 心腎之間을 왕래하면서 清伏火 涼血熱하여 通血脈 시켜 大腸局清陽은 상승하게 되고, 이때에 枸杞子が 牡丹皮를 도와 大腸局清陽 상승을 돕고, 中上焦에서는 白茯苓이 상승을 보좌하여 大腸局清陽이 胃局을 거쳐 頭面四肢까지 충분히 상승할 수 있게 된

다.”라 하였고, 이<sup>8)</sup>는 “熟地黃, 山茱萸는 膜海의 濁滓를 보충한다. 牡丹皮, 枸杞子는 血海의 清汁을 보충한다. 白茯苓, 澤瀉는 膜海의 清汁을 보충한다.”라 하였다.

그러므로 少陽人 腎局陰氣 大腸局清陽의 下陷과 氣血鬱滯로 인하여 발생한 乾癆에 六味地黃湯은 특히 腎局에 작용하여 腎局陰氣를 강화하고 大腸局清陽을 상승시켜 少陽人 체내의 陰陽氣血昇降을 정상화시키는 데 도움이 된다고 여겨진다.

이상과 같이 2003년 5월 13일부터 2003년 6월 5일까지 동서한방병원에서 中風下肢無力으로 입원 치료받은 患者를 四象醫學적 少陽人 胃受熱裏熱病 陰虛午熱病의 범주에서 少陽人 六味地黃湯으로 治療한 결과 좋은 결과를 얻었기에 이에 보고하는 바이다.

그러나 앞으로 少陽人 六味地黃湯 處方자체에 關한 研究 및 乾癆 治療에 關한 臨床例가 다양하게 소개되어야 할 것으로 사료된다.

## IV. 참고 문헌

1. 채병윤 著 : 한방외과, 고문사, 1972, pp 303, 304,
2. 이선동 著 : 건선의 한방치료. 푸른솔출판사. 1999. p 19, 47
3. 南京中醫學院 校釋 : 제병원후론교석, 인민위생출판사, 1983, pp 963, 964, 965
4. 전국 한의과 대학 四象醫學교실 역음 : 四象醫學, 서울, 집문당, 2001.(동의수세보원 원문포함)
5. 원지상 著 : 동의사상신편, 서울, 종합의원사, 1974
6. 박인상 著 : 동의사상요결, 소나무출판사, 1992. p 260
7. 허만희, 송일병 著 : 소양인 응저치료 임상례, 사상의학학회지, Vol.10. No.2. 1998
8. 이수완 著 : 운명을 바꾸는 사상의학, 차림출판사, 2002, p 210