

다발성 근염 의증 환자의 치험 1례

김명균* · 최정락* · 배효상* · 박성식*

Abstract

A case study of multiple myositis

Kim Myung Gune* · Choi Jeong Rak* · Bae Hyo Sang* · Park Seong Sik*

Dept. of sasang constitutional medicine, College of Oriental Medicine, Dongguk Univ

Multiple myositis is a disorder of unknown etiology characterized by an inflammatory myopathy involving striated skeletal muscle

The case is about a patient who is 74 years old man. Both of his shoulder girdles and pelvic girdles were suddenly paralyzed. We diagnosed a patient's illness as multiple myositis.

Treatment was Herb-medication and rest. And in the case of this patient, power of both shoulder girdles and pelvic girdles with physiological condition improved remarkably.

Key words : multiple myositis, Taeumin, Yuldahansotang

I. 緒 論

신경 근육 질환에는 운동단위와 감각 및 자율신경 질환이 이에 속한다.¹⁾ 운동단위에 병변이 있을 때 나타날 수 있는 주된 증상은 근육의 허약, 위축, 피로, 경련, 통증 및 강직 등이다.¹⁾

염증성 근염은 피부근염과 다발성 근염 및 inclusion body myositis를 포함하는 질환으로 대칭적인 근력 약화와 근육통을 주증상으로 하며 발진, 관절염, 연하곤란과 간질성 폐렴을 유발할 수 있다.²⁾ 이러한 염증성 근염은 증상과 함께 creatine kinase(CK), lactate dehydrogenase (LDH), aldolase 와 같은 근육 효소 수치의 상

* 동국대학교 한의과대학
교신저자 : 김명균 주소) 동국대학교 분당한방병원 사상체질과463-020 경기도 성남시 분당구 수내동 87-2
전화 : 031-710-3723(사상체질과, 김명균) FAX) 031-710-3780 E-mail : demitry95@hanmail.net

승, 근전도 검사상 근병증의 소견, 근육 조직 생검상 이상 소견 등으로 진단할 수 있다.

한의학적인 견지에서는 현재 다발성 근염의 특징적 증상인 양측성의 근위부 근육의 무력에 대해서 정확히 일치하는 질환을 찾을 수 없었으나, 다발성 근염과 같은 질환을 찾는 것보다는 다발성 근염을 한의학적 견지에서 무엇으로 생각해 볼 수 있는가 하는 점이 중요하다고 사료되어 본 보고에서는 다발성 근염을 四肢不用과 痿病의 범주에서 생각해보고 또 사상체질의학적 관리 방법론에 대하여 고찰해 보았다.

본 저자는 양측 상지의 무력감과 양하지의 무력감을 호소하여 본원에 입원한 환자를 다발성 근염으로 추정 진단한 다음 한의학적 방법론과 사상체질의학적 방법론으로 진단하고 치료하여 양호한 호전을 경험하여 이에 보고 하는 바이며 더불어 한방적 치료 가능성에 대해 고찰해 보고자 한다.

II. 證 例

1. 환자 : 이 ○ ○ (M/74)
2. 주소 : 양측 상, 하지부 운동불리
3. 발병일 : 2003년 5월 31일
4. 과거력
 - 1) Hypertension : 40여년전 local 병원에서 진단. 현재 po med 복용중.
 - 2) HIVD of L-spine : 약 30년전 local 병원에서 진단받고 수술 하심.
 - 3) HIVD of C-spine : 약 2-3년전 발생하시어 치료받으심.
 - 4) Gout : 약 10년전 진단받고 치료후 식이요법으로 조절중.
 - 5) 고지혈증 : 약 20년전 진단받고 po med 복용중
 - 6) 대상포진 : 5-6년전 local 병원에서 치료 받으심
5. 가족력 : 별무

6. 사회력

- 1) 다소 비만하며 체격이 다소 큰 편
- 2) 다혈질이며 급한 성격
- 3) 직업군인으로 25년정도 근무 후 현재 은퇴하여 무직으로 지내심.
- 4) 음주 및 흡연력 : 없음

7. 현병력

상기자는 만 74세의 큰 체격의 다혈질의 남환으로 상기의 과거력을 지니고 지내시던 중 상기 발병일에 양하지의 위약감 발생하여 slip down 하심. slip down으로 얼굴부위에 손상 입으신 채로 local 의원에서 간단한 처치하였으나 증상 별무 호전하시며 양상지의 위약감도 같이 발생하시어 보다 적극적인 한방 치료 원하여 2003년 5월 31일 본원 응급실 방문하시어 본원 사상체질과 입원하심.

8. 체질소견

상기 환자는 키 183cm에 체중 91kg의 체중으로 나이에 비해 건장하고 큰 체격이었으며, 전체적인 체형기상은 상체와 하체가 비교적 고르게 발달되었다. 얼굴과 상부 체간부위에 열색이 선명하였으며 땀을 자주 흘리는 편이었고, 주리가 다소 거칠면서 살집이 좋은 편이었다. 평소에 말이 많았으며 성격이 급하고 고집이 센 편이었다. 임상적으로 사상체질과 전문의가 태음인으로 판단하였으며 더불어 의사결정나무법³⁾ 상 태음인의 가능성이 큰 것으로 판정되었다.(Figure 1~3는 치료 기간중 자립 및 자력 보행이 가능한 상태에서 촬영하였다.)



그림 1 The front side of he face

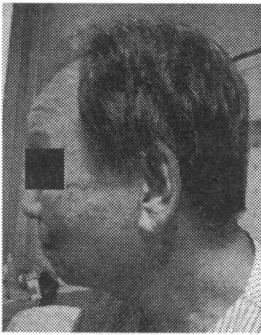

그림 3 The lateral side of the face

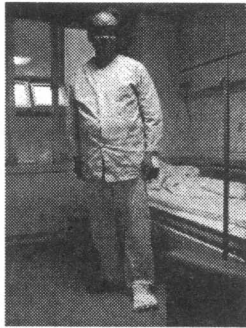


그림 4 The front side of the whole body

9. 초진소견

- 1) 의식상태 : 명료
- 2) 피부 : 自汗(+), 盜汗(-), 다소 번지르한 경향과 전반적 피부색이 붉은 편
- 3) 두부소견 : 현훈감(-), 두통(-)
- 4) 안과소견 : 과거 안압상승의 소견 있었다 하심. 현재는 이상소견 없음.
- 5) 이비인후소견 : 耳鳴, 難聽의 소견 보이지 않음
- 6) 口, 咽喉 : 口臭(+), 口渴(+), 苔厚白微黃
- 7) 頸項部 : 과거 C-spine에 HIVD 소견 있음. 다소 경항부위 뻣뻣한 느낌.
- 8) 심혈관계 : EKG상 심근허혈, 제 1도 방실블럭의 소견 보임.
- 9) 호흡기계 : 별무 이상 소견
- 10) 소화기계 : 식사, 소화 양호하며 대변 평

소 1회/1일로 보심.

- 11) 비뇨기계 : 다소 색 진한 편이나 양호한 편.
- 12) 腰, 背 : HIVD of L-spine으로 다소腰痛 있음
- 13) 정신신경계 : 수면 장애 별무.

10. 검사 소견

1) 방사선 소견

본원 방문 당시 slip down 되어 얼굴부위에 손상 있으시어 골절 가능성 있는 상태로 이에 대한 확인과 환자의 주소증에 대한 확인 위한 검사를 시행함.

① 2003년 5월 31일 Skull AP/Lat/Zygomatic arch
No gross abnormality, without skull fracture evidence

② 2003년 5월 31일 Chest PA

Senile or hypertensive cardiovascular changes.

Abnormal location of bowel gas shadows in Rt subphrenic space or RUQ abd.

③ 2003년 6월 3일 Brain CT

Imp : Mild focal atrophy of Lt parietal cerebral cortex, without other abnormality, in this study.

④ 2003년 6월 2일 L-spine CT

Imp : Severe degenerative spondylosis and osteoarthritis

Degenerative spinal stenosis from L3-4 to L5-S1 levels.

Chronic discitis on L4-5 and L5-S1 levels.

Calcification of ligamentum flavum on L3-4 level.

⑤ 2003년 6월 3일 Sono(Whole Abdomen)

Imp : Diffusely acute inflammatory condition of liver parenchyme.

2) 혈액학 검사 소견

① 2003년 6월 2일

일반 혈액 검사상 LFT에서 SGOT 107 ↑, SGPT 46 ↑, γ-GT 21 의 소견 보였으며 CPK/LDH 수치가 CPK 3136 ↑, LDH 834 ↑ 로 크게 상승된 수치를 보였다. Uric acid도 8.1 ↑

로 다소 상승 소견 보였으며 전해질 검사상 K치가 2.5↓로 저하된 소견이었다. 일반 혈액 소견은 양호한 상태였으며 뇨화학 검사상에는 큰 이상 소견을 보이지 않았다. LFT 소견과 CPK/LDH의 소견에 대한 추가적 검사에서 간염에 관한 HBsAg, HBsAb, HCV Ab 및 AFP에서도 이상 소견은 보이지 않았다.

② 2003년 6월 3일

추적 검사상에서 SGOT 154↑, SGPT 54↑, CPK 4716↑, LDH 1024↑의 소견 보였으며, 전해질 검사상에서도 K치가 3.5로 정상소견을 나타내었다.

③ 2003년 6월 9일

추적 검사상에서 SGOT 57↑, SGPT 57↑, CPK 788↑, LDH 721↑의 소견을 보였다.

표 3 입원시부터 퇴원시까지의 주요 Lab 검사상 나타난 수치의 변화

	2003-6-2	2003-6-3	2003-6-9	2003-6-10	참고치 F(M)
SGOT	107	154	57		upto 31(37)
SGPT	46	54	57		upto 31(40)
CPK	3136	4716	788		upto 170(95)
LDH	834	1024	721		230~460 U/l
전해질 검사(K)	2.5	3.5	2.5	3.6	3.5~5.3

3) EKG 검사 소견

(2003년 5월 31일 ~ 6월 9일)

심근허혈, T파의 전위저하, 제 1도 방실블럭, 이행대의 좌측 방향

12. 이학적 검사 소견

본원 내원 당시 실시한 피부감각 검사상 온각, 냉각, 통각, 촉각, 진동각에서 신체의 양측 모두에서 특별한 이상 소견이나 감각 저하의 소견을 보이지 않았다.

13. 경과

1) 2003년 5월 31일

평소에 다소 腰脚痛과 兩上肢痛 있으시어 본원 침구과에서 치료 받으시다가 2003년 5월 31일 다른 local 한의원에서 치료받기를 원하

시어 다소 먼 곳으로 치료 받으시러 가셨다가 양하지에 힘빠지는 느낌 발생하면서 slip down 함. slip down 으로 얼굴부위에 상처입으신 채로 응급차 통하여 본원 응급실 방문하시어 사상체질과로 입원하심. 입원 당시에 응급실에서 촬영한 Brain CT 상에는 cerebral atrophy 외에 별다른 이상 소견 보이지 않았으며 얼굴부위의 손상에서 골절 의심되어 촬영한 skull AP/Lat/zygomatic arch 상에서도 별다른 골절 소견은 보이지 않았다. 입원당시 부축 기립은 가능하며 supine position에서 다리 들기도 가능하였다. 상지는 양측성으로 손부위와 주관절부위는 다소 양호하였으나 어깨 관절은 가슴 정도의 높이로 들수 있었다. 환자분 얼굴과 경항부위가 붉고 급한 성격을 보이시는 상태로 여러 정황상 太陰人 肝受熱裏熱病의 범주로 생각하여 太陰人 淸肺瀉肝湯을 처방하였다. 침치료는 태극 침법의 태음인 처방을 응용하였다.

2) 2003년 6월 2일

혈액검사의 소견상 SGOT, SGPT, CPK/LDH 수치가 대단히 불량한 상태로 나타남. 과거력상 심장의 병력은 없었으며 입원 전에 드시고 계신 양방 medication이 많으신 상태였으나 대부분이 혈압약과 혈류개선제 비타민류로 이 약에 의한 영향으로 보기에 수치가 너무 높았으며 상대적으로 황달 등의 간질환에서 보이는 이상 소견은 별로 보이지 않았다. 증상은 다소 진행하여 어깨 관절에 무력감 심해지고 bed rest 상태에서 side rolling이 다소 어려운 상태였다. Herb-med 복용후 다소 열감은 감소하고 있으며 설사 경향 보이시어 太陰人 熱多寒小湯으로 Herb-med를 바꾸어 투여하였다. 침처방은 같이 하였으며 물리치료는 시행하지 않고 있다.

3) 2003년 6월 3일

추적 검사하여 촬영한 Brain CT상에서도 별다른 이상의 소견은 보이지 않았다. 간질환에 대한 확인 위하여 Whole Abdomen sono를 시행하여 Diffusely acute inflammatory condition

of liver parenchyme.의 소견을 얻었다. 추적 검사 Lab test 상에서도 여전히 SGOT, SGPT, CPK/LDH 수치는 높았으며 이전보다 증가된 소견을 보였다. 추가적으로 AFP와 HBsAg, HBsAb, HCV Ab 등에서도 이상 소견은 보이지 않았다. 환자의 과거력에 대한 의심으로 시행한 L-spine CT에서 stenosis의 소견과 몇가지 소견이 보였으나 환자의 증상과 비료해 볼 때 이것이 원인으로 생각되기는 어려웠다. 환자의 증상은 더욱 진행하여 양하지의 무력감으로 몸을 가누기 어려웠고 누워서 다리들이기 약 30°정도로 제한되었다. 양상지의 Shoulder girdle도 R.O.M이 더욱 제한되고 무력해지시어 shoulder flexion이 100°정도로 제한 되었다. 그러나 상대적으로 주관절이나 고관절, 손발의 운동은 양호하였으며 힘도 양호한 상태였다. 증상과 Lab 검사상 다발성 근염이 의심되는 상태였다. 다발성 근염은 확진이 어려운 질환으로 보다 적극적 진단을 위해서는 근전도나 근생검이 요구되었으나 본원 시설상 진단이 어렵고 타병원 의뢰를 해야 했으나 진단된다고 해서 양방적으로나 치료법이 나와있는 상황이 아니므로 환자에게 무리한 부담을 주기보다 우선 경과를 관찰하면서 치료하는 쪽으로 방향을 잡았다.

4) 2003년 6월 9일

증상이 점차 호전되었다. 부축 보행 가능하며 짧은 거리는 자립 보행도 가능한 상태가 되었으며 누워서 다리들이기도 약 70°정도까지 가능해졌다. 양상지의 shoulder girdle도 R.O.M이 170°/160°정도로 호전되신 상태였다. 환자의 전체적인 얼굴색과 경항부위의 붉은색이 감소하였다. 입원 초기에 성격이 대단히 급하고 말이 많은 편이었으나, 호전과 함께 말이 줄고 성격이 안정되었다. 대변은 1회/1日 정도로 양호하였으며 설태가 黃苔에서 白苔로 다소 열색이 감소한 상태로 보였다.

5) 2003년 6월 11일

증상 더욱 호전되었다. 다리 들기가 90정도로 가능하며 자립 보행 양호하고 계단보행도

다소 가능한 상태가 되었으며 앉았다 일어나기가 가능한 정도로 호전되었다. 양상지의 운동도 혼자서 식사가 가능하며, shoulder R.O.M이 170°/170°정도로 될 정도로 호전되었다. 현재는 일상생활이 양호할 정도로 호전되었으며 환자분 퇴원하여 추후에 근전도나 근생검 검사를 해 보시기로 하고 퇴원하심.

표 4 치료 경과에 따른 사지 R.O.M의 변화와 ADL 변화

	ADL 상태	Shoulder flexion	Leg elavation
2003년 5월 31일	부축 보행 가능	120°/120°	able
2003년 6월 2-3일	몸 돌리기 힘들 기립 어려움	100°/100°	30°/30°
2003년 6월 9일	부축 보행 가능	170°/160°	70°/70°
2003년 6월 11일	자립 보행 양호 계단보행 양호	170°/170°	90°/90°

Ⅲ. 結論 및 考察

피부근염과 다발성 근염의 병인은 자가면역이 그 원인으로 생각되며 병리학적으로는 골격근에 주로 임파구가 침윤되는 비화농성 염증반응을 보이며 근육의 파괴를 볼 수 있다.¹⁾ 정확한 원인은 알 수 없으나 유전인자, 바이러스 감염 및 자가면역 등이 상호작용하여 발생되는 것으로 생각하고 있다.¹⁾ 다발성 근염의 연간 발생빈도는 100,000명당 2-3명 정도로 추산되어¹⁾ 드문 질환에 속하며, 실지로 질환이 경미한 경우나 임상적으로 활동성의 질환을 가지고 있는 환자라도 근육 조직의 생검상 진단적이지 않거나 심한 염증소견을 보이지 않는 경우들이 있어 질환의 진단과 평가가 어려움이 있다.⁴⁾

환자의 임상 증상과 가장 유사하다고 생각되는 것은 Bohan 분류의 제 1군으로, 일차 특발성 다발성 근염은 모든 염증성 근염의 1/5을 차지하며 수주, 수개월, 혹은 심지어 수년 동안 점차적으로 진행된다. 그러나 드물게 급성

으로 수일 내에 심한 근력의 소실과 횡문근 용해증(rhabdomyolysis)을 보이는 경우도 있다. 이 질환은 남녀 모든 연령대에서 발생하며 남녀비는 1:2이다. 대체로 근위부 사지, 특히 둔부와 대퇴부의 근허약이 심하여 무릎을 쪼그려 앉은 상태에서 일어설 때 혹은 계단을 오르내리기 어렵고, 견대(shoulder girdle)에 근허약이 있을 때는 물건을 들어 올린다는지 혹은 빗질하기가 힘들다. 때로는 근허약이 목, 어깨 혹은 대퇴부에 국한되어 있는 경우도 있다. 환자의 10%에서는 둔부, 대퇴부, 또는 장딴지 부위에 통증을 호소하며 20%에서는 촉진시에 압통을 호소한다. 연하곤란과 목의 굴근의 약화가 초기 증상인 경우도 있다. 그래서 주로 침범되는 부위는 체간부, 흉곽대(pectoral girdle), 골반대(pelvic girdle), 상지의 근위부, 대퇴부 및 목의 전방부 근육을 주로 침범하며, 외안근은 중증근무력이 동반되지 않는 경우에는 침범되지 않는다. 환자의 75%에서는 사지의 원위부는 침범되지 않는다. 근육의 위축, 구축, 심부건반사의 감소 등은 근염의 초기에는 드물고, 근이영양증과 탈신경이 된 경우처럼 심하지 않다.

검사실 소견으로 모든 종류의 다발성 근염에서 골격근에 있는 효소들 즉 CK, aldolase, SGOT, lactic acid dehydrogenase 및 SGPT 등이 나열된 순서대로 상승되어 있다. 적혈구 침강 속도의 상승은 환자의 2/3서, 류마티드 인자의 양성은 1/2, antinuclear antibody는 3/4에서 나타난다.¹⁾ 근전도 검사상 환자의 40%에서는 삽입활동이 매우 증가되어 있으며, 그와 동시에 전형적인 근병증의 소견인 낮은 진폭, 다상성(polyphasic) 및 조기에 비정상적으로 동원되는 운동단위 활동전위 소견을 보인다. 그리고 그 외에는 경도의 근병증 소견을 보인다.¹⁾ 근생검은 임상적으로 침범한 근위부 근육의 생검을 하며 특이적인 진단법이다. 염증세포들이나 혈관에 근접한 근섬유의 괴사 소견을 보인다. 그러나 근생검은 병리학적인 이상의 반성 분포 때문에 심한 근쇠약을 보이더라도 조

직 소견상 미미한 변화만 보일 수 있다.²⁾ 환자의 2/3에서 근생검상 전형적인 소견을 보이나 10%에서는 정상소견을 보인다.¹⁾ 최근에는 다발성 근염 환자에서 MRI를 시행하여 다발성 근염과 피부근염의 진단에 민감도와 정확도를 높였다는 연구가 있다.⁴⁾

양방적으로 다발성 근염의 치료는 당질코르티코이드 투여가 일반적으로 이전되고 있으나, 그 효과가 증명된 임상적 연구가 없다.¹⁾ 당질코르티코이드와 면역억제제를 겸용해도 효과가 없는 경우에는 방사선 조사가 효과가 있다는 보고가 있으나 이런 위험한 치료 방법에 대한 장기적 추적 보고는 아직 없다.¹⁾ 최근에는 부신피질 호르몬 및 면역억제제 사용이 제한되거나 반응이 없었던 다발성근염-피부근염 환자에서 정맥내 면역글로불린 주사의 치료효과로 다소 호전이 있다는 보고⁶⁾가 있다.

다발성 근염-피부근염 환자의 사망률은 일반인의 약 4배 정도이며 사망의 원인은 보통 폐, 신장 및 심장의 합병증에 의한 것이다. 나쁜 예후인자로는 여자, 흑인, 질환초기에 근허약이 심한 경우와 약물치료를 늦게 시작한 경우 등이다.¹⁾ 피부근염-다발성 근염 환자의 5년 생존률은 75%이며¹⁾ 본 병을 가진 환자의 약 반수는 회복되며 발병 후 5년 이내에 치료를 중단할 수 있다. 약 20%의 환자는 활동성이 있기 때문에 지속적인 치료를 요한다. 나머지 30%는 병이 비활동성이나 근허약이 남는다.¹⁾

한의학적인 관점에서는 다발성 근염의 특징적 증상인 양측성의 근위부 근육의 무력에 대해서 정확히 일치하는 질환을 찾을 수 없었으며, 다발성 근염이 여러 양방 검사적인 면에서 진단됨을 생각해 볼 때 다발성 근염과 같은 질환을 찾는 것보다는 다발성 근염을 한의학적인 견지에서 무엇으로 생각해 볼 수 있는가 하는 점이 중요하다고 생각된다. 본 보고에서는 다발성 근염을 四肢不用과痿病의 범주에서 생각해 보았다. 『東醫寶鑑』 「外形篇」에 手問 四肢不用에는 “脾實則四肢不舉. 內經曰, 脾太過則令人四肢不舉是也, 此謂痿梁之疾, 其

治宜瀉。三化湯。調胃承氣湯。選而用之。若脾虛則四肢不用，蓋脾病不能與胃行其津液，其治宜補。十全大補湯去邪留正。”⁷⁾ 이라하여 四肢를 제대로 쓰지 못하는 병에 實證과 虛症을 구분하여 去邪하거나 精氣를 보하는 법을 쓰도록 되어있다. 또한 『東醫寶鑑』 「外形篇」 足問痿病之因에는 “內經曰，肺者臟之長也，爲心之蓋也。有所失亡，所求不得，則發肺鳴，鳴則肺熱葉焦。故曰，五臟因肺熱肺焦，發爲痿躄，此之謂也”， “痿謂手足痿弱，無力以運動也。由肺金本燥燥之爲病，血衰不能榮養百骸，故手足萎弱不能運動。猶秋金旺則草本萎落，病之象也，痿猶萎也。”라 하여痿病의 원인을 肺가 熱을 받아서 그 熱로 인하여 津液이 燥하게 되어 발생한다고 보았다. 또한痿病의 治法을 “肺金體燥而居上，主氣，畏火者也。脾土性濕而居中，主四肢，畏木也。火性炎上，若嗜慾無節則水失所養，火寡于畏而侮所勝，肺得火邪而熱矣。木性剛急，肺受熱則金失所養，木寡于畏而侮所勝，脾得木邪而傷矣。肺熱則不能管攝一身，脾傷則四肢不能爲用，而諸痿之病作矣。”라 하여 결국 肺의 熱을 제어하는 바가痿病의 치료 강령이 됨을 보여주고 있다.

四象醫學에서는 邪氣實, 正氣虛에 따른 補瀉의 개념이 아니라 四象醫學에서는 각 체질에 고유한 정기 중심으로 順氣, 調氣 하는 차원에서 陰陽의 升降緩束을 조절하는 치료정신⁸⁾을 가지고 있는데 본 보고서에서는 상기 환자를 다발성 근염의 증상뿐 아니라 체형과 용모 및 대, 소변등의 전반적 상태를 관찰하여 四象醫學의 방법론으로 太陰人의 肝受熱裏熱病의 범주에서 생각하여 얼굴색, 설태의 변화와 평소의 열증의 변화 상태로 증상을 관찰하였다. 裏熱證이 전반적으로 호전되어 설태가 줄고 색이 열어지면서 얼굴의 붉은 색도 사라졌으며 화를 잘내고 말을 많이 하던 상태에서 다소 마음이 안정되는 상태로 熱症의 병태가 사라지면서 양상지와 양하지의 근력도 호전되어 일어서기도 어려운 상황에서 자립 보행이

양호한 상태로 호전되어 환자의 전반적 상태를 호전시킴으로써 호소하는 주증상을 호전시키는 四象醫學의 방법론으로 양호한 치료효과를 보였다고 사료된다. 또한 『四象新編』에서는 足에 대한 通治로 太陰人에서 熱하면 清肺瀉肝湯을, 虛하면 太陰調胃湯을 少陰人에서 八物君子湯을 少陽人에서 涼膈散火湯, 形防敗毒散, 導赤降氣湯, 獨活地黃湯, 荊防地黃湯을 제시하여 이를 뒷받침하고 있다. 다발성 근염은 발생빈도가 100,000명당 2-3명 정도로 대단히 드문 질환에 속하는데 다발성 근염으로 추정 진단된 환자를 太陰人 肝受熱裏熱病의 범주로 두고 裏熱證의 치료로 증상의 호전을 보인 증례로 향후 더욱 많은 증례의 수집과 조직적인 관찰이 추가되기를 바라며 이를 보고하는 바이다.

IV. 參 考 文 獻

1. 해리슨 내과학 편찬위원회 편. 내과학. 정담출판사. 1997:2547-2567, 2570-2572
2. Lundberg I, Chung YL. Treatment and investigation of idiopathic inflammatory myopathies. Rheumatol. 2000;39:7-17
3. 박은경, 이영섭, 박성식. 의사결정나무법을 이용한 체질진단에 관한 연구. 사상체질의학회지. 2001;13(2):144-55
4. 이은영. 다발성 근염-피부근염 환자의 진단에 있어서 자기공명영상의 유용성. 경희대학교 대학원 의학과 석사학위논문. 2001:1
5. 전국의과대학교수역. 오늘의 진단 및 치료. 한우리. 2000:906
6. 이상헌외 6인. 난치성 다발성 근염/피부근염 환자에서 정맥내 면역글로블린의 효과. 대한류마티스학회지. 1995;2(2):141-50
7. 許浚. 東醫寶鑑. 법인문화사. 2002;768
8. 전국한의과대학 사상학교실. 사상의학. 집문당. 2000;48