

陽毒白虎湯이 移植 皮膚 拒否反應 遲延에 미치는 影響

전준영* · 박성식*

Abstract

Inhibitory effects of Yangdokbackhotang on the Immune Hypersensitive Reaction in skin transplant mice

Jeon Jun Young* · Park Seong Sik*

Dept. of Sasang Constitutional Medicine, College of Oriental Medicine Dongguk University

Objective : This study was carried out to evaluate the inhibitory effect on immune hypersensitive reaction by Yangdokbackhotang extract.

methods : To study, We divided 4 weeks old rats into three groups of 20, which are the constrasive group with nothing treated, the skin transplated only, and the Yangdokbackhotang extract fed before skin transplantation.

And did the experiment.

Results :

1. The ear swelling in mice treated with YB noticeably decreased than only DNCB treated mice.

2. As shown in Table3, also results in a significant decrease of YB group than ST group in the number of positive cells of NF-κB, COX-2, IL-12B, and ICAM-1.

From the above results, it could be concluded that Yangdokbackhotang showed beneficial immunosuppressive effect on the hypersensitive reaction.

I. 緒 論

陽毒白虎湯은 李濟馬의 『東醫壽世保元』에

서 「少陽人 泛論」에 수록된 新定 處方¹⁾으로 少陽人의 陽毒發斑에 주로 사용하는 清熱降火 하는 방제라 할 수 있다²⁾. 陽毒發斑은 한의학

* 동국대학교 한의과대학 사상체질과
교신저자 : 전준영 (주소) 경남 김해시 상방동 690-1 동원아파트상가 11동 201호 동방부부한의원 전화) 055)324-0994
E-mail : captainchief@hanmail.net

적으로는 皮膚病을 포괄하는 넓은 의미의 病證으로 양의학적으로는 全身性紅斑性狼瘡, 아토피성피부염, 알레르기성육아종성피부염, 건선, 베체트병 등의 면역이상 또는 과민반응을 유발하는 病證들과 類似하다³⁾.

최근 의료기술향상에 의한 皮膚나 臟器移植의 증가와 環境의 變化로 인한 면역과민반응을 유발하는 질환들이 늘어나는 추세이며⁴⁾ 이에 따라 면역억제제의 사용도 증가하고 있으나 그에 따른 문제점 또한 간과할 수 없다. 면역억제제의 문제점은 크게 두 가지로 나눌 수 있는데 藥效의 비특이성과 부작용이라 할 수 있다^{5,6,7)}.

이에 따라 부작용이 없는 대체의 면역억제제의 연구가 활성화되고 있는 시기이다. 이런 필요성에 따라 행해진 면역반응항진에 대한 최근 한의학적 연구에 의하면 주로 清熱시키는 방제들이 면역과민반응에 임상적 활용가능성이 있음이 보고되고 있으며⁸⁻¹⁸⁾, 개괄적인 면역과민반응 및 알레르기 조절에 관한 연구⁸⁻¹³⁾, 接觸皮膚炎에 관한 연구¹⁴⁻²⁰⁾, 면역과민반응의 측면에서 본 喘息에 관한 연구²¹⁻²⁵⁾, 藥針에 대한 연구²⁶⁾ 등이 있었으나 白鼠의 同種皮膚利殖에 의해 誘發된 면역반응항진에 대한 陽毒白虎湯의 효과에 대해서는 연구가 없었다.

이에 陽毒白虎湯이 면역반응항진에 미치는 영향을 관찰하기 위해 白鼠의 同種 皮膚移植後의 拒否反應이라는 강한 면역반응항진 상태에서의 皮膚의 外形의 形態 變化, 組織學的 變化, 免疫組織學的 變化 등을 관찰함과 동시에 ear swelling test를 통하여 陽毒白虎湯이 면역억제제로서의 有意性 있는 結果를 얻었기에 報告하는 바이다.

II. 材料 및 方法

1. 動物 및 實驗群 分類

실험에서는 移植皮膚 供與者로 ICR계 생쥐

를, 皮膚移植 受與者로 BALB/c계 생쥐를 설정하였다. 동물은 대한실험동물센터에서 분양 받은 胎齡 4주된 것으로 無菌飼育장치내에서 2주간 적응시킨 후 BLAB/c계 생쥐는 체중 20g, ICR계 생쥐는 체중 25g 것을 선별하여 사용하였다. 實驗群은 피부이식이 없는 對照群, 皮膚移植群 (이하 ST群), 陽毒白虎湯 처리 후 皮膚移植群 (이하 YB群)으로 나누었다. 다시 ST群과 YB群은 皮膚移植 後 시간의 경과에 따라 12日과 14日로 細分시켰으며, 각각에는 10마리씩 配定하였다. 한편 陽毒白虎湯의 遲延形過敏反應 抑制효과와 부작용 유발여부 조사를 위해 따로 10마리씩 配定하였다.

2. 陽毒白虎湯 抽出液의 調製와 投與

실험에 사용된 陽毒白虎湯의 處方內容은 『東醫壽世保元』에 依據하였으며 藥材는 동국대학교 한방병원에서 조제 (Table. 1)된 것으로 1貼 分量을 증류수 1,000ml에 넣고 3시간 동안 煎湯하고 遠心分離시킨 후 濾過하였다. 그 濾液을 rotary evaporator에서 100ml로 濃縮하였다. 濃縮된 陽毒白虎湯 抽出液은 YB群에 皮膚移植 14日前부터 每日 3.3ml/kg씩 經口投與하였다.

Table. 1. The amount and composition of YangdockBaeckhorang(YB)

碎藥名	生藥名	重量(g)
石膏	Gypsum Fibrosum	20.0
生地黃	Rehmanniae Radix	16.0
知母	Anemarrhenae Rhizoma	8.0
荊芥	Schizoneepetae Herba	4.0
防風	Ledebourielae Radix	4.0
牛蒡子	Arctii Fructus	4.0
計		56.0

3. 皮膚移植

본 실험의 皮膚移植은 Luo 등(1998)이 記述한 방법²⁷⁾에 의해서 시행되었고 皮膚移植部位로 다리부위에서 脊椎사이의 血管이 잘 발달된 등 부위가 선택되었다. 전 移植과정은

clean bench 안에서 이루어졌다. 그 과정을 살펴 보면 우선 移植皮膚 供與者인 ICR계 생쥐를 sodium pentobarbital 용액으로 마취하고 移植片 皮膚 주위를 面刀하였다. 그리고 70% ethyl alcohol로 洗滌하고 圓形(반지름 0.5cm)의 移植片 조직을 切取하였다. 切取된 조직은 생리식염수 처리된 filter paper 위에 眞皮조직이 위쪽을 向하게 위치시켰다. 한편 移植皮膚 受與者인 BALB/c계 생쥐도 皮膚移植 부위를 面刀한 다음 70% ethyl alcohol로 洗滌한 後 생리식염수 처리로 수분을 유지 시켰다. 그런 다음 移植片 조직보다 약간 크게 移植部位 皮膚를 切取하고 준비된 ICR계 생쥐의 移植片 조직을 移植하였다. 移植 部位는 수술용 tape (3M, USA)로 감아 利殖皮膚 離脫을 막았으며 移植 後 7日이 經過했을때 除去하였다. 본 실험에서는 移植拒否反應을 4群으로 나누어 초기 圓形피형성을 1점, 部分 移植拒否 2점, 全體 移植拒否 3점 그리고 移植拒否로 인한 조직 脫落 4점으로 계산하여 移植拒否 指數를 계산했다.

이식거부지수(%) = 이식거부 상태에 따른 획득점수 / 이식개체의 이식거부 총점 x 100

4. 遲延形過敏反應 抑制能 調査

遲延形過敏反應을 誘發시키기 위해 2, 4-dinitrochlorobenzene (DNCB: Sigma, USA)를 acetone과 olive oil이 4:1로 混合된 溶液에 5%로 稀釋한 다음 사용하였다. 陽毒白虎湯을 14日間 經口投與한 後 생쥐 오른쪽에 DNCB 25 μ l를 塗布한 후 72시간이 되었을 때 귀의 두께를 dial thickness cage (Mitutoyo, JAPAN)로 측정된 다음 ear swelling 평균값을 구하여 각각의 차이를 비교하였다.

5. 移植皮膚 標本 製作

皮膚移植 後 12, 13 및 14日째에 sodium pentobarbital 溶液으로 癡醉한 다음 4% paraformaldehyde로 心腸貫流固定을 시행하였다.

移植皮膚를 摘出하여 室溫에서 10% 中性 포르말린용액에 24시간 동안 고정된 후 通常의 방법으로 paraffin에 포매하고 5 μ m 두께로 연속절편을 만들었다. 만들어진 연속절편은 Hematoxylin과 Eosin에 染色한 後 光學顯微鏡으로 관찰하였다.

6. 陽毒白虎湯 投與 副作用 調査

陽毒白虎湯 投與로 인한 肝과 腎臟에서의 부작용 발생 여부를 조사하기 위하여 본 실험의 총 실험기간인 28日동안 陽毒白虎湯을 經口投與한 後 肝과 腎臟組織의 標本을 제작하였다. 標本製作 방법은 移植皮膚 切片製作과 同一한 방법이었으며 다만 染色은 아래에 기술된 Wright stain을 실시하였다.

7. 組織化學的 染色

가. 血管 分布 變化 觀察

血管 分布 變化를 조사하기 위해서 皮膚組織을 Wright stain 용액에 20分 동안 染色하는 Wright stain을 시행한 후 表皮와 眞皮에서 나타나는 血管分布의 變化를 光學顯微鏡으로 관찰하였다.

나. 肥滿細胞의 分布 變化 觀察

炎症反應에 關與하는 肥滿細胞의 分布와 形態 變化를 관찰하기 위해 Luna's method를 통한 組織化學的 染色을 실시하였다. 우선 5 μ m 두께의 연속절편을 aldehyde fuchsin에 30分間 染色한 후 Weigert's iron hematoxylin과 methyl orange 용액에 각각 1分, 5分 동안 對照染色하였다.

8. 免役組織化學的 染色

가. 皮膚上皮 增殖 變化 觀察

皮膚上皮內 細胞分裂 變化를 조사하기 위해 BrdU를 이용한 免役組織化學的 染色을 실시하였다. 우선 실험동물에서 移植皮膚를 摘出하기 5시간 전, 3시간 전, 1시간 전에 생리식염수에 녹인 5-bromo-2'-deoxyuridine (BrdU, Sigma) 50mg/

kg을 복강주사하였다. 얻어진 연속절편은 4°C와 37°C의 2N HCl 용액에서 각각 20분씩 반응시켜 DNA-denaturation을 일으켰다. 0.1M borate 완충용액 처리로 안정시킨 후 비특이적 면역반응을 억제하기 위해 0.01%의 proteinase K (DAKO, Denmark)가 포함된 normal goat serum (1:20, DAKO)에 1시간동안 반응시켰다. 그런 다음 1차 항체인 mouse anti-mouse BrdU (1:50, Amersham, UK)에 4°C incubation chamber내에서 48시간 반응시켰고 2차 항체인 biotinylated goat anti-mouse IgG (1:100, DAKO)에 실온에서 4시간동안 반응시켰다. Avidin biotin complex (ABC : Vector Lab, USA)에 1시간동안 실온에서 반응시킨 후 0.05% 3, 3-diaminobenzidine (DAB : Sigma)과 0.01% HCl이 포함된 0.05M tris-HCl 완충용액 (pH 7.4)에서 발색시킨 후, hematoxylin으로 對照染色하여 光學顯微鏡으로 관찰하였다.

나. 移植 拒否 關聯 細胞 活性 變化 관찰

移植拒否反應에 대한 陽毒白虎湯의 抑制 效 과를 관찰하기 위해 nuclear factor (NF)-KB, cyclooxygenase (COX)-2, IL-12B 그리고 ICAM의 變化를 관찰하기 위한 免疫組織化學的 染色을 실시하였다. 우선 切片을 proteinase K (20µg/ml)에 5분 동안 proteolysis 과정을 거친 후 blocking serum인 10% normal goat serum에서 1시간 동안 反應시켰다. 그리고 1차 항체인 rabbit anti-mouse NF-KB p65 (1:200, Santa Cruz Biotech, USA), rabbit anti-mouse COX-2 (1:500, Chyman, USA), rabbit anti-mouse IL-12B p40 (1:200, Santa Cruz Biotech) 그리고 hamster anti-mouse CD54-1 (1:100, Serotec, UK)에 4°C humidified chamber에서 48시간 동안 반응시켰으며 이후 과정은 위에 기술한 免疫組織化學的 染色法과 同一하였다.

9. Apoptosis 變化 觀察

Apoptotic 細胞의 分布變化를 조사하기 위

해 *in situ* apoptosis detection kit (Apoptag, Intergen, USA)를 이용한 TUNEL (terminal deoxynucleotid transferase-mediated dUTP-biotin nick-end labelling) 方法을 실시하였다. 먼저 組織 切片을 proteinase K에 5分間 proteolysis 시킨 다음 equilibration buffer에서 20초간 처리하였다. 그런 다음 strength TdT enzyme (36 µl TdT enzyme : 72µl reaction buffer)을 처리하여 37°C의 humidified chamber에서 1시간 동안 反應시킨 후 strength stop/wash buffer에서 10分 동안 처리하였다. Anti-digoxigenin-peroxidase에 1시간 동안 反應시킨 후 DAB를 처리하였다. Hematoxylin으로 對照染色한 후 광학현미경으로 관찰하였다.

10. 映像分析과 統計處理

免疫組織化學과 TUNEL 染色 結果의 수치화 를 위해 Optimas 5.2 (Optima Co., USA)를 이용 한 映像分析 (image analysis)을 실시하였다. 映像分析 結果는 Sigma Plot 4.0 (Sigma)을 통한 student T test로 有意性을 검증하였다.

III. 成績

1. 移植 皮膚 外部形態 變化

ST群은 皮膚移植 後 10日에 6마리에서 最初 移植 拒否反應이 일어났으며, 11日에 7마리, 12日에는 7마리에서 관찰되었다 (Fig. 5). 이러한 移植拒否의 外部 形態的 變化는 初期에는 移植皮膚와 既存 皮膚가 만나는 境界部位에서 나타나는데, 出血性의 조직손상으로 생긴 圓形의 띠가 관찰되었다 (Fig. 1). 이러한 圓形의 띠 中 특정 부위로 組織損傷이 확장되며 (Fig. 2) 마침내는 移植片 피부조직 全體에서 移植 拒否반응이 나타났다 (Fig. 3). 그 후 移植拒否 된 組織은 말라 혈병 (blood clot) 상태로 있다가 떨어져 나가며 (Fig. 4) 그 부위는 주변에서 새로 생성된 피부로 대체되었다. 즉 ST群의 경우 移植 後 14日에는 生存個體 8마리에서

皮膚離脫이 관찰되었다 (Fig. 7, Table. 2).

이에 반해 YB群의 경우 移植拒否反應이 皮膚移植 後 10일까지는 나타나지 않았으며 11일에 4마리에서 最初 관찰되었다. 그 후 12일에 6마리 (Fig. 6), 13日 6마리, 14日에 2마리에서 移植拒否 反應이 관찰되었으며 ST군처럼 移植皮膚가 離脫하는 경우는 발견되지 않았다 (Fig. 8, Table. 2).

Table. 2. The mitigated effects of allograft rejection in YB treated murine skin after skin transplantation.

3Group		Time (days)				
		10	11	12	13	14
ST	Heads	6	7	7	0	0
	Index	7.5	23.8	48.8	75	95
YB	Heads	0	4	6	6	2
	Index	0	5	15	45	62.5

<Abbreviation>

ST : skin transplanted mice

YB : YangdockBaekhotang treated mice before skin transplantation

Heads : number of first stage allograft elicitation

Index : near allograft skin damage vs total calculated damage.

2. 遲延形 過敏反應 抑制效果

陽毒白虎湯의 면역억제효과를 事前 調査하기 위해서 시행된 遲延形 過敏反應 誘發 結果 DNCB 塗布 後 72시간이 되었을 때 생쥐 오른쪽 귀의 두께는 $515.0 \pm 12.7 \mu\text{m}$ 로 $323.0 \pm 2.0 \mu\text{m}$ 인 對照群에 比하여 159.4% 증가한 것으로 관찰되었다. 이에 반해 陽毒白虎湯이 事前 투여한 YB群의 경우 귀의 두께가 $402.0 \pm 5.7 \mu\text{m}$ 으로 對照群에 대해 124.5%가 增加된 것으로 나타났다. 그 결과 YB군이 DNCB 單獨 處理群에 비해 22.0% 정도의 有意性 있는 遲延形 過敏反應 抑制效果가 있는 것으로 나타났다 (Table 3).

Table. 3. The inhibition effect of YB on delayed type hypersensitivity (DTH) reaction to DNCB in mice.

Group	thickness (μm)	increase (%)
CON	323.0 ± 2.0	-
DNCB	515.0 ± 12.7	159.4
YB	$402.0 \pm 5.8^*$	124.5

<Abbreviation>

M \pm S.D : Mean \pm standard Deviation

CON : Acetone & olive oil only treated mice

DNCB : DNCB painted mice

YB : YangdockBaekhotang extracts administered mice before DNCB painting

* : P < 0.05 compared with DNCB.

The ear swelling in mice treated with YB noticeably decreased than only DNCB treated mice at hour-72 after DNCB painting and this inhibition had probability in P<0.05 of student T test.

3. 移植 皮膚 組織內 一般的인 形態變化

對照群은 실험기간동안 皮膚組織의 形態變化가 관찰되지 않았다. 이에 반해 ST群과 YB群은 對照群과는 달리 皮膚移植 後 일어나는 移植拒否에 따른 形態的 變化가 관찰되었다.

皮膚移植 後 ST群의 皮膚組織에서 나타나는 변화는 12日群에서 잘 관찰되었다. 이러한 변화는 移植組織 주변의 表皮에서 角質形成細胞 (keratinocyte)의 過形成 (hyperplasia)으로 인한 皮膚 上皮層數의 급격한 증가, 基底層 아래공간으로 浸潤(infiltration)하는 림프구의 증가가 확인되었다 (Fig. 9, 18). 한편 移植된 組織에서는 上皮細胞의 壞死, 纖維성분의 증가, 眞皮에서 림프구를 비롯한 炎症關與細胞의 증가가 두드러지게 관찰되었다. 일부지역에서 림프구가 급격하게 모여 연결·형성된 띠모양이 나타났다. 그러나 모든 移植組織들이 탈락하는 14일에서는 移植片 탈락

지역에 새로운 皮膚가 急速하게 형성함으로써 角質形成의 過形成과 血管新生成증가가 관찰되었다.

이에 반해 YB群의 移植 12日에서는 ST群에 비해 상대적으로 낮은 角質細胞過形成, 浸潤 림프구의 감소가 移植組織 周邊表皮에서 관찰되었고 또한 移植組織에서도 상대적으로 낮은 上皮細胞의 壞死, 纖維성분의 증가, 眞皮에서 炎症關與細胞의 沈積 감소 性향으로 관찰되었다 (Fig. 11). ST群의 모든 移植組織들이 14日에 脫落한 것 비해 組織의 脫落이 없었던 YB群에서는 일부 利殖組織에서 拒否反應에 의한 組織損傷이 발견되었다. 그러나 이는 ST群의 12日에 비하여 상대적으로 약한 組織損傷을 보였으나, 같은 YB群보다는 組織損傷이 증가된 것으로 관찰되었다.

4. 移植 皮膚 組織의 組織化學的 變化

가. 皮膚內 血管 變化

對照群은 皮膚組織 內 血管分布의 變化가 관찰되지 않았다. 皮膚移植 後 ST群에서 血管의 分布가 증가한 것으로 나타났으며, 특히 移植周邊部位의 眞皮 유두를 비롯한 眞皮 全體지역에서 잘 관찰되었다 (Fig. 12). 이에 반해 YB群은 일부 眞皮 유두에서만 血管分布가 관찰되었으며 그 수도 ST群에 비해 상대적으로 적었다 (Fig. 13).

나. 眞皮內 肥滿細胞의 形態와 分布 變化

對照群은 실험기간동안 皮膚組織 內 肥滿細胞의 形態와 分布 變化가 관찰되지 않았다.

皮膚移植 後 ST群에서 肥滿細胞의 分布가 증가하였다. 특히, 移植周邊부위의 眞皮 유두에서 잘 관찰되었으며 관찰된 細胞의 形態는 분비과립 다수가 분비된 脫顆粒形態 (degranulated type)을 취하고 있었다 (Fig. 14, 15). 한편 YB군에서도 肥滿細胞의 數가 對照群에 비해 증가하였으나 그 형태는 대부분 顆粒狀態 (granulated type)을 취하고 있었다 (Fig. 16). 또한 분비세포의 크기도 ST群에 비해서도 작았다.

5. 移植 皮膚 組織의 組織化學的 變化

가. 皮膚內 細胞自己殺害와 上皮 增殖 變化

皮膚移植 後 12日 경과되었을 때 ST群에서는 核 部位에 강한 TUNEL 陽性반응 (Fig. 18)을 보이는 apoptotic 細胞의 分布가 移植境界부위의 眞皮에서 다수 관찰되었다. 映像分析 결과 $36857.0 \pm 1051.2 / 200,000$ pick cell로 나타났 다 (Fig. 17, Table. 4). 이에 반해 YB群의 apoptotic 細胞의 分布는 ST群보다 더 많았는데 133.0% 증가된 49030.0 ± 1581.1 pick cell이 관찰되었다 (Fig. 19, Table. 4).

細胞分裂상태에 있는 皮膚 上皮細胞의 核과 그 周邊細胞質에서 양성반응 (Fig. 21)을 보이는 BrdU는 그 分布가 皮膚移植 後 증가하였다. 映像分析 결과 12日群에서 $1263.0 \pm 76.2 / 200,000$ pick cell로 관찰되었다 (Fig. 20, Table. 4). ST군의 이러한 증가에 비해 YB群은 BrdU 양성반응 細胞의 分布가 적었는데 12日群에서는 71.5%가 감소된 360.0 ± 9.1 pick cell이 관찰되었다 (Fig. 22, Table. 4).

나. 移植 拒否關聯 細胞 活性 變化

ST群에서는 細胞質에 강한 陽性반응을 보이는 NF- κ B p65가 皮膚移植 後 眞皮에서 증가되었으며, 映像分析 결과 12日群에서 對照群보다 464.4% 증가한 $17390.0 \pm 759.0 / 200,000$ pick cell로 나타났 다 (Fig. 23, Table. 4). 이에 반해 YB군의 NF- κ B p50는 ST군보다 낮은 分布를 보여, 12日群에서는 ST군보다 18.0% 감소된 14256.0 ± 715.0 pick cell로 관찰되었다 (Fig. 24, Table. 4).

炎症細胞 浸潤지역에서 分布하는 COX-2 陽性反應細胞는 細胞質에서 강한 陽性반응을 보이는 것으로 관찰되었으며, 皮膚移植 後 증가하였다. 이러한 分布는 12日群에서는 對照群에 비해 1181.9% 증가한 $1300.0 \pm 77.6 / 200,000$ pick cell로 관찰되었다 (Fig. 25, Table. 4). ST群의 이러한 증가에 비해 YB群은 COX-2 陽性반응 細胞의 증가폭이 적어 12日群에서는 40%가 감소된 781.0 ± 15.2 로 관찰되었다 (Fig. 26,

Table. 4).

細胞質 가장자리에서 弱한 陽性반응을 보이는 IL-12B는 ST群의 眞皮유두에서 分布가 증가되어 12日群에서 對照群에 비해 246% 증가한 5370.0±115.1 / 200,000 pick cell로 관찰되었다 (Fig. 27, Table. 4). YB군에서는 ST보다는 77.3% 감소한 1216.0±76.2로 관찰되었다 (Fig. 28, Table. 4).

細胞質 가장자리에서 强한 陽性반응을 보이는 ICAM-1는 ST群의 眞皮유두에서 분포가 증가되어 12日群에서 對照群에 비해 1444.9% 증가한 4927.0±86.3 / 200,000 pick cell로 관찰되었다 (Fig. 29, Table. 4). YB群에서는 ST보다는 66.6% 감소한 1648.0±36.1로 관찰되었다 (Fig. 30, Table. 4).

Table. 4. The image analysis of immunohistochemistry and TUNEL in YB treated murine skin at day-12 after skin transplantation.

Antibody	Group		
	CON	ST	YB
Apoptosis	346.8±9.7	36857.0±1051.2	49030.0±1581.1*
BrdU	112.0±8.6	1263.0±76.2	360.0±9.1*
NF-κB p65	3745.0±121.7	17390.0±759.0	14256.0±715.0*
COX-2	110.0±7.9	1300.0±77.6	781.0±15.2*
IL-12B	218.0±20.5	5370.0±115.1	1216.0±76.2*
ICAM-1	341.0±7.9	4927.0±86.3	1648.0±36.1*

(analysis for 200000 particles / range of intensity : 50 - 150)

<Abbreviation>

M ± S.D : Mean ± Standard Deviation

CON : no-treated mice

ST : skin transplanted mice

YB : YangdockBaeckhotang treated mice before skin transplantation

* : P < 0.05 compared with ST.

6. 肝과 腎臟에서의 副作用 誘發 調査

陽毒白虎湯 投與한 肝組織에서는 正常的인 肝細胞板(hepatic plate)의 配列을 볼 수 있었으며, 肝組織 손상의 증거인 肝細胞의 壞死(necrosis), 壞死된 肝細胞 周邊의 림프구나 纖維아세포의 沈積(infiltration), 凝血(blood coagulation) 및 액포화(vacuolation)에 의한 肝細胞質의 그물 구조 등의 形態的 變化는 나타나지 않았다 (Fig. 31).

한편 腎臟에서도 正常的인 구조가 나타났는데, 콩팥소체(renal corpuscles)에서 보우만주머니(Bowman's capsule)의 요세관공간(urinary space)은 사구체(glomerulus)로 꼭 차 있었으며, 보우만주머니의 외벽(parietal layer)은 單層扁平上皮의 形態로 관찰되었다 (Fig. 32).

Legends for Figure

Fig. 1. The morphology of Back from mice at day 10 after skin graft. The allograft rejection is invoked in outside of transplanted skin. ×2

Fig. 2. The morphology of partial skin allograft rejection. ×2

Fig. 3. The morphology of entire skin allograft rejection. ×2

Fig. 4. The morphology of disappearance of allograft rejected skin ×2

Fig. 5. The morphology of Back from mice at day 12 after skin graft. The allograft rejection is invoked in partial region of transplanted skin. ×2

Fig. 6. The morphology of Back from YB treated mice at day 12 after skin allograft. The allograft rejection is soften than Fig. 12. ×2

Fig. 7. The morphology of Back from mice at day 14 after skin graft. The allograft rejected skin is disappeared. ×2

Fig. 8. The morphology of Back from YB treated mice at day 14 after skin allograft. The

partial skin allograft rejection is invoked.
×2

Fig. 9. The morphology of skin from mice at day 12 after skin graft. The hyperplasia in epidermis (EP), cordlike shape of lymphocytes (arrow), and infiltration of inflammatory component cell to allografted tissue were appeared. H & E. ×200

Fig. 10. The magnification of cordlike shape of lymphocytes in Fig. 17. The infiltrated lymphocytes and fibrosis were increased. H & E. ×400

Fig. 11. The morphology of skin from YB treated mice at day 12 after skin allograft. The hyperplasia in epidermis (EP), cordlike shape of lymphocytes, and infiltration of inflammatory component cell to allografted tissue were disappeared. H & E. ×200

Fig. 12. The morphology of blood vessels (arrow) on skin from mice at day 12 after skin graft. The increase of blood vessel in epidermis and dermis were seen. Wright's stain. ×200

Fig. 13. The morphology of blood vessels (arrow) on skin from YB treated mice at day 12 after skin allograft. The blood vessel in epidermis and dermis were decreased Fig. 20. Wright's stain. ×200

Fig. 14. The morphology of mast cell on skin from mice at day 12 after skin graft. The noticeable increase of mast cells (arrow) in dermis is seen. Luna's method. ×200.

Fig. 15. The magnification of degranulated type mast cells in Fig. 22. Luna's method. ×400

Fig. 16. The morphology of mast cell on skin from YB treated mice at day 12 after skin allograft. The number of mast cells is decreased. Luna's method. ×200.

Fig. 17. The apoptotic cells (arrow) are seen in the dermis from mice at day 12 after skin

graft. TUNEL method. ×200.

Fig. 18. The magnification of Fig. 25. TUNEL method. ×400.

Fig. 19. The numerical increase of apoptotic cells (arrow) cells in dermis from YB treated mice at day 12 after skin allograft. TUNEL method. ×200.

Fig. 20. The immunohistochemical stain for BrdU from mice at day 12 after skin graft. The numerical increase of BrdU positive cells (arrow) were seen. ×200.

Fig. 21. The magnification of BrdU positive cells in stratum spinosum (SS) and stratum basale (SB) of Fig. 28. ×400.

Fig. 22. The immunohistochemical stain for BrdU from YB treated mice at day 12 after skin allograft. The distribution of BrdU positive cells (arrow) were decreased. ×200.

Fig. 23. The immunohistochemical stain for NF-κB p65 from mice at day 12 after skin graft. The numerical increase of NF-κB p65 positive cells (arrow) in dermis were seen. ×200.

Fig. 24. The immunohistochemical stain for NF-κB p65 from YB treated mice at day 12 after skin allograft. The distribution of NF-κB p65 positive cells (arrow) were decreased. ×200.

Fig. 25. The immunohistochemical stain for COX-2 from mice at day 12 after skin graft. The numerical increase of COX-2 positive cells (arrow) in inflammation invoked dermis were seen. ×200.

Fig. 26. The immunohistochemical stain for COX-2 from YB treated mice at day 12 after skin allograft. The distribution of COX-2 positive cells (arrow) were decreased. ×200.

Fig. 27. The immunohistochemical stain for IL-12B from mice at day 12 after skin

graft. The numerical increase of IL-12B positive cells (arrow) in papilla of dermia were seen. $\times 200$.

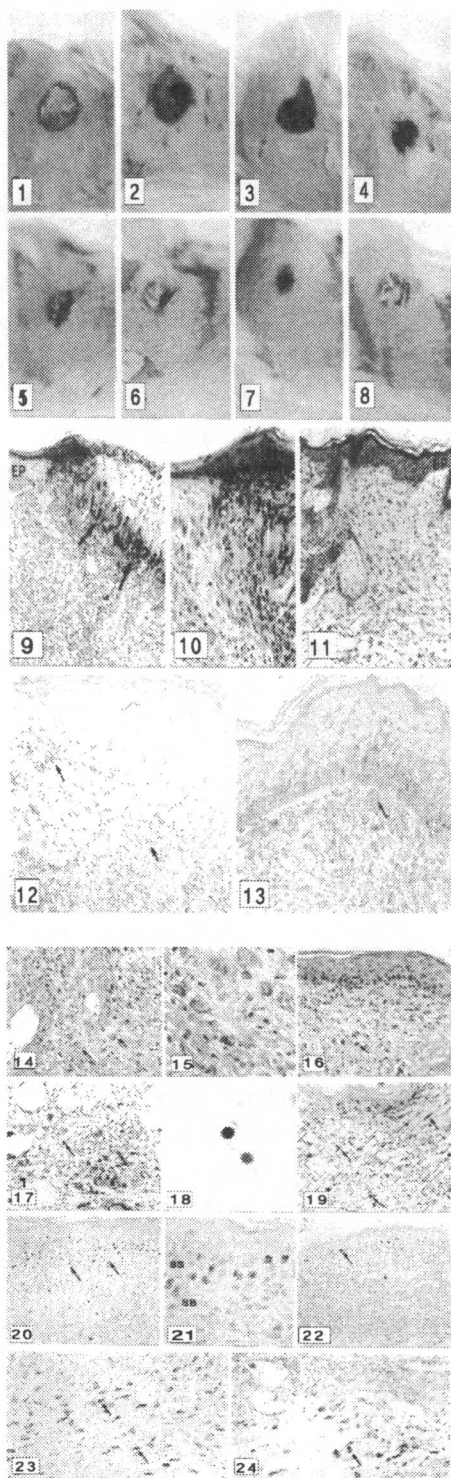
Fig. 28. The immunohistochemical stain for IL-12B from YB treated mice at day 12 after skin allograft. The distribution of IL-12B positive cells (arrow) were decreased. $\times 200$.

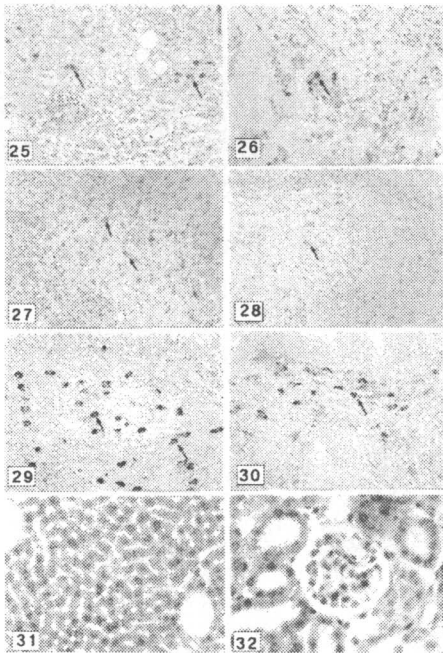
Fig. 29. The immunohistochemical stain for ICAM-1 from mice at day 12 after skin graft. The numerical increase of ICAM-1 positive cells (arrow) in papilla of dermia were seen. $\times 200$.

Fig. 30. The immunohistochemical stain for ICAM-1 from YB treated mice at day 12 after skin allograft. The distribution of ICAM-1 positive cells (arrow) were decreased. $\times 200$.

Fig. 31. The morphology of liver from mice orally administered with YB for 28 days. The hepatic damages such as destruction of hepatic plate, necrosis of hepatocytes, fibrosis, inflammation, coagulation, and vaculation indeced meshlike cytoplasm were not seen. Wright's stain. $\times 200$.

Fig. 32. The morphology of kidney from mice orally administered with YB for 28 days. The damage of kidney as diminished glomerulus, swelling parietal layer of Bowman's capsule, convulted tubule's damages, coagulation were not seen. Wright's stain. $\times 400$.





IV. 考 察

陽毒白虎湯은 李濟馬의 『東醫壽世保元』에서 「少陽人 泛論」에 수록된 「新定 少陽人 炳·應用要藥 十七方」中 하나이며 少陽人 陽毒發斑에 주로 적용되는 처방으로. 그 구성은 石膏 5錢에서 1兩, 生地黃 4錢, 知母 2錢, 荊芥, 防風, 牛蒡子 各 1錢이다¹⁾.

陽毒白虎湯은 李濟馬의 新定 처방이지만 그 構成이나 適應證과 處方名에서 알 수 있듯 張仲景 傷寒論의 白虎湯에서 유래한 白虎湯의 變方이라 할 수 있다²⁸⁾. 李濟馬의 少陽人 처방中 白虎湯 (石膏 5錢, 知母 2錢, 甘草 7分, 粳米 半合)에서 由來했다고 할 수 있는 代表的 처방은 石膏를 主藥으로 하는 地黃白虎湯과 陽毒白虎湯 2처방이라 할 수 있는데 地黃白虎湯이 實熱의 便秘로 인한 發狂譫語症을 치료하는데 主안점을 둔 처방이라면^{1,29)} 陽毒白虎湯은 地黃白虎湯에서 獨活을 去하고 發表하는데 있어 重證에 사용할 수 있는³⁰⁾ 荊芥, 牛蒡

子를 加함으로서 극렬한 邪火를 좀 더 효율적으로 降火하는데 主안점을 둔 처방이라 할 수 있다.

그러므로, 陽毒白虎湯은 發斑, 班毒, 赤班 등과 함께 實熱의 변비를 치료하는 白虎湯의 適應證³¹⁾에 착안하여 新定한 白虎湯의 變方이라 할 수 있겠다.

李濟馬는 陽毒白虎湯이 少陽人의 陽毒發斑 便秘와 함께 纏喉風, 순종의 輕證에도 효과가 있다고 하였고^{1,32)} 臨床的으로는 少陽人의 熱鬱, 熱痰, 眼病, 口舌病, 咽喉諸病 등 少陽人의 邪火로 인한 病證에 응용된다³³⁾.

陽毒發斑은 發熱하면서 얼굴 및 그 밖의 드러난 부위 皮膚에 斑點, 丘疹, 小水疱, 痂皮 등 皮疹이 나타나며 뼈마디가 붓고 아픈 증상 등이 나타나는 병증을 말하며 腎陰不足 등으로 인한 血熱이 原因이 된다³⁴⁾. 이러한 病證은 양의학적으로는 全身性紅斑性狼瘡, 아토피성 皮膚炎, 알레르기성 肉芽腫性皮膚炎, 건선 등과 같은 皮膚證狀과 동시에 全身證狀이 나타나는 면역이상이나 과민반응을 유발하는 질환들과 많이 유사하다³⁾.

현재 면역억제제는 그 사용영역이 증가되고 있는 실정으로 우선, 의료기술향상에 의한 臟器移植이 증가되었다. 國內 臟器移植은 1969년 腎臟移植을 필두로 현재까지 28년간 40여 개 병원에서 10,000건 정도가 시행되었으며, 보건의료기술의 향상의 결과로 臟器移植은 계속적으로 증가되는 추세이며 이로 인해 移植臟器의 生存率을 높이기 위한 면역억제제의 사용이 급증하고 있다. 두 번째로, 면역과민성 질환의 발병 증가이다. 급격한 산업발달로 인한 외부환경의 변화는 면역계 혼란을 초래하여 비자기항원에 과민하게 반응하는 질병 (예, 알러지성 접촉피부염)을 유발 시켰으며 외부항원물질(foreign allergen)의 多樣化에 의해 그 발병이 계속적으로 증가되는 추세이다. 외부항원에 대한 과민반응억제제를 위해 면역억제제가 사용되고 있다. 세 번째는, 자가면역질환의 발병 증가 : 자기항원에 대한 인식 교란으

로 생긴 면역과민반응 (immune hypersensitive reaction)이 특징인 자가면역질환 (예 : 류마티스 관절염, 전신성홍반성낭창, 중증 근무기력증, 사구체신염, 악성 재생불량성 빈혈, 갑상선질환, 고환염 등)의 치료를 위해서는 자기항원에 대한 과민반응을 억제하는 면역억제제가 사용되고 있다. 현재 사용되는 면역억제제는 1960년부터 1980년초까지 prednisone과 azathioprine이 사용되었으며, 1983년 미국 FDA 사용허가를 받은 cyclosporin A (CsA)와 1993년 일본에서 허가를 받은 tacrolimus (FK506)가 국내를 비롯 미국 등 24개국에서 사용 중이다. 현재 사용중인 면역억제제를 기능성에 따라 Calcium 의존대사 경로를 차단하는 Calcineurin 저해제인 CsA, FK506, DNA 합성억제제인 azathioprine, sirolimus (rapamycin), corticosteroid, Multiple anti-T-cell antibody agent인 thymoglobulin, OKT3, campath, diclumazab, zenepex or simulec 등으로 분류 할 수 있다. 그러나 현재 사용 면역억제제는 2가지, 즉 약물작용의 비특이성과 부작용의 유발 등의 문제점을 가지고 있다. 약물작용의 비특이성은 면역계통 이외의 여러 다른 세포 혹은 정상적인 면역세포들에게도 작용함으로써 심각한 부작용 유발하며, 면역장기 외에서 심각한 부작용 유발 - Cyclosporin A의 경우 長期 投與로 誘發되는 腎臟毒性에 의한 腎機能障礙, Serum creatinine 濃度의 증가, 高血壓, 腹部痙攣, 嘔吐, 頭痛, 振顫, 착감각증, 잇몸과형성, 多毛症 등의 부작용, Tacrolimus의 경우 cyclosporin A보다는 50-100배정도의 면역억제능력을 보이나 당뇨, 神經毒性, 腎臟毒性, glucose 대사장애, 지방대사장애에 의한 고지혈증 등의 부작용, 기타의 약물도 위와 비슷한 양상의 부작용 - 한다.

齧齒類의 皮膚移植 拒否反應의 경우 移植 後 10日에서 12日 사이에 最初 移植拒否反應이 확인되는데²⁷⁾, 본 실험에서도 ST群의 경우 10日에서 最初 6마리에서 발견되기 시작하여 12日에 이르러서는 전 個體에서 確認할 수 있었다. 또한 移植拒否로 因한 移植片 조직손상은 14日

에 이르러 絶頂에 달해 대부분의 組織이 脫落된 것으로 관찰되었다. 이런 外部形態變化를 다시 組織學的 관찰해보면 移植片 周圍 組織에서 심각한 면역반응 증강으로 인한 組織損傷이 일어나는 것을 관찰할 수 있다. 이는 마치 皮膚炎에 일어나는 組織損傷과 類似한 形態로 관찰되었다. 우선, 移植片 周圍 表皮에서는 角質形成細胞 (KC)의 過形成으로 인한 皮膚上皮細胞의 층수의 급격한 증가가 관찰되었는데, 이런 角質형성세포의 변화는 심각한 皮膚損傷을 일으키는 원인이 된다. 한편 본 실험에서는 表皮細胞過形成을 thymidine analogue인 Brdu를 합성되는 DNA에 끼워 넣은 후 免疫組織化學의 染色으로 찾아내는 방법을 통해 細胞分裂의 差異를 조사하였다. 이 방법은 ³H-thymidine법과는 달리 放射線同位元素를 사용하지 않아도 되며, 실험前 5, 3, 1시간에 BrdU를 多量投與함으로써 endogenous thymidine의 사용을 최대한도로 억제하여 敏感度를 높일수 있는 長點을 가진 것으로 보고되었다³⁵⁾. 즉 BrdU가 처리된 시간에 細胞分裂을 하는 上皮細胞에서는 核에 분명한 BrdU 陽性반응을 보였는데, ST군에서는 이러한 반응은 주로 상피 基底層과 可視層에서 많은 수로 관찰되었다. 정상적인 상태에 비해 많은 수의 세포분열이 일어나 顆粒層을 향해 밀려 진행되는 양상을 추측할 수 있도록 양성 반응세포의 분포가 확인되었다. 이러한 上皮細胞過形成은 피부 上皮에서 각종 cytokine과 chemokine의 분비를 증가시킴으로써 알려지성 接觸皮膚炎의 細胞性 면역과민반응을 한층 더 증가시킨 결과를 초래하게 된다고 보고되었는데³⁶⁾, 즉 角質形成細胞가 분비한 다양한 cytokine는 알려진 바로 첫째, IL-1이 분비되어 IL-6, IL-8, TNF- α , transforming growth factor (TGF)- β 1, granulocytes macrophage colony stimulating factor (GM-CSF) 등과 같이 急性炎症 反應을 主導하는 cytokine의 生産을 誘導한다³⁷⁾. 또한 IL-1은 角質形成細胞의 분화 증진을 유도하고 항원 제공세포로서의 랑게르한스 細胞 (langerhan's cell ; LO)의 기능성의 活性에 기여한다³⁸⁾. 둘째, TNF- α

는 중성호성백혈구 (neutrophils) 또는 림프구의 浸潤을 誘導한다³⁹⁾. 또한 TNF- α 는 IL-1와 더불어 LC의 上皮밖 이주를 유도한다. 셋째, IL-18은 IFN- γ 유도인자로서, Th1 림프구와 자연살해세포 (Natural killer (NK) cell)의 성장과 분화를 통해 IFN- γ 분비증가를 일으킨다⁴⁰⁾. 네째, IL-3는 비만세포, 단핵구세포, KC 증식이 유도된다⁴¹⁾. 한편 KC에서 분비되는 CC계열의 Chemokine은 LC의 이주에 관여하는데, 上皮內의 LC에서는 높은 CC chemokine receptor (CCR) 6 expression이 항원제공을 위한 국소 림프절로 이주시에는 낮아지며, 오히려 CCR7 expression이 높아진다⁴²⁾. 즉 上皮細胞의 이주는 CC6가 관여하며, 림프절의 이주에는 CC7가 관여한다. 또한 CXC chemokine은 上皮細胞過形成이 誘導된 皮膚炎에서 중성백혈구의 上皮內 浸潤을 誘導한다⁴³⁾. 그 결과 본 실험에서도 基底層 아래공간의 림프구 浸潤 증가, 血管주변의 眞皮에서 炎症關與細胞의 이주증가 등의 아울러 관찰되었다. 이러한 炎症性 변화는 血管新生成 (angiogenesis)과 肥滿細胞 활성 변화도 一連의 聯關성을 가지는데⁴⁴⁾, 본 실험에서는 血管의 生成 증가와 脫顆粒形 肥滿細胞의 分布 증가가 관찰되었다. 이러한 移植皮膚周邊의 환경변화는 外部 자극에 의한 細胞內 산화환원상태 및 外部에서 添加된 산화제, 항산화 등에 의해 nuclear factor (NF)- κ B의 細胞內 작용이 誘導된다. 이러한 NF- κ B의 調節이 깨어졌을 때 急性 炎症 상황에 의한 組織損傷이 초래된다. 전사인자인 NF- κ B는 細胞質內에서 I- κ B라는 inhibitory protein이 부착된 상태로 존재하다가 자극이 오면 I- κ B가 떨어져 나가면서 분해되며 남은 dimer (보통 p50-p65 heterodimer)가 세포질에서 핵으로 移動하게 된다. 移動後 cytokine, cytokine receptor, cell adhesion molecule, growth factor 등의 발현에 관여하는 遺傳子의 promoter나 enhancer의 κ B site에 결합함으로써 전사를 誘導한다. 본 실험에서는 변화를 NF- κ B p65 항체를 이용한 免疫組織化學으로 조사하였는데 眞皮에서 급격하게 증가된 양상을 보였다. 이

는 轉炎症性 물질인 COX-2를 비롯해, 細胞性 免疫과 細胞 기용 등의 과도한 증가를 촉발시켰다. 먼저 COX-2의 증가가 ST群에서 관찰되었는데, COX-2는 외부자극에 의해 炎症이 誘發되어 傳達되는 과정에서 유도성 동종효소 (inducible isoform)로 섬유모세포와 큰포식세포를 포함한 여러 細胞에서 발견되어 炎症이 일어나는 곳에서 proinflammatory prostaglandin을 과량 放出한다^{45,46)}. COX-2의 과도한 발현은 IL-2유사 cytokined인 IL-12B의 분비 증가를 통한 細胞性 면역연쇄반응 작동을 유발시키게 되었다. 또한 細胞부착분자의 하나인 ICAM-1의 眞皮內 분포 증가가 일어나는데, leukocyte function antibody-1 (LFA-1)과 Mac-1 (CD11b/18)과 결합하여 다양한 면역반응에 관여하는 중요 막 단백질의 하나로 알려져있는 ICAM-1은 주로 內皮細胞, 上皮細胞 및 섬유아세포에서 발견되어지며 炎症反應을 매개하는 물질인 TNF- α 나 IL-1 등에 의해 誘導되어 炎症組織으로의 免疫細胞 기용에 관여하는 것으로 알려져 있다⁴⁷⁾. 이는 上皮細胞 過形成으로 TNF- α 나 IL-1 분비 증가가 일어나 ICAM-1 발현 증가를 유도하여, 移植拒否반응을 촉발시키는 결과를 낳은 결과로 생각된다.

이에 반해 陽毒白虎湯 추출물 처리로 면역억제가 일어나 YB群에서는 外形的 移植拒否 반응으로 組織損傷이 적은 것으로 관찰되었으며, 遲延形過敏反應 抑制能도 나타났다. 낮은 上皮細胞過形成, 림프구浸潤, 纖維化, 血管生成 그리고 脫顆粒形 肥滿細胞의 出現 등이 移植拒否로 야기되는 組織損傷이 적었으며, 일어나더라도 비교적 늦었다. 낮은 상피세포증식, 높은 細胞死, 낮은 Nuclear factor의 활성, 낮은 轉炎症性물질 분비, 낮은 免疫活性 사이토카인 분비 그리고 낮은 세포기용물질의 발현 등은 移植拒否반응의 유도과 유발을 차단하는 면역억제 역할을 통해 移植皮膚의 拒否反應을 緩和시킨 결과를 본 실험을 통해서 관찰되었다. 또한 肝과 腎臟에서 長期투여로 인한 조직손상은 관찰되지 않았다. 이상의 결과로 미루어 보아 陽毒白虎湯은 이식수술에서

移植皮膚의 수명을 延長시키는 安全的인 면역 억제제로서의 가치가 인정되며 아울러 면역과민성 질환 치료제로서의 活用 可能性도 期待된다.

V. 結論

陽毒白虎湯이 移植皮膚 拒否反應 緩和에 미치는 영향을 조사하기 위해 사전 14일동안 陽毒白虎湯 추출물을 경구 투여한 생쥐에서 피부 이식 후 일어나는 시간경과에 따른 거부반응을 조사하였다. 皮膚移植 部位에서 일어나는 外形的 拒否反應, 一般的인 形態, 血管生成, 肥滿細胞, 眞皮內 細胞자기살해 (TUNEL), 皮膚上皮細胞의 增殖 (BrdU), 移植拒否反應 관련 활성 성분 (NF-KB p65, COX-2, IL-12B, ICAM-1) 등의 변화와 遲延形과민반응억제능을 조사하였으며 長期투여로 인한 부작용 유발 여부를 肝과 腎臟에서 조사하여 다음과 같은 결과를 얻었다.

1. 陽毒白虎湯 投與群에서는 外形的 移植 拒否反應으로 나타나는 組織損傷이 적은 것으로 관찰되었으며, 遲延形過敏反應 抑制能도 나타났다. 낮은 上皮細胞過形成, 림프구浸潤, 纖維化, 血管生成 그리고 脫顆粒形 肥滿細胞의 出現 등의 移植拒否로 야기되는 組織損傷이 적었으며, 일어나더라도 비교적 늦었다.

2. 陽毒白虎湯 投與群에서는 낮은 上皮細胞增殖, 높은 細胞자기살해, 낮은 Nuclear factor의 活性, 낮은 轉炎症性 물질 분비, 낮은 免疫活性 사이토카인 분비 그리고 낮은 細胞기용 물질의 발현 등은 移植 拒否反應의 誘導와 誘發을 차단하는 면역억제 역할을 통해 이식 피부의 拒否反應을 완화시켰다.

3. 肝과 腎臟에서 長期투여로 인한 組織損傷은 관찰되지 않았다.

VI. 參考文獻

1. 이제마. 東醫壽世保元. 서울. 여강출판사. 1992 ; P211, P230
2. 박석언. 東醫四象大典. 서울. 의도한국사. 1977 ; P285
3. 강군순 외. 原色最新醫療大百科辭典. 서울 : 도서출판 신태양사. 1993 ; 15. P170, 12. P93, 12. P143, 1. P186, 8. P108
4. 편복양. 알레르기질환의 조기예방, 서울, 알레르기, 1994, 14(1) ; P3-9
5. 강세운 외. 머크 임상의학 진단 및 치료. 서울 : 한우리. 2002 ; P1146
6. 이동호. 면역억제제가 치주조직에 미치는 영향. 서울대 치의학석사학위 논문. 1989.
7. 목우균. 면역억제 Cyclosporin A에 의하여 유도되는 Stress단백질등의 발현 연구. 충남대 대학원 의학박사논문. 1997 ; P1
8. 박성식. 太陰人 葛根解肌湯과 元持常의 葛根解肌湯이 면역반응에 미치는 영향. 경희대 대학원 박사학위논문. 1997
9. 이연숙. 加味清心蓮子飲 煎湯液이 항알레르기 반응과 Mouse의 면역 세포기능에 미치는 영향. 대한외관과학회지. 1993 ; 6(1).
10. 김남권. 升麻葛根湯加味方이 마우스의 항알레르기 및 면역반응에 미치는 영향. 대한외관과학회지. 1995 ; 8(1). P1-18
11. 김경준. 回春涼膈散이 항알레르기 및 消炎, 鎮痛, 解熱效果에 미치는 영향. 대한외관과학회지. 1995 ; 8(1). P1-18
12. 김양귀. 清肌散과 加減清肌散이 마우스의 항알레르기 및 면역반응에 미치는 영향. 원광대 석사학위논문. 1998
13. 변종호. 알레르기에 대한 미역줄나무의 물 추출물의 효과. 원광대 박사학위논문. 2001
14. 신광식. 生地黃 추출물이 DNCB로 유도된 생쥐의 알레르기성 接觸皮膚炎에 미치는 영향. 동국대 대학원 석사학위논문. 2000

15. 권오성. 連翹敗毒散加味方이 알레르기성 接觸皮膚炎에 미치는 영향. 동국대학교 동국한의학연구소논문집. 1999 ; 8(1). P77-91
16. 이준희 외. 加味升葛湯이 DNCB로 유도된 생쥐의 알레르기성 接觸皮膚炎에 미치는 영향. 동국대 대학원 박사학위논문. 1997
17. 조세왕. 涼膈散火湯이 Allergy性 接觸皮膚炎에 미치는 영향. 동국대 대학원 석사학위논문. 2000
18. 김만식. 熱多寒少湯이 DNCB로 유발된 白鼠의 Allergy性 接觸皮膚炎에 미치는 영향. 동국대 대학원 석사학위논문. 2001
19. 전재홍. 接觸皮膚炎에 관한 문헌적 고찰. 대한외과학회지. 1997 ; 10(1). P263-283
20. 채병윤. 接觸性皮膚炎에 관한 고찰. 대한한방외과학회지. 1998. 1(1). P91-92
21. 김진주. 麥門冬湯과 定喘化痰降氣湯이 알레르기 喘息 모델 흰쥐의 BALF내 면역세포 및 혈청 IgE에 미치는 영향. 경희대 대학원 석사학위논문. 2001
22. 김춘석. 金水六君煎이 ovalbumin으로 유발된 mouse의 喘息에 미치는 영향. 경희대 대학원 박사학위논문. 2001
23. 김영우. 定喘湯과 清上補下湯이 asthma model 内の cytokine에 미치는 영향. 경희대 박사학위논문. 2001
24. 김승수. 神秘湯 및 加味神秘湯이 Allergy 喘息 모델 흰쥐의 BALF內 면역세포 및 혈청 IgE에 미치는 영향에 관한 연구. 2002
25. 백동진. 解表二陳湯加減方이 Asthma model 内の cytokine에 미치는 영향. 경희대박사학위논문. 2000
26. 최종호. 枸杞子 및 地骨皮藥針이 종양과 면역반응에 미치는 영향. 대 전대박사학위논문. 1996
27. Chong-Nian Luo, Xin Lin, Wen-Kui Li, Feng Pu, Li Wei Wang, Shu-Sheng Xie, Pei-Gen Xiao. Effect of berbamine on T cell mediated immunity and the prevention of rejection on skin transplants in mice. *J. Ethnopharmacology*. 59: 211-215, 1998.
28. 한동석. 東醫壽世保元註釋. 성리회출판사. 1967 ; P260
29. 배효상. 四象藥方の 特徵과 形成過程에 대한 연구. 동국대 석사학위논문. 2001
30. 박성식. 「東武遺稿 藥性歌」에 대한 연구. 사상체질의학회지. 2001 ; 13(2). P8-27
31. 채인식. 傷寒論譯註. 서울. 고문사. 1991 ; P433-434
32. 원지상. 東醫四象新編. 서울. 문우사. 1929
33. 염태환. 東醫四象處方集. 서울. 행림출판. 1991 ; P82-83
34. 이명외 외. 東醫學事典. 서울. 까치. 1996 ; P675
35. deFazio A., Leary J. A., Hedley D. W., Tattersall M. H. N. : Immunohistochemical detection of proliferating cells in vivo. *J. Histochem. Cytochem.* 35: 571-577, 1987.
36. Hiroshi Uchi, Hiroshi Terao, Tetsuya Koga, and Masutaka Furue : Cytokines and chemokines in the epidermis. *J. Dermatol. Sci.* 24: S29-38, 2000.
37. Lee R. T., Briggs W. H., Cheng G. C., Rossiter H. B., Lippy P., and Kupper T. : Mechanical deformation promotes secretion of IL-1 α and IL-1 receptor antagonist. *J. Immunol.* 159: 5084-5088, 1997.
38. Enk A. H. and Katz S. I. : Early molecular events in the induction phase of contact sensitivity. *Proc. Natl. Acad. Sci. USA.* 89: 1398-1402, 1992.
39. Groves R. W., Allen M. H., Ross E. L., Barker J. N. W. N., and Macdonald D. M. : Tumour necrosis factor- α is pro-inflammatory in normal human skin and modulates cutaneous adhesion molecule expression. *Br. J. Dermatol.* 132: 345-52, 1995.
40. Andrea Cavani, Silvia Sebastiani, Cristina

- Albanesi, and Giampiero Girolomoni : Effector and regulatory T cells in allergic contact dermatitis. *Trends in Immunol.* 22(3): 118-120, 2001.
41. Danner M. and Luger T. A. : Human keratinocytes and epidermoid carcinoma cell lines produce a cytokine with interleukin 3-like activity. *J. Invest. Dermatol.* 88: 353-361, 1987.
42. Charbonnier A. S., Kohrgruber N., Kriehuber E., Stingl G., Rot A., and Maurer D. : Macrophage inflammatory protein 3 α is involved in the constitutive trafficking of epidermal Langerhans cells. *J. Exp. Med.* 190: 1755-1767, 1999.
43. Tensen C. P., Flier J., van der Raaij-Helmer E. M. H., Sampat-Sardjoepersad S., van der Schors R. C., Leurs R., Scheper R. J., Boorsma D. M., Willemze R. : Human IP-9; akertinocyte-derived high affinity CXC-chemokine ligand for the IL-10/Mig receptor (CXCR3). *J. Invest Dermatol.* 112: 716-722, 1999.
44. Holliday M. R., Dearman R. J., Kimber I., and Coleman J. W. : Sensitization of mice to chemical allergens modulates the responsiveness of isolated mast cells to IgE-dependent activation. *Immunology* 78: 508-510, 1993.
45. I. Kirman, B. Vainer, and O. H. Nielsen : Interleukin-15 and its role in chronic inflammatory diseases. *Inflamm res.* 47; 285-289, 1998
46. Y.-X. Li, N. Li, Y.-S Li, B. Wu, and J.-S. Li : Upregulated intragraft gene expression, ICAM-1 and IL-2R molecules, and apoptotic epithelial cells during rejection of rat small intestine allgrafts. *Transplant Proceed.* 32; 1283-1286, 2000.
47. Dustin M. L. and Shaw A. S. : Costimulation : building an immunological synapse. *Science.* 283(5402): 649-50, 1999.