

## 당뇨병성 족부궤양으로 진단된 태음인 환자 치험 1례

고우석\*·김경선\*·임은철\*

### Abstract

### A Case Report on a patient diagnosed as Diabetic Foot

Go Woo-suk\* · Kim Kyung-sun\* · Lim Eun-chul\*

\*Dept. of Sasang constitutional Medicine, Dong-so Oriental-medical hospital

A 55-year-old woman who was diagnosed as Diabetic foot was admitted to Dong-so Oriental-medical hospital on April 15th, 2002. Her great toe and secondary were to be cut off, and she was much depressed. We diagnosed her constitution as Taeumin(太陰人), and classified her symptom as Taeumin-Ban-Chang-Byung(太陰人 癰瘡病) and prescribed Yuldahansotang(熱多寒少湯) for the purpose of chengganjoyoil(清肝燥熱). During admission, the ulceration had nearly disappeared and so she could save her precious toes. From this case, even though we could not say that Diabetic foot is equal to Ban-Chang-Byung but could suppose that there was some relationship between one and the other.

key word: Diabetic foot, Ban-Chang-Byung, Taeumin, Yuldahansotang

### I. 서 론

당뇨병은 가장 흔한 내분비 질환으로 insulin의 상대적 또는 절대적인 결핍 및 조직내에서의 insulin 저항성에 의해 나타나는 일련의 증후군을 가리킨다. 당뇨병은 그 진행과정 속에서 다양한 합병증을 유발하게 되는 데 당뇨병성 케톤산증과 비케톤성 고삼투압성 혼수, 저혈당 속 같은 응급적인 대처가 필요한 경우도 있으며, 당뇨병성 망막증, 당뇨병성 신경

증, 당뇨병성 신증, 당뇨병성 족부궤양 등의 만성적인 합병증을 유발시키기도 한다.<sup>1)</sup>

당뇨병과 관련되어 한방의서에서도 일찍이 언급되었으며 사상의학에서도 이에 대한 언급이 여러곳에서 보인다. 少陰人의 少陰病症의 食消과 少陽人의 上消, 中消, 下消와, 太陰人의 경우 裡熱病症의 燥熱症에서 지금의 당뇨병과 유사하게 파악될 수 있는 조문들이 제시되고 있다.

당뇨병성 족부궤양으로 東緒韓方病院에 입원 치료받은 환자 1인을 대상으로 四象醫學에

\* 동서한방병원 사상체질과

교신저자: 고우석 주소) 서울시 서대문구 연희동 194-37 동서한방병원 의사실 전화)02-320-7808 HP)016-228-9186

E-mail) gothria@hanmail.net

서 말하는 太陰人 手指焦黑癩瘡病에 준하여 행해진 치료를 통하여 유의한 결과를 얻었기에 이에 보고하는 바이다.

## II. 증례보고

### 1. 研究對象

2002년 3월 15일부터 5월 24일 까지 東緒韓方病院에 당뇨병성 족부궤양으로 입원 및 외래 치료한 환자 1인을 대상으로 하였다.

### 2. 治療內容 및 施術方法

체질감별을 통해 太陰人으로 진단하였으며, 333太陰人 燥熱病 手指焦黑癩瘡病에 준하여 치료하였다.

#### ① Herb medication

熱多寒少湯을 중심으로 하되, 藥本을 가감하였다.

熱多寒少湯

葛根 4錢 黃芩 藥本 各2錢 蘿藦子 桔梗 升麻 白芷 各1錢

#### ② Western medication

혈당은 insulin과 경구투여제로 유지되었으며 혈당치는 200이하로 유지되었다.(혈당기: 옴메디쿠스, 글루코닥터: AGM-2100 이 사용되었다)

NPH 20u, Cefadroxil 1500mg#3, Glucophage 1500mg#3, 아마릴 2mg #1, Sulperazon 2g#2i.v. 치옥타시드정 600mg#3, 폰탈 750mg#3, Ebo 6g#3

③ 기타: 환부에 Dressing이 하루 3차례 시행되었다.

### 3. 症例

1. Name: 남00 (F/55)
2. C/C: 右大趾 潰瘍

3. O/S: 2002. 2월말경

4. Past Illness

- #1. 당뇨: 약 20년전 인지하여 이후 경구용 혈당강하제 투여 및 insulin inject 중임
- #2. 퇴행성 관절염: 1999년 경 인지

5. Present Illness

2002. 2월말경 적외선 치료기로 조사 중 右大趾에 화상을 입음 이후 궤양 발생하여 동년 3월 2일 한마음 병원에 A/D Tx 중 cutting 권유받음. 3월 14일 대학병원에 외래에서 cutting 권유받음. 3월 15일 東緒韓方病院 Admission

6. General Condition

- 1) 食慾 및 消化: 良好
- 2) 大便: 便秘(1회/1~2일) 소 硬便 양상
- 3) 小便: Normal
- 4) 睡眠: 淺眠

7. Lab finding

CBC(3/15) RBC 381만, WBC 6.500  
Hb 11.5 HCT 33 ESR 52  
UA (3/15) Sugar(++), Bilirubin(+++)  
(3/27) Sugar(±)

Blood Chemistry

	GOT	GPT	BUN	ALP	GLU(FBS)	기타
3/15	63	102	26.5	370		PP2 279
3/20	27	55	26.3	335	148	
3/27	28	32	20.5	423	185	
4/ 3	37	52	21	300		LDH 510
4/10	21	27	22.5	284	142	LDH 560
5/ 1	23	42	20.1	342		
5/ 8	22	36	22.8	353	175	
5/22	27	40	22.4	373		

8. 治療經過

	경 과	Herb-med	Western-med
3/15	입원	托裏消毒飲	①NPH 16■, Cefadroxil 3③#3, Glucophage 3①#3, 코자1①, 아미렘 1①, Pontal 3③#3 Ebo 6g#3
3/18	케양이 더 커지지는 않음. 잠을 잘 잔다함	熱多寒少湯	
3/24			NPH 20■로 증량
3/26	체형시 진보다 피가 수월하게 나옴. 발톱주위에 새살이 돋는 것 같다함		①②③④⑤⑥⑦+sulperazon2g#2
3/28	大趾와 次趾사이에 새살이 돋는다 기뻐함. 살이 돋는 부위에 통증이 느껴지기 시작했다함	熱多寒少湯+藥本 4g	
4/2	통증이 더 심해졌다함		①②③④⑤⑥⑦+치욕타시드정 3①#3
4/7	발가락에 살이 차서 도통해져 보인다고 좋아함		①②③④⑤+치욕타시드3①#3
4/11	발가락 통증 줄어들음. 변비경향성은 완전히 풀리고 오히려 묽은 변으로 2-3차례 보고 있다고 함		
4/12	종아리부터 발가락 끝까지 따기는 감각이 가끔 나타난다고 함		
4/15	운영하는 가게 문제로 D/C 하기로 함		
4/16	외래 치료		
4/24	재입원하기로 함. 퇴원당시보다 상처크기는 줄어든 상태임	熱多寒少湯+藥本4g	
4/26	전만큼 잠이 잘오지는 않는다고 함. 다리에 힘주면 발끝까지 전기같은 통증이 온다함		
4/29	통증이 없어짐		
5/4	속쓰림을 호소	熱多寒少湯	
5/13		熱多寒少湯+藥本4g	
5/20			NPH 16■로 change
5/24	퇴원	熱多寒少湯+藥本4g	

### Ⅲ. 考 察

#### 1. 太陰人 燥熱證과 手指焦黑斑瘡病

##### 1) 太陰人 燥熱症의 病理

太陰人이 肝大하여 肝의 吸聚之力이 太過하고 肺의 呼散之力이 약화로 기운이 속에서鬱滯되면 熱症이 생기게 되고 이것이 肝受熱 裡熱病症이며 燥熱症과 陰血耗竭症으로 구분된다. 이중에서 太陰人이 侈樂無厭으로 慾火가 外馳하면 肝熱이 肺로 올라가 肺燥하게 되어 생기는 병증이 燥熱症이다.<sup>2)</sup>

13-25. 蓋此病 原委 侈樂無厭 慾火外馳 肝熱大盛 肺燥太枯之故也※

燥熱病을 가진 경우 환자에겐 다양한 증상이 나타나게 된다.

몸의 수분이 마르게 됨에 따라 얼굴색이 黃赤黑색등을 띄게 된다.

13-18. 論曰 太陰人 面色青白者 多無燥證 面色黃赤黑者 多有燥證 蓋 肝熱肺燥而 然也 또한 물을 많이 마시면서 便秘, 多尿증상이 나타나기도 한다.

13-20. 二陽結 謂之消 飲一溲二 死不治

13-23. 論曰 此病 非少陽人消渴也 卽 太陰人燥熱也

13-24. 嘗治 太陰人 年五十近衰者 燥熱病 引飲 小便多 大便秘者 用 熱多寒少湯 用藥本二錢 加大黃一錢 二十貼 得效矣

이 경우는 태음인의 肝의 吸聚之力의 太過로 발생한 燥熱에 의해 引飲하게 되나 肺의 呼散力이 부족하여 온몸에 물을 布散하지 못하게 되며, 肝의 太過한 吸聚之力에 의해 오줌으로 내보내게 되며(多尿) 속은 마르는 便秘증상이 나타나게 되는 것이다. 太陽人의 경우 小便旺多是 肝의 吸聚之力이 왕성하다는

吉症이지만, 太陰人の 多尿는 肝氣 太過의 증거로 볼 수 있다.<sup>3)</sup>

### 2) 太陰人 手指焦黑癩瘡病

燥熱病이 진행함에 따라 피부로 증상이 나타나기도 하는데 그것이 癩瘡病이다.

癩은 熱性病에 나타나는 얼룩덜룩한 피부반점을 의미하고<sup>2)</sup> 焦黑이란 것은 검게 탄 것 같다는 것이니, 手指焦黑癩瘡病은 마치 당뇨병의 합병증으로 나타나는 궤양증과 모양이 흡사하다고 하겠다.

13-19. 菅治 太陰人 燥熱證 手指焦黑癩瘡病 自左手中指 焦黑無力 二年內 一指黑血焦凝 過掌心而 掌背浮腫 以刀斷指矣 又一年內 癩瘡 遍滿全體 大者 如大錢 小者 如小錢 得病 已爲 三年而 以壯年人 手力 不能役勞一半刻 足力 不能日行步三十里...

癩瘡病은 肝燥熱症에 속하고 便秘가 나타나며, 치유과정에서 해소되가는 모습을 보인다.

13-19...大便 始滑 不過一二日 又秘燥 又用二十貼 大便 不甚滑泄而 面部癩瘡 少差 手力 足力 稍快有效矣 又用二十貼 其病 快差

실제로 유준상<sup>3)</sup>은 망상청피반(Livedo Reticularis)으로 진단된 환자가 심한 변비의 태음인임을 진단하고 熱多寒少湯, 淸肺寫肝湯을 투여하여 便秘와 燥熱症의 개선 및 하지의 궤양을 호전시킨 양호한 결과를 보고한 바 있다. 따라서 太陰人 癩瘡病에서 진단 및 치료경과의 평가를 위해서 便秘경향의 파악이 중요하다고 볼 수 있다.

### 3) 熱多寒少湯의 약리기전

熱多寒少湯은 太陰人 燥熱病症의 대표 처방이다. 燥熱病症이 발생하는 것이 肝의 吸聚之力이 太過하고 肺의 呼散之力이 약화로 기운이 속에서 鬱滯되는 것이므로, 처방은 補肺元氣 淸肝燥熱이 될 것이다.

김경요<sup>3)</sup>은 熱多寒少湯을 葛根, 升麻로 淸肝熱하고 桔梗으로 肺氣를 북돋아주고 黃芩으로 肺元을 수렴해주는 처방으로 분석하고 있다.

## 2. 증례 고찰

환자는 체질감별을 통해 太陰人으로 진단하였으며, 太陰人 燥熱病 手指焦黑癩瘡病에 준하여 치료하였다. 체질판별은 QSCCⅡ에 근거하였고, 사상체질과 전속전문의의 의견 및 體型, 素症을 참조하였다. QSCCⅡ의 결과는 太陰人 성향 43%, 少陽人 27%, 少陰人 26%, 太陽人 3%로 太陰人으로 판정되었다. 환자의 체형은 전체적으로 허리가 안정감있게 발달한 양상이었다.(太陰人 體形氣像 腰圍之立勢 盛壯而 腦作頁之起勢 孤弱) 그림-1a,b,c.

또한 평소 素症으로 便秘가 있었으나, 특별히 힘들어하지는 않았다.

환자는 처음 입원 당시에는 궤양부위의 악화와 양방병원에서의 cutting 권유로 심리적으로 위축된 상태였다. 환자와 보호자도 크게 기대를 하지는 않는 상태에서 마지막으로 해볼 수 있는 것을 해보자는 의도를 보였고, 또한 보고자도 사실 비판적인 생각을 가지고 있었기 때문에, 일단 진행되는 기미가 보이면 바로 양방으로 transfer하겠다는 면담을 하였다. -이런 상황으로 아쉽게도 입원당시 사진으로 자료를 남기지 못하였다.

입원당시 궤양부위는 足大趾의 3/4가량 및 次趾의 일부분 및 行間穴부위까지 해당하였다. 1주일동안(3/18-25)까지 궤양부위의 특별한 진행은 보이지 않았으며, 입원당시 지속적으로 보이던 고혈당이 안정되었고, 변비경향이 풀려서 배변이 원활해졌으며, 수면상태가 양호해졌다고 하였다. 일단 악화되지 않은데서 자신감이 생겼으며, 좀 더 적극적인

2) 김동일, 랑병무, 박위근 등, 동의학사전, 서울, 여강출판사, 1989;360,363

3) 유준상, 양상목, 김선형, 김달래, 太陰人 癩瘡病 治驗1例, 四象醫學會誌, 2001;13(2);190-193

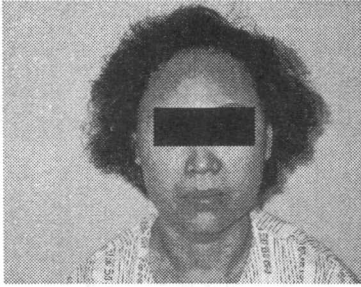

그림 1-a

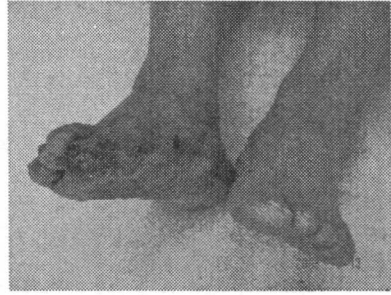


그림 2-b

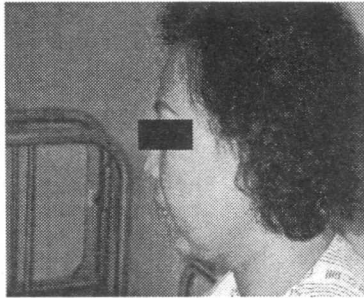

그림 1-b

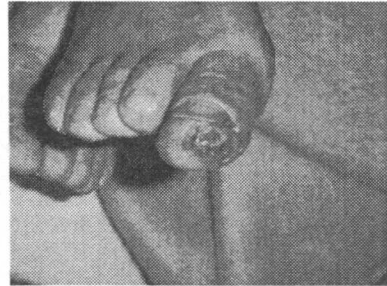


그림 3-a

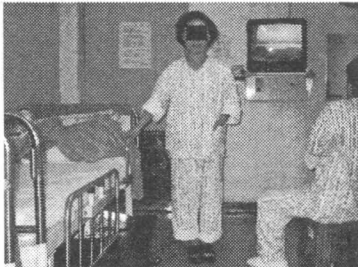


그림 1-c

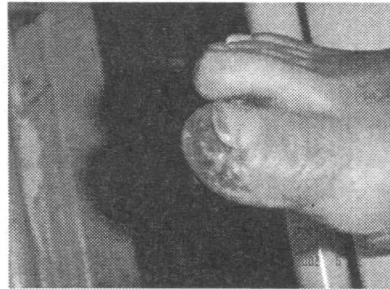


그림 3-b

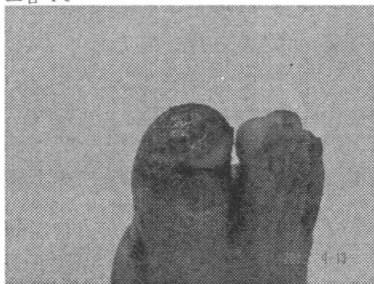


그림 2-a

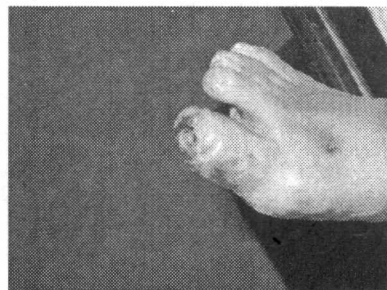

그림 4-a

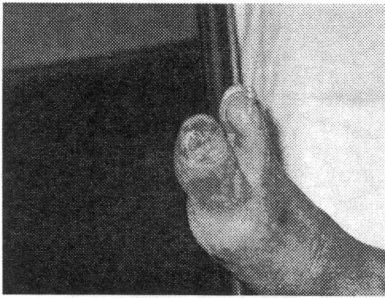


그림 4b

관찰을 하기로 하였다.

26일부터는 혈당측정위한 채혈시 피가 더 잘 배어나온다고 하며, 또한 새살이 돋는 듯한 느낌과 그동안 감각이 없던 궤양부위에서 통증을 느끼기 시작하였다.

4/11경에는 통증이 줄어들기 시작하였고, 초기의 변비경향은 완전히 풀리어서, 목표 症인 肝燥熱病이 개선되는 반증으로 인식하였다. 4/13일의 사진(그림 2a,b)에서 보듯이 궤양부위는 足大趾의 거의 절반 크기로 줄었으며, 行間穴부위는 상당히 아물었다. 하지만, 아직까지도 궤양부위 및 발가락까지 거무스름하게 색이 죽어있음을 알 수 있다.

4/15일 어느 정도 회복되자, 환자가 운영하는 가게의 운영문제 때문에 퇴원을 고집하였다.

지속적인 외래 치료를 받았지만, 고혈당과 구갈 증상 등이 다시 심해져서, 4/24일 재입원하기로 하였다.

가계운영으로 인한 지속적인 스트레스와 식사관리의 문제로 제반 증상이 다시 악화하는 듯한 모양을 보였으며, 이것은 肝燥熱病을 다스리기 위해서, 동의수세보원에서 이제마 선생이 심리적인 안정과 욕심을 경계한 것과 부합되는 측면이 있었다.(侈樂無厭 慾火外馳 肝熱大盛 肺燥太枯)

재입원후 전체적으로 궤양부위는 지속적으로 줄어들었고, 다리를 통하는 전기같은 통증

을 호소하기도 하였으나, 회복되는 징후로 판단하고 계속 관찰하였다. 5월 2일 경에는(그림-3a,b) 궤양부위가 足大趾로만 국한되게 줄어든 것이 확연히 보인다. 이전에 비해서도 발과 발가락이 혈색을 찾은 것을 볼 수 있다. 하지만 궤양부위는 계속 짓물이 흐르고 비록 이전에 비해서 혈색이 돌아온 편이지만, 아직까지도 발과 발가락이 시퍼렇게 죽어 있었다. 5/16경에는(그림-4a,b) 궤양 크기는 足大趾의 1/4 부위로 현저하게 줄었으며, 특히 足趾의 색이 거의 정상으로 회복되었다. 경과는 꾸준한 호전을 보였으며, 5월24일 퇴원하였다.

#### IV. 결 론

3월 15일부터 5월 24일까지 동서한방병원에서 당뇨병성 족부궤양으로 입원치료받은 환자를 四象醫學의 太陰人 肝燥熱 手指焦黑癩瘡病에 근거해서 치료하였으며, 환자의 便秘, 口渴 등의 肝燥熱증상의 개선 및 궤양이 양호하게 호전되었다.

※ 예시문 및 예시문의 번호는 四象醫學(전국한의과대학사상의학교실, 四象醫學, 서울, 집문당, 1998)에서 발췌하였다.

#### 參 考 文 獻

1. 杜鎬京, 臨床腎系學研究, 서울, 成輔社, 1995:527-534
2. 전국한의과대학사상의학교실, 四象醫學, 서울, 집문당, 1998: 157
3. 김종열, 김경요, 太陰人裡熱病의 病症藥理에 대한 연구, 四象醫學會誌:1998;10(2):115-116
4. 김동일, 량병무, 박위근 등, 동의학사전, 서울, 여강출판사, 1989:360,363
5. 유준상, 양상묵, 김선형, 김달래, 太陰人 癩瘡病 治驗1例, 四象醫學會誌:2001;13(2):190-193