

Allergy性 接觸皮膚炎이 유발된 白鼠의 損傷皮膚에 熱多寒少湯 煎湯液이 미치는 影響

김만식* · 박성식*

Abstract

Effects of Yuldahansotang on rat skin occurred the Allergic Contact Dermatitis

Kim Man-sic* · Park Seong-sik*

*Dept. of Sasang Constitutional Medicine, College of Oriental Medicine, Dongguk Univ.

Objective

To study the effectiveness of Yuldahansotang against Allergic Contact Dermatitis, the change of cutaneous shape, histochemistry, immunohistochemistry and distribution of apoptotic cells was researched

materials and methods

4-month-old rats were divided into three groups of 10. One is a contrastive group which has applied Acetone olive oil only. Another is ACD group which has intentionally activated Allergic Contact Dermatitis by DNCB. And the other is YST group which has given medication of Yangkyuksanhawtang extract. Each group of mice were observed after 24, 48 and 72 hours.

results

1. With the result of Contact hypersensitivity assay, YST group shows appreciably less ear swelling than ACD group.
2. Comparing YST and ACD groups to each other regarding general change of skin, YST group shows less hyperplasia of epidermis, less migration of inflammatory cells and less damage of epidermis than ACD group.
3. Regarding the change of collagen fiber, ACD group has appeared to be low in number of collagen fiber while YST shows similarity with the contrastive group.
4. In dermis YST group has showed lower number of mastocyte than ACD group and is granulated type.
5. In dermis YST group has showed less MAC-1, IL-1, IL-2R- α , ICAM-1 and VCAM-1 than ACD group.
6. The distribution of apoptotic cells has appeared littler in YST group than in ACD
7. Among signal molecule of apoptosis Bcl-2 has distributed more in YST group than ACD group and Bax and Fas has distributed less in YST group than ACD group.

Key word : Allergic Contact Dermatitis, Allergy, Dermatitis, Skin, Yuldahansotang

* 동국대학교 한의과대학 사상체질과

교신저자 : 김만식 주소:서울시 중랑구 묵1동 300 1번지 상록수한의원 전화) 02-978-1660 e-mail) ondrkim@hotmail.com

I. 緒 論

Allergy性 接觸皮膚炎은 人體가 皮膚에 接觸된 抗原物質 (Allergen)과 非正常的으로 過敏反應하여 免疫反應으로 오히려 人體에 해로운 결과를 일으키는 現狀을 말하며¹⁾, 최근 현대인들에게 發病頻도가 늘어나고 있는 疾患이다.²⁾

韓醫學의으로는 Allergy性 接觸皮膚炎을 疥癬, 瘡瘍, 粉花瘡, 狐尿刺, 四瀉風, 頑濕 등의 範疇에 넣을 수 있으며³⁻⁵⁾, 그 原因으로는 腠理不密한 身體狀態 혹은 體質的인 素因이 있는 狀態에서 風, 濕, 熱, 蟲이나 有毒한 物質에 接觸한 것을 들고 있다.⁶⁻⁹⁾

最近 韓醫學的 研究에 의하면, 清熱解毒시키는 效能을 同伴한 多樣한 方劑들이 抗 Allergy와 免疫反應抑制에 有意한 效果가 있어서 Allergy性 皮膚疾患治療에 活用이 있음을 報告하고 있다.¹⁰⁻²⁰⁾

熱多寒少湯은 東武의 『東醫壽世保元』의 太陰人 肝受熱裏熱病에 처음 기재된 新定方으로서 葛根, 黃芩, 藁本, 蘿菴子, 桔梗, 升麻, 白芷로 구성되어 있다.²¹⁾ 效能은 斂肺生津, 祛風解表이며 主治는 太陰人 傷寒熱多寒少證, 虛勞, 夢泄症이다. 臨床에서는 口苦, 咽乾, 目眩, 頭痛, 面熱, 風熱眼痛, 乳蛾, 咽喉病, 耳聾, 吐瀉, 吐蛔, 霍亂, 惡心, 六鬱, 積聚, 小便不利, 五淋, 交腸, 陰腫, 莖中痒痛, 疝症, 臂痛, 月經不調, 陰痒, 帶下, 小兒疳疾 등을 治療한다.²²⁻²⁴⁾

지금까지 熱多寒少湯의 實驗的 論文으로는 高血壓에 관한 論文²⁵⁻²⁷⁾, 腦損傷에 관한 論文²⁸⁻³⁰⁾, 肝損傷에 관한 論文³¹⁾ 등이 있었으나 Allergy性 接觸皮膚炎에 관한 論文은 없었다.

이러한 까닭에 저자는 熱多寒少湯 煎湯液이 Allergy性 接觸皮膚炎에 미치는 影響을 白鼠를

研究對象으로 해서 皮膚의 外形의 形態變化, 組織化學的 變化, 免疫組織化學的 變化, 壞死細胞의 分布變化를 觀察하였다. 이에 有意性 있는 結果를 얻었으므로 報告하는 바이다.

II. 實驗材料 및 方法

1. 材料

1) 實驗動物

대한실험동물센터에서 분양 받은 胎齡 4週된 BALB/c系 암컷 생쥐를 無菌飼育장치내에서 2週동안 적응시킨 후 體重 20g된 생쥐를 선별하여 사용하였다. 이를 對照群, Allergy性 接觸皮膚炎 誘發群 (ACD群), Allergy性 接觸皮膚炎 誘發 後 熱多寒少湯 抽出液 投與群 (YHT群)으로 나누었다. 各 群에 30마리씩 배정하여 2차적인 Allergy性 接觸皮膚炎을 誘發시킨 후, 시간의 경과에 따라 24, 48 그리고 72時間으로 10마리씩 나누어 觀察하였다. 또한, 接觸性 過敏反應度 分析(contact hypersensitivity assay)을 위해 各 群에 별도로 10마리씩 배정하여 實驗하였다.

2) 熱多寒少湯 煎湯液의 製造와 經口投與

본 實驗에서 사용된 熱多寒少湯 (Yuldahansotang : YHT)은 東國大學校 韓方病院에서 處方되었다 (Table. 1). 熱多寒少湯 2貼 分量을 蒸溜水 500 ml에 넣고 3時間동안 煎湯한 후 濾過하였다. 그 濾液을 rotary evaporator로 50 ml 농축한 熱多寒少湯 抽出液을 Allergy性 接觸皮膚炎 誘發 後 YHT群에 3日동안 每日 2.5 ml/kg/day로 經口投與시켰다.

Table. 1. The amount and composition of (Yuldahansotang : YHT) extract.

韓藥名	生藥名	重量 (g)
葛根	Puerariae Radix	16.0
黃芩	Soutellariae Radix	8.0
藜本	Ligustici Tenuissimae Radix	8.0
蘿服子	Raphani Semen	4.0
桔梗	Platycodi Radix	4.0
升麻	Cimicifugae Rhizoma	4.0
白芷	Dahuriae Radix	4.0
總量		48.0

2. 方法

1) DNCB 製造와 塗布에 의한 Allergy 性 接觸皮膚炎의 感作 및 誘發

본 實驗에서 사용될 2,4-dinitrochlorobenzene (DNCB : Sigma, USA)를 acetone과 olive oil이 4:1로 혼합된 溶液에 5%와 2.5%로 희석한 다음 사용되었다. 各 群에 5% DNCB 25 μ l를 면도된 오른쪽 등허리쪽 皮膚 2cm²에 塗布하여 感作시켰다.

感作後 14日째가 되었을 때 ACD群과 YHT群의 白鼠에게만 왼쪽 등허리쪽 皮膚에 2.5% DNCB 4 μ l를 塗布하여 Allergy性 接觸皮膚炎을 誘發시켰다. 한편 對照群에는 DNCB가 포함되지 않은 acetone과 olive 混合液을 塗布하였다. ACD群과 YHT群에서의 Allergy性 接觸皮膚炎 誘發 여부는 직접 肉眼으로 확인할 수 있었다.

2) Contact hypersensitivity assay(接觸性 過敏反應度 分析)

DNCB 感作後 ACD群과 YHT群에서 Contact hypersensitivity assay를 실시하기 위해서 白鼠 오른쪽 귀에 2.5% DNCB

4 μ l를 塗布하여 Allergy性 接觸皮膚炎을 誘發시켰다. Allergy性 接觸皮膚炎 誘發後 24, 48 그리고 72時間에 오른쪽 귀의 두께를 dial thickness gage (Mitutoyo, JAPAN)로 측정된 다음 ear swelling 平均값을 구하여 各各의 차이를 比較하였다.

3) 皮膚 組織標本 製作

Allergy성 接觸皮膚炎 誘發後 24, 48 그리고 72時間의 各 群을 sodium pentobarbital 溶液으로 마취한後 vascular rinse와 10% 중성 포르말린용액 (neutral buffered formalin : NBF)으로 心臟貫流固定을 실시하였다. DNCB 塗布部位에서 얻어진 皮膚를 실온의 10% NBF에서 24시간동안 固定한後 通常의인 方法으로 paraffin에 포매하고 5 μ m 두께로 연속절편을 만들었다. 만들어진 연속절편은 Hematoxyline과 Eosin으로 染色하여 標本을 製作하였다.

4) 組織化學的 染色

가. 콜라겐섬유의 分布 變化 觀察

콜라겐섬유의 生成·分布 變化를 觀察하기 위해서 Van Gieson's picric acid-fuchsin 染色을 시행하였다. 우선 Weigert's iron hematoxylin에서 20분동안 染色한 다음 Van Gieson's 染色溶液에서 5분간 染色하였다.

나. 血管分布 變化 觀察

血管分布 變化를 조사하기 위해서 carmine (Sigma) 처리된 固定劑로 心臟貫流固定한 皮膚組織을 Hemtoxylin에 2분간 對照染色하였다.

다. 肥滿細胞의 分布 變化 觀察

炎症反應에 關여하는 肥滿細胞의 分布와 形態 變化를 觀察하기 위해 Luna's method 를 통한 組織化學的 染色을 실시하였다. 우선 5 μm 두께의 연속절편을 aldehyde fuchsin 에 30분간 染色한 後 Weigert's iron hematoxylin과 methyl orange 溶液에 각각 1분, 5분 동안 對照染色하였다.

5) 免疫組織化學的 染色

가. 複合糖質의 分布 變化 觀察

複合糖質 (glycoconjugate)인 soybean agglutinin (SBA)의 皮膚上皮에서의 分布 變化를 조사하기 위해 lectin을 이용한 免疫 組織化學的 染色을 실시하였다. 우선 組織을 실온에서 1% bovine serum albumin (BSA: Sigma)에 30분간 처리한 다음, 1:100으로 희석된 biotinylated anti SBA (Sigma)에 4°C incubation chamber내에서 24時間동안 反應시켰다. Avidin biotin complex (ABC : Vector Lab, USA)에 1時間동안 실온에서 反應시킨 후 0.05% 3,3'-diaminobenzidine (DAB : Sigma) 과 0.01% HCl이 포함된 0.05M tris-HCl 완충용액 (pH 7.4)에서 發色시킨 後, hematoxylin으로 對照染色하여 광학현미경으로 관찰하였다. Lectin 反應의 강도는 - (음성), + (약한), ++ (중간정도의 양성) 그리고 +++ (강한 양성) 등으로 표시하였다.

Table. 2. Sugar specificities and inhibitory carbohydrates of lectins.

Lectin	Optium dilution	Sugar specificity	Inhibitory sugar
SBA	4 μg/ml	D-N-acetylgalactosamine	N-acetylgalactosamine

나. 皮膚上皮 細胞 增殖 變化 觀察

皮膚上皮 細胞 增殖 變化를 조사하기 위해 BrdU를 이용한 免疫組織化學的 染色을 실시하였다. 우선 실험동물에서 皮膚上피를 적출하기 5시간전, 3시간전, 1시간전에 생리식염수에 녹인 5-bromo-2'-deoxyuridine (BrdU, Sigma) 50 mg/kg을 복강주사하였다. 얼어진 연속절편은 4 °C와 37 °C의 2N HCl용액에서 각각 20분씩 反應시켜 DNA변성을 일으켰다. 0.1M borate 완충용액 처리로 안정시킨 후 非特異的 免疫反應을 억제하기 위해 0.01%의 proteinase K (DAKO, Denmark)가 포함된 normal goat serum (1:20, DAKO)에 1時間동안 反應시켰다. 그런 다음 1차 抗體인 mouse anti-mouse BrdU (1:50, Amersham, UK)에 4°C incubation chamber 내에서 48時間 反應시켰고 2차 抗體인 biotinylated goat anti-mouse IgG (1:100, DAKO)에 실온에서 4時間동안 反應시켰다. ABC에 1時間동안 실온에서 反應시킨 후 DAB에서 發色시킨 후, hematoxylin으로 對照染色하여 광학현미경으로 觀察하였다.

다. 細胞性 免疫 變化 觀察

皮膚와 주변 림프절에서 細胞性 免疫 變化를 觀察하기 위해서 rabbit anti-mouse IL-2R-α (CD25R-α : Pharmingen, USA)를 이용한 免疫組織化學的 染色을 실시하였으며, 위에서 기술한 同一한 方法으로 실시되었다.

라. 細胞附着分子 變化 觀察

組織내 細胞移住(migration)에 關여하는 細胞附着分子(intercellular adhesion molecule : ICAM)의 分布 變化를 觀察하기 위해 hamster anti-mouse ICAM-1

(CD54-1, Serotec, UK)를 이용한 免疫組織化學的 染色을 실시하였으며, 위에서 기술한 同一한 方法으로 실시되었다.

6) Apoptosis (세포소멸) 分布 變化 觀察

Apoptotic 細胞의 分布 變化를 조사하기 위해 *in situ* apoptosis detection kit (Apoptag, Intergen, USA)를 이용한 TUNEL (terminal deoxynucleotid transferase-mediated dUTP-biotin nick-end labelling) 方法을 실시하였다. 먼저 組織 절편을 proteinase K (20 $\mu\text{g}/\text{ml}$)에 5분간 proteolysis 시킨 다음 equilibration buffer에서 20초간 처리하였다. 그런 다음 strength TdT enzyme (36 μl TdT enzyme : 72 μl reaction buffer)을 처리하여 37 $^{\circ}\text{C}$ 의 humidified chamber에서 1時間 동안 反應시킨 後 strength stop/wash buffer에서 10分 정도 처리하였다. Anti-digoxigenin-peroxidase에 1時間 동안 反應시킨 後 DAB를 처리하였다. Hematoxylin으로 對照染色한 後 광학현미경으로 觀察하였다.

7) 映像分析과 統計處理

免疫組織化學과 TUNEL 染色 結果의 수치화를 위해 Optimas 5.2 (Optima Co., USA)를 이용한 映像分析 (image analysis)을 실시하였다. 映像分析 結果는 Sigma Plot 4.0 (Sigma)을 통한 student T test로 有意性を 檢證하였다.

III. 結 果

1. Contact hypersensitivity assay (接觸性 過敏反應度 分析)

Ear swelling 結果 aceton & Olive oil 溶液만을 塗布한 對照群 白鼠에서는 오른쪽 귀 두께 變化가 실험기간 동안 관찰되지 않은 반면, ACD群과 YHT群은 對照群과 比해 有意性 있는 두께 增加를 보였다 (Table. 3., Fig. 1.).

우선 ACD群에서는 Allergy성 接觸皮膚炎 誘發 후 24時間이 經過했을 때 오른쪽 귀의 두께는 $335.3 \pm 4.37 \mu\text{m}$ 로 對照群의 $319.3 \pm 1.89 \mu\text{m}$ 에 比해 增加된 樣相을 보였다. 이러한 增加는 48時間이 되었을 때 $374.1 \pm 5.60 \mu\text{m}$ 으로 가장 높은 증가를 보이는 것으로 觀察되었다. 이러한 增加도 72時間이 경과되었을 때에는 오히려 $359.1 \pm 5.08 \mu\text{m}$ 으로 약간 減少되는 傾向性を 보였으나, 여전히 對照群에 比해서는 월등히 增加된 것으로 나타났다 (Table. 3, Fig. 1).

한편 熱多寒少湯 抽出液을 投與한 YHT群도 실험기간동안 對照群에 比해서는 귀의 두께가 增加된 것으로 나타났지만, ACD群에 比해서는 有意性 있는 減少 傾向을 48時間과 72時間 동안 觀察할 수 있었다. Allergy성 接觸皮膚炎 誘發 후 YHT群의 귀의 두께는 24時間에 $329.6 \pm 4.07 \mu\text{m}$, 48時間에는 $349.4 \pm 3.75 \mu\text{m}$ 그리고 72時間에는 $328.6 \pm 1.51 \mu\text{m}$ 로 測定되었다 (Table. 3, Fig. 1).

Table. 3. The inhibition effect of ear swelling in mice administered YHT extract after allergic contact dermatitis (ACD) elicitation. The mean of ear swelling began to increase and reach a peak at hour-48 after ACD elicitation. The ear swelling in mice treated with YHT extract noticeably decreased than ACD elicited mice for experimental period and

this inhibition had probability in $P < 0.05$ of student T test.

Group	Initiation	24	48	72 hrs
CONTROL	319.1±2.03	319.3±1.89	319.1±2.03	319.6±1.51
ACD	319.7±2.74	335.3±4.37	374.1±5.60	359.1±5.08
YHT	319.6±2.58	329.8±4.07	349.4±3.75	328.6±1.51

unit : μm

Abbreviation: M \pm S.D, Mean \pm standard Deviation; CONTROL, Acetone & olive oil only treated mice; ACD, ACD elicited mice; YHT, YHT extracts administered mice after ACD elicitation; *, $P < 0.05$ compared with ACD.

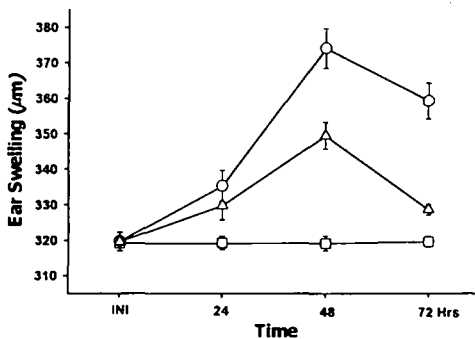


Fig. 1. The inhibition effect of ear swelling in mice administered YHT extract after ACD elicitation. The mean of ear swelling began to increase and reach a peak at hour-48 after ACD elicitation. The ear swelling in mice treated with YHT extract noticeably mitigated than ACD elicited mice for experimental period.

<-□-, CONTROL; -○-, ACD; -△-, YHT.>

2. 皮膚의 外形的 形態 變化

對照群에서는 正常的인 皮膚狀態가 실험 기간동안 유지되었다. 그러나 ACD群과 YHT群은 다른 樣相으로 觀察되었다. 우선 ACD群에서 Allergy성 接觸皮膚炎 誘發 후 24時間이 經過되었을 때 붉은 좁쌀 형태의 紅斑性 丘疹이 일부 DNCB 塗布部位에서 나타나는 皮膚損傷이 시작되었으며, 48時間이 經過되었을 때는 그 生成部位가 확산된 모양으로 觀察되었다. 그러나 外形的 皮膚損傷은 72時間이 되었을 때 48時間보다는 弱화되는 것으로 나타났다. 한편 YHT群에서 나타난 外形的 皮膚損傷 變化는 ACD群과 類似的한 傾向으로 나타났으나 YHT群의 皮膚損傷 정도는 ACD群보다는 緩和된 것으로 觀察되었다.

Table. 4. The change of skin-damage on YHT extract administered mice after ACD elicitation. After ACD elicitation, the degree of erythema began to increase and reach a peak at hour-48. The degree of erythema in mice treated with YHT extract noticeably soften than DNCB treated group for experimental period.

Group	Initiation	24	48	72 hrs
CONTROL	-	-	-	-
ACD	-	+	++++	+++
YHT	-	+	++	+

Abbreviation> -, negative; +, trace; ++, moderate; +++, strong; +++, hard

3. 皮膚 組織의 一般的인 形態 變化

對照群은 實驗期間동안 皮膚組織의 形態 變化가 觀察되지 않았다. 이에 반해 ACD群과 YHT群은 對照群과는 달리 Allergy性 接觸皮膚炎 誘發 後 時間의 經過에 따른 皮膚損傷의 차이가 觀察되었다.

Allergy性 接觸皮膚炎 誘發 後 ACD群의 皮膚組織에서 나타나는 變化는 48時間에서 가장 심한 것으로 觀察되었다. 이러한 變化는 우선 表皮에서 角質形成細胞(keratinocyte)의 過形成(hyperplasia)으로 인한 皮膚上皮層數의 급격한 增加 (Fig. 2), 기저층의 圓柱上皮細胞와 기저판의 結合이 파괴된 空間으로 浸潤(infiltration)하는 림프구 수의 增加가 확인되었다 (Fig. 7). 또한 가시층과 기저층사이에서 核의 收縮으로 인한 核膜과 細胞質사이공간의 확장된 上皮細胞의 增加와 세포사이공간(intercellular space)의 擴張이 觀察되었다 (Fig. 7). 한편 表皮쪽 眞皮에서는 炎症關與細胞의 DNCB 塗布部位로의 移住(migration) 增加와 血管 增加가 觀察되었다 (Fig. 7). 이러한 變化는 72時間이 되었을 때는 다소 緩和되었지만 여전히 많은 지역에서 심한 皮膚損傷이 觀察되었다.

한편 YHT群에서의 形態變化도 ACD群과 類似한 傾向性을 보였으나, 全般的으로 Allergy性 接觸皮膚炎이 弱화된 樣相으로 나타났다. 특히 이러한 皮膚組織損傷의 緩和는 48時間과 72時間의 皮膚上皮에서 잘 나타났는데, ACD群에 비해 表皮細胞의 過形成 減少, 浸潤하는 림프구 수의 減少, 表皮 圓柱上皮細胞 損傷減少 그리고 細胞사이공간의 回復 등이 觀察되었다 (Fig. 3, 8).

4. 皮膚 組織의 組織化學的 變化

1) 皮膚內 콜라겐섬유 分布 變化

對照群은 실험기간동안 皮膚 組織內 콜라겐 섬유의 分布 變化가 觀察되지 않았다.

ACD群에서 Allergy性 接觸皮膚炎 誘發 後 表皮側 眞皮에서 콜라겐 섬유 分布減少가 觀察되었다 (Fig. 9). 특히 이 콜라겐섬유 分布 地域에서는 콜라겐섬유가 많은 毛細血管 周邊에 위치하였다.

YHT群에서는 對照群과 類似한 콜라겐섬유 分布가 觀察되었다 (Fig. 10).

2) 皮膚內 血管 變化

對照群은 실험기간동안 皮膚組織內 血管 分布의 變化가 관찰되지 않았다.

ACD群은 Allergy性 接觸皮膚炎 誘發 後 眞皮內 血管의 直徑 크기가 증가하였는데 이는 眞皮乳頭에서 觀察되었다 (Fig. 11).

YHT群에서는 ACD群보다는 적은 變化, 즉 直徑이 작은 血管이 주로 觀察되었다 (Fig. 12).

3) 眞皮內 肥滿細胞의 形態와 分布 變化

對照群은 實驗期間동안 皮膚組織內 肥滿細胞의 形態와 分布變化가 觀察되지 않았다.

ACD群에서 나타나는 肥滿細胞의 分布變化는 Allergy性 接觸皮膚炎 誘發 後 時間이 經過할수록 下皮쪽 眞皮에서 數가 增加하는 것으로 觀察되었고 (Fig. 13), degranulated type와 granulated type의 두가지 形態로 나타났다 (Fig. 14). 그리고 degranulated type의 肥滿細胞가 특히 48時間에서 많이 觀察되는 것으로 확인되었다.

YHT群도 ACD群과 같이 Allergy性 接觸皮膚炎 誘發 後 時間의 經過에 따른 增加傾向은 類似하였지만 ACD群보다는 적은 수였다 (Fig. 15). 특히 YHT群에서는

degranulated type의 肥滿細胞 出現이 ACD 群보다는 적었다.

5. 皮膚組織의 免疫組織化學的 變化

1) 皮膚上皮內 SBA 變化

對照群은 실험기간동안 皮膚上皮內에서 SBA 陽性反應의 變化가 없었다 (Table. 5).

ACD群에서는 Allergy性 接觸皮膚炎 誘發 後 SBA 陽性反應이 일부 가시층 (stratum spinosum)과 기저층 (stratum basale)의 세포 사이공간 (intercellular space)에서 사라졌다 (Fig.16, Table. 5)

이에 반해 YHT群에서는 對照群에서처럼 가시층과 기저층의 세포사이공간에서 강한 SBA 陽性反應을 보였다 (Fig. 17, Table. 5).

Table5.SBA distribution on this experiment.

LECTIN	POSITION	GROUP		
		CONTROL	ACD	YHT
	stratum corneum	+	+	+
	stratum granulosum	++	++	++
SBA	stratum spinosum	+++	+	+++
	stratum basale	+	-	+
	dermis	-	-	-

Abbreviation) Control : no treated group.
- : negative, + : weak, ++ : moderate, +++ : strong

2) 皮膚上皮細胞 增殖 變化

對照群은 實驗期間동안 皮膚上皮內에서 BrdU 陽性反應細胞의 分布 變化가 觀察되지 않았다.

ACD群에서는 Allergy性 接觸皮膚炎 誘發 後 BrdU 陽性反應細胞는 가시층과 일부 상부 기저층에서 많은 수가 分布하였다 (Fig. 4,

Table. 6), BrdU 陽性反應은 細胞核과 그 周邊細胞質에서 강하게 일어나는 것으로 觀察되었다 (Fig. 5).

이에 반해 YHT群에서는 對照群과 類似하게 일부 상부 기저층에서 BrdU 陽性反應細胞가 觀察되었으며 그 수는 ACD群보다는 적었다 (Fig. 6, Table. 6).

3) 細胞性 免疫 變化

對照群은 實驗期間동안 皮膚組織內 IL-2R- α 陽性反應細胞의 分布 變化가 觀察되지 않았다.

ACD群에서는 Allergy性 接觸皮膚炎 誘發 後 眞皮에 分布하는 IL-2R- α 陽性反應細胞는 對照群보다 多數 觀察되었다.(Fig. 18, Table. 6) 특히 損傷된 表皮 기저층 周邊에 분포하는 아세포 형태의 陽性反應細胞에서 강한 陽性反應을 보였다 (Fig. 19, Table. 6).

반면 YHT群에서는 ACD群에 비해 陽性反應細胞의 수는 적었고, 약한 陽性反應성을 보였다 (Fig. 20, Table. 6).

한편 對照群의 림프절에서 IL-2R- α 陽性反應細胞는 實驗期間동안 아무런 變化가 일어나지 않았다.

이에 반해 ACD群에서는 Allergy性 接觸皮膚炎 誘發 後 많은 수의 IL-2R- α 陽性反應細胞가 결피질 (paracortex), 수질동 (medullary sinus), 수질끈 (medullary cord)에서 觀察되었으며, 특히 아세포형태의 陽性反應細胞의 數的 增加가 두드러졌다 (Fig. 24, Table. 6).

그러나 YHT群은 ACD群에 비해 적은 수의 IL-2R- α 陽性反應細胞가 관찰되었으며 아세포의 수도 적었다 (Fig. 25, Table. 6).

4) 細胞附着分子 變化

對照群은 實驗期間동안 皮膚組織內 ICAM-1

陽性反應細胞의 분포 변화가 관찰되지 않았다.

ACD群에서는 Allergy性 接觸皮膚炎 유발 후 對照群의 眞皮乳頭에서 많은 수의 ICAM-1 陽性反應細胞가 관찰되었다 (Fig. 21, Table. 6). 또한 陽性反應을 보이는 皮膚上皮細胞의 출현도 증가하였다 (Fig. 22).

이에 반해 YHT群에서는 ACD群보다 적은 수의 ICAM-1 陽性反應細胞가 眞皮乳頭에서 관찰되었다 (Fig. 23, Table. 6).

6. 皮膚의 細胞消滅 (apoptosis) 變化

對照群은 實驗期間동안 皮膚組織內 apoptotic 細胞의 分布 變化가 觀察되지 않았다.

Allergy性 接觸皮膚炎 誘發 後 apoptotic 細胞는 ACD群의 眞皮에서 적은 수로 分布하였다 (Fig. 26, Table. 6). Apoptotic 細胞의 형태는 陽性反應이 核膜을 境界面으로 圓形으로 나타났고, 核內部에서 강한 陽性反應性을 보였다 (Fig. 27).

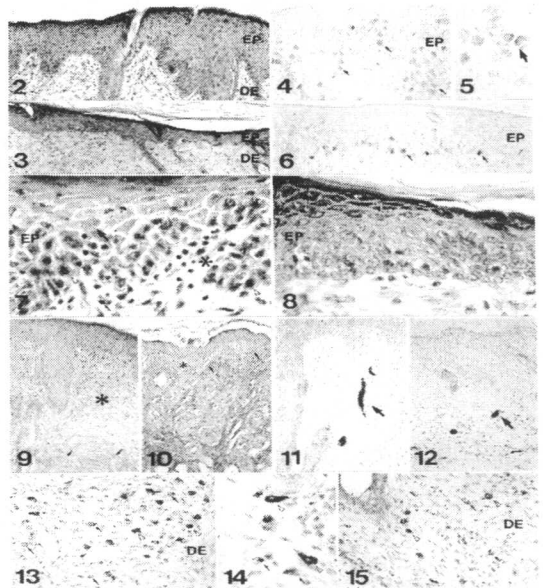
YHT群에서는 ACD群에 비해 眞皮에서 陽性反應細胞 수가 많았다 (Fig. 28, Table. 6). 이러한 增加는 眞皮의 炎症細胞 浸潤地域에서 잘 관찰되었다.

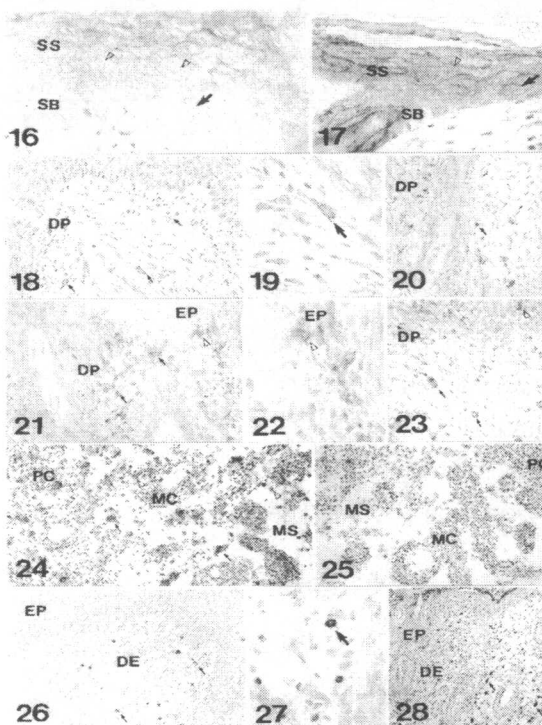
Table. 6. The image analysis of immunohistochemistry and TUNEL in skin and Lymphnode (LN) elicited ACD

Antibody	CONTROL		ACD		YHT	
	particle	intensity	particle	intensity	particle	intensity
BrdU	1021±24	136.7±29.3	3958±12	123.3±23.2	1357±18	134.7±28.7
IL-2R-α	964±24	139.3±21.1	2093±26	136.2±12.9	1552±26	138.7±18.7
IL-2R-α (LN)	18861±92	130.2±10.2	33634±97	116.6±25.5	20243±76	126.6±19.5
ICAM-1	1486±32	140.9±11.4	2093±21	132.3±17.1	1674±10	136.6±20.9
TUNEL	341±11	121.4±21.1	471±35	111.3±25.5	10020±89	107.9±26.4

(analysis for 200000 particles / range of intensity : 50 - 150)

Abbreviation : M ± S.D, Mean ± Standard Deviation: * , P < 0.05 compared with ACD.





Legends for Figures

Fig. 2. The morphology of skin from mice at 48 hours after allergic contact dermatitis (ACD) elicited by DNCB re-exposure. The hyperplasia in epidermis (EP) are noticed. ○DE, dermis. H&E. ×100.

Fig. 3. The morphology of skin from YHT administered mice at 48 hours after ACD elicitation. The degree of hyperplasia were soften when compared to Fig. 2. H&E. ×100.

Fig. 4. The immunohistochemical stain for BrdU from mice at 48 hours after ACD elicitation. The

numerical increase of BrdU positive cells (arrow) in stratum spinosum (SS) and stratum basale (SB) were seen. ×200.

Fig. 5. The magnification of BrdU positive cells in Fig. 4. ×400.

Fig. 6. The immunohistochemical stain for BrdU from YHT administered mice at 48 hours after ACD elicitation. The distribution of BrdU positive cells (arrow) were decreased. ×200.

Fig. 7. The morphology of skin from mice at 48 hours after ACD elicitation. The epithelial cells (arrow) show signs of damage including shrinkage of nucleus and the numerical increase of inflammatory cells (asterisk) were infiltrated in the dermis. Vacanted arrow head, motosis of SB. ×400.

Fig. 8. The morphology of skin from YHT administered mice at 48 hours after ACD elicitation. Not only the degree of epidermal damage, but also the number of inflammatory cells infiltrated in the dermis were decreased when compared to Fig. 7. H&E. ×400.

Fig. 9. The morphology of skin from mice at 48 hours after ACD elicitation. The broad newly area of collagen fiber (arrow) vacanted dermis (asterisk) were observed. Van Gieson's picric acid-fuchsin

stain. ×200.

Fig. 10. The morphology of skin from YHT administered mice at 48 hours after ACD. The collagen fiber vacanted area (asterisk) were diminished. Van Gieson's picric acid-fuchsin stain. ×200.

Fig. 11. The distribution of capillary from mice at 48 hours after ACD elicitation. The large sized capillary (arrow) were observed. Carmine perfusion. ×200.

Fig. 12. The distribution of capillary from YHT administered mice at 48 hours after ACD. The small sized capillary (arrow) were seen. Carmine perfusion. ×200.

Fig. 13. The morphology of skin from mice at 48 hours after ACD. The noticeable increase of mast cells in dermis is seen. arrow, degranulated type mast cells; vacanted arrow head, granulated type mast cells. Luna's method. ×200.

Fig. 14. The magnification of BrdU positive cells in Fig. 13. The morphology of 2 types mast cells. The degranulated type mast cells (arrow) and granulated type mast cells (vacant arrow head) are seen in dermis. Luna's method. ×400.

Fig. 15. The morphology of skin from YHT administered mice at 48 hours after ACD. The number of mast cells is decreased. Luna's

method. ×200.

Fig. 16. The distribution of SBA from mice at 48 hours after ACD elicitation. The SBA positive reaction in SB were disappeared. ×400.

Fig. 17 The distribution of SBA from YHT administered mice at 48 hours after ACD. The SBA positive reaction in SB and SS were appeared. ×400.

Fig. 18. The immunohistochemical stain for IL-2R- α in dermal papilla (DP) of mice at 48 hours after ACD elicitation. The remarkable increase of IL-2R- α positive cells (arrow) are seen. ×200.

Fig. 19. The magnification of IL-2R- α positive cells in Fig. 18. ×400.

Fig. 20. The immunohistochemical stain for IL-2R- α in DP of YHT administered mice at 48 hours after ACD elicitation. The numerical decrease of IL-2R- α positive cells is observed. ×200.

Fig. 21. The immunohistochemical stain for ICAM in skin from mice at 48 hours after ACD elicitation. The numerical increase of ICAM positive cells (arrow) are seen. vacanted arrow head, ICAM positive cell in epidermis. ×200.

Fig. 22. The magnification of ICAM positive cells in epidermis. ×400.

Fig. 23. The immunohistochemical

stain for ICAM in skin from YHT administered mice at 48 hours after ACD elicitation. The numerical decrease of ICAM positive cells is observed. ×200.

Fig. 24. The immunohistochemical stain for IL-2R-α in lymph node from mice at 48 hours after ACD elicitation. The remarkable increase of IL-2R-α positive cells (arrow) are seen. PC, paracortex; MC, medullary cord; MS, medullary sinus. ×200.

Fig. 25. The immunohistochemical stain for IL-2R-α in lymph node from YHT administered mice at 48 hours after ACD elicitation. The numerical decrease of IL-2R-α positive cells is observed. ×200.

Fig. 26. The apoptotic cells (arrow) are seen in the epidermis from mice at 48 hours after ACD elicitation. TUNEL method. ×200.

Fig. 27. The magnification of Fig. 26. TUNEL method. ×400.

Fig. 28. The numerical increase of apoptotic cells cells in dermis from YHT administered mice at 48 hours after ACD elicitation. TUNEL method. ×200.

IV. 考 察

熱多寒少湯은 東武가 太陰人 肝受熱裏熱病

을 治療하기 위해 제시한 代表的 處方중 하나이다. 그 構成은 葛根 4錢, 黃芩, 藁本 各2錢, 蘿藦子, 桔梗, 升麻, 白芷 各1錢으로 되어 있으며²¹⁾, 전체적인 藥性은 서늘하여 肝熱을 식히고 따라서 燥熱病의 形成을 막는다. 葛根은 이 處方의 중심이 되는 藥物로 涼性으로 肝熱을 解消하는 것을 주로 하면서 아울러 生津의 效가 있어 肝熱로 氣液이 消燼되어 燥證이 되는 것을 막는다. 黃芩, 藁本, 升麻는 葛根의 肝熱을 푸는 作用을 補完하여 더욱 강력하게 하고 藥力을 유도하며, 桔梗, 白芷, 升麻는 宣肺發散하여 氣液의 呼散을 더욱 촉진한다. 즉 肝熱을 푸는 것을 주된 作用으로 하면서 동시에 肝熱로 消燼된 氣液이 점차 생겨나게 하며 肝熱이 풀림과 동시에 氣液이 잘 돌게 하는 方劑라 할 수 있다.²³⁾

太陰人 裏病藥의 淵源은 그 효시가 『傷寒論』과 『金匱要略』에서 葛根, 黃芩, 升麻 등이 들어간 藥들이며, 朱肱의 『活人書』에 이르러 葛根, 黃芩, 藁本, 桔梗, 大黃 등을 조합한 調中湯이 출현하여 골격이 갖추어지고, 이것이 變形되어 龔信的 葛根解肌湯으로 발전되었으며, 이것이 太陰人의 葛根解肌湯으로 발전되었다.³²⁾ 그리고 熱多寒少湯은 葛根解肌湯에서 葛根, 黃芩, 藁本을 더욱 增量하고 蘿藦子를 추가하여 더욱 藥性을 強化한 것이다.³³⁾

『東醫壽世保元』에서는 熱多寒少湯을 濕病, 燥熱病, 夢泄病의 治療에 사용하였는데, 濕病으로 裏熱證의 樣相을 보이며 아직 便閉의 症狀이 심각하지 않은 경우, 燥證으로 "諸澁枯澀皺揭"의 症狀, 즉 皮膚가 갈갈하고 潤氣가 없으며 陰液이나 津液의 滋潤이 不足하고 皮膚나 爪甲이 뜨고 들리는 狀態가 나타날 때, 燥熱病으로 引飲, 小便多, 大便秘 또는 飲一尿二의 證候가 나타날 때 역시 熱多寒少湯을 사용하였다.²⁹⁾

이 外로도 熱多寒少湯의 效能을 斂肺生津, 祛風解表이라 하고, 主治는 太陰人 傷寒熱多寒少證, 虛勞, 夢泄症이라 하였다. 臨床的으로는 口苦, 咽乾, 目眩, 頭痛, 面熱, 風熱眼痛, 乳蛾, 咽喉病, 耳聾, 吐瀉, 吐蛔, 霍亂, 惡心, 六鬱, 積聚, 小便不利, 五淋, 交腸, 陰腫, 莖中痒痛, 疝症, 臂痛, 月經不調, 陰痒, 帶下, 小兒疳疾 등을 治療한다고 하였다.²²⁻²⁴⁾

Allergy性 接觸皮膚炎은 개체가 이미 하나의 抗原에 感作된 이후 다시 同一 抗原에 接觸되어질 때 接觸된 局所部位에 發赤, 丘疹, 小水疱, 瘙痒 등의 炎症反應을 일으키는 疾患으로, Allergen의 感作過程과 同一 Allergen의 再接觸에 의해 症狀發現되는 遲延形過敏反應 (Delayed type hypersensitivity)에 속하는 免疫疾患이다.³⁴⁾ 韓醫學的으로는 疥癬, 瘡瘍, 粉花瘡, 狐尿刺, 四灣風, 頑濕 등의 範疇에 넣을 수 있으며,³⁻⁵⁾ 그 原因으로는 腠理不密한 身體狀態 或은 體質的인 素因이 있는 狀態에서 風, 濕, 熱, 蟲이나 有毒한 物質에 接觸한 것을 들고 있다.⁶⁻⁹⁾

Contact hypersensitivity assay 결과 ACD群에서 ear swelling이 增加한 것으로 나타났는데 이는 炎症時 誘發된 皮膚 浮腫 (edema)에 의한 것이다. 이전의 報告³⁵⁻³⁶⁾에서처럼 皮膚 眞皮乳頭的 성긴 結合組織內 콜라겐섬유의 分布가 減少하고 炎症關與細胞의 浸潤 增加가 본 實驗에서도 觀察되었다. 表皮細胞 損傷에 대한 過度한 防禦機轉인 表皮細胞過形成은 오히려 免疫過敏反應을 誘導하는 Cytokinin의 分泌를 觸發시켜 眞皮內에서 細胞性 免疫反應을 極大化시키는 結果를 초래하였다.³⁷⁻³⁹⁾ 즉 기저층과 가시층 上皮細胞의 損傷 增加, 림프구의 浸潤의 增加 그리고 毛細血管의 크기확장이 일어났다. 본 實驗에서는 Brdu를 합성되는 DNA에 끼워 넣은 후 免疫組織化學⁴⁰⁾을 통

해 기저층에서 細胞分裂 增加를 직접 확인할 수 있었다. 炎症細胞의 血管透過性을 增加시키는 肥滿細胞는 增加하였으며, 이전 報告⁴¹⁾한 바와 같이 주로 脫顆粒狀態 (degranulated type)로 觀察되었다. 肥滿細胞에서 分泌한 histamine에 의한 potent vasoconstriction과 platelet-activating factor(PAF)에 의한 leukocyte의 이동이 촉진되는⁴²⁻⁴³⁾ 등의 多樣的 作用을 하는 것으로 報告되고 있다. 한편 表皮로의 림프구 浸潤은 損傷된 表皮細胞로 인한 擴張된 세포사이공간 (intercellular space)을 통해서 이루어지는데 본 실험에서는 이러한 변화를 SBA 分布變化를 통해 확인할 수 있었다. SBA는 細胞사이공간에 分布하는 N-acetyl-galactosamine에 陽性反應을 보이는 것으로⁴⁴⁾, ACD群에서 分布가 적었다는 것은 세포사이공간의 破壞 및 損傷的 變化를 시사한다. 皮膚組織의 免疫性 變化를 보면 細胞性 免疫反應에 關여하는 IL-2는 皮膚의 眞皮와 림프절의 結피질, 수질근, 수질등에서 增加하였으며 이러한 IL-2 分泌增加는 T 림프구의 分裂 增加를 유도하였다⁴⁵⁻⁴⁶⁾. 아울러 본 實驗에서는 皮膚眞皮乳頭 뿐만 아니라 皮膚 表皮細胞에서도 細胞附着分子인 ICAM-1의 分布 增加를 확인할 수 있었으며 이는 表皮細胞 過形成이 ICAM-1 分泌 增加의 重要한 요인으로 思慮된다⁴⁷⁻⁴⁹⁾.

이에 반해 YHT群은 浮腫이 緩和되어 ACD群보다는 낮은 ear swelling 增加를 보였으며 아울러, 眞皮內 콜라겐섬유의 分布가 對照群과 類似한 樣相으로 觀察되었다. 이는 皮膚表皮內 組織損傷緩和의 結果로 肉眼的인 지표인 紅斑의 發生이 적었으며, 表皮에서는 表皮細胞 過形成 減少, 表皮 기저층의 림프구 浸潤 減少, 損傷 表皮細胞의 減少 등이 나타났다. 眞皮에서는 炎症細胞의 浸潤 減少, 血管生成 減少가

觀察되었다. 이런 結果는 Allergy性 接觸皮膚炎 誘發시 人爲的으로 細胞性免疫 抑制를 誘導했을 때 나타난 結果⁵⁰⁻⁵¹⁾와 類似하였다. 또한 肥滿細胞의 수도 減少하였고, 觀察된 대부분의 肥滿細胞는 granulated type의 細胞形態를 취하고 있었다. 이는 熱多寒少湯이 肥滿細胞에서 分泌되는 serotonin을 비롯한 炎症關與物質의 分泌를 抑制시킴으로서 抗炎症作用을 하는 것으로 생각된다. 한편 IL-2와 ICAM-1 分泌가 減少한 것으로 나타났는데 이는 熱多寒少湯의 細胞性 免疫抑制로 기인된 結果로 思慮되는데, 免疫抑制劑를 통한 人爲的인 免疫抑制時 T 림프구의 IL-2 分泌 低下, IL-2R 發顯 減少, ICAM-1 分泌를 低下시킨다는 이전 報告⁵²⁻⁵⁴⁾와 일치된 結果이다. 본 實驗에서는 YHT群에서 많은 apoptosis가 일어났는데⁵⁵⁾, 이는 熱多寒少湯이 浸潤된 免疫細胞에 대한 細胞代謝調節을 통해 細胞의 死亡(apoptosis agonist)을 誘導하는 것으로 思慮된다.

V. 結 論

熱多寒少湯의 Allergy性 接觸皮膚炎에 대한 治療效果를 조사하기 위해 행해진 본 研究는 人爲的인 Allergy性 接觸皮膚炎이 誘發된 白鼠에 熱多寒少湯 抽出液을 飲用投與시킨 後 contact hypersensitivity assay, 皮膚에서의 一般의인 構造, 眞皮내 콜라겐섬유, 血管分布, 肥滿細胞, 細胞增殖, SBA, IL-2R- α , ICAM-1 그리고 apoptotic 細胞의 分布 等の 變化를 觀察한 바 다음과 같은 結果를 얻었다.

1. Contact hypersensitivity assay의 結果 YHT群은 ACD群에 비해 有意性을 가질 정도로

ear swelling이 낮게 나타났다.

2. 一般의인 皮膚의 形態變化를 보면 表皮細胞 過形成, 림프구를 비롯한 炎症細胞의 移住 증가, 血管生成 增加 그리고 表皮 기저층과 가시층 細胞의 損傷 增加 등이 YHT群에서 적었다.
3. YHT群에서는 ACD群에 비해 肥滿細胞의 減少, 콜라겐섬유 增加와 큰직경의 血管 減少, 表皮에서 BrdU 陽性反應細胞 分布 減少, 가시층과 기저층에서의 SBA 陽性反應 增加 等の 變化가 일어났다.
4. 皮膚 眞皮와 주변 림프절에서 IL-2R- α 陽性細胞 分布 減少, 皮膚에서 ICAM-1 陽性反應細胞 減少, apoptotic cell 分布 增加도 觀察되었다.

以上的 結果로 볼 때 熱多寒少湯은 Allergy性 接觸皮膚炎에서 일어나는 apoptosis를 통한 免疫過敏反應 抑制와 抗炎症作用을 통해 Allergy性 接觸皮膚炎으로 起因된 皮膚 損傷을 治療하는 것은 思慮된다.

參 考 文 獻

1. 대한병리학회. 병리학. 서울. 고문사. 1996
2. 양준모. 접촉피부염의 역학적 연구. 대한피부과학회지. 1983 ;21(2). P165-169
3. 중도일. 피부와 한방치료. 서울. 일중사. 1991 ; P35,39
4. 지선영. 동의피부과학. 서울. 일중사. 1996 ; P217-219
5. 전재홍. 접촉피부염에 관한 문헌적 고찰. 대한외관과학회지. 1997 ; 10(1). P263-283
6. 고평화 주편. 실용중의외과학. 상해. 상해과학기술출판사. 1985 ; 465-467.

7. 정규만 편저. 알레르기와 한방. 서울. 1993 ; 120-121. 46-49.
8. 채병윤. 알레르기에 대한 고찰. 경희의학지. 1996 ; 12(2). 128-129.
9. 채병윤. 접촉성 피부염에 관한 고찰. 대한한방외관과학회지. 1988 ; 1(1). 91-92.
10. 김중호. 소풍산과 가미소풍산이 면역반응 및 알레르기에 미치는 영향. 대한한방외관과학회지. 1991 ; 4(1). P1-22
11. 최동규. 은화감초탕과 가미방이 항알레르기, 해열, 소염, 진통효과에 미치는 영향. 대한외관과학회지. 1993 ; 6(1). P15-27
12. 신광식. 생지황 추출물이 DNCB로 유도된 생쥐의 Allergy성 접촉피부염에 미치는 영향. 동국대학교 석사학위논문. 2000.
13. 이준희. 가미승갈탕이 DNCB로 유도된 생쥐의 알레르기성 접촉피부염에 미치는 영향. 동국대학교 박사학위논문. 1997.
14. 권오성 외. 연교패독산가미방이 알레르기성 접촉피부염에 미치는 영향. 동국대학교 동국한의학연구소논문집. 1999 ; 8(1). P77-91
15. 유태섭. 형개연교탕이 항알레르기작용에 관한 실험적 효과. 대한한방소아과학회지. 1990 ; 4(1). P20-29
16. 노선석. 당귀음자 추출액이 항알레르기 반응과 Mouse의 면역세포기능에 미치는 영향. 대한외관과학회지. 1991 ; 4(1). P23-40
17. 김수정. 소풍제양탕이 항알레르기, 진통, 소염효과에 미치는 영향. 대한외관과학회지. 1993 ; 6(1). P1-13
18. 이연숙. 가미청심연자음 전탕액이 항알레르기 반응과 Mouse의 면역세포기능에 미치는 영향. 대한외관과학회지. 1993 ; 6(1).
19. 김남권. 승마갈근탕가미방이 마우스의 항알레르기 및 면역반응에 미치는 영향. 대한외관과학회지. 1995 ; 8(1). P1-18
20. 김경준. 회춘양격산이 항알레르기 및 소염, 진통, 해열효과에 미치는 영향. 대한외관과학회지. 1995 ; 8(1). P1-18
21. 동무 이제마. 동의수세보원(초판본). 서울. 대성문화사. 1998.
22. 전국한의학대학교 사상의학교실. 사상의학. 서울. 집문당. 1994.
23. 박인상. 개정판 동의사상요결. 서울. 소나무. 1997.
24. 원지상. 동의사상신편. 서울. 문우사. 1996.
25. 윤홍식. 태음열다한소탕과 조위속명탕이 자연발증 고혈압 백서의 혈압과 신장기능에 미치는 영향. 익산. 원광대학교 박사학위논문. 1998.
26. 최용준. 열다한소탕이 백서의 혈압 및 국소 뇌혈류량에 미치는 영향. 익산. 원광대학교 박사학위논문. 1998.
27. 박길래. 열다한소탕 전탕액이 흰쥐의 혈압 강화에 미치는 영향. 서울. 경희대학교석사학위논문. 1981.
28. 김일환. 열다한소탕이 Kainicacid에 의해 유발된 mouse의 해마체손상에 미치는 영향. 익산. 원광대학교 박사학위논문. 2000.
29. 최의권. 열다한소탕이 태음인 뇌경색증환자의 세포활성물질 생성조절에 미치는 영향. 익산. 원광대학교박사학위논문. 2000.
30. 홍정아. 열다한소탕전탕액이 XO/HX에 의해 손상된 배양척수감각신경세포에 미치는 효과. 익산. 원광대학교석사학위논문. 2001.
31. 김석우. 열다한소탕 및 청심연자탕이 흰쥐의 간손상에 미치는 영향. 완주군. 우석대학교석사학위논문. 2001.
32. 김종열. 태음인 이열병의 병증약리에 대한 연구. 원광대학교대학원. 1997.

33. 김종열. 태음인 간수열이열병을 통해 살펴본 과거의학과 동의수세보원의 음양관의 차이. 사상체질의학회지 9(1) ; P148-150. 1997.
34. 이기영. 알레르기의 진료. 서울. 한국의학. 1992. ; P313-314,523-525.
35. Gregory M. K. and Arthur M. D. : Immediate and delayed (late phase) dermal contact sensitivity reactions in guinea pigs. ; Passive transfer by IgG1 antibodies, initiation by mast cell degranulation, and suppression by soybean proteinase inhibitor. *Int. Arch. Allergy Immunol.* 101: 72-81. 1993.
36. Viraben R., Labrousse J. L., and Bazex J. : Erythema multiforme due to DNCB. *Contact Dermatitis* 22: 179-191, 1990.
37. Jonathan N. W. N. Barker : Role of keratinocytes in allergic contact dermatitis. *Contact Dermatitis.* 26: 145-148, 1992
38. William L. Epstein and Raphael B. Stricker : Immunomodulation by allergic contact sensitization:the dinitrochlorobenzene story. *Am J Contact dermatitis.* 6(2); 117-121, 1995
39. Ian Kimber : Contact and Respiratory sensitization by chemical allergens : uneasy relationships. *Am J Contact dermatitis.* 6(1); 34-39, 1995
40. Martin Kulldorff, Lisa M. McShane, Arthur Schatzkin, Laurence S. Freedman, Michael J. Wargovich, Cindy Woods, Madhu Purewal, Randall W. Burt, Michael Lawson, Donna J. Mateski, Elaine Lanza, Donald K. Corle, Barbara O'Brien, and James Moler : Measuring cell proliferation in rectal mucosa : Comparing bromodeoxyuridine(BrdU) and proliferating cell nuclear antigen(PCNA) assays. *J Clin Epidem.* 53; 875-883, 2000
41. Hisashi sugiura and Masami Uehara : Mitosis of mast cells in skin lesions of Atopic dermatitis. *Acta Derm Venereol.* 73; 296-299, 1993
42. Holliday M. R., Dearman R. J., Kimber I., and Coleman J. W. : Sensitization of mice to chemical allergens modulates the responsiveness of isolated mast cells to IgE-dependent activation. *Immunology* 78: 508-510, 1993.
43. Gregory M. K. and Arthur M. D. : Antigen specific Ig G1-mediated epidermal cell injury; A component of contact hypersensitivity reactions in guinea pigs, measurable in vitro in full thickness skin explants. *J Invest Dermatol.* 98; 929-935, 1992
44. Per Falk, Kevin A. Roth, and Jeffrey I. Gordon : Lectins are sensitive tools for defining the differentiation programs of mouse gut epithelial cell lineages. 266; 987-1003, 1994
45. Cumberbatch M. and Kimber I.:Phenotypic characteristics of antigen-bearing cells in the draining lymph nodes of contact sensitized mice. *Immunol.* 71: 404-410, 1990.
46. Daniel N. Sauder and Saveria pastore : Cytokine in contact dermatitis. *Am J Contact dermatitis.* 4(4); 215-224, 1993
47. Christopher E. M. Griffiths and Brian J. Nickoloff : Keratinocyte intercellular adhesion molecule-1(ICAM-1) Expression precedes dermal T lymphocytic infiltration

- in allergic contact dermatitis. *Am J Pathol.* 135: 1045-1053, 1989
48. P. S. Friedmann, I. Strickland, A. A. Menon, and P. M. Johnson : Early time course of recruitment of immune surveillance in human skin after chemical provocation. *Clin Exp Immunol.* 91: 351-356, 1993
49. Wedi B., Elsner J., Czech W., Butterfield J. H., and Kapp A. : Modulation of intercellular adhesion molecule 1 (ICAM-1) expression on the human mast-cell line (HMC)-1 by inflammatory mediators. *Allergy* 51: 676-684, 1996.
50. Ik Jo and Won Houh: Cyclosporin modulates DNCB contact hypersensitivity reaction in guinea pigs. *Korea J. Dermat.* 23(2): 204-207, 1985.
51. Richard S. Kalish : Recent developments in the pathogenesis of allergic contact dermatitis. *Arch. Dermatol.* 127: 1558-1563, 1991.
52. Pahlavani M. A. and Richardson A. : The effect of age on the expression of interleukin-2. *Mech. Ageing Dev.* 89: 125-154, 1996.
53. Rea I. M., Stewart M., Campbell P., Alexander H. D., Crockard A. D., and Morris T. C. M. : Changes in lymphocyte subsets, interleukin 2, and soluble interleukin 2 receptor in old and very old age. *Genetology* 42: 69-78, 1996.
54. A. I. Lauerma, B. D. Stein, B. Homey, C. H. Lee, E. Bloom, and H. I. Maibach : Topical FK506: suppression of allergic and irritant contact dermatitis in the guinea pig. *Arch. Dermatol. Res.* 286: 337-340, 1994.
55. Y. Tamada, H. Takama, T. Kitamura, K. Yokochi, Y. Nitta, T. Ikeya, and Y. Matsumoto : Identification of programmed cell death in normal human skin tissues by using specific labelling of fragmented DNA. *British J Dermatol.* 131: 521-524, 1994