

藿香正氣散으로 호전된 少陰人 아토피 피부염 환자 치험 1례

이승윤 · 배효상 · 박성식

동국대학교 한의과대학 사상체질과

Abstract

A Case Report of Soeumin Atopic Dermatitis Patient Improved by Gwakhyangjeonggi-san

Seung-Yun Lee · Hyo-Sang Bae · Seong-Sik Park

Dept. of Sasang Constitutional Medicine, College of Oriental Medicine, Dongguk Univ.

1. Objectives

This study is about a Soeumin Atopic Dermatitis Patient. In this study, we report the effects of Sasang constitutional treatment to this patient.

2. Methods

This patient was treated by Soeumin's constitutional medications and acupuncture according to the result of Sasang constitutional diagnosis.

3. Results and Conclusions

This patient's chief complaints were edema, palule, erythema, squama and pruritus. By using Gwakhyangjeonggi-san, she showed positive response about her symptom. This study shows that Gwakhyangjeonggi-san has effect to Atopic Dermatitis in Soeumin.

Key Words : Soeumin, Gwakhyangjeonggi-san, Atopic Dermatitis

• 접수일 2010년 10월 27일; 심사일 2010년 10월 30일;
승인일 2010년 11월 16일
• 교신저자 : 박성식
경기도 성남시 분당구 수내동 87-2 동국대학교
분당한방병원 사상체질과
Tel : +82-31-710-3723 Fax : +82-31-710-3780
E-mail : parkss@dongguk.ac.kr

I. 緒 論

아토피 피부염은 주로 유아와 소아에 발생하는 흔한 만성 혹은 재발성 피부염으로, 소양증이 심한 습진이 발생하며 아토피 질환의 과거력이나 가족력이 있는 사람에서 흔히 나타난다¹. 1923년에 Caca와 Cooke에 의해 아토피라는 용어가 처음 사용되었고, 1933년에 처음으로 아토피 피부염이라는 용어가 사용되기 시작했다².

주요증상은 심한 가려움증, 피부건조, 발진, 진물, 부스럼딱지, 비늘 같은 껍질이 있는 피부인설 등으로, 환자의 연령에 따라 특징적인 임상 양상이 차이가 있어 크게 유아형, 소아형, 성인형으로 나눌 수 있다³.

韓醫學에서는 奶癬, 浸淫瘡, 四彎風, 胎熱 등이 아토피 피부염과 증상이 유사하다고 할 수 있으며 원인으로서는 濕熱, 風熱, 血燥 등이 언급되었다⁴.

四象醫學에서는 아토피 피부염과 관련하여 다양한 연구가 이루어지고 있는데 구⁵의 아토피 피부염 치료에 대한 임상연구, 임⁶ 등의 아토피 피부염 환자의 사상체질별 임상특징에 관한 연구, 윤⁷ 등의 涼膈散 火湯이 아토피 피부염에 미치는 영향에 대한 연구, 김⁸ 등의 사상체질과 아토피성 질환 유전자의 다형성에 관한 연관성 연구 등이 있다. 또한 아토피 피부염에 대한 사상의학적 치험례에 대하여 한⁹, 배¹⁰ 등이 보고한 바 있다.

본 증례에서는 아토피 피부염 환자를 少陰人으로 판단하고 치료하여 유의한 결과를 얻었기에 보고하는 바이다.

II. 對象 및 方法

1. 대상

아토피 피부염이 있는 상태에서 갑자기 顔面浮腫 및 丘疹이 발생하면서 증상이 심해진 少陰人 환자 1명을 대상으로 하였다.

2. 치료

1) 鍼治療

동방침구 직경 0.25mm, 길이 40mm 1회용 stainless 호침을 사용하여 少陰人 太極鍼法인 神門(補), 太

白(補), 合谷(瀉) 등에 1일 1회 자침하였고, 15분간 留鍼하였다.

2) 韓藥治療

『東醫壽世保元』에 준하여 구성된 藿香正氣散을 1日分 2貼으로 煎湯하여 120cc씩 하루 3회 복용하도록 하였다.

(10.07.28~10.08.05)

3. 평가

부종과 구진이 나타난 부위에 대하여 육안으로 보이는 상태와 환자가 느끼는 자각증상을 기준으로 하여 severe +++, moderate ++, mild +, trace ±, eliminated -로 평가하였다.

III. 證 例

1. 환 자 : 허 ○ ○ (여/27)

2. 주소증

- 1) 顔面浮腫
- 2) 丘疹
- 3) 紅斑·鱗屑
- 4) 瘙癢感

3. 발병일 : 2010년 7월 중순

4. 발병동기 : 2박 3일간의 아토피 캠프에 참가하여 있던 중 발병

5. 진단명 : 아토피 피부염

6. 과거력 : 別無 瘡

7. 가족력 : 父-당뇨

8. 사회력

- 1) 흡연력 : 別無 瘡
- 2) 음주력 : 別無 瘡
- 3) 직업 : 사회복지사

Table 1. Progress of Symptoms

| Symptom | 7/28-29 | 7/30 | 7/31 | 8/1 | 8/2 | 8/3 | 8/4 | 8/5 |
|---------|---------|------|------|-----|-----|-----|-----|-----|
| 부종 | +++ | ++ | ++ | ++ | ++ | + | + | ± |
| 구진 | +++ | +++ | ++ | ++ | ++ | ++ | + | + |
| 홍반 | +++ | +++ | +++ | ++ | ++ | + | + | ± |
| 인설 | +++ | +++ | +++ | +++ | ++ | ++ | + | + |
| 소양감 | +++ | +++ | ++ | ++ | ++ | ++ | + | + |

9. 현병력

상기자는 2003년경부터 아토피 피부염이 있어 간헐히 치료를 받던 환자로 2010년 6월말부터 증상이 악화되어 local 한의원에서 치료를 받던 중 2박 3일간의 아토피 캠프에 참가하였다. 캠프 활동 중 갑작스럽게 顔面浮腫과 丘疹이 발생하여 내원하던 한의원 및 local 이비인후과에서 치료 받았으나 호전이 없어 2010년 7월 28일 본원 내원하여 입원하였다.

10. 체질소견

1) 體形氣像 : 상기환자는 신장 161cm에 체중 53kg의 보통체형으로 膀胱之坐勢가 盛壯하고 胸襟之包勢가 孤弱한 체형으로 상체에 비해 둔부 및 하지가 발달한 체형이다.

2) 容貌詞氣 : 인상이 순하고 耳目口鼻는 작은 편이며 목소리가 낮고 조용하다.

3) 性質材幹 : 평소 부드럽고 원만한 성격으로 인내심이 강하고 싫은 일에 대해서도 드러내지 않고 참는 편이다.

4) 素證

(1) 睡眠 : 평소 수면장애 없이 7시간 정도 숙면 취하는 편이다.

(2) 食慾, 消化 : 평소 식사량이 많지 않고 식욕 및 소화 상태는 양호하다.

(3) 大便 : 평소 1회/1~2일로 보통 변을 본다.

(4) 小便 : 평소 5~6회/1일로 불편함이나 잔뇨감이 없다.

(5) 汗出 : 평소 땀이 적은 편이며 땀을 흘리면 피곤할 때가 있다.

11. 초진소견

1) 睡眠 : 7시간 이상 수면 취하며 소양감 때문에 중간에 1~2차례 깬다.

2) 食慾, 消化 : 식사량은 평소와 비슷하나 식욕이 저하되었고 소화도 잘 안 되는 편이었다.

3) 大便 : 1회/3일로 배변 간격이 늘었고 평소처럼 보통 변을 보았다.

4) 小便 : 소변이 3~4회/1일 정도로 평소 보다 빈도가 줄었고 시원하지 않았다.

5) 口渴 : 갈증을 느끼지 않고 물도 적게 마셨다.

6) 汗出 : 피부가 건조하고 땀은 거의 흘리지 않았다.

7) 舌診 : 舌紅 薄白苔

8) 脈診 : 弱脈

9) 腹診 : 心下部, 中腕部에 압통이 있었다.

상기 체질소견과 素證 및 초진소견을 바탕으로 하여 상기환자를 少陰人으로 판단하고 치료하였다.

12. 치료경과 (Table 1)

1) 2010년 7월 28-29일(입원 1-2일)

안면부 전체적으로 부종이 있는 상태로 특히 눈두덩과 뺨이 많이 부어있었고 눈을 뜨고 있기가 힘들었으며 얼굴이 당기는 느낌이 들었다. 좌우 상하지와 등, 가슴, 배에 좁쌀모양의 구진이 1-2cm 간격으로 광범위하게 발생하였다. 얼굴과 목 주위로 홍반과 함께 인설이 동반되었고 소양감은 낮에는 mild하였으나 밤에는 다소 심해졌다. 목과 팔의 접히는 부위에는 태선화가 진행되었다. (Figure. 1)

2) 2010년 7월 30일(입원 3일)

안면부의 부종이 다소 감소하여 눈을 뜨기 힘든 것과 얼굴이 당기는 것이 다소 완화되었다. 구진의

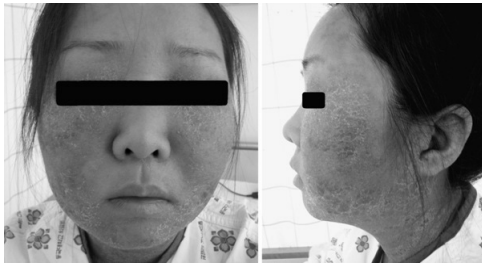


Figure. 1. View of symptoms before treatment(2010.07.28)

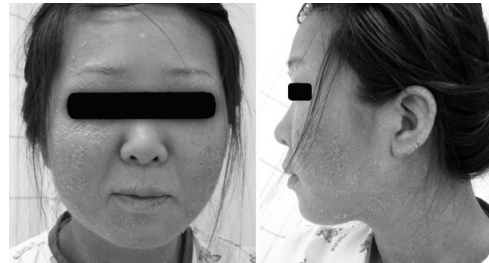


Figure. 2. View of symptoms after treatment(2010.08.05)

크기와 범위는 그대로였으나 붉은 색이 열어졌고, 홍반과 인설, 소양감은 비슷한 양상을 유지하였다. 소변 빈도가 7-8회/1일 정도로 증가하였고 대변도 1회/1일로 안정되었다.

3) 2010년 7월 31일-8월 1일(입원 4-5일)

안면부종은 전일과 비슷하게 유지되어 얼굴이 당기는 증상도 비슷하였고 구진의 크기는 조금씩 작아지기 시작하였다. 얼굴과 목의 홍반은 붉은 색이 감소하였고 홍반 주위의 인설은 다소 증가하였다. 소양감은 하지부의 소양감이 다소 감소하였다.

4) 2010년 8월 2일(입원 6일)

안면부종은 비슷하게 유지되어 얼굴이 당기고 화끈거리는 증상이 있었다. 구진의 크기는 조금씩 작아졌고 특히 하지부의 구진이 다른 부위에 비해 빠른 속도로 크기가 작아졌다. 홍반은 점차 줄어들었고 증가하였던 인설 역시 조금씩 감소하였다. 하지부의 소양감은 다소 감소하였으나 상지부의 소양감은 여전하였다.

5) 2010년 8월 3일(입원 7일)

안면부종이 감소하여 얼굴이 당기고 화끈거리는 증상도 감소하였다. 하지부의 구진은 크기가 점점 작아졌고, 상지부 및 등, 가슴, 배의 구진은 붉은 색이 열어졌으나 크기는 비슷하게 유지되었다. 안면부의 홍반과 인설이 점점 감소하였고 상지부의 소양감도 다소 감소하였다.

6) 2010년 8월 4-5일(입원 8-9일)

안면부종이 점점 감소하여 부종이 거의 없는 상태

로 회복되어 자각증상이 소실되었다. 상지부 및 등, 가슴, 배의 구진은 크기가 점점 작아졌고 하지부의 구진은 거의 호전되었다. 홍반과 인설이 점점 감소하면서 새살이 조금씩 올라왔고 소양감도 감소하였다. (Figure. 2)

입원 시 비해 대부분의 증상이 호전되어 이후의 치료는 원래 다니던 한의원에서 지속하기로 하고 퇴원하였다.

IV. 考察 및 結論

아토피 피부염은 만성적으로 재발하는 염증성 피부 질환으로 임상적으로 피부 건조증과 심한 소양증, 조직학적으로 면역세포의 침윤을 특징으로 한다. 아토피 피부염은 대개 아토피 질환의 첫 증상으로 나타나고 음식물 알레르기과 동반될 수 있으며, 그 뒤에 천식, 알레르기성 비염의 순으로 증상이 나타날 수 있다¹⁾.

아토피 피부염의 원인에 대해서는 IgE 증가에 따른 면역학적 결핍, T림프구의 기능적 결여, 피부에 존재하는 adrenergic 수용체의 차단 등의 여러 가지 이론이 있다³⁾. 유전적으로는 부모 양쪽 모두 아토피 피부염을 앓았다면 자녀가 앓을 확률은 70%, 한쪽이면 30%로 가족력이 있고¹²⁾ 면역기능 장애, 이상약물반응, 미생물, 환경 등도 원인이 된다³⁾.

특징적인 증상은 심한 소양증으로 대부분의 임상 양상은 긁거나 문지른 결과에 의해 발생한다. 소양증은 낮뿐만 아니라 밤에는 더욱 심하여 수면장애를 일으킨다. 급성기에는 소양증이 심한 홍반성 구진과 수포가 발생한다. 긁으면 삼출성 병변이 발생하며, 이차

감염이 흔히 일어난다. 아급성기에는 찰상, 홍반성 혹은 인설이 덮인 구진과 판이 발생하며 만성기에는 반복된 소파로 인해 태선화가 일어난다. 일반적으로 이러한 다양한 병변들이 한 환자에서 동시에 관찰되며, 환자의 나이에 따라 임상양상이 다르게 나타난다¹.

한의학적으로는 奶癬, 浸淫瘡, 四彎風 등이 아토피 피부염과 유사한 증상을 보이는데 이들 病證의 임상양상은 조금씩 차이가 있다.

『外科正宗』 『奶癬』¹³에서는 ‘奶癬因兒在胎中母食五辛 父餐炙膊 遺熱與兒 頭面遍身發爲奶癬 流滋成片 睡臥不安 搔癢不絕’이라 하였는데 이는 어린 아이에게 생긴 아토피 피부염을 표현한 것으로 볼 수 있다. 『諸病源侯論』 『瘡病諸候·浸淫瘡候』¹⁴에서는 ‘浸淫瘡是心家有風熱 發於肌膚 出生甚小 先癢後痛而成瘡 汁出浸潰肌肉 浸淫漸闊 乃遍體’라 하였는데 이는 농이나 삼출물이 많은 아토피 피부염의 증상과 유사하다. 『醫宗金鑑』 『外科心法要訣·脛部』¹⁵에서는 ‘四彎風生腿脚彎, 每月一發最纏綿, 形如風癬風邪襲, 搔破成瘡癢難堪’이라 하였는데 이는 팔의 안쪽 접히는 부분과 다리의 오금에 태선화가 잘 생기는 아토피 피부염의 증상과 유사하다.

四象醫學에서는 『東醫壽世保元』¹⁶ 중 『少陽人 脾受寒表寒病』, 『少陽人 胃受熱裏熱病』, 『太陰人 肝受熱裏熱病』에 언급된 陽毒發斑이 아토피 피부염과 일부 증상이 유사하다고 할 수 있다⁹. 그러나 少陰人の 경우 『東醫壽世保元』 『少陰人 泛論』¹⁶에서 漏瘡, 內癰, 背癰 등이 언급되었을 뿐 아토피 피부염과 유사한 내용은 찾아볼 수 없다.

본 증례에서는 평소 아토피 피부염이 있던 27세의 여환이 2010년 6월말부터 증상이 악화되어 local 한의원에서 치료를 받으면서 2박 3일간의 아토피 캠프에 참가하여 캠프 활동을 하던 중 증상이 더욱 악화되었다. 갑작스럽게 안면부종과 구진이 발생하고 원래 있던 홍반, 인설, 소양감도 악화되어 다니고 있던 한의원 및 local 이비인후과에 내원하여 치료를 받았으나 증상이 호전되지 않아 2010년 7월 28일에 본원 사상체질과에 입원하였다. 입원 당시 안면부 전체적으로 부종이 심하여 얼굴이 당기는 느낌이 들었고 눈을 뜨고 있기가 힘들었다. 좌우 상하지와 등, 가슴, 배에 좁쌀모양

의 구진이 1-2cm 간격으로 광범위하게 발생하였다. 얼굴과 목 주위로 홍반과 함께 인설이 동반되었고 소양감은 낮에는 mild하였으나 다소 심해졌다. 목과 팔의 접히는 부위에는 태선화가 진행되었다.

환자의 體形氣像 및 性質材幹 등을 고려하여 少陰人으로 판단하고 치료를 시작하였다. 환자의 소화상태와 복부압통 및 대소변 상태를 고려하여 少陰人 太陰證으로 변증하고 藿香正氣散을 투여하였고 이비인후과에서 처방 받은 약은 사용하지 않았다.

藿香正氣散을 사용하면서 우선 안면부의 부종이 조금씩 감소하면서 육안적으로 변화가 생기고 환자의 자각증상도 감소하였다. 대변은 1회/3일에서 1회/1일로 안정되었고 소변은 3-4회/1일에서 7-8회/1일 정도로 빈도가 증가하였을 뿐만 아니라 시원하게 볼 수 있었다. 이후 상하지와 등, 가슴, 배에 있던 구진의 색이 점점 얼어지면서 크기도 줄어들었고 환자의 피부를 만지면 거칠게 느껴지던 것도 점점 감소하였다. 홍반도 줄어들기 시작하면서 홍반 주위로 인설의 양은 오히려 늘어났으나 인설이 다시 떨어져 나가면서 퇴원 시에는 새살이 조금씩 나오기 시작했고, 피부 증상이 호전되면서 소양감 또한 점점 감소하였다. 갑작스럽게 발생한 부종과 구진이 대부분 소실되고 홍반, 인설, 소양감 등의 증상이 다소 완화되어 일상생활 및 외부활동을 하는데 큰 어려움은 없을 것으로 보고 퇴원한 후 원래 다니던 한의원에서 치료를 받기로 하였다.

藿香正氣散은 李濟馬의 少陰人 新定方 24가지 중의 하나로 藿香正氣散의 적응증에 대해 李濟馬는 『東醫壽世保元』 『少陰人 腎受熱表熱病論』¹⁶에서 太陽病 鬱狂初證, 大腸怕寒, 陽明病 등에 사용한다고 하였고 『少陰人 胃受寒裏寒病』¹⁶에서는 太陰證에 사용한다고 하였다. 『東醫四象新編』 『用藥彙分』¹⁷ 內에서는 太陽病을 비롯한 9개의 病證에 사용하였다.

少陰人 胃受寒裏寒病의 太陰證은 胃의 陽煖之氣가 약화되어 水穀寒氣가 무쳐 생기는 病證으로 그에 대한 治法은 溫胃而降陰하여 陽煖之氣를 도와주는 것이다¹⁸. 『東醫壽世保元』 『少陰人 胃受寒裏寒病』¹⁶에서는 “太陰證下利清穀者 當用藿香正氣散香砂養胃湯薑朮寬中湯 溫胃而降陰”

이라 하여 藿香正氣散이 溫胃而降陰하여 太陰證을 치료할 수 있음을 설명하였다.

四象醫學에서는 浮腫을 위급한 병증으로 인식하고 있는데 少陰人 浮腫의 경우 『東醫壽世保元』¹⁶에서 桂附藿陳理中湯, 芎歸葱蘇理中湯, 獐肝, 海鹽自然汁, 十二味寬中湯 등으로 치료하도록 하고 있다. 그러나 『東醫壽世保元』 『少陰人 胃受寒裏寒病』¹⁶에서 ‘痞滿黃疸浮腫 同出一證而輕重’이라 하였듯이 浮腫을 痞滿, 黃疸과 함께 太陰證의 범주로 볼 수가 있으며 치료에 있어서도 太陰證에 사용하는 處方인 藿香正氣散, 香砂養胃湯, 薑朮寬中湯을 응용할 수가 있다. 『東醫四象新編』 『用藥彙分』¹⁷에서 香砂養胃湯을 浮腫에 사용할 수 있다고 한 것도 이와 같은 의미이다.

『東醫壽世保元』에 少陰人의 피부질환과 관련된 내용은 漏瘡, 內癰, 背癰 등을 외과적으로 치료한 것이 전부이나 조¹⁹ 등은 藿香正氣散으로 약진을 치료한 증례를 보고한 바 있고 박²⁰은 피부소양증 치료에 관한 임상적 연구에서 少陰人 환자에게 사용한 처방 중 藿香正氣散을 가장 많이 사용하였음을 보고한 바 있다.

본 증례에서 환자의 주소증은 안면부종 및 구진, 홍반 등의 피부증상으로 『東醫壽世保元』에 언급된 藿香正氣散의 적응증과는 다르지만 藿香正氣散을 복용한 후 주소증이 호전되었다. 적응증이 다르더라도 환자의 병리 상황에 맞게 處方을 사용함으로써 주소증뿐만 아니라 식사소화 및 大小便 등의 제반 증상까지 호전될 수 있음을 확인하였다. 아토피 피부염뿐만 아니라 다른 피부질환의 치료에 있어 藿香正氣散의 활용 범위를 넓힐 수 있도록 지속적인 연구와 임상에서의 활용이 필요할 것으로 보인다.

이상으로 아토피 피부염이 있는 상태에서 갑자기 顏面浮腫 및 丘疹이 발생한 환자를 少陰人 胃受寒裏寒病으로 보고 藿香正氣散으로 치료하여 증상이 호전된 치험례를 보고하는 바이다.

V. 參考文獻

1. 대한피부과학회 교과서 편찬위원회 편저. 피부과학 개정4판. 서울:여문각. 2001:161,163.
2. Lionel Fry. 아토피 피부염 진단과 치료. 서울:군자출판사. 2007:1.
3. 김광옥 외. 피부과학. 서울:청구문화사. 2006:111, 113.
4. 楊思澍, 張樹生, 傅景華. 中醫臨床大全. 北京:北京科學技術出版社. 1991:889.
5. Gu DM. A clinical study based on Sasang Constitutional Medicine on the treatment of atopic dermatitis. J Sasang Constitut Med. 2002;14(2):69-77. (Korean)
6. Lim JH, Lee EJ, Koh BH. A Study on the Clinical Characteristics of Atopic Dermatitis According to Sasang Constitutions. J Sasang Constitut Med. 2008; 20(1):67-88. (Korean)
7. Yun BH, Park SS. Yangkyuksanhwa-tang effected to Atopic Dermatitis. J Sasang Constitut Med. 2004; 16(2):84-98. (Korean)
8. Kim SH, Kim HJ, Hong JM, Yoon YS, Koh BH, Choi SM. A study on the correlation between Sasang constitution and IL-4 polymorphism. J Sasang Constitut Med. 2002;14(2):98-105. (Korean)
9. Han SJ, Song JM. A Case Report of Soyangin Adult Atopic Dermatitis Patient Treatment with Soyangin Formulae. J Sasang Constitut Med. 2009;21(3):178-185. (Korean)
10. Bae JG, Lee HE, Ahn TW. Two Cases of Soyangin Dermatitis Patients Treated with Yangkyuksanhwa-tang. J Sasang Constitut Med. 2009;21(3):193-201. (Korean)
11. Jang HS. Diagnosis and Treatment of Atopic Dermatitis. The Journal of the Korean Academy of Family Medicine. 2002;23(7):831-40. (Korean)
12. 강원형. 피부질환 아틀라스. 서울:도서출판 한미의학. 2005:72.
13. 陳實功. 外科正宗. 北京:中醫古籍出版社. 1999:261.
14. 丁光迪 主編. 諸病源候論校注(下). 北京:人民衛生出版社. 1994:1008.
15. 吳謙. 醫宗金鑑. 北京:人民衛生出版社. 1996: 1890.
16. 李濟馬 原著. 동의학연구소 譯. 東醫壽世保元.

- 서울:여강출판사. 2003:72-77, 96, 99, 116, 122-125, 146, 180, 225, 226.
17. 元德必. 國譯韓醫學大系(13) 東醫四象新編. 서울:海東醫學社. 1999:80-178.
 18. Hwang MW, Koh BH. The Study on the Pathology of Soeumin in Sasang Constitutional medicine. J Sasang Constitut Med. 2009;21(2):27-41. (Korean)
 19. Cho SW, Park SS. A Case of Gwaghyangjungkisan on Soeumin with papular eruption resulted from ginkgo-leaves medicine. J Sasang Constitut Med. 2003; 15(2):111-116. (Korean)
 20. Park SS. A Clinical study on the Treatment of Pruritus. J Sasang Constitut Med. 1999;11(2):361-376. (Korean)