

소음인 태음증으로 진단한 소뇌성 운동실조 환자 1례

박유경, 이미숙, 배나영*

부산대학교 한방병원 사상체질과, *부산대학교 한의학 전문대학원 임상의학부 사상체질임학과

Abstract

A Case Study of Soeumin Greater Yin Symptomatology Patient Diagnosed as Cerebellar Ataxia

Yu-Gyeong Park, Mi-Suk Lee, Na-Young Bae*

Dept. of Sasang Constitutional Medicine, Pusan National University Korean Medicine Hospital

**Div. of Clinical Medicine, School of Korean Medicine, Pusan National University*

Objectives

The aim of this study was to examine significant improvement of gait ataxia, vertigo and tremor after treatment with Sipyimigwanjung-tang, Hyangsayangwi-tang in a Soeumin Greater Yin Symptomatology patient Diagnosed as Cerebellar ataxia.

Methods

The patient was diagnosed with Soeumin Greater Yin Symptomatology and treated with Soeumin's constitutional medications and acupuncture. The primary outcome measures for this study were the Unified Multiple System Atrophy Rating Scale(UMSARS) and Cerebellar function test to assess the overall function of patient. Secondary outcome assessment included Global Assessment Scale(GAS), change of patient's sleep, stool and digestion.

Results

The symptoms of gait ataxia, vertigo and tremor decreased from GAS 100 to GAS 0~40 after treatment, and the UMSARS score decreased in Part I, II.

Conclusions

This case showed that Sasang Constitutional medicine treatment can be effective treatment method for cerebellar ataxia. We consider that consistent treatment can contribute to improve the patient's quality of life.

Key Words: Cerebellar Ataxia, Unified Multiple System Atrophy Rating Scale (UMSARS), Soeumin, Greater Yin Symptomatology

Received June 12, 2014 Revised June 12, 2014 Accepted June 25, 2014

Corresponding Author Na-Young, Bae

Div. of clinical medicine, School of Korean Medicine, Pusan National University
49 Busandaehak-ro, Mulgeum-eup, Yangsan-si, Gyeongnam, 626-870, Korea
Tel: +82-55-360-5959 Fax: +82-55-360-5890 E-mail: nariza011@hanmail.net

© The Society of Sasang Constitutional Medicine.
All rights reserved. This is an open access article
distributed under the terms of the Creative
Commons attribution Non-commercial License
(http://creativecommons.org/licenses/by-nc/3.0/)

I. 緒論

소뇌는 체운동 기능(somatic motor function), 즉 인체의 평형, 자세의 조절, 운동 조절에 관여하는 기관이다. 따라서 소뇌반구에 병변이 있을 경우 겨냥이상(dysmetria), 동측 상하지의 운동 실조(ataxia), 동측 상하지의 근긴장 저하, 진전(tremor), 뒤풀이운동장애(dysdiadochokinesia) 등의 증상이 나타난다¹.

소뇌성 운동실조(cerebellar ataxia)는 소뇌 중심부나 소뇌반구에 병변이 있을 경우에 주로 나타나며 임상 증상은 평형장애로서 있거나 보행하거나 심지어 앉아 있는 경우에도 안정감을 유지하지 못하는 신체 실조증(truncal ataxia)을 나타낸다. 환자는 보행 시 발을 벌리고(wide-based) 걸거나 다리가 흔들리기도(reeling) 한다. 이와 같은 평형 장애는 눈을 감아도 크게 영향을 받지 않는다².

뇌간이나 소뇌의 장애로 인한 중추성 현훈(Central Dizziness)은 대체적으로 증상이 가볍고 귀와 관련된 증상이 나타나지 않는다. 안진 방향은 양방향 또는 일방향이고, 시야 고정 시에도 안진과 현훈은 억제되지 않는다³.

이러한 소뇌성 운동실조와 현훈의 원인이 되는 질환 중 하나인 급성 소뇌염은 갑작스런 소뇌기능이상과 함께 열, 수막 자극 징후, 구역, 두통이나 의식변화가 나타나는 염증질환이다⁴. 주로 소아에게 발생하고, 원인은 신생물, 혈관, 자가면역, 유전, 독성, 탈수초, 그리고 감염처럼 매우 다양하다⁵. 이 질환은 일반적으로 별다른 후유증 없이 완전 회복되는 것으로 알려져 있지만⁶, 60세 이상 고령에서 예후가 나쁘다. 또한 소뇌탈출 등의 경우 사망 혹은 영구적인 후유증이 남을 수 있다⁷.

소뇌성 운동실조의 한의학적 치료에 대한 국내 연구로는 소뇌경색에 대한 3편⁸⁻¹⁰과 소뇌위축에 대한 1편¹¹의 증례보고가 있을 뿐이다.

본 임상보고는 급성 소뇌염으로 진단 받고 양약을 복용하였으나, 일반적으로 알려진 양호한 예후와는 달리 발병 후 1년 동안 소뇌성 운동실조 증상이 지속

되었고, 양약 복용 부작용이 발생하여 자의로 약물 치료를 중단한 환자를 사상의학적 관점에서 치료하여 호전된 증례이다. 상기 환자에게 17일간의 입원기간 동안 양약치료 없이 소음인 태음증 범주의 한약을 투약하고, 두침요법 및 태극침법을 시행하여 소뇌성 운동실조 증상을 비롯한 제반 증상들이 현저하게 호전되었기에 이를 보고하는 바이다.

II. 證例

1. 환 자: 조 O O (F/27)

2. 발병일: 2013년 1월 말부터

3. 치료기간: 2014년 1월 10일 ~ 2014년 2월 5일

4. 진단명: Cerebellitis improving course, 少陰人太陰證

5. 주소증

1) 소뇌성 운동실조증(cerebellar ataxia)

(1) 보행 실조(gait ataxia)

독립적인 보행이 가능하나, 간헐적으로 보행 시, 방향 변경 시 균형을 잡지 못하고 몸이 좌우로 흔들리는 양상이 나타난다. 넘어지거나 벽에 부딪힌 적은 없다고 한다.

동작이 서툴러지고 섬세한 움직임이 용이하지 않다. 동작 시 하지 움직임이 자연스럽지 않아 무릎이 흔들리고 짚뚝거리는 양상의 보행이 관찰된다. 발병 당시 좌측 하지 끌림이 있었으나 본원 내원 당시에는 다소 호전되어 간헐적으로 발생하였다.

(2) 어지럼증(vertigo)

안진에 의한 어지럼증(주위가 흔들리는 느낌)이 종일 지속된다. 정면 주시 때보다 상하좌우 주시시 시야 흔들림이 심하다. 폐안 시 어지럼증은 없고, 피로시 어지럼증이 심화되는 경향이 있다.

2) 진전(tremor)

우측 상지(소지 우심)의 동작시 떨림이 간헐적으로 발생한다.

6. 과거력: 없음

7. 사회력

1) 음주력: 없음

2) 흡연력: 없음

8. 가족력: 없음

9. 현병력

환자 156cm 47kg 27세 여성으로 평소 별무대병 중 2013년 1월 말부터 주위가 흔들리는 듯한 어지러움과 함께 평형감각이 감소하였다. 2월 말부터 좌측 하지가 끌리면서 움직임이 부자연스러워지고 양측 상지가 간헐적으로 떨리는 증상이 발생하였다. 3월 13일 OO대학교 병원 이비인후과 내원하여 검사 결과 별무 소견으로 양약 복용(BONALING A, ALPRAM, SIBELIUM 등)하다 증상이 지속되었다. 5월 6일 동병원 신경과로 전과하여 소뇌염(Cerebellitis improving course) 진단 후 6월 10일 입원 치료(1주일)하며 약물 복용(MEITHYLON, CARNITIL 등)하여 하지 끌림 및 상지 떨림 증상이 다소 호전되었다. 하지만 퇴원 후 약물 복용을 지속하였으나 증상은 별무 호전하고 여드름, 체중증가, 얼굴 부종 등 부작용이 발생하여 복용을 중단하였다. 2014년 1월 초 분당 OO대학교 병원 신경과에 내원하여 뇌염, 척수염으로 진단받고 약물 처방(RIVOIRIL 등)을 받았으나 부작용에 대한 우려로 복용하지 않고, 2014년 1월 10일 적극적인 한방 치료를 받기 위해 OO대학교 한방병원에 내원하였다.

내원 당시 복용 중인 약물은 없었다.

10. 이학적 검사 소견

1) Unified parkinson's disease rating scale(UMSARS)

Part I. 3점

Part II. 7점

Part III. -

Part IV. 1점

2) 소뇌기능평가

(1) Finger to nose test: mild ataxic (due to diplopia)

(2) Heel to shin test: mild ataxic, left

(3) Tandem gait: mild ataxic, tilting to right and left

(4) Romberg test: normal

11. 사상체질진단

1) 외형

(1) 체형기상: 신장 156cm, 체중 47kg으로 전반적으로 마른 편이고, 체간이 약하고 상체에 비해 하체가 발달한 편이다.

(2) 용모사기: 얼굴이 전체적으로 계란형이고, 측면에서 보았을 때 평면적이며 인상이 순하다. 눈꼬리가 쳐져있어 눈매가 순하고 비근이 낮으며 코끝이 둥글다 (Figure 1).

(3) 성질재간: 행동이 유순하고 다소곳하다. 목소리가 작고 차분하며 질문에 조심스럽게 대답한다. 일을 할 때 작은 부분도 세심하게 신경쓰는 편이다.

2) 사상체질진단 설문지(QSCC II *): 소음인

3) 素證과 現證

(1) 睡眠: 평소 입면난이 있고, 多夢으로 천면하여 기상 후 피로감이 지속된다. 주중에는 6~7시간, 주말에는 12시간 수면을 취하나 피로감은 지속된다.

(2) 食慾·消化: 평소 식욕은 보통이고 식사량은 2끼 23공기 정도이다. 적게 먹으면 소화에 문제가 없으나 평소보다 다소 많이 먹으면 비만감,

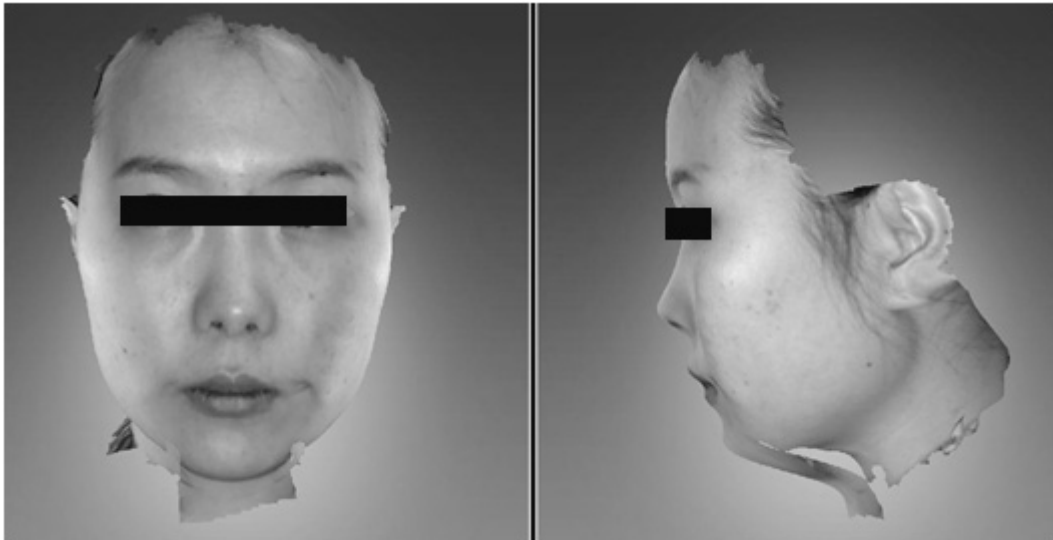


Figure 1. Anterior view and lateral view of face scanned by 3D facial scanner (RFS-S100) (Jan-15-2014)

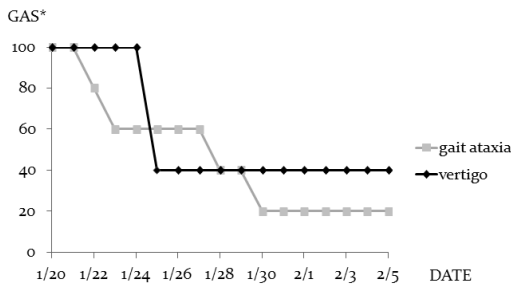


Figure 2. Changes of vertigo and gait ataxia after the treatment.

* GAS = Global Assessment Scale

오심 등이 발생하고 쉽게 체하는 편이다.

- (3) 大便: 평소 2~3일에 한번 씩 굳은 변을 보는 경향으로, 배변 후 잔변감 및 후증감이 자주 발생하고, 가스가 차 있는 느낌도 있다.
- (4) 小便: 1회/2-3시간, 배뇨 전후로 자각적인 불편감은 없다.
- (5) 口渴·飲水: 평소에는 입이 마르는 것을 거의 느끼지 못한다. 감기에 걸리면 약간 발생하는 정도로, 평소 음수량은 적은 편이다.
- (6) 汗: 평소에 땀을 거의 흘리지 않는 편으로, 한출 후 약간의 탈력감이 있다.
- (7) 寒熱: 평소에 더위보다 추위에 민감한 편이고

손발과 복부가 찬 편이다. 하지만 간헐적 수장부 열감이 있고 수면시 이불을 거의 안 덮거나 배만 덮고 손발은 내놓는다.

- (8) 기타: 평소 스트레스를 많이 받는 편으로, 스트레스 발생 시 약한 흥민이 있고, 심할 경우 간헐적 간헐적 좌홍부 자통이 발생한다.
- (9) 面色: 얼굴색이 흰 편이나 약간 누렇다.
- (10) 舌診: 舌淡紅 薄白苔
- (11) 腹診: 좌우 天樞穴에 약간의 압통이 있고, 하복부에 전반적으로 약간의 腹脹이 있다. 복부를 손등으로 촉지 시 차갑다.

- 4) 진단: 환자는 체형기상, 용모사기 및 성질재간에서 소음인의 성향을 보였다. 소화가 불량하고, 추위에 예민하며 땀이 적고 땀을 흘린 후 탈력감을 느끼는 경향이 있으며, 꿈이 많고 변비와 腹滿 등의 증상이 확인되었다. 이에 근거하여 少陰人 胃受寒裏寒病 太陰證으로 진단하였다.

III. 治療 및 經過

1. 치료방법

1) 한약치료

한약은 OO대학교 한방병원 약제실에서 조제한 탕약을 사용하였다.

(1) 十二味寬中湯 加味方

환자를 소음인 太陰證의 범주에서 접근하여 『東醫壽世保元』 처방인 十二味寬中湯 加味方(赤何首烏 陳皮 靑皮 香附子 乾薑 良薑 益智仁 厚朴 枳實 木香 大腹被 大棗 人蔘 當歸 各 4g 黃芪 遠志 8g)을 2첩을 3회에 나누어 매 식후 1시간 후에 투여하였다 (2014년 1월 10일~1월 21일, 12일)

(2) 香砂養胃湯 加味方

『東醫壽世保元』 처방인 香砂養胃湯 加味方(人蔘 白朮 白灼藥 甘草 半夏 香附子 陳皮 乾薑 山查 砂仁 白芫荽 大棗 各 4g 生薑 6g 遠志 8g)을 2첩을 3회에 나누어 매 식후 1시간 후에 투여하였다 (2014년 1월 22일~2월2일, 12일).

(3) (1)의 十二味寬中湯 加味方을 2첩을 3회에 나누어 매 식후 1시간 후에 투여하였다 (2014년 2월 3일~2월 5일, 3일).

2) 침치료

입원치료 기간 동안 직경 0.30mm, 길이 30mm인 일회용 stainless steel 毫鍼을 사용하여 1일 2회(두침요법 1회, 태극침법 1회) 시술하였다. 20분간 유침하였으며 자침의 심도는 3~20mm로 하였다.

(1) 두침요법

환자의 증상에 해당하는 양측 視區, 平衡區, 運動區에 자침하고 전침 자극(2Hz, 150ms)을 주었다. 전침 자극 강도는 환자가 인내하는 통각 역치 직전까지로 설정하였다.

(2) 태극침법

소음인 태극침의 해당 혈위(神門 太白 補, 合谷瀉)에 취혈하고 九六補瀉, 呼吸補瀉를 시행하였다²⁾.

Table 1. Abbreviated Unified Multiple System Atrophy Rating Scale.

Part I: Historical Review		Part II: Motor Examination Scale	
1.	Speech	1.	Facial expression
2.	Swallowing	2.	Speech
3.	Handwriting	3.	Ocular motor dysfunction
4.	Cutting food and handling utensils	4.	Tremor at rest
5.	Dressing	5.	Action tremor
6.	Hygiene	6.	Increased tone
7.	Walking	7.	Rapid alternating movements of hands
8.	Falling	8.	Finger taps
9.	Orthostatic symptoms	9.	Leg agility
10.	Urinary function	10.	Heel-knee-shin test
11.	Sexual function	11.	Arising from chair
12.	Bowel function	12.	Posture
		13.	Body sway
		14.	Gait
Part III: Autonomic Examination		Part IV: Global Disability scale	
Systolic/diastolic blood pressure and heart rate are measured after 2minutes of rest in supine position and again after 2 minutes of standing		Stage 1 (completely independent) to 5 (totally dependent and helpless; bedridden)	

Table 2. Changes of the Unified Multiple System Atrophy Rating Scale Scores after the Treatment.

Items		Jan 10, 2014 (before treatment)	Feb 4, 2014 (after treatment)
Part I	Handwriting	1	0
	Walking	1	1
	Orthostatic symptoms	1	1
	Total score	3	2
Part II	Tremor at rest (rate the most affected limb)	1	0
	Action tremor	1	0
	Rapid alternating movements of hands	1	0
	Finger taps	1	0
	Leg agility	1	1
	Heel-knee-shin test	1	1
	Gait	1	1
Total score	7	3	
Part III	Orthostatic symptoms	-	-
Part IV	Stage 1 (completely independent) to 5 (totally dependent and helpless; bedridden)	1	1

Table 3. Changes of Cerebellar Function Test after the Treatment.

Items	Jan 10, 2014 (before treatment)	Feb 4, 2014 (after treatment)
Finger to nose test	mild ataxic	improved. (GAS* 40/100)
Heel to shin test	mild ataxic, left	normal
Tandem gait	mild ataxic, tilting to right and left	improved (GAS* 30/100)
Romberg test	normal	normal

* GAS = Global Assessment Scale

3) 양약치료

치료 기간 동안 양약은 복용하지 않았다.

Part IV. 1점

외래 초진 시(1월10일)와 퇴원 전일(2월4일)에 UMSARS를 평가한 결과는 다음과 같다.

2. 치료경과

환자는 2014년 1월 10일 초진 후 열흘 후인 2014년 1월 20일에 내원하여 2월 5일까지 17일간 입원 치료를 하였다.

Part I은 3점에서 2점, Part II는 7점에서 3점으로 각각 감소하였다. Part I 세부 항목에서 Walking의 경우 두 번의 평가 시 점수는 1점으로 동일하나, 퇴원 시 치료 전 대비 70%의 자각적 호전감이 있었고, Part II의 세부 항목에서 leg agility 와 Heel-knee-shin test의 경우 역시 점수는 1점으로 동일하나, 퇴원 시 치료 전 대비 30%의 자각적 호전감이 있었다.

1) 이학적 검사소견

(1) Unified parkinson's disease rating scale(UMSARS)

(Table 1, 2)

Part I. 2점

Part II. 3점

Part III. -

(2) 소뇌기능 평가(Table 3)

외래 초진 시(1월10일) 대비 퇴원 전일(2월4일)의 소뇌 기능평가 결과는 다음과 같다.

① Finger to nose test: improved. (GAS 40/100)

안진의 호전으로 치료 전과 대비하여 자각적 불편감이 40% 남아있음.

② Heel to shin test: normal

소실됨.

③ Tandem gait: improved (GAS 30/100)

동작 수행 양상이 호전되어 치료 전과 대비하여 자각적 불편감이 30% 남아있음.

④ Romberg test: normal

정상상태로 유지됨.

2) 소뇌성 운동실조증 (cerebellar ataxia)

(1) 보행 실조 (gait ataxia) (Figure 2)

입원 3일부터 보행시 편측으로 쏠리는 증상이 자각적으로 호전되기 시작하였다. 또한 하지의 움직임이 자연스러워지며 보행시 하지 끌림과 절뚝거리는 양상이 호전되었다.

입원 당시의 보행 실조를 100점으로 설정하였을 때, 입원 9일에는 40점, 11일부터는 20점으로 호전을

4) 現證의 변화

(1) 수면

입원 기간 동안 9~10시간 정도의 수면 시간을 유지하였고, 기상 후 피로도는 입원 3일부터 소실되었으나 多夢으로 인한 천면이 퇴원 시까지 지속되었다.

(2) 식욕·소화

입원 기간 동안 식사량이 차츰 증가하여 하루 3끼 2/3공기로 유지되었고, 퇴원 시까지 식후 불편감 등 소화불량 증상없이 소화가 양호하게 유지되었다.

(3) 대변

외래 초진 시 처방받은 十二味寬中湯 加味方を 복용하고 보통~약간 무른 변을 1~2일에 한번씩 보았고 잔변감이 호전되었다. 1월 22일부터 香砂養胃湯 加味方 복용하고 1일 1회(1월 23, 24일 제외) 보통~약간 무른 변을 보았으나 잔변감, 후중감이 지속되어

보여 퇴원일까지 유지되었고, 입원 당시 빨리 걸을 때 자각적으로 하지 전체의 흔들림이 있었는데, 퇴원 일에는 호전되어 무릎만 흔들린다고 호소하였다.

(2) 어지럼증 (vertigo) (Figure 2)

입원 기간 동안 어지러움에 대한 전반적 자기 평가 (Global assessment scale, GAS)를 실시하였던 당시의 어지럼증의 정도를 100점으로 설정하고, 매일 오전 8시에 입원 당시와 비교하여 어지럼증의 정도가 어떠한지를 0에서 100사이의 숫자로 점수를 매겨 환자가 주관적으로 평가하도록 하였다.

입원 당시의 어지럼증의 정도를 100점으로 설정하였을 때, 어지럼증이 입원 2일까지는 별다른 호전을 보이지 않았으나 입원 6일부터 40점으로 호전을 보여 퇴원일까지 유지되었다.

3) 진전 (tremor)

퇴원 3~4일 전부터 안정시, 동작시 우측 소지의 진전이 소실되었다.

2월 3일부터 十二味寬中湯 加味方を 재복용하였고 상기 증상이 소실되었다.

IV. 考察 및 結論

소뇌성 실조증은 소뇌뿐만 아니라 소뇌의 원심성 또는 구심성 경로의 병변에 의해서도 유발되는데 호발 부위로는 뇌교, 중뇌, 시상, 내포, 방사관 등이 잘 알려져 있다. 이처럼 소뇌성 운동실조(Cerebellar Ataxia)는 소뇌 내부의 병변이나 소뇌 안팎의 연결로에 병변이 있을 때 발생하고 좁은 보폭으로 보행하려 할 때 어려움이 심해지므로 환자는 보통 다리를 벌리고 서 있게 되고 직립시 체간이 전후로 거칠게 동요되어 비틀거림이 심해진다. 두발을 모으고 서려고 하면 좌우로 흔들리거나 넘어지게 되는데 이러한 불안정성은 눈의 개폐에 관계없이 동일한 것이 특징이다. 소뇌의

일측성 병변 시 병변 쪽으로 균형이 깨져서 넘어지게 되며 병변 측 사지는 수동조작에 대한 저항이 감소되어 있다³.

소녀성 실조증의 원인으로는 국소적인 손상, 외인성 물질, 비타민 B12 결핍의 3종류가 있고, 운동실조증의 병태생리나 유전적 발병 기전에 대한 연구 결과는 많이 발표되고 있으나 확진된 치료법은 아직 없는 상태이다. 대증요법으로 스트레칭이나 온열요법, 항경직성 약물 등이 도움이 되고 불안이나 우울, 수면 장애가 있다면 약물 치료를 받을 수 있으며 근육의 힘과 균형을 유지하기 위해서 운동요법도 처방된다¹⁵.

상기 환자는 2013년 1월 소녀성 운동실조 증상이 처음 나타났다. 증상이 지속되자 동년 3월에 병원에 내원하여 이비인후과적 평가(청력검사, 평형반응검사, 두위 및 두위변환 안진검사, 전전기능검사 등)를 하였으나 별무 이상 소견으로 약물(진토제, 신경안정제 등)을 복용하지만 별무 호전하였다. 이후 5월에 신경과로 전과되어 뇌영상 검사상 별무 이상, 안구운동 검사와 뇌척수액 검사 결과 소녀염(Cerebellitis improving course)으로 진단을 받았고, 6월 10일에 입원하여 1주일 동안 약물 치료(adrenal corticosteroides 등)를 받고 증상이 다소 호전되었다. 퇴원 후 양약 복용을 지속 하였으나 차도가 없고, 여드름, 체중증가, 얼굴 부종 등의 부작용으로 약물을 조절하던 중, 2014년 1월 타 병원 신경과에서 뇌염, 척수염으로 진단 받았으나 스스로 약물을 복용하지 않았다.

본원 내원 당시 급성 소녀염이 발병한지 1년이 지났으나 일반적으로 알려진 양호한 예후와 달리 소녀 기능 실조 증상들이 지속되어 직장을 휴직한 상태였으며, 易疲勞와 수면, 소화, 배변 불량 등을 호소하였다. 이에 소녀 기능실조에 의한 보행실조, 현훈 증상을 개선하고, 환자의 일상 생활에서 불편한 증상을 최대한 개선하고, 불량한 수면과 대변 등의 상태를 개선하여 삶의 질을 향상시키는 것을 치료 목표로 설정하였다.

상기 환자는 容貌詞氣, 體形氣像, 사상체질진단 설문지(QSCC II), 素證 및 現證 등을 종합하여 소음

인으로 판단하였다. 즉 체질량지수(BMI) 19.35로 다소 마르고 상체에 비해 하체가 발달한 체형과, 계란형 얼굴에 측면이 평면적이고 눈매가 순하고 비근이 낮으며 코끝이 둥근 외형이 근거가 된다. 그리고 행동이 유순하고 차분하며 세심하고, 사상체질진단설문지 결과 평소 소식하고 과식시 食後痞滿 등 쉽게 소화가 불량하며, 少飲水하고 2~3일에 한번씩 굳은 변을 보며, 無汗, 汗出 후 탈력감이 심한 등 腎大脾小의 素證과 現證을 근거로 하였다.

少陰人の 병증은 腎受熱表熱病과 胃受寒裏寒病으로 구분되고, 表熱病과 裏寒病은 각각 '表熱'과 '裏寒'이 그 병증의 특징이 된다¹⁴. 상기 환자는 소증으로 땀이 적고, 추위에 민감하며 복부와 수족부가 찬 증상이 있어 '寒'이 우세하고, 만성적인 食後痞滿과 腹滿, 복부 압통이 있어 병증부위가 '腹裏' 부위에 있으므로 裏寒病으로 판단하였다.

裏病은 크게 太陰病과 少陰病으로 나뉘고, 順證인 太陰病은 口乾, 身體痛, 煩躁 없는 腹痛 및 泄瀉를 특징으로 한다¹⁵. 상기 환자는 口乾·口渴이 없고 음수량이 적으며, 身冷하고 痛症(頭痛, 身體痛) 등의 表熱의 증상이 동반되지 않으므로 順證인 太陰病의 범주에 속한다.

『東醫壽世保元』에서 黃疸은 주로 少陰人 裏病에서 언급되고 있는데 少陰人 裏病篇에서 말하는 黃疸은 寒邪와 正氣의 세력다툼과 그 과정에서 나타나는 疉증증상과 皮로증상의 누적을 표현한다¹⁶. 환자의 소녀염의 현병력과 易疲勞가 이에 부합하고, 자각적인 腹滿 외에도 타각적인 腹脹이 있고, 만성적인 소화불량과 얼굴색이 약간 누렇게 붉는 증상, 心下痞滿, 身冷 등으로 太陰病 重症인 黃疸, 浮腫의 범주로 판단하여 치료하였다.

환자는 초진 시 얼굴이 누렇게 칙칙하며, 만성적인 소화불량과 변비, 身冷 등의 증상이 있어 黃疸의 범주에서 十二味寬中湯 加味方을 처방하였다. 약을 복용한지 열흘 후 외래를 내원하였을 때, 배변 상태가 호전되어 1~2일마다 보통~약간 무른 변을 보고 잔변감이 경감되었으나 가료 중 스트레스로 인해 얼굴이

붓고, 기력 저하 및 易疲勞가 나타났다. 소변은 자각적 불편감이 없었다. 입원 치료를 시작하며 香砂養胃湯 加味方을 투약하였고, 복용 2일째부터 수면시 꿈은 여전히 많이 꾸지만 기상 후 피로감이 소실되었고, 차츰 식사량이 증가하여 하루 3끼 23공기를 섭취하였다. 입원기간동안 소화불량 증상 없이 퇴원 시까지 식사량을 유지하였으며, 거의 매일 1회 보통변을 보았다. 易疲勞, 기력저하 및 얼굴 부종 증상이 호전되었고 얼굴색이 밝아졌다. 복진상 타각적인 腹脹은 호전되었지만 배변 후 잔변감 및 복만감이 잔존하여 十二味寬中湯 加味方을 재투약하였고 복용 이틀째에 상기 증상이 소실되어 퇴원 시까지 유지되었다.

한약 치료 외 침 치료에서 두침 요법과 태극침법을 입원기간동안 매일 각각 1회씩 시행하였다.

頭鍼療法은 頭皮鍼療法이라고도 하며 頭部에 刺針하여 전신질환을 치료하는 新鍼療法으로 한방의 자침요법과 서양의학의 중추신경계 대뇌피질 機能定位의 이론을 결합시켜 발병한 부위에 해당되는 頭皮 상응구에 자침하여 運動 知覺 및 기능을 개선시키는 치료법이다¹⁷. 특히 腦에서 起因되는 四肢癱瘓, 癱木, 失語, 失明, 感覺異常症에 좋은 효과를 나타내고, 다발성 경화증, 중풍, 파킨슨병 등과 같은 중추신경계 질환의 치료에 효과적이다. 두피-몸배열 체계(Scalp somatotopic system)은 두뇌 표면과 내분비계 및 중추신경계의 접점점을 나타내며 이는 중추신경계와 내분비계로 직접적으로 연결되어 반응을 유도하는 것으로 보인다. 즉, 머리의 특정부위를 자극함으로써 대뇌피질, 소뇌, 시상, 시상하부 및 솔방울샘(송과체)에 직접효과를 가질 수 있다¹⁸.

상기 환자의 증상에 준하여 視區, 平衡區, 運動區에 자침 후 전기 자극을 가하였다. 視區는 皮層性 視力障害에 유효하고, 平衡區는 소뇌반구에 위치하여 소뇌질환으로 인한 평형장애에 유효하며, 運動區는 對側의 上下肢癱瘓, 중추성 운동성실어, 발음장애에 유효하다¹⁷.

본 연구에서는 환자의 소뇌 기능 장애에 대해 보다 객관적으로 평가하기 위해 소뇌 기능 검사와 함께

UMSARS를 사용하였다. UMSARS는 다계통위축증의 자율신경계 장애와 소뇌 기능 장애를 평가하는 유효한 척도이다¹⁹. 외래 초진 시(1월 10일)와 퇴원 시(2월 4일)에 UMSARS를 평가한 결과를 비교해 보면, Part I은 3점에서 2점, Part II는 7점에서 3점으로 각각 감소하였다. 구체적으로 살펴보면 수지 진전이 소실되고 손의 미세운동이 자연스러워지면서 글씨 쓸 때 불편감이 소실되었고, 상지의 안정성, 운동시 진전, 상지(손, 손가락)의 빠른 운동이 정상 범위로 호전되었다. 걸음걸이는 해당 점수는 같지만 초진시 대비 불편감은 GAS 30/100으로 호전되었고, 하지 운동이상도 초진시 대비 GAS 70/100으로 개선되었다.

소뇌기능 평가 역시 외래 초진시(1월 10일)과 퇴원 시(2월 4일) 시행한 결과 Finger to nose test와 Tandem gait의 동작 수행 양상이 호전되어 치료 전 대비 GAS 30-40/100으로 호전되었다. Heel to shin test는 좌측 하지의 불안정했던 양상이 소실되었고 Romberg test는 정상으로 유지되었다.

주소증인 보행 실조 증상(하지 운동이상 및 균형 장애)은 입원 3일째부터 경감되어 4일째 GAS 60/100으로 호전되었고 퇴원 시에는 GAS 20/100로 개선되었다. 안진에 의한 어지럼증은 입원치료 6일째 GAS 40/100으로 경감되어 퇴원 시까지 유지되었다.

太極鍼法은 체질인의 장부 大 또는 소에 따라 해당 장부의 原穴을 瀉 또는 補함으로써 장부의 균형을 도모하여 환자 스스로의 자연치유능력을 도와 질병상태에서 벗어나도록 한다. 체질의 판정은 시침 후 심외부 압통과 간탁음을 지표로 압통과 탁음의 경감에 가장 좋은 반응을 나타내는 것으로 하고, 임상 적응증으로는 心因性 질환과 血液循環장애로 인한 병증, 難治性 질환에 특히 유효한 반응이 있다².

상기 환자는 발병 전 업무 과다로 인한 스트레스로 답답하고 불안한 마음이 생겼고 이후로 소화불량, 수면장애 등이 심화되었다. 이는 소음인의 恒心인 不安定之心¹⁾에 해당하며 사상체질의학적 치료 접근과

1) 『東醫壽世保元·辛丑本』 『四象人辨證論』 17-13 少陰人 恒有不安定之心 不安定之心 寧靜 則脾氣 即活也.

함께 심리적 안정을 요한다고 볼 수 있다. 따라서 不眠, 不安, 頭重, 惡心 등의 心因性 질환에 준하는 증상의 경감을 위해 太極鍼法을 시행하였고, 입원기간동안 한약 치료와 병행하여 수면, 소화, 기력 등이 호전되었다.

급성 소뇌염은 단기간 내 자연 회복되어 병의 예후가 양호한 편으로 알려져 있다. 하지만 상기 환자는 약물 치료를 받았으나 소뇌 운동실조증이 1년 이상 지속되면서 일상·사회생활이 어려워졌고, 양약 복용 부작용이 발생하여 치료를 중단하였다. 이에 『東醫壽世保元』을 근거로 한 체질변증치료를 통해 양약 복용 없이 급성 소뇌염의 후유증으로 인한 소뇌 실조증과 제반 증상들이 호전되었고, 삶의 질이 향상되었다. 이는 예후가 불량한 급성 소뇌염 환자의 치료와 관리에 시사하는 바가 있다고 사료되어 보고하는 바이다. 하지만 상기 환자는 단기간의 치료로 호전을 보였으므로, 치료기간 이후의 장기간 추적 관찰을 통해 치료효과의 유지여부를 확인할 필요가 있다. 또한 소뇌 운동실조증에 대한 체질별 치료 및 관리에 대한 가이드라인을 적립하기 위해서는 추가적인 증례 보고와 지속적인 연구가 필요할 것으로 보인다.

V. Acknowledgement

본 연구는 2012학년도 부산대학교 교내 학술연구비(신입교수연구정착금)에 의한 연구임.

(This work was supported by Pusan National University Research Grant, 2012)

VI. References

1. The Korean Neurosurgical Society. Neuro surgery. 3rd edition. Seoul:Joongang Publishing. 2005:39-40. (Korean)
2. K.W. Lindsay, I. Bone. Neurology And Neurosurgery Illustrated. 4th edition. Seoul:E Public.2006:233, 243-248, 331-352.
3. A college of Korean medicine Association of Liver system in internal medicine lecture room sewing. Liver System in Internal Medicine of Korean Medicine. Seoul, The institute of Oriental medicine. 2001:129-39. (Korean)
4. Sawaishi Y, Takada G. Acute cerebellitis. Cerebellum 2002;1(3):223-228.
5. Moses H, Nagel MA, Gilden DH. Acute cerebellar ataxia in a 41 year old woman. Lancet Neurol 2006;5(11): 984-988.
6. Kamate M, Chetal V, Hattiholi V. Fulminant cerebellitis: a fatal, clinically isolated syndrome. Pediatr Neurol 2009;41(3):220-222.
7. Nam HS, Lee KY, Jung YK, Lee BI, Kim WC, Kim WJ, et al. Two cases of acute cerebellitis. J Korean Neurological Association. 1999;17(3):403-406. (Korean)
8. Choi JS, Lee JY, Bae NY, Ahn TW. Three Cases of Cerebellar Infarction Patients with Dizziness and Ataxia who were Evaluated using the Equilibrium Function Test. J Sasang Constitut Med. 2010;22(4):113-123. (Korean)
9. Choi KS, Lee HH, Shin YS, Kim JS, Kim YS, Han YH, et al. Case Studies of Central Vertigo Patients Diagnosed as Cerebellar infarction. Korean J. Oriental Physiology & pathology. 2008;22(6):1589-93. (Korean)
10. Sun SH, Lee JE, Han DY, Lee SW, Lee SL, Ko SG. The two case reports of Taeumin with central dizziness and cerebellar ataxia. Korean J. Oriental internal medicine. 2004;25(2):335-343. (Korean)
11. Lee JL, Ha KS, Kim SM, Ha SY, Song IS. The clinical study on spinocerebellar ataxia with cerebellar atrophy. J Korean oriental pediatrics. 2005;19(2):41-50. (Korean)
12. Kim JK. Clinical opinion of Taegeuk acupuncture treatment by Sasang(4-type) constitutional medicine.

- The journal of Korean acupuncture & moxibustion society. 2011;28(2):69-73. (Korean)
13. Kim JJ. Effect of Taichiquan exercise on general health-related quality of life instrument in ataxia patient. Dept. of nature therapy east-west complementary alternative and medicine Wonkwang university. 2007. (Korean)
 14. Lee JH, Lee EJ. Clinical Practice Guideline for Soeumin Disease of Sasang Constitutional Medicine: Diagnosis and Algorithm. J Sasang Constitut Med. 2014;26(1): 11-26. (Korean)
 15. Hwang MW, Park HS, Lee EJ. Clinical Practice Guideline for Soeumin Disease of Sasang Constitutional Medicine: Greater Yin Symptomatology. J Sasang Constitut Med. 2014;26(1):45-54. (Korean)
 16. A college of Korean medicine Association of Sasang medicine lecture room sewing. Sasang Medicine. Seoul, Jipmoondang, 2004:231. (Korean)
 17. Lee TY, Lee SR. The Investigation into the Theoretical Basis of the Mechanisms of Scalp Acupuncture. The journal of Korea Acupuncture on Moxibustion society. 2003;16(4):92.105-6. (Korean)
 18. Hao JJ, Cheng W, Liu M, Li H, Lü X, Sun Z. Treatment of Multiple Sclerosis With Chinese Scalp Acupuncture. Glob Adv Health Med. 2013;2(1):8-13. (Korean)
 19. Wenning GK, Tison F, Seppi K, Sampaio C, Diem A, Yekhlef F, et al. Development and validation of the Unified Multiple System Atrophy Rating Scale (UMSARS). Movement Disorders. 2004;19(12): 1391-1402.