

# 청심연자탕으로 호전된 태음인 위식도 역류질환 환자 치험 1례

김문선<sup>1,#</sup> · 이인홍<sup>1,#</sup> · 염지윤<sup>2</sup> · 이경로<sup>3</sup> · 박수정<sup>4,\*</sup>

<sup>1</sup>우석대학교 한의과대학 학생, <sup>2</sup>우석대학교 한방병원 사상체질과 전문수련의,

<sup>3</sup>이경로한의원 원장, <sup>4</sup>우석대학교 한의과대학 사상체질과 교수

<sup>#</sup>공동 1저자

## Abstract

### A Case Report of Taeumin Patient with Gastroesophageal reflux disease Treated with Taeumin Cheongsimyeonja-tang

Moonsun Kim<sup>1,#</sup> · Inhong Lee<sup>1,#</sup> · Jiyeon Yeum<sup>2</sup> · Kyunglo Lee<sup>3</sup> · Soojung Park<sup>4,\*</sup>

<sup>1</sup>College of Korean Medicine, Woosuk University,

<sup>2</sup>Dept. of Sasang Constitutional Medicine, Woosuk University Korean Medicine Hospital,

<sup>3</sup>Leekyunglo Korean Medicine Clinic,

<sup>4</sup>Dept. of Sasang Constitutional Medicine, College of Korean Medicine, Woosuk Univ.

<sup>#</sup>Co-first authors

#### Objectives

This study was aimed to report significant improvement of gastroesophageal reflux disease (GERD) treated by Cheongsimyeonja-tang and acupuncture treatment in Taeumin.

#### Methods

Patient who has GERD was treated with herbal medicine and acupuncture from June 15 to July 6. Gastrointestinal Symptom Rating Scale (GSRS) was used to observe changes of digestive symptoms.

#### Results

After treatment, the GSRS of the patient improved from 4.8 to 2.6. Also, the patient's symptoms of sore throat, cough, phlegm and bowel sound were reported to be improved after treatment.

#### Conclusions

This study shows that Cheongsimyeonja-tang might be effective in Taeumin type patient's GERD.

**Key Words:** Gastroesophageal Reflux Disease, Cheongsimyeonja-tang, Taeumin, Gastrointestinal Symptom Rating Scale, Sasang Constitutional Medicine, Case Report

Received 07, December 2021 Revised 08, December 2021 Accepted 18, December 2021

Corresponding author Soojung Park

Dept. of Sasang Constitutional Medicine, Woosuk University Korean Medicine Hospital, 46, Eoeun-ro, Wansan-gu, Jeonju, Jeonbuk, Republic of Korea

Tel : 063-220-8676, Fax : 063-291-9312, E-mail : taorgi@hanmail.net

© The Society of Sasang Constitutional Medicine. All rights reserved. This is an open access article distributed under the terms of the Creative Commons attribution Non-commercial License (<http://creativecommons.org/licenses/by-nc/3.0/>)

## I. 緒論

위식도 역류병은 위장의 내용물이 식도로 역류해서 식도 상피에 궤양이나 미란 등의 형태학적인 변화가 나타나는 질환으로 속 쓰림, 위산 역류, 만성기침, 인후 이물감, 인후통, 연하곤란, 비심인성 흉통 등의 다양한 임상 증상을 보인다. 명확한 발병 원인은 밝혀지지 않았으나, 허부식도 괄약근 기능부진, 식도 열공 헤르니아, 복강내 압력 증가, 유문부 협착, 위마비증 등의 다양한 요소들이 복합적으로 작용하여 발병할 수 있으며 증상 완화를 위해 프로톤 펌프 억제제, H2 수용체 길항제와 같은 위산 분비 억제제와 위장운동 촉진제 등을 활용한다. 위식도 역류질환에 대한 근본적인 치료법은 없고, 약물치료 후에도 다소 높은 재발률을 보이며, 장기 사용 시 위산 저하증, 고가스트린 혈증, 위점막 위축 등으로 인한 위장관 부작용과 두통, 설사, 변비, 어지러움 등의 부작용이 나타날 수 있어 한방치료에 관한 관심이 더욱 높아지고 있다<sup>2</sup>.

위식도 역류병은 탄산(吞酸), 토산(吐酸), 흉비(胸痞), 열격(噎膈) 등에 해당되며, 간위불화(肝胃不和), 담습울저(痰濕鬱阻), 위기허역(胃氣虛逆) 등으로 변증하고, 활용되는 처방으로는 반하사심탕(半夏瀉心湯), 이진탕가미방(二陳湯加味方), 오수유(吳茱萸), 금은화(金銀花) 추출물 등이 있다<sup>3,4</sup>.

청심연자탕(淸心蓮子湯)은 태음인 중풍, 몽설병, 식체, 흉복통, 복통, 설사, 심장병, 신경성 질환 등에 활용된다. 사상체질병증 중 태음인 폐조간열병(肺燥肝熱病)의 대표적인 처방으로 한의학계에 보고된 연구에 의하면 메니에르병, 이명을 동반한 돌발성 난청, 본태성 진전, 중추성 현훈과 소뇌성 보행 실조, 소뇌 경색, 뇌경색을 동반한 심방세동, 두통, 말기 위암의 복통 등 다양한 질환에 효과가 있다<sup>5,6,7</sup>. 대부분의 연구가 심뇌혈관 질환, 신경정신과 질환 중심이었으며 소화기계 질환에 관한 연구는 1편이었다. 저자는 위식도 역류병의 증상을 호소하는 환자에게 태음인 청심연자탕을 투여하여 유의미한 호전을 보였기에 다음과 같이 보고하는 바이다.

## II. 證例

본 증례는 의무기록을 이용한 후향적 연구로 우석대한방병원 생명윤리위원회의 심의를 거쳤다(WSOH IRB H2112-04).

### 1. 환자 및 질환 정보

- 1) 환자: 김○○, 30/M
- 2) 발병일: 2021년 5월경
- 3) 치료 기간: 2021년 6월 15일부터 2021년 7월 6일 까지 외래로 방문하여 치료하였다.
- 4) 진단명: 위식도 역류질환, 만성표재성 위염
- 5) 주소증: 속쓰림, 복통, 인후통, 기침, 가래, 설사, 장명음, 우울감
- 6) 과거력: 2020년 위궤양을 진단받은 적이 있었다.
- 7) 사회력: 흡연량은 하루 0.5갑이며, 음주 횟수는 1 주일에 4회 정도이다.
- 8) 가족력: 없음
- 9) 활력징후: 평균 혈압은 120-130/80-90mmHg, 평균 맥박수는 80-85회/분, 호흡수는 15-18회/분, 체온은 36.0-36.6도로 특별한 이상은 없었다.
- 10) 현병력
 

본 증례의 환자는 약 1개월 전부터 속쓰림, 복통, 인후통, 기침, 가래, 설사 등의 증상이 악화되었고 위 내시경 검사 결과 표재성 위염을 동반한 위식도 역류병으로 진단되었다. 로컬 내과에서 양약을 처방받아 복용하였으나 호전되지 않았고, 로컬 한의원에서 반하사심탕을 복용하였으나 개선되지 않아 본원에 내원하였다.

## 2. 사상체질 및 사상체질병증 진단

### 1) 체형기상

신장 180cm, 체중 85kg의 건장한 체격으로 골격이 굵은 편이다. 팔, 다리에 비해 복부를 중심으로 체간부에 살집이 많은 편이다.

### 2) 성질재간

참을성이 많고 온순한 성격이다.

### 3) 용모사기

머리가 큰 편이며, 전체적인 얼굴 면적이 넓고, 광대뼈가 크고 코가 크면서 비익부가 좌우로 발달하여 넓으며, 입술이 두툼한 편이고, 턱 부위가 발달되어 있다.

### 4) 소증

#### ① 한열

더위를 타고, 머리와 얼굴에 열감이 있으며, 손이 뜨겁다. 하복부에 냉감이 있어, 수면시에는 배에 이불을 덮으며, 발은 내놓고 잔다.

#### ② 대변

대변은 하루 3-5회로 식후 즉시 배변하는 편이며, 배변시 복부 불편감과 잔변감이 있다. 찬 음식을 섭취하면 설사를 한다. 성상은 붉은 편이며, 색은 어두운 갈색이다.

#### ③ 소변

소변 횟수는 하루 6-8회로 양이나 성상에 특이사항은 없다.

#### ④ 땀

땀이 많은 편이며, 식사 및 운동시에 땀을 많이 흘린다.

#### ⑤ 갈증 및 희냉은

갈증을 자주 느끼는 편이며, 찬물을 좋아하고 인후부 건조감을 자주 느낀다.

#### ⑥ 식욕 및 소화

식욕은 왕성하며, 육류는 1주일에 5회 정도 섭취한다. 신맛과 쓴맛을 좋아하며, 소화력은 나쁜 편이다.

#### ⑦ 수면

수면 습관은 코를 많이 골고, 늦게 잠자리에 드는 편이며, 수면시에 이불을 차 내는 편이다.

#### ⑧ 안면

황적색을 띠고, 어둡고 탁한 편이며, 눈 밑이 거뭇거뭇하다.

#### ⑨ 피부

피부가 건조한 편이며, 가려움을 자주 느끼는 편이다.

#### ⑩ 기타

평소 심계, 정충 증상이 있다.

## 5) 사상체질병증 진단

사상체질병증은 체형기상, 성질재간, 용모사기, 소증 및 현증에 근거하여 태음인 간수열리열병(肝受熱裏熱病) 폐조간열병(肺燥肝熱病)으로 진단하였다.

## 3. 치료 및 경과

### 1) 한약

청심연자탕가감방 1첩을 2봉으로 만들어 아침과 저녁 식후 3시간 경과 후 복용하였다. 청심연자탕은 연자육, 산약 각2돈, 천문동, 맥문동, 원지, 석창포, 산조인, 용안육, 백자인, 황금, 나복자 각1돈, 감국화 3푼으로 구성된 처방이다. 본 증례의 처방은 청심연자탕에 갈근 2돈, 천문동, 고본, 승마, 길경 각1돈, 맥문동, 대황 5푼을 추가하였다. 1돈은 4g으로 계산하였다.

## 2) 침

간수(肝俞, BL18), 폐수(肺俞, BL13), 비수(脾俞, BL20), 위수(胃俞, BL21), 중완(中腕, CV12), 족삼리(足三里, ST36), 내관(內關, PC6), 태충(太衝, LR3)의 경혈을 20mm 깊이로 15-20분간 유침하였다. 내원시 1회용 호침(0.25×0.40mm, stainless steel, 동방침구사)을 사용하여 시술하였다.

## 3) 경과(Figure 1)

평가는 소화기 증상이 일상 생활에 미치는 영향을 측정하는 검사지인 Gastrointestinal Symptom Rating Scale (GSRs)을 이용하였다. 질문은 총 15가지 항목이고 이 항목은 위산 역류, 복통, 소화불량, 설사, 변비의 5개 증상영역군으로 나뉘어 주요 소화기 증상을 평가한다<sup>8</sup>. 각 증상 항목을 1부터 7점까지 점수화하고 5개의 증상영역에 해당되는 질문의 점수를 합쳐 항목별로 증상의 호전 정도를 파악하였다. GSRs는 점수가 높을수록 삶의 질이 저하되는 것이다. 소화기 이외의 증상은 severe, moderate, mild, no symptom의 4단계로 구분하여 관찰하였다.

GSRs를 이용한 15개 증상 점수 변화는 방문 1일째 72점, 방문 7일째 60점, 방문 15일째 45점, 방문 22일째 39점으로 감소하였다(Table 1).

GSRs를 이용한 5개 영역 점수 변화는 방문 1일째 4.8점, 방문 7일째 4점, 방문 15일째 3점, 방문 22일째 2.6점으로 감소하였다(Figure 2).

동반되는 증상 변화는 인후통, 기침, 가래, 장명음을 관찰하였으며, 방문 22일째 모두 증상이 소실되었다(Table 2).

### ① 방문 1일째

심외부 및 우측 상복부에 통증을 호소하였고, 특히 심외부에 콧꼭 찌르는 통증과 속쓰림을 호소하였다. GSRs는 4.8점으로 음주 혹은 기름지거나 매운 음식을 먹으면 설사를 하였고, 인후통을 호소하였으며, 가래는 끈적하여 잘 뱉어지지 않았고 간헐적으로 기침을

하였다. 설태는 백색이며 혀에 돌기가 나 있고, 맥은 침긴삽맥(沈緊澁)하며, 눈 밑이 거뭇하게 다크서클이 심하였다. 복진 상 장명음과 압진 시 저항감과 통증이 있었으며, 상열감과 인후부 건조감, 정충, 피부건조감 등의 소증을 호소하였다.

### ② 방문 3일째

심외부 및 상복부 통증과 속쓰림은 여전히었으나 설사, 장명음이 소차 호전되었다. 간헐적인 기침과 인후통이 있으며 가래는 여전히 끈적하고 잘 뱉어지지 않았다.

### ③ 방문 7일째

심외부에 콧꼭 찌르는 통증 빈도가 하루 동안 5회 정도로 감소하였다. GSRs는 4점으로 육류 섭취 후 설사를 하나 대변 색이 어두운 갈색에서 밝은 갈색으로 호전되었다. 인후부 건조함과 통증, 기침, 복진상 장명음이 소차 개선되었고, 압진 시 저항감이 감소하였다.

### ④ 방문 11일째

공복 속쓰림이 많이 개선되었다. 대변의 양상이 좋아졌고 배고픔이 생겼다. 인후부 건조함과 기침이 소실되었으며 가래가 잘 뱉어지기 시작했다. 눈 밑 거뭇함이 많이 호전되었으며 장명음이 개선되었다.

### ⑤ 방문 15일째

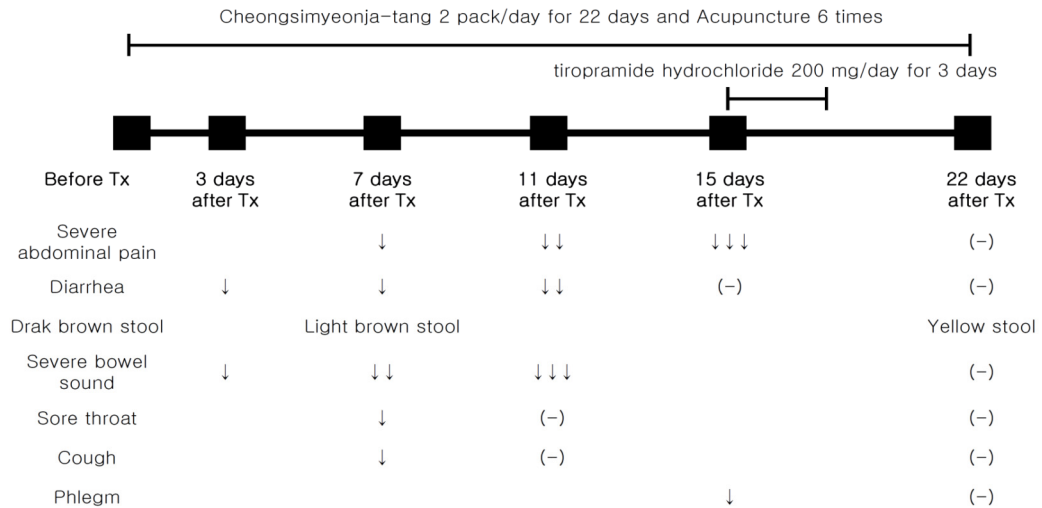
내원 전 과식 등으로 인해 통증이 심해 일시적으로 tiotropamide hydrochloride 100mg을 3일간 하루 2회 복용하였다. 심외부에 콧꼭 찌르는 통증이 하루 1~2회 정도로 많이 개선되었다. GSRs는 3점으로 육류와 기름진 음식을 섭취하여도 설사하지 않았고, 인후부 건조함과 기침이 재발하지 않는 상태가 잘 유지되며 가래가 더 적고 잘 뱉어진다.

### ⑥ 방문 22일째

통증과 속쓰림이 거의 나타나지 않았다. GSRs는 2.6점으로 맵고 기름진 음식을 먹고도 장이 잘 견디며,

대변이 노란색을 띤다. 눈 밑 거뭇함이 호전되었고 설태는 담백색을 띠며, 장명음이 소실되고 압진 시 저항감이 감소하였다. 소증이었던 상열감과 인후부

건조감은 상당한 호전을 보였으나 정충 및 피부 건조 감은 여전하였다.



Tx, Treatment; ↓, decreased; ↓↓, more decreased; ↓↓↓, very more decreased; (-), disappeared.

Figure 1. Progress of Taeumin patient with gastroesophageal reflux disease treated with Taeumin Cheongsimyeonja-tang.

Table 1. Change of Symptoms Score of Korean Gastrointestinal Symptom Rating Scale

Symptom	Before Tx	7 days after Tx	15 days after Tx	22 days after Tx
Pain or discomfort in upper abdomen	6	5	4	4
Heartburn	5	5	3	3
Acid reflux	5	5	4	3
Hunger pangs	6	5	4	4
Nausea	3	2	2	2
Rumbling	6	5	3	2
Bloating	6	4	3	2
Belching	2	2	2	1
Passing gas	4	4	3	3
Constipation	2	2	1	1
Diarrhea	7	5	4	3
Loose stool	7	6	5	4
Hard stool	2	1	1	1
Urgent bowel movement	6	5	3	3
Sensation of not completely emptying bowel	5	4	3	3
<b>Total Score</b>	<b>72</b>	<b>60</b>	<b>45</b>	<b>39</b>

Tx, treatment.

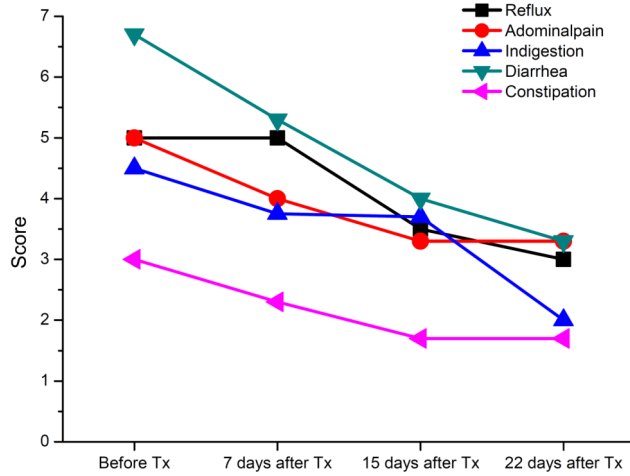


Figure 2. Changes of five categories score of gastrointestinal symptom rating scale. Tx, Treatment.

Table 2. Clinical Progress of Symptoms during Korean Medicine Treatment

Symptom	before Tx	3days after Tx	7days after Tx	11days after Tx	15days after Tx	22days after Tx
Sore throat	++	++	+	+	+/-	-
Cough	+	+	+	-	-	-
Phlegm	++	++	+	+/-	+/-	-
Bowel sound	++	+	+	+/-	-	-

Tx, treatment; ++, severe; +, moderate; +/-, mild; -, no symptom.

### III. 考察 및 結論

본 환자에게 약 한 달간 청심연자탕가감방 투여와 침치료를 병행한 결과, GSRS 점수가 위산 역류는 5점에서 3점, 복통은 5점에서 3.3점, 소화불량은 4.5점에서 2점, 설사는 6.7점에서 3.3점, 변비는 3점에서 1.7점으로 감소하였고, 총 GSRS 점수는 4.8에서 2.6으로 전반적인 소화기 증상이 호전됨을 보였다. 치료 전에는 맵고 기름진 음식을 먹으면 바로 어두운 갈색을 띠는 묽은 변을 보았는데, 치료 후에는 자극적인 음식을 먹고도 설사하지 않고 장이 견뎠으며, 대변 색이 노란색으로 호전되었다. 잘 뻐어지지 않는 끈적한 가래, 기침, 인후통, 장명음 등의 증상이 치료 후에는 거의 소실되었고, 두터운 백색의 설태가 치료 후에는 담백색을 띠게 되었다.

청심연자탕은 항산화, 면역증강, 항알러지, 항염효과, 담즙정체개선 효과가 있어 뇌 심혈관 질환(고지혈증, 동맥경화, 뇌경색, 심근경색), 신경정신과 질환, 피부과 질환, 류마티스 질환 등에 광범위하게 활용되고 있다<sup>9</sup>. 청심연자탕은 태음인 폐조간열증에 사용되는 처방으로, 갑오본 『동의수세보원』에 처음 등장하며 청간조열(淸肝燥熱)하는 처방이다. 맥문동, 천문동, 산약, 원지, 석창포, 산조인, 용안육, 백자인, 감국화, 연자육, 황금, 나복자로 구성되며, 연자육과 맥문동은 윤조(潤燥)하는 목적으로, 석창포와 원지는 상초의 화열(火熱)로 인한 담음(痰飲)을 치료하는 목적으로 사용되었다. 『동의수세보원』에 따르면, 태음인 청심연자탕의 주치증은 ‘治 虛勞夢泄無度 腹痛泄瀉 舌卷中風 食滯 胸腹痛’로 설명된다. 본 처방은 흡취지기(吸聚之氣)가 왕성해서 안으로 모이는 기

운이 제대로 나가지 못하고 내부에 울체되어 생기는 울열증(鬱熱證)에 효과적이며, ‘조(燥)’에 통치방으로 임상에서는 건구(乾嘔), 해수, 설사, 면열(面熱), 복통, 복창(腹脹) 등에 활용된다<sup>10,11</sup>.

본 증례의 환자는 복부를 중심으로 살집이 많으며 얼굴 면적이 넓고 광대뼈 부위가 발달하였으며 코가 크고 좌우 비익이 발달하였고, 입술이 두툼하고 촉활성이 많은 성정을 가지고 있다. 또한, 평소 식욕이 왕성한 편으로 과식하며, 더위에 민감하고, 땀을 많이 흘리나, 흘린 후 상쾌함을 느끼는 등의 체형기상, 용모사기, 소증 등을 종합하여 태음인으로 판단하였다<sup>12</sup>.

태음인 병증은 위완수한표한병(胃脘受寒表寒病)과 간수열리열병(肝受熱裏熱病)으로 구분되는데, 임상적으로 식욕 및 소화, 땀, 한열, 배변 양상, 면색 등을 주요 지표로 판단한다. 환자는 평소 더위에 민감하고 손이 뜨거운 편이었으며, 인후부가 건조하고 갈증을 호소하면서 찬물을 마시는 경향이 있었다. 또한 안면은 황색색을 띠고 두부와 면부에 상열감을 느끼며 눈이 자주 충혈되고 설침에 붉은 돌기를 보였다. 위의 증상들을 종합하여 리열병(裏熱病)으로 판단하였다. 또한 간수열리열병은 보명지주(保命之主)인 폐국(肺局) 호산지기(呼散之氣)의 손상 여부에 따라 순역(順逆)을 나누는데 순증(順證)인 간열병(肝熱病)과 역증(逆證)인 간열폐조병(肝熱肺燥病)으로 분류하고 간열폐조병은 폐조(肺燥)의 손상 정도에 따라 조열병증(燥熱病證)과 조열병우증(燥熱病尤證)으로 분류한다. 본 환자가 호소하는 정충, 피부건조감은 간열이 심해져 폐국의 호산지기에 영향을 주어 폐조가 심해진 조열병우증이므로 청간조열의 목적으로 청심연자탕을 투여하였다<sup>13-15</sup>. 본 환자의 구건, 안면부 위주의 한출(汗出) 증상을 간열(肝熱)에 폐조(肺燥) 증상이 심화된 것으로 판단하여 고본, 승마를 가하여 사용하였다. 또한 태음인의 보명지주인 호산지기(呼散之氣)를 강화하기 위해 보폐(補肺)하는 약물인 천문동, 맥문동을 증량, 길경을 가하여 사용하였다. 같은 청간조열(淸肝燥熱), 해독을 위해 사용하

였으며, 대황은 구건을 비롯한 상부 열증과 위장관의 탁한 기운을 하기(下氣)시키기 위해 사용하였다.

본 증례의 환자에게 총 13회의 침 치료를 시행하였는데, 배수혈(背俞穴)인 간수, 폐수, 비수, 위수를 우선 자침하였고, 이후 족삼리, 중완, 내관, 태충을 배합하여 자침하였다. 간대폐소(肝大肺小)한 태음인의 특성을 고려하여 간수, 폐수를 선혈하였고, 복통 등의 증상을 치료하기 위하여 비수, 위수, 족삼리, 중완을 배합하였다<sup>16,17</sup>.

본 증례의 환자는 로컬 내과와 한의원에서 위염을 동반한 위식도 역류병으로 진단 후 치료를 하였으나 효과를 보지 못하다가, 본원에서 간열폐조병 진단에 따라 청심연자탕을 복용한 후 상당한 호전을 보여 치료 경과에 매우 만족하였다. 그러나 본 증례는 다음과 같은 한계점이 있다고 생각된다. 첫째, 환자의 추적 관찰이 이루어지지 않아 향후 재발의 여부를 알 수 없으므로 위식도 역류병에 대한 장기간의 효과를 입증할 만한 전향적 연구가 필요하다. 둘째, 본 증례는 한약과 침을 병용한 복합 치료에 의한 것으로, 구체적으로 어떤 치료가 호전을 보이는지 밝히기에는 한계가 있다고 볼 수 있다. 셋째, 본 증례는 하나의 증례기에 추후 증례 관찰이나 대규모 증례 연구가 추가적으로 필요하다고 사료된다.

#### IV. References

1. Lee SH, Baik TH. A Comparative Study on the Effects of *Pinellia ternata*, *Zingiber officinale* and *Sobanhatang* on Reflux Esophagitis. *Korean J Med.* 2019;40(2):17-34. DOI: 10.13048/jkm.19014 (Korean)
2. Park HJ, Kim HS. Effects of Proton Pump Inhibitors on Atrophic Gastritis and Gastric Cancer: Safe Perspective. *Korean J Med.* 2011;81(1):1-5. (Korean)
3. Kim KH, Lee JH, Cho CK, Yoo HS, Lee YW.

- The Literatual Study of Yijin-tang-gamibang Effects on Reflux Esophagitis. *J Haewhw Med.* 2013;22(1):119-128. (Korean)
4. Yoon SH. A Clinical Case Report of Endoscopic Reflux Esophagitis with Gastric Dysmotility Treated with Korean Traditional Medical Therapy. *Korean J Orient Int Med.* 2016;37(4): 669-677. DOI: 10.22246/jikm.2016.37.4.669 (Korean)
  5. Cho JH, Bae GE, Seo HJ, Choi JY, Shim SH, Han CW, et al. Changes in Results of Vital Signs, Blood Tests, and Functional Tests after Taking Cheongsimyeonja-tang. *Korean J Orient Int Med* 2017;38(6):971-9. DOI: 10.22246/jikm.2017.38.6.971 (Korean)
  6. Lee MS, Park YG, Bae NY. A Case Study of a Taeumin Patient with Meniere's Disease Treated with Cheongsimyeonja-tang. *J sasang Constitut Med.* 2014;26(3):328-37. DOI: 10.7730/JSCM.2014.26.3.328 (Korean)
  7. Lee MS, Hwang MW, Kim YH. A Case Study of a Taeumin Patient with Idiopathic Sudden Sensorineural Hearing Loss that accompanied with Tinnitus who was treated with Cheongsimyeonja-tang. *J sasang Constitut Med.* 2011; 23(3):419-428. DOI: 10.7730/JSCM.2011.23.3.419 (Korean)
  8. Revicki, DA, Wood M, Wiklund I, Crawley J. Reliability and validity of the Gastrointestinal Symptom Rating Scale in patients with gastroesophageal reflux disease. *Quality of life research.* 1997;7(1):75-83. DOI: 10.1023/a:1008841022998
  9. An DY, Han SZ, Yu JS. Review of experimental and clinical studies on Cheongsimyeonja-tang in Korea. *J Sasang Constitut Med.* 2018;30(3):1-24. DOI: 10.7730/JSCM.2018.30.3.1 (Korean)
  10. Kim JY, Kim DJ, Kim DR. A Literature Study on Taeumin Chungsimyeonjatang on the Shin ChukPan Dongyi Suse Bowon. *J Sasang Constitut Med.* 2004;16(1):12-19. (Korean)
  11. Kim HW, Seo W, Song JM. A case about the patient prescribed Taeumin Chongsim Yonja Tang, suffered abdominal pain with terminal gastric cancer. *J Sasang Constitut Med.* 2000;12(2): 195-200. (Korean)
  12. Lee JH, Lee EJ. Clinical practice guideline for taeumin and taeyangin disease of sasang constitutional medicine: Diagnosis and algorithm. *J Sasang Constitut Med.* 2015;27(1):13-41. DOI: 10.7730/JSCM.2015.27.1.013 (Korean)
  13. Jeon SH, Yu JS, Lee EJ. Clinical Practice Guideline for Taeumin Disease of Sasang Constitutional Medicine: Liver Heat-based Interior Heat (Gansuyeol-liyeol) disease. *J Sasang Constitut Med.* 2015; 27(1):57-70. DOI: 10.7730/JSCM.2015.27.1.057 (Korean)
  14. Lim MK, Song JM. A Case Study of Taeumin's Chronic Idiopathic Urticaria Patient. *J Sasang Constitut Med.* 2008;20(3):190-198. (Korean)
  15. Park JE, Lee S, Lee JG. A Case Report of a Patient with Olivopontocerebellar Atrophy Improved with Chengsimyeonja-tang. *J Sasang Constitut Med.* 2020;32(4):141-151. DOI: 10.7730/JSCM.2020.32.4.141 (Korean)
  16. Hwang MS. Study on the Treatment Mechanism of Back-Shu Points for Organ Dysfunction. *J Acupunct Res.* 2016;33(3):95-101. DOI: 10.14406/acu.2016.019 (Korean)
  17. Lim SBN, Lim HT, Park HJ, Jang JR, Choi IH, Lee SC, et al. The analgesic mechanism of Acupuncture at ST36 in the abdominal pain of the mouse. *J Acupunct Res.* 2004;21(2):69-79. (Korean)