

한국인 성인에서 성별에 따른 뇌돌보의 형태 차이

유임주, 류지연¹, 박건우¹, 이대희¹, 박근영², 박경한³, 황승준²

고려대학교 의과대학 해부학교실, ¹신경과학교실

²울산대학교 의과대학 해부학세포생물학교실, ³서울대학교 의과대학 해부학교실

간추림 : 뇌돌보는 뇌의 양쪽 대뇌반구를 연결하는 가장 큰 맛교차섬유다발이다. 여자 뇌돌보의 팽대부분이 남자에 비해 더 불룩한 모양을 하며, 면적도 여성이 크다는 연구결과와 같은 주장에 근거하여 성별에 따른 사회 심리적 특성을 설명하는 시도가 있었다. 그러나 아직까지 뇌돌보의 성별 이형태성에 대한 연구는 여전히 해결되지 않은 연구과제로 많은 연구자들에 의해 논란이 되고 있다. 특히 한국 성인을 대상으로 뇌돌보의 성별 이형태성을 분석한 체계적인 연구가 없다는 점에 착안하여, 본 연구는 건강한 한국인 성인의 뇌돌보의 형태를 포괄적으로 측정하여 성별에 따른 차이를 분석하였다.

신경학적으로 건강한 20대 한국인 108명(여자:57명, 남자:51명)의 자기공명영상의 정중 시상면에서 뇌돌보의 경계를 얻은 후, 뇌돌보의 전체의 면적 및 5 등분한 각 부분의 면적, 뇌돌보의 너비 및 높이, 뇌돌보와 신경축 등으로 이루어진 각들을 영상분석 프로그램(NIH Image program[®])을 이용하여 측정, 비교하였다.

측정 결과 뇌돌보 전체의 면적은 남녀간의 차이를 보이지 않았으나, 남자의 뇌돌보 팽대 부분의 면적이 여자보다 넓게 관찰되었다. 뇌돌보의 너비 또한 남자에서 여자에 비해 더 길게 관찰되었으나, 높이는 남녀간의 차이가 없었다. 분석한 각 중 뇌돌보 밀변과 신경축이 이루는 각이 여자에서 더 둔각을 나타내었다.

이 연구는 한국인 성인 뇌돌보를 측정하고 성별 이형태성을 확인한 최초의 보고로서 이는 앞으로 한국인의 체질인류학적인 기초 자료를 제공할 뿐 아니라 신경해부학, 신경정신과 및 신경과학분야 연구에 활용될 수 있을 것이다.

찾아보기 낱말 : 한국인, 뇌돌보, 성, 이형태성, 자기공명영상

서 론

뇌돌보는 대뇌 반구의 좌우를 연결하는 교차 연결다발 중 가장 큰 구조물로서 좌우측 뇌의 정보의 상호전달에 매우 중요한 교통섬유이다(Sperry 1982). 사람에게 있어서 2억~3억 5천만 개의 섬유가 뇌돌보를 통하여 연결되는 것으로 알려져 있으며(Geschwind 등 1965a, b), 뇌의 정중시상면에서 보면 뇌돌보는 앞뒤방향으로 아치형을 이루고 있고, 크게 뇌돌보

부리, 몸통, 그리고 팽대부로 나눌 수 있다(Williams 등 1995). 몸통과 팽대부 사이에 부분적으로 가늘어지는 곳을 협부라고 하며 이는 정상인의 약 25%에서 존재하는 것으로 알려져 있다(McLeod 등 1987). 이와 관련하여 뇌돌보의 정중시상단면의 크기에 관한 연구가 다양한 관점에서 시행되어 왔으며 특히 뇌돌보는 통합 기능과 인지 기능에 많은 영향을 미치는 것으로 알려져 있어서 뇌 연구의 초점이 되어 왔다(Williams 등 1995).

뇌돌보는 대뇌 결질의 동종 기능 영역을 연결해 주며, 대부분의 동물계에서 발견되고, 그 크기는 대략 새결질(neocortex)의 크기와 비례한다고 알려져 있다(Pandya 등 1985). 인간 뇌돌보 역할에 대한 정

*이 논문은 2004년도 한국학술진흥재단의 지원에 의하여 연구되었음(KRF-2004-041-E00011).

교신저자: 황승준(울산대학교 의과대학 해부학세포생물학교실)
전자우편: sjhwang@amc.seoul.kr

보는 주로 해부학적 연구, 동물 연구, 뇌졸중 환자의 관찰, 간질조절을 위해 뇌들보 절제술을 받은 환자들의 임상관찰을 통해서 얻어졌다. 한편 뇌들보 무형성증을 가진 사람이나 간질의 조절을 위해 뇌들보 절제 수술을 받은 사람들에게서도 일부 정상적인 지능, 행동과 감정을 나타내는 경우가 있어서 뇌들보의 정확한 역할은 아직까지 규명이 필요하다 (Akelitis 1945, Sperry 1966, Ettlenger 등 1972).

한편 지금까지 알려진 뇌들보의 역할은 두 손을 이용하는 일 (Zaidel 등 1974), 기억의 보존과 재생, 창각과 언어 기능의 촉매 (Cook 1986), 주의력과 각성 그리고 의식자체 (Levy 1985a, b)의 유지 등과 같이 수행할 일의 복잡성이나 난이성이 증가되는 경우에 관여할 것으로 추정되며 또한 양쪽 대뇌반구의 통합적인 업무수행과 함께 창의성이나 지능에도 영향을 미칠 것으로 추정하고 있다.

뇌들보의 성별에 따른 형태 차이가 보고된 이래 (DeLacoste-Utamsing 등 1982) 많은 연구자들이 사후 부검이나 자기공명영상 (MRI)을 이용하여 성별에 따른 뇌들보 형태 차이를 보고하였다 (Allen 등 1991, Biegon 등 1994, Sullivan 등 2002). 이러한 연구들은 그동안 알려진 남녀의 사회 심리학적 차이, 예를 들면 남성의 공간감각 우월성이나 여성의 언어능력 우월성 등을 설명하는 해부학적 근거가 되어 사회적 반향이 컸다. DeLacoste-Utamsing 등 (1982)은 남성에 비해 여성의 뇌들보가 크고 남성과 여성의 뇌들보 팽대부의 모양이 다르다는 관찰 결과를 발표하였다. 그러나 이와는 달리 다른 여러 연구들은 각 연구의 통계적 한계, 구획화의 문제점, 제한된 연구대상의 수 등을 들어 반론을 펼치고 있어 아직 뚜렷한 결론에 이르지 못하고 있는 형편이다 (Allen 등 1991, Davatzikos 등 1996, Clarke 등 1989). 한편 많은 연구자들이 발표한 뇌들보의 형태학적 분석 결과들은 면적, 길이, 높이, 폭 등의 측정값, 분획된 면적, 각도 등 여러 가지 측정 변인 중 단편적인 일부만을 측정하였으며, 주로 서양인을 대상으로 한 연구로 체질적으로 다른 한국인을 포함한 동양인에 관한 연구는 소수에 불과하다.

최근 본 연구진은 한국인 신생아의 뇌들보를 초음파영상으로 분석하여 뇌들보의 높이 등 일부 계

측에서 남녀에 따라 다르게 나타나는 변이를 보고 하였다 (Ji 등 2001, Hwang 등 2004). 본 연구는 이러한 점에 착안하여 건강한 한국인 성인의 뇌들보의 형태를 포괄적으로 측정하여 성별에 따른 차이를 분석하고자 하였다.

재료 및 방법

1. 연구대상

연구 대상은 이 연구에 대해 동의하는 자원자로 구성 되었다. 이들은 종합검진센터, 지역사회 소식지, 병원 게시판 등을 활용하여 모집되었다. 일단 선정된 피검자들에게 연구의 목적과 진행과정을 충분히 설명하고 동의를 구한 다음, 신경학적 진찰 및 신경 인지 검사인 MMSE (Mini mental status examination)를 실시하였다 (Folstein 등 1975). 신경학적으로 이상이 없는 경우 MRI를 촬영하였고 이들 중 MRI에서 병변이 발견된 경우는 배제하였다. 연구 대상의 환자들을 남녀 두 그룹으로 나누어 선택하였는데 나이의 분포는 20~29세로 한정하였다. 연구 대상은 총 108명이었으며 이중 여자는 57명 남자는 51명이었다 (Table 1).

2. MRI 촬영

MRI 촬영은 1.5 Tesla Magnetom vision (Siemens, Erlangen, Germany)을 이용하여 TR = 9.7 ms TE = 4 ms, flip angle 12 degree, slice thickness: continuous 1.5 mm, matrix 512×512의 protocol로 촬영하여 DICOM (Digital Imaging and Communications in Medicine) format으로 CD-ROM에 저장하였다. 이 영상들 중에서 정중시상면 영상을 선택하였다. 정중시상면은 실비우스관, 앞맞교차연결과 뒤맞교차연결을 기초로 하여 뇌들보의 앞뒤 아치가 보이면서 셋

Table 1. Age distribution of young adults

Age	Female	Mean age	Male	Mean age	Total
	N		N		N
20~29	57	24.91±2.77	51	24.61±2.59	108

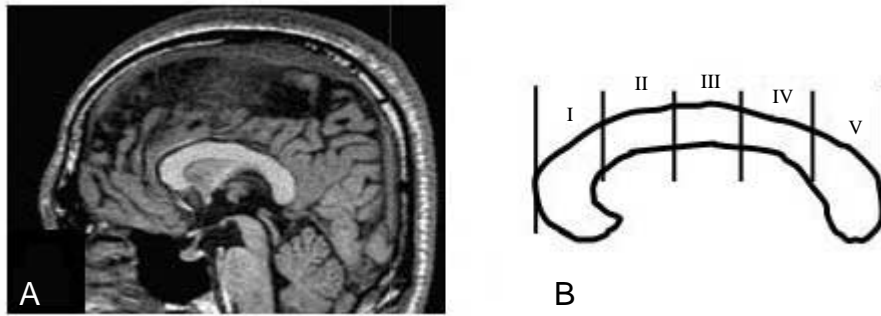


Fig. 1. Midsagittal view of T1 weighted brain MRI (A). The corpus callosum was outlined and subdivided into five regions (S_I , S_{II} , S_{III} , S_{IV} and S_V) based on 5 equal divisions of the corpus callosum length (B).

깨 뇌실이 잘 보이는 면으로 정의하였다(Fig. 1A).

3. 영상 구획(segmentation) 및 3차원 영상 추출

DICOM 형태로 저장된 MRI 영상을 V-Works[®] (Cybermed, Korea) 로 불러들여 정중시상면을 확인한 후 추후 분석을 위하여 따로 저장하였다. 저장된 영상은 다시 Adobe Photoshop[®] (ver 5.0)을 이용하여 뇌돌보의 길이가 수평면에 평행하도록 편집하고, 다시 5 구역으로 분획한 후 TIFF 형식으로 저장하였다. 저장된 영상은 NIH image program[®] (version 1.60)을 이용하여 면적, 길이, 각도 등을 측정하였다. 측정과정 중에 발생할 수 있는 오차를 줄이기 위해, 나이와 성별에 대한 정보가 없는 측정자에 의해 측정되었다.

1) 뇌돌보의 총 면적, 세부 면적, 길이 측정

뇌돌보의 부리(S_I)와 팽대부(S_V)가 수평을 이루도록 한 후, 뇌돌보의 부리와 팽대부의 가장 낮은 지점을 연결하는 직선을 그렸다. 밀변에서 뇌돌보의 가장 앞부분과 뒷부분에 접하는 수직선을 그은 다음, 눈금자로 뇌돌보 밀변을 정확히 5등분 한 후 각 지점으로부터 수직선을 그어 뇌돌보를 온전한 폐곡선으로 만들고 각각을 분리하여 저장하였다(Fig. 1B). Takeda 등(2003)의 방법에 따라 뇌돌보의 가장 앞면에 위치한 수직선과 가장 뒷면에 위치한 수직선 사이의 거리를 측정하여 뇌돌보 길이(L)로 정의하였고 뇌돌보 밀변으로부터 가장 높은 지점까지의

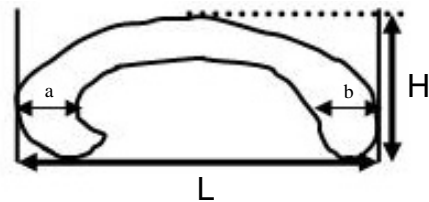


Fig. 2. Sites of measurement of the CC on the midsagittal MRI. a : width of rostrum, b : width of body, L : length of corpus callosum, H : height of corpus callosum.

거리를 뇌돌보 높이(H)로 정의하였다. 뇌돌보 부리의 가장 넓은 폭을 a라고 하였고 몸체의 가장 두꺼운 부분을 b라고 하였다(Fig. 2). 저장된 파일을 NIH image에서 불러 들어 척도를 결정하고 자동 선택 도구를 이용하여 다섯 등분된 각각의 면적을 측정하였고, 전체 뇌돌보의 폭과 높이를 계측하였다(Rhyu 등 1997, Hwang 등 2004).

2) 뇌돌보의 각도 측정

뇌돌보의 공간적 배치 이형성을 확인하기 위해 Oka 등(1999)의 방법에 따라 정중시상면에서 각을 측정 하였다. NIH image를 이용하여 뇌축, 뇌돌보 밀변 등으로 구성된 각도변화를 측정하였다(Fig. 3). 정중시상면에서 A, B, C, D 4개의 각도를 측정하였는데, 이 각도는 다리뇌 상부의 패임을 분석 점으로 하였다. A 각은 뇌돌보 부리의 아래 경계가 닿는 선과 분석점을 가로지르는 선의 사이각이다. B각은 뇌

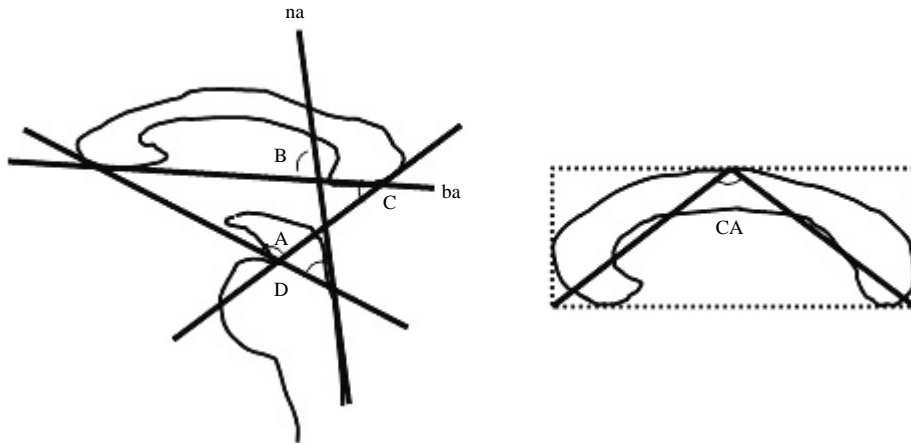


Fig. 3. Sagittal section of MRI showing the lines drawn and the angles determined in the area of CC and the brain stem. ba: base line of corpus callosum, na: neural axis (Detailed definitions on Angle A, B, C and D are described in text). The central angle (CA) of the CC was measured by calculating the value of the vertex angle of the isosceles triangle which had the same base and height of the minimum rectangle circumscribing the CC.

들보의 부리와 팽대부의 가장 저점을 통과하는 선들이 만나 이루는 각이다. C각은 뇌들보의 팽대부의 저점을 통과하는 선과 분석점을 통과 하는 선이 만나 이루는 각이다. D각은 분석점과 팽대부 저점을 통과하는 선과 다리뇌의 등쪽 부위를 지나는 선이 만나는 각이다. 이와 더불어 뇌들보의 길이와 높이의 배치관계를 이해하기 위해 뇌들보를 포함하는 중심각은 최소 직사각형과 같은 밑면과 높이를 가진 이등변 삼각형의 맞꼭지각(CA)을 측정함으로써 얻어졌다(Fig. 3).

4. 통계 분석

성별에 따른 뇌들보 계측의 차이를 SPSS (ver 10.01) 프로그램을 이용하여 분석하였다. 각 그룹의 차이는 t-test를 통해 분석하였다. $P < 0.05$ 인 경우 통계적으로 유의한 차이가 있다고 판정하였다.

결 과

V-works[®] 프로그램과 NIH image를 이용하여 MR 영상으로부터 효과적으로 뇌들보의 면적, 길이

Table 2. Gender effect on corpus callosum area

	Female	Male	p (Student t-test)
Number	57	51	
S _I	182.84 ± 34.91	195.59 ± 43.95	0.096
S _{II}	99.41 ± 19.56	103.20 ± 20.55	0.329
S _{III}	87.62 ± 20.58	91.81 ± 18.32	0.269
S _{IV}	82.68 ± 18.92	85.88 ± 18.37	0.376
S _V	182.72 ± 35.29	197.54 ± 35.89	0.033*
S	635.27 ± 116.43	674.02 ± 122.76	0.095

S_I: anterior 1/5 of CC; S_{II}: anterior 2/5 of CC; S_{III}: anterior 3/5 of CC; S_{IV}: anterior 4/5 of CC; S_V: posterior 1/5 of CC, *Statistically significant.

와 각도를 측정할 수 있었다.

1. 뇌들보의 면적

뇌들보의 총면적은 남자의 경우 평균 674.02 ± 122.76 mm²이었으며, 여자는 635.27 ± 116.43 mm²로, 뇌들보 면적의 남녀차이는 관찰되지 않았다 ($P > 0.05$). 뇌들보를 다섯 부분으로 나누어 비교하여 보면 뇌들보 팽대부에 해당되는 S_V의 면적이 남자가 여자에 비하여 통계적으로 유의하게 큰 것으로 관찰되었다 ($P < 0.05$, Table 2, Fig. 4).

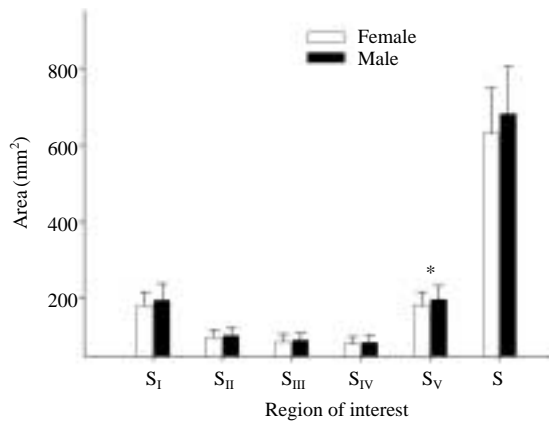


Fig. 4. Gender difference on corpus callosum area, Total area (S) was not different. But subarea S_V in male is significantly larger than that of female (*: P < 0.05).

Table 3. Gender difference on linear parameter

Young	Female	Male	p (Student t-test)
Number	57	51	
Height (H)	25.35 ± 2.99	25.78 ± 3.04	0.465
Length (L)	66.27 ± 6.29	70.35 ± 4.36	0.00*
Anterior width (a)	11.10 ± 1.92	11.15 ± 1.99	0.899
Posterior width (b)	10.75 ± 1.51	11.12 ± 1.49	0.209

*Statistically significant.

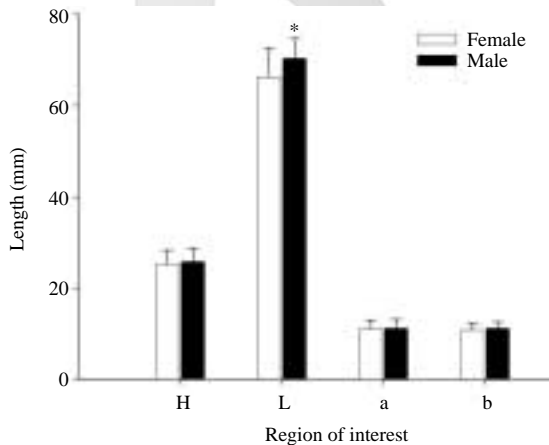


Fig. 5. Gender difference on linear parameter. The average length (L) of male corpus callosum was larger than that of female. H: height, L: length, a: width of rostrum, b: width of body (*: P < 0.05).

2. 뇌들보의 크기

뇌들보의 전체적인 크기를 알아보기 위해 뇌들보의 앞뒤를 연결하는 길이(L)와 길이로부터 뇌들보의 가장 윗부분을 연결하는 높이(H)를 측정하였으며 뇌들보의 섬유분포를 파악하기 위해 부리부분과 팽대부의 최대 폭의 길이를 측정하였다. 측정결과 남자의 뇌들보 길이가 여자에 비하여 통계적으로 유의하게 길었으며 (P < 0.01, Table 3, Fig. 5), 다른 측정변인들에서는 차이가 없었다.

3. 뇌들보의 공간적 배치

뇌들보의 공간적 배치양상을 파악하기 위해 Oka 등(1999)이 제안한 각도를 측정한 결과 신경축과 뇌들보 밑면을 연결하여 교차하는 각(B)이 남자에

Table 4. Gender effect on angular parameter

	Female	Male	p (Student t-test)
Number	57	51	
Angle A	100.75 ± 6.88	100.54 ± 5.76	0.863
Angle B	80.58 ± 4.46	78.48 ± 4.02	0.012*
Angle C	49.55 ± 6.01	51.34 ± 4.81	0.093
Angle D	50.90 ± 4.72	50.30 ± 4.23	0.486
Central Angle	106.47 ± 5.52	107.82 ± 5.91	0.220

*Statistically significant.

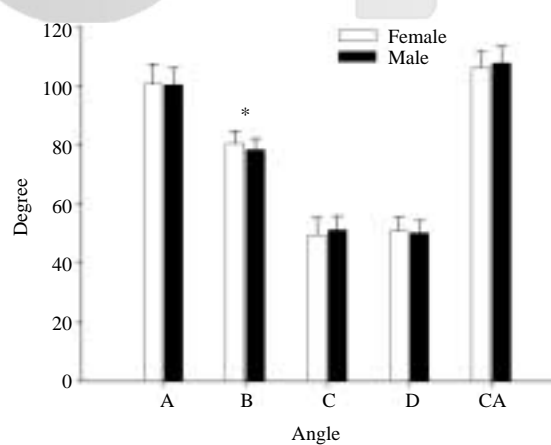


Fig. 6. Gender difference on angular parameter. The average angle between base line or corpus callosum and neural axis in female group was larger than that in male group (*: P < 0.05).

비해 여자에서 통계적으로 유의하게 넓은 각을 이루고 있는 것이 관찰되었다($P < 0.05$, Table 4, Fig 6). 그러나 A, C, D 및 중심각은 남녀간의 차이가 관찰되지 않았다.

고 찰

성별에 따른 뇌돌보의 차이에 관한 논쟁은 현재까지도 분명하게 정리되지 않은 실정이다. DeLacoste-Utamsing 등(1982)는 성인시체의 뇌돌보를 분석하여 뇌돌보 팽대(splenium)의 생김새가 여성의 경우 공처럼 볼록하고 남성은 튼뚱모양이라고 보고하였고, 뇌돌보의 뒤 1/5의 면적도 여성에서 큰 경향을 보였다고 하였으나, 다른 연구자들에 의해 이와 같은 성별에 따른 차이점은 관찰되지 않았다(Aboitiz 등 1992). Allen 등(1991)은 성인에서 성별에 따른 면적의 차이를 찾지 못하였으나, 여성에서의 뇌돌보 팽대의 형태가 남성에 비하여 더 둥근 모양을 하고 있다는 성별 이형태성을 보고하였다. 그러나 2~16세 사이의 남아와 여아에서는 통계적으로 유의할만한 차이가 없었다고 보고하였다.

최근 본 연구진은 MRI영상 및 초음파 영상을 이용하여 한국인 뇌돌보의 형태를 분석하여 왔다(Rhyu 등 1997, Ji 등 2001, Hwang 등 2004). 본 연구에서는 아직까지 조사되지 않은 건강한 한국 젊은 성인의 뇌를 중심으로 뇌돌보의 성별 이형태성(sexual dimorphism)을 분석을 시도하게 되었고, 방법론적으로도 기존의 연구들이 계측한 변인(parameter)들이 제한적인 반면, 본 연구에서는 계측대상에 면적, 길이 및 각도 등을 모두 포함하여 포괄적으로 뇌돌보의 성별 이형태성을 분석하는데 활용하였고 이를 위하여 건강한 성인 108명을 대상으로 MRI를 촬영하여 뇌돌보의 면적, 길이, 각도 등을 측정할 수 있었다.

연구결과 뇌돌보의 길이(L)에서 남녀 차이를 관찰할 수 있었는데 이것은 Suganthi (2003), Hopper (1994) 등이 보고한 뇌돌보 길이가 남자에서 더 길다는 결과와 일치하였으나, 다른 학자들의 보고에서 나타난 뇌돌보 길이의 성별차이가 없다는 결과와 상치됨을 발견할 수 있었다(DeLacoste-Utamsing

등 1982, Weber와 Weis 1986, Weis 등 1989, Clarke 등 1989, Going과 Dixson 1990). 이번 연구에서 뇌돌보 부리 부위의 폭(a)은 성별 차이를 보이지 않아, 성별 차이가 있다고 보고했던 기존의 논문(Witelson 등 1989)과는 다른 결과를 보였다. 그러나 Witelson의 연구는 비교적 적은 수 즉, 50대의 노인의 부검에 의존한 결과로, 아직 뇌 위축이 나타나지 않은 20대와 직접적으로 비교하는 것은 무리가 따른다. 뇌돌보 팽대부가 여자에서 더 크다는 주장(DeLacoste-Utamsing 등 1982, Clarke 등 1989)과도 본 연구에서는 남자군보다 여자군에서 크게 나타나 차이를 보였다. 전체 뇌돌보 면적에서는 남녀차이가 관찰되지 않았는데, 이 결과는 Suganthi (2003) 등의 결과와 유사하였다.

뇌돌보의 3차원적 공간 배치를 알기 위해 뇌돌보가 다리뇌를 포함한 신경 중심축과 이루는 각을 측정하였는데, Oka(1999) 등의 연구와 유사한 결과를 보이는 부분이 있었다. Oka의 연구에서는 각 B의 경우 여성이 남성에 비해 둔각을 나타내었는데 이번 연구에서도 같은 결과를 보였다. 다만 본 연구 대상이 성인 중 젊은그룹인 20대만이 포함되어 있는 반면 Oka의 연구대상의 경우 평균 나이가 36.8세로 보다 고 연령층이 포함되어 있다는 점에서 좀 더 고찰이 필요할 것으로 생각된다.

이상의 결과에서 이미 본 연구진의 선행 연구로 발표된 200명의 한국인 신생아 뇌돌보의 성별 이형태성을 파악하여 보고한 결과(Rhyu 등 1997, Hwang 등 2004)와 함께 한국인 성인에게 있을 수 있는 성별 두형태성을 관찰하고 그 정상기준을 마련함에 의의가 있다고 할 수 있으며 건강한 성인의 뇌돌보에 관한 연구로서 한국인 남녀 성인에서 성별에 따라 뇌돌보의 형태차이가 어떻게 나타나는지 관찰하였고, 향후 뇌질환에 이환된 뇌돌보의 연구에 있어서 중요한 기초 자료로 이용될 수 있을 것으로 기대된다.

참 고 문 헌

Aboitiz F, Scheibel AB, Zaidel E : Morphometry of the sylvian fissure and the corpus callosum with emphasis on

- sex differences. *Brain* 115: 1521–1541, 1992.
- Allen LS, Richey MF, Chai YM, Gorski RA : Sex differences in the corpus callosum of the living human being. *J Neurosci* 11: 933–942, 1991.
- Akelitis AJ : Studies on the corpus callosum. IV. Diagnostic dyspraxia in epileptics following partial and complete section of the corpus callosum. *Am J Psychiatry* 101: 594–599, 1945.
- Biegón A, Eberling JL, Richardson BC, Roos MS, Wong ST, Reed BR, Jagust WJ : Human corpus callosum in aging and Alzheimer's disease: a magnetic resonance imaging study. *Neurobiol Aging* 15: 393–397, 1994.
- Clarke S, Kraftsik R, Van der Loos H, Innocenti GM : Forms and measures of adult and developing human corpus callosum : is there sexual dimorphism? *J Comp Neurol* 280: 213–230, 1989.
- Cook ND : The brain code. Mechanisms of information transfer and the role of the corpus callosum. Methuen, London, p 255, 1986.
- Davatzikos C, Vaillant M, Resnick SM, Prince JL, Letovsky S, Bryan RN : A computerized approach for morphological analysis of the corpus callosum. *J Comput Assist Tomogr* 20: 88–97, 1996.
- DeLacoste-Utamsing C, Holloway R.L, Woodward D.J : Sexual dimorphism in the human corpus callosum. *Science* 216: 1431–1432, 1982.
- Ettlinger G, Blakemore CB, Milner AD, Wilson J : Agenesis of the corpus callosum : a behavioral investigation. *Brain* 95: 327–346, 1972.
- Folstein MF, Folstein SE, McHugh PR : “Mini-mental state.” A practical method for grading the cognitive state of patients for the clinician. *J Psychiatr Res* 12: 189–198, 1975.
- Geschwind N : Disconnexion syndromes in animals and Man I. *Brain* 88: 237–294, 1965a
- Geschwind N : Disconnexion syndromes in animals and Man II. *Brain* 88: 585–644, 1965b
- Going JJ, Dixson A : Morphometry of the adult human corpus callosum: lack of sexual dimorphism. *J Anat* 171: 163–167, 1990.
- Hopper KD, Patel S, Cann TS, Wilcox T, Schaeffer JM : The relationship of age, gender, handedness, and sidedness to the size of the corpus callosum. *Acad Radiol* 1: 243–248, 1994.
- Hwang SJ, Ji EK, Lee EK, Kim YM, Shin DY, Cheon YH, Rhyu IJ : Gender differences in the corpus callosum of neonates. *Neuroreport* 15: 1029–1032, 2004.
- Ji EK, Rhyu IJ, Cheon YH, Lee EK, Kim YM, Shin DY, Hwang SJ : Gender difference of corpus callosum in Korean neonate. *Korean J Phys Anthropol* 14: 333–338, 2001. (in Korean)
- Levy J : Interhemispheric collaboration; single mindedness in the asymmetric brain. New York, Academic press, pp 11–32, 1985a.
- Levy J : Awareness, the origin of thoughts and the role of conscious self deception in resistance and repression. *Psychol Rep* 46: 767–778, 1985b.
- McLeod NA, Williams JP, Machen B, Lum GB : Normal and abnormal morphology of the corpus callosum. *Neurology* 1240–1242, 1987.
- Oka S, Miyamoto O, Janjua NA, Honjo-Fujiwara N, Ohkawa M, Nagao S, Kondo H, Minami T, Toyoshima T, Itano T : Re-evaluation of sexual dimorphism in human corpus callosum. *Neuroreport* 16: 937–940, 1999.
- Pandya DN, Seltzer B : The topography of commissural fibers. *Neurol Neurobiol* 17: 47–73, 1985.
- Rhyu IJ, Cho TH, Lee NJ, Kim H, Suh YS : Study of the normal cerebellar volume estimated by magnetic resonance imaging (MRI) in Korean. *The Korean J Anat* 30: 575–579, 1997. (in Korean)
- Sperry RW : Brain bisection and mechanisms of consciousness. *Brain and conscious experience*. New York, Springer, pp 298–313, 1966.
- Sperry RW : Some effects of disconnecting the cerebral hemispheres. *Science* 217: 1223–1226, 1982
- Suganthi J, Raghuram L, Antonisamy B, Vettivel S, Madhavi C, Koshi R : Gender and age related differences in the morphology of the corpus callosum. *Clin Anat* 16: 396–403, 2003.
- Sullivan EV, Pfefferbaum A, Adalsteinsson E, Swan GE, Carmelli D : Differential rates of regional brain change in callosal and ventricular size : a 4-year longitudinal MRI study of elderly men. *Cereb Cortex* 12: 438–445, 2002.
- Takeda S, Hirashima Y, Ikeda H, Yamamoto H, Sugino M, Endo S : Determination of indices of the corpus callosum associated with normal aging in Japanese individuals. *J Neurorad* 45: 511–518, 2003.
- Weber G, Weis S : Morphometric analysis of the human

- corpus callosum fails to reveal sex-related differences. *J Hirnforsch* 27: 237-240, 1986.
- Weis S, Weber G, Wenger E, Kimbacher M : The controversy about a sexual dimorphism of the human corpus callosum. *Int J Neurosci* 47: 169-173, 1989.
- Williams PL : *Gray's anatomy*. 38th Ed. Edinburgh, Churchill Livingstone, pp 901-1397, 1995.
- Witelson SF : Hand and sex differences in the isthmus and genu of the human corpus callosum: a postmortem morphological study. *Brain* 112: 799-835, 1989.
- Zaidel D, Sperry RW : Memory impairment after commissurotomy in man. *Brain* 97: 263-272, 1974.

K C I

Abstract

Gender Difference on Corpus Callosum in Korean Adults

Im-Joo Rhyu, Ji-Yeon Ryu¹, Kun-Woo Park¹, Dae-Hie Lee¹, Keun-Young Park²,
Kyung-Han Park³, Seung-Jun Hwang²

Department of Anatomy, ¹Neurology, College of Medicine, Korea University

²Department of Anatomy and Cell Biology, College of Medicine, University of Ulsan

³Department of Anatomy, College of Medicine, Seoul National University

Corpus callosum (CC) is the largest commissural fiber connecting the cerebral hemispheres. The gender difference in the size or the shape of CC is a long standing dispute. Some reported that adult female CC had more bulbous splenium and larger area considering brain size, but others failed to replicate this findings. There is no definite consensus on sexual dimorphism of CC yet, although extensive studies on sexual dimorphism has been expected to provide a clue to explain sociopsychological differences between male and female. This variable results are attributed to limited number of subjects, measured parameters, and method of measurement. We have employed comprehensive analytic parameters with large subjects to understand gender differences on CC of healthy Korean adults.

We have analyzed the magnetic resonance image (MRI) in adults free from neurological disorders. The subjects were composed of 108 young people (3rd decade; male : 51, female : 57). Total area, its 5 sub-areas, linear parameters including height, length, and width and five specific angles of the CC were measured on the midsagittal MR images with NIH Image program® (Ver 1.6).

The gender differences were observed in the area of splenium and length in the group. The male CC have larger splenium and longer length than female. The angle between neural axis and base of corpus callosum in female was significantly larger than that of male.

This study reports not only gender difference of adult CC, but Korean adult standard morphometric data of CC research. These results might serve a useful basic data for various research in the fields of neuroanatomy, neuroradiology, and neuropsychiatry.

Key words : Korean, Corpus callosum, Gender, Dimorphism, MRI