

한국인 소아의 두마디뼈 새끼발가락

손현준, 서제훈, 박해정, 박경한¹,
고기석², 조경제³, 최완성³, 박형빈⁴

충북대학교 의과대학 해부학교실, ¹강원대학교 의과대학 해부학교실
²건국대학교 의학전문대학원 해부학교실, ³경상대학교 의학전문대학원 해부학교실
⁴경상대학교 의학전문대학원 정형외과학교실

간추림: 성인의 경우 74% 이상의 높은 빈도로 관찰되는 두마디뼈 새끼발가락이 15세 이하의 소아에서는 30% 이하의 낮은 빈도로 관찰된 저자들의 이전 연구결과에 근거하여 마디뼈융합의 과정을 이해하고자 정상 한국인 소아에서 두마디뼈 새끼발가락의 출현 빈도와 끝마디뼈의 이차뼈되기중심 출현 양상에 대하여 알아보하고자 하였다.

정상 소아 50명(연령분포 2~15세, 평균 9.6세)의 단순방사선 사진을 대상으로 조사하였다. 주관성을 배제하기 위하여 새끼발가락의 마디뼈와 함께 뼈되기중심의 음영을 작은뼈(ossicles)로 계수하였으며, 첫마디뼈의 몸쪽 끝에 위치한 뼈되기중심은 작은뼈의 수에서 제외하였다.

새끼발가락의 두마디뼈 소견은 12세 이상에서 나타나기 시작하여, 12~15세 소아 18명 중 11명(61%)에서 뚜렷한 마디뼈 융합 소견을 보였다. 2세 소아 1례에서 중간마디뼈의 형성이 안되었기 때문에 작은뼈가 2개 관찰되었다. 3~8세 소아 20명 중에서 끝마디뼈의 뼈되기중심이 뚜렷이 남아서 마치 새끼발가락의 작은뼈가 4개인 것처럼 보이는 경우가 6례(20%) 관찰되었다. 새끼발가락에서 보이는 작은뼈의 수만으로 보면 두개의 뼈가 나타나는 경우가 24%였다. 이 결과는 성인에서의 출현빈도와 비교하여 볼 때 현저한 차이가 있으나 13세 이상의 소아에서 75%의 출현빈도를 보이는 점으로 보아 두마디뼈가 되기 위한 마디뼈 융합과정이 소아후기에서 진행되는 것을 알 수 있었다.

끝마디뼈의 이차뼈되기중심이 나타나야할 3~8세 소아 20명에서 그 뼈되기중심이 없는 경우가 14례(70%) 관찰되는데, 이 경우에 끝마디뼈와 중간마디뼈가 융합하여 두마디뼈 새끼발가락이 될 것으로 가정하였다. 이와 함께 두마디뼈로 관찰되는 경우를 더하여 33례(66%)가 두마디뼈 새끼발가락이라는 결과를 얻었으며 이 출현빈도는 성인에서와 유사하다고 생각된다. 9~12세 연령대에서 3개의 뼈를 세마디뼈 새끼발가락으로 집계한 15례 중 일부가 나이가 들면서 두마디뼈 새끼발가락으로 융합될 가능성을 배제할 수 없으므로 새끼발가락에서의 마디뼈 융합 과정을 완전히 이해하기 위하여 2세에서 13세까지 전향적추적관찰 연구가 필요하다.

찾아보기 낱말: 마디뼈융합, 두마디뼈, 새끼발가락, 소아, 뼈되기중심

서론

손가락뼈 및 발가락뼈에서 엄지를 제외하고는 마디뼈(phalangeal bone)의 수가 모두 세 개씩 인 것

으로 알려져 있다(Bass 1987, Williams 등 1989, Baik 2003).

이것은 두 개의 마디뼈사이관절(interphalangeal joint)인 몸쪽마디뼈사이관절(proximal interphalangeal joint)과 먼쪽마디뼈사이관절(distal interphalangeal joint)을 중심으로, 첫마디뼈(proximal phalanx)와 중간마디뼈(middle phalanx), 중간마디뼈와 끝마디뼈(distal phalanx)가 나누어짐을 의미한다.

*본 논문은 2004년도 충북대학교 학술연구지원사업의 연구비 지원에 의하여 연구되었음.
교신저자: 손현준(충북대학교 의과대학 해부학교실)
전자우편: hjsohn@chungbuk.ac.kr

그러나 방사선이 의학적으로 널리 사용된 이후 정상인에서 발가락 마디뼈의 경우 엄지발가락을 제외한 나머지 발가락, 그 중에서도 특히 새끼발가락(5th toe)의 마디뼈가 두 개인 소견을 어렵지 않게 볼 수 있는데, 이를 두마디뼈 새끼발가락(biphalangeal 5th toe)이라고 부른다. 이것은 두 개의 인접한 마디뼈가 끝과 끝이 유합(end-to-end synarthrosis)되어 관절을 형성하지 않는 것으로 마디뼈융합(지절유합, symphalangia)이라고도 부른다. 발가락에서 처음으로 마디융합을 보고한 연구자는 Pfitzner(1896)인데, 그는 이것을 단순한 변이로 보았다. 동양인에 대한 연구에서 서양인 보다 월등히 높은 출현빈도로 관찰된다는 보고(Adachi와 Adachi 1905)와 발가락에서의 마디융합은 대부분 먼쪽마디뼈사이관절이 유합되는 것 이라는 보고와 함께 출현빈도에 관한 몇 편의 연구 보고가 있었으나 정상인에서의 두마디뼈 새끼발가락 출현에 대한 이유나 발현 양상, 특징 또는 그 의미를 만족스럽게 조사한 연구는 없었으며 더욱이 소아를 대상으로 한 연구는 없었다(Austin 1951, Venning 1956, Asin 1966, Ellis 등 1968, Nakashima 등 1995, Keats와 Mark 2001).

뼈는 중간엽조직 또는 원시결합조직으로부터 발생된다. 발가락뼈가 되기 위해서는 미분화 중간엽세포가 증식하여 럭비공 모양을 이룬다. 이 조밀한 세포군에서, 일부 세포가 자멸하게 되고, 세포의 배열이 느슨해지면서 분절이 형성되면, 조밀한 세포군에서는 뼈가 발생하고, 분절된 부분은 관절이 된다. 태아가 6주가 되면, 중간엽조직 세포군은 분화하여, 연골바탕질(cartilaginous matrix)을 형성해 연골모형(cartilaginous model)이 된다. 이 연골모형은 사이질성장(interstitial growth)과 연골막에서의 덧붙이성장(appositional growth)에 의해 자라게 된다. 태아가 8주가 되면, 연골모형의 중앙에 있는 연골세포는 비대(hypertrophy)해 진다. 비대해진 연골에서는 석회화(calcification)가 일어나면서 연골세포가 죽게 된다. 이 연골모형 중앙부에서 사라지는 연골 쪽으로, 혈관을 풍부히 가진 결합조직이 자라 들어오게 되고, 뼈모세포(osteoblast)가 자리를 잡고 아교질(collagen)과 점액다당류(mucopolysaccharide)를 분비하게 된다. 아교질에 칼슘염이 침착하면 풋뼈(imma-

ture bone)가 형성되는데, 이를 일차뼈되기중심(primary ossification center)이라 부른다. 이와 같이 연골을 거쳐 뼈가 형성되는 과정을 연골뼈되기(endochondral ossification)라 한다. 이 연골뼈되기는 연골모형의 중앙부에서 두 끝으로 진행되며, 이 때 연골막은 뼈막으로 변한다. 팔다리 대부분의 긴뼈(long bone) 또는 짧은뼈(short bone)는 연골뼈되기 과정에 의하여 형성된다. 긴뼈(long tubular bone)에서는, 연골모형의 중심부에서 일차뼈되기중심이 생기고 점차 몸쪽과 먼쪽으로 진행하여, 뼈끝판(epiphyseal plate)에 이르게 된다. 골화되지 않은 뼈끝 부분에 출생을 전후하여 별도의 뼈되기중심이 형성되는데, 이를 이차뼈되기중심(secondary ossification center)이라 부른다. 이곳과 일차뼈되기중심에 의해 형성된 뼈 사이는 연골로 남아 있으면서 뼈가 길이성장(longitudinal growth)을 하는 성장판(growth plate) 또는 뼈끝판(epiphyseal plate)으로 남게 된다. 대부분의 뼈에서 출생을 전후해, 뼈되기중심이 다시 나타나, 성장이 완료되는 시기에 원래의 뼈몸통(bone shaft)과 유합된다. 이차뼈되기중심은, 긴뼈에서는 두 끝에 형성되어 한 개 이상이 되지만, 손가락이나 발가락의 마디뼈에서는 한 쪽 끝에 한 개만 존재한다. 엄지를 제외한 모든 손허리뼈(metacarpal bone)와 발허리뼈(metatarsal bone)에서는 이차뼈되기중심이 먼쪽끝(distal end)에 있으며, 엄지의 모든 뼈와 손가락 및 발가락뼈에서는 근위부(proximal part)에 존재한다(Korean orthopaedic association 1999, Junqueira와 Carneiro 2003). 본 연구에서는 발가락뼈 근위부의 이차뼈되기중심이 나타나는 연령대의 소아에서 새끼발가락의 마디뼈융합과 관련된 특징을 알아보고자 하였다.

저자들의 이전 연구에서 관찰한 두마디뼈 새끼발가락의 출현빈도는 20세 이상 정상 한국인 성인에서 74% 이상을 보이는 데 반해 15세 이하의 소아에서는 30% 이하의 빈도를 확인한 바 있다(Park과 Sohn 1998). 이전 연구결과를 바탕으로 소아를 대상으로 새끼발가락의 두마디뼈 빈도를 보다 자세히 파악하고자 하였으며, 또한 끝마디뼈의 이차뼈되기중심 출현과의 관계에 대하여 알아보하고자 하였다.

재료 및 방법

발가락에 이상이 없는 정상 한국인 소아 50명의 새끼발가락 방사선 사진을 대상으로 조사하였다. 연령분포는 2~15세 (평균 9.6세)였고 남아가 33명, 여아가 17명으로서, 남녀에 대한 조사 대상 수를 사진에 일부러 제한하지는 않았다. 단순 방사선 촬영은 신발과 양말을 모두 벗게 한 후, 양쪽 발을 똑같이 X-ray 필름 카세트 위에 올려놓고 무릎을 굽혀 앉히거나, 아주 어린 소아인 경우 보호자로 하여금 붙잡게 한 후, 표준화된 방법으로 전후면 (anterior-posterior plane) 촬영을 시행하였다. 특히, 새끼발가락이 안쪽으로 굽어서 주위 발가락과 겹치게 될 경우 관독의 정확성을 위하여 사면 (oblique plane) 촬영을 추가하였다. 일반적인 단순 X-선 촬영방법 (plain or conventional radiography)으로 필름 (Fuji film, 8" × 10", 10" × 12")을 넣은 카세트에 500 mA X-선 기기로 촬영하였으며 통상적인 방법으로 현상하였다.

필름 관독에 있어 새끼발가락의 두마디뼈 유무를 조사하였고, 마디뼈와 분리되어 보이는 이차뼈되기 중심을 포함하여 작은뼈 (ossicles)의 수를 집계하여 분류하였다. 사진에서 보이는 뼈되기중심은 모두 뼈되기과정 중에 있는 뼈끝뼈되기중심 혹은 이차뼈되기중심 이었다. 새끼발가락 중간마디뼈 (middle phalanx)의 몸통 (shaft)과 끝마디뼈 (distal phalanx) 몸쪽에 위치하는 이차뼈되기중심이 감별하기 어려운 경우가 있으므로 주관성을 배제하고자 작은뼈의 수에 포함하여 집계하였다. 작은뼈의 수에는 첫마디뼈의 몸쪽 끝에 위치한 뼈되기중심을 제외하여 집계의 통일성과 객관성을 기하고자 하였다.

첫마디뼈의 뼈끝뼈되기중심이 뼈몸통에 완전히 융합된 (epiphyseal closure) 소견을 보이는 성인형 발가락뼈에서도 뼈의 수를 세어 두마디뼈인 경우는 작은뼈 2개, 세마디뼈인 경우는 작은뼈 3개로 집계하였다.

결 과

정상 한국인 소아 50명을 조사한 결과, 12세 이상

에서 성인형의 세마디뼈 새끼발가락 소견 (Fig. 1)과 두마디뼈 새끼발가락 (Fig. 2) 소견을 관찰할 수 있었다. 12~15세 소아 18명 중 11명 (61%)에서 마디융합소견이 보였으며, 13~15세 소아 12명 중 9명 (75%)에서 뚜렷한 마디융합 (sympalangism)이 관찰되었다. 이렇듯 소아 후기에 성인에서와 유사한 빈도 (74% 이상)로 나타나는 것을 확인할 수 있었다.

끝마디뼈의 몸쪽에 분리되어 보이는 이차뼈되기 중심이 관찰되는 3세에서 8세까지의 연령대에서 마디뼈의 수를 객관적으로 계수하는 방법을 다음과 같이 고안하였다. 끝마디뼈 몸쪽에 위치하는 이차뼈되기중심이 중간마디뼈와 감별하기 어려우므로 주관성을 배제하고자 작은뼈 (ossicle)의 수에 포함하여 계수하였다. 즉, 새끼발가락에 작은뼈가 4개인 것은 끝마디뼈 1개와 끝마디뼈의 뼈되기중심 1개 그리고 중간마디뼈 1개와 첫마디뼈 1개 인 것이고 (Fig. 3), 작은뼈가 3개인 것은 끝마디뼈와 중간마디뼈 그리고 첫마디뼈가 각각 1개씩 인 것이다 (Fig. 4). 두 경우 모두 첫마디뼈 (proximal phalanx)의 몸쪽 뼈끝에 위치한 이차뼈되기중심은 작은뼈의 수에서 제외하여 계수함으로써 주관성을 배제하고자 하였다. 작은 뼈의 수가 2개인 경우도 있었는데, 2세 소아 1례에서는 중간마디뼈의 음영이 관찰되지 않았다 (Fig. 5).

작은뼈의 수를 기준으로 집계한 결과는 Table 1에 요약하였다. 작은뼈의 수만으로 보면 새끼발가락에서 두 개의 뼈가 나타나는 경우는 24%였다. 2세 소아 1례에서 중간마디뼈의 뼈몸통 (1차뼈되기중심)이 보이지 않는 작은뼈 2개로 관찰되었으나, 3~10세 연령대에서 2개의 작은뼈가 관찰된 경우가 없으므로 3세 이후에 중간마디뼈의 뼈몸통 (bone shaft)이 형성되는 것으로 판단된다. 중간마디뼈의 이차뼈되기중심은 둘째부터 넷째발가락에서 몸쪽 (proximal) 부위에 나타나지만 새끼발가락에서는 뚜렷하게 구별되지 않았다.

끝마디뼈의 뼈되기중심이 뚜렷이 남아있어서 새끼발가락의 작은뼈가 마치 4개인 것처럼 보이는 경우 (Fig. 3)가 3~8세 소아 20명 중에서 6례 (30%) 관찰되었다. 9세 이후에는 4개의 작은뼈를 가진 새끼발가락을 찾아볼 수 없었고 성인형의 두마디뼈

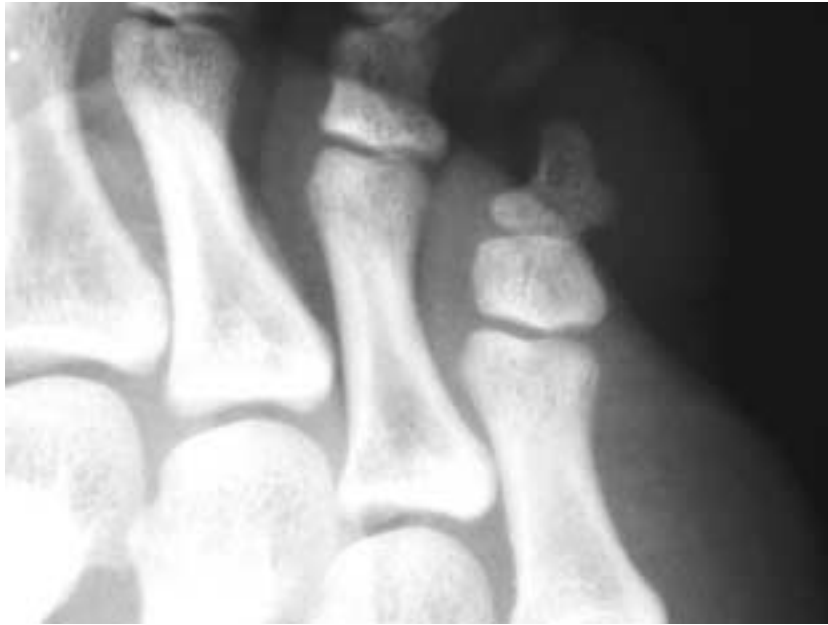

Fig. 1. Oblique view of plain radiograph showing three-phalanged 5th toe in a 15 year-old-boy. Ossification center is unseen any more, which already seems to fused with shaft bone.

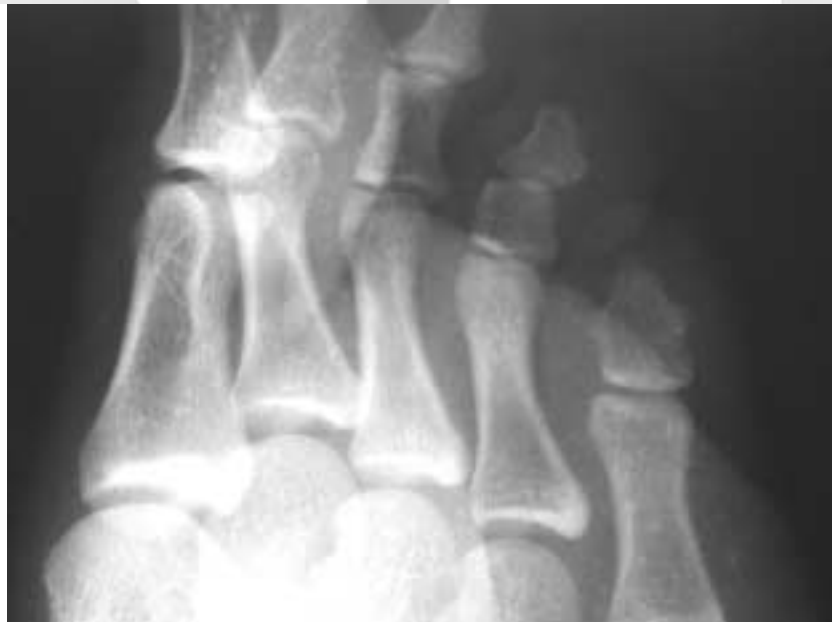

Fig. 2. Oblique view of plain radiograph showing two-phalanged 5th toe in a 15 year-old-girl. Ossification center is unseen any more, which already seems to fused with shaft bone.

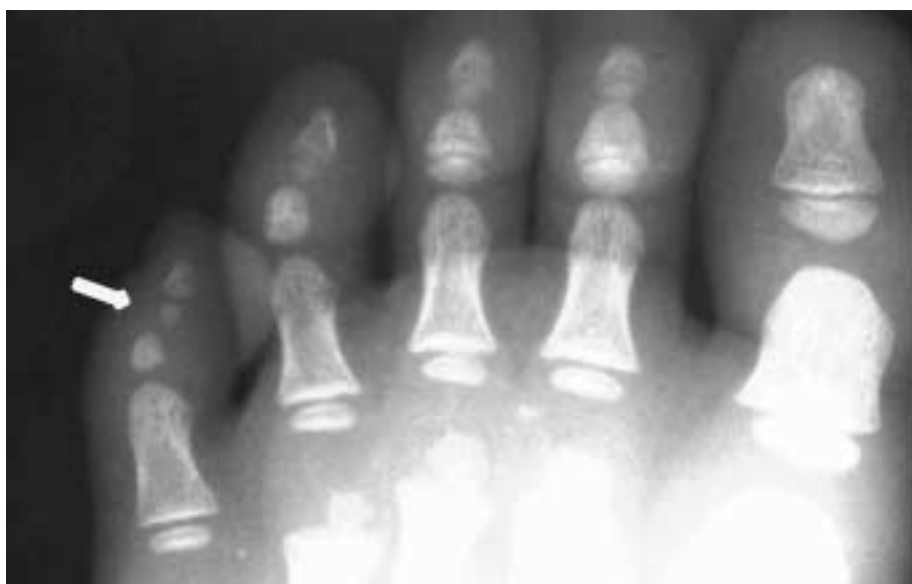


Fig. 3. Anterior-posterior view of plain radiograph showing 4 ossicles on 5th toe in a 4 year-old-boy. Arrow indicates the secondary ossification center of distal phalanx of 5th toe. Epiphyseal ossification centers are seen in each proximal phalanges, which are not fused with shaft bone.

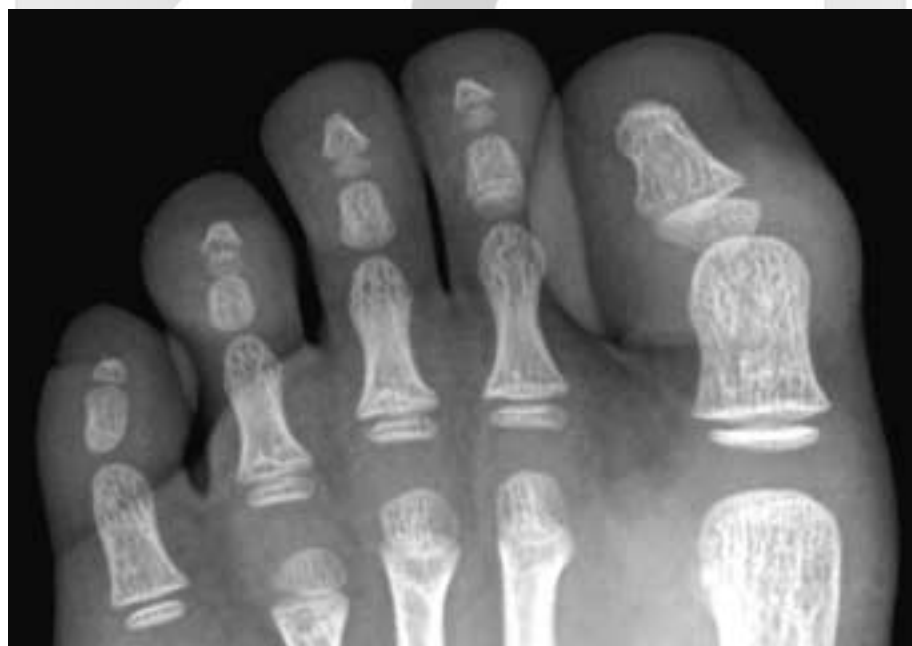

Fig. 4. Anterior-posterior view of plain radiograph showing 3 ossicles on 5th toe in a 4 year-old-boy. Epiphyseal ossification centers are seen in each proximal phalanges, which are not fused with shaft bone.

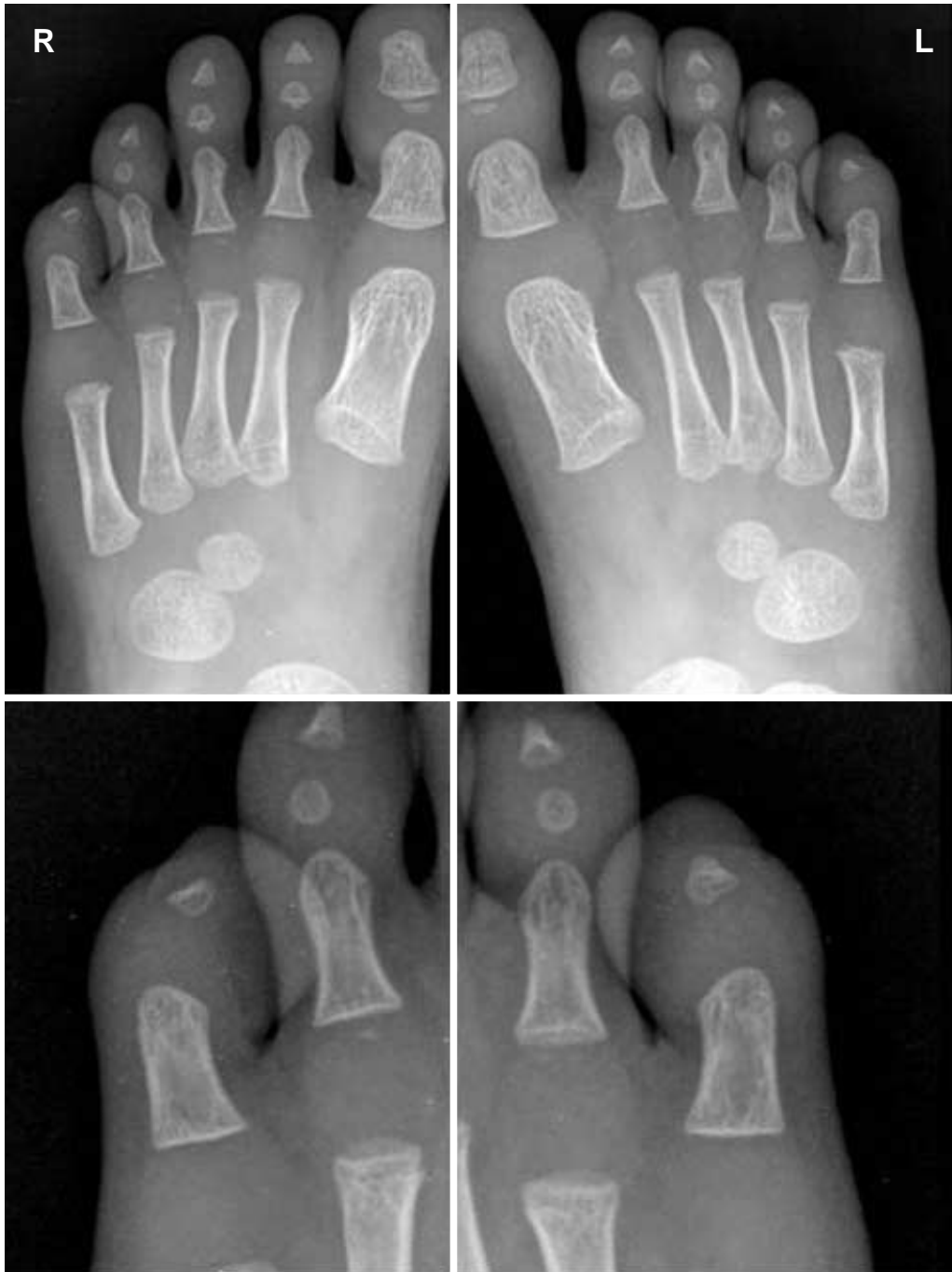

Fig. 5. Anterior-posterior view of plain radiograph showing only 2 ossicles on 5th toe in a 2 year-old-boy. Epiphyseal ossification centers are seen in each distal phalanges of halux, which are not fused with shaft bone. Middle phalanges are ossified on 2nd to 4th toe except for 5th toe.

Table 1. Number of ossicles seen in the 5th toe

Age group (n)	Ossicles n', Frequency (%)		
	2 ea	3 ea	4 ea
1~5 (7)	1, 14%	4, 57%	2, 29%
6~10 (21)	0, 0%	17, 81%	4, 19%
11~15 (22)	11, 50%	11, 50%	0, 0%
Total (50)	12, 24%	32, 64%	6, 12%

Table 2. Frequency of secondary ossification center seen on distal phalanx of fifth toe (n') in early childhood

Age group	Sex	n'/n, Frequency		
		Male	Female	Total
3~5		2/4, 50%	0/2, 0%	2/6, 33%
6~8		3/11, 27%	1/3, 33%	4/14, 29%
Total		5/15, 33%	1/5, 20%	6/20, 30%

새끼발가락은 12세 이후에서 관찰되었다. 따라서 끝마디뼈의 뼈되기중심이 남아있는 연령대인 8세 이하의 소아를 성별로 분류하여 두 연령군(3~5세군과 6~7세군)으로 정리하였다(Table 2).

3~8세 사이에 끝마디뼈의 몸쪽에서 나타나는 이차뼈되기중심이 있어서 작은뼈가 4개로 보이는 경우(30%)는 나중에 자라서 끝마디뼈의 이차뼈되기중심이 끝마디뼈에 유합되면 중간마디뼈와의 사이에서 먼쪽마디뼈사이관절을 형성하여 세마디뼈 새끼발가락이 될 것으로 추측되므로 이러한 가정을 세우고 두마디뼈가 될 소견을 다시 정리하였다(Table 3). 중간마디뼈의 뼈몸통(bone shaft)이 아직 형성되지 않았기 때문에 작은뼈 2개로 집계된 2세 남아 1례가 있었는데 이 경우는 나중에 자라서 두마디뼈 새끼발가락이 될지 세마디뼈 새끼발가락이 될지 판단하기 어렵겠으나 일단 두마디뼈 새끼발가락이 되는 것으로 포함하였다. 9세 이후에서 작은뼈가 4개로 보이는 경우가 없었으므로 두마디뼈 새끼발가락으로의 마디융합은 9세 이후 시작되는 것으로 생각되지만 편의상 연령군을 5세 단위로 나누었다. 3~8세에 끝마디뼈의 뼈되기중심이 관찰되지 않아서 3개의 작은뼈를 보인 경우(Table 2)를 Table 3에서는 모두 두마디뼈 새끼발가락이 될 것으로 분류하였다. 11세 이후에서는 2개의 뼈가 관찰된 경우

Table 3. Presumptive frequency of two-phalanged fifth toe (n') based on the result findings in each age group

Age group	Sex	n'/n, Frequency		
		Male	Female	Total
1~5		3/5, 75%	2/2, 100%	5/7, 71.43%
6~10		12/15, 80%	5/6, 83.33%	17/21, 80.95%
11~15		5/13, 38.46%	6/9, 66.67%	11/22, 50%
Total		20/33, 60.61%	13/17, 76.47%	33/50, 66%

를 두마디뼈 새끼발가락이라고 분류하였다. 그 결과 성인형 두마디뼈 새끼발가락을 포함한 두마디뼈로 발달할것으로 추정되는 경우는 50례 중 33례로 출현빈도는 66%가 되었다(Table 3).

9~12세 소아 16례에서 성인형의 두마디뼈 새끼발가락은 1례(6.3%)에 불과하였는데, 나머지 15례의 세마디뼈 소견이 성인형의 세마디뼈로 될지 두마디뼈로 될지는 단정하기 어렵다. 설정된 가정에 의거하여 편의상 연령군을 나누게 되었는데, 3개의 뼈가 관찰된 9~10세 소아 6례는 두마디뼈 새끼발가락이 되는 것으로 하였고, 3개의 뼈가 관찰된 11~12세 소아 9례는 세마디뼈 새끼발가락이 되는 것으로 정리하였다. 주관성을 배제하기 위하여 첫마디뼈의 뼈끝뼈되기중심(epiphyseal ossification center)을 계수하지 않기로 하였지만 뼈끝융합(epiphyseal closure) 소견을 확인하지 않고서 새끼발가락에서 보이는 작은뼈의 수만으로 두마디뼈인지 세마디뼈인지 단언하기 어렵다. 따라서 11~12세 연령대에서 본 3개의 뼈를 세마디뼈 새끼발가락으로 집계한 9례 중 일부가 나이가 들면서 두마디뼈 새끼발가락으로 유합될 것으로 추정된다. 그러므로 가정에 의하여 추정한 빈도는 66%(Table 3)보다 높아 질 수 있으므로 성인에서 나타나는 출현빈도 74%와 유사한 결과라고 판단된다.

고 찰

인류의 특징은 두발 걷기에서부터 시작되었으며, 인류를 포함한 모든 동물은 계속적으로 작은 진화(microevolution)를 거쳐 결국 종이 바뀌는 큰 진화(macroevolution)에 이른다고 한다(Park 1994). 진화

와 관련하여 중요한 것은 특수화인데 진화되는 오랜 세월 동안 동물은 환경에 적응하면서 몸의 특징 기관이나 부분을 환경에 적합하게 발달시킨다. 인간과 다른 영장류 동물이 갖는 해부학적인 중요한 특징은 큰 뇌 용적과 빗장뼈를 갖는다는 점, 그리고 5개의 손가락과 발가락을 갖는 손과 발의 생김새이다. 손과 발에 대한 연구를 비교하면 손에 대한 연구는 매우 많이 진행되어 소아에서 골화 중심의 특징적 소견을 보는 손의 방사선 촬영은 뼈 발달연령(bone age)을 측정하는데 이미 발보다 더 많이 이용되어 오고 있다.

발에서도 자세히 살펴보면 인간의 진화를 설명해 줄 수 있는 중요한 체질인류학적 단서가 많이 있어 손만큼 연구가치가 충분히 있음에도 불구하고, 많은 연구자들이 경시해왔으며 그나마 발에 대한 연구라 할지라도 실제로 발가락에 대한 연구는 많지 않고 대부분 발목뼈와 발 허리뼈, 그리고 엄지발가락에만 관심을 두고 있으며 다른 발가락에 관심을 갖고 연구한 논문은 많지 않다. 엄지발가락을 제외한 다른 발가락에 대한 연구가 거의 없었던 것은 아마도 엄지발가락에 비교하여 다른 발가락들의 기능적 중요성이 적다는 이유 때문에 연구자들의 관심을 끌지 못했던 것으로 생각된다. 발의 기능은 서 있을 때에는 몸을 받쳐주는 역할을 담당하고, 걸어 다닐 때에는 지면으로부터의 충격을 흡수하고 몸의 균형을 유지하는 아주 중요한 기능을 담당하고 있다. 인류가 발을 이용하여 나뭇가지를 잡는 기능을 버린 이후 발가락의 길이는 짧아지는 것이 합목적적이다(Aiello와 Dean 1990). 신발을 착용하고 보행을 하면 발의 앞쪽에 압박을 가하게 된다. 이런 압박은 발의 안쪽과 바깥쪽에 가장 크게 작용하게 된다. 인간은 두발로 서서 걷기에 적합하도록 발달되었기에, 비교적 긴 다리에 비하여 발이 짧는데 특히 발가락뼈는 다른 동물이나 영장류와 비교하더라도 더 짧은 것으로 알려져 있다. 이중에서도 새끼발가락이 가장 짧고 둘째 발가락에서 새끼발가락 쪽으로 갈수록 그 길이가 점점 더 짧아진다. 그러나 인간의 발이 다른 동물에 비교하여 짧을지라도, 영장류를 포함한 다섯 발가락을 가진 모든 포유동물(pentadactyl mammals)에서 엄지를 제외한 마디뼈가 3개인 것은

공통적이기 때문에 두마디뼈 소견은 인간의 특징이 될 수 있다. 특히 새끼발가락의 먼쪽마디뼈사이관절은 쓰이는 일이 없기 때문에 마디뼈의 수를 줄이는 것이 합목적적이므로 체질인류학적 관점으로 볼 때 작은진화의 한 가지 사례라고 할 수 있다. 엄지발가락과 새끼발가락이 짧아지다 보니 두 마디뼈로의 이행은 자연스럽게 진행될 것이다. 이미 오래전에 두마디화(biphalangization)된 엄지를 제외하면 새끼발가락에서 두마디화가 진행되는 것이 타당할 것으로 생각된다. Minor(1995)의 보고에 따르면 엄지를 제외한 4개의 발가락 중에서 새끼발가락의 두마디뼈 출현빈도가 가장 많고 그다음이 넷째, 셋째, 둘째발가락 순으로 갈수록 적어지는 것으로 알려져 있다.

새끼발가락에서 보이는 작은뼈의 수를 단순히 계수한 결과(Table 1) 뿐만 아니라 끝마디뼈의 이차뼈 퇴기중심 유무를 먼쪽마디뼈사이관절의 형성 여부와 결부하는 가정을 적용한 본 연구의 결과(Table 3)를 보더라도 저자들이 이전에 보고(Park과 Sohn 1998)한 20세 이상 성인에서의 두마디뼈 새끼발가락의 조사 대상 수와 빈도(1,150명, 74%)에 매우 못 미치는 것으로 증례 수 50례 중 33례 66% 나타났다. 하지만 소아에서 처음 시도한 연구라는 점에서 가치가 있으며, 소아 연령층에서도 두 마디뼈를 보이는 새끼발가락 소견을 관찰할 수 있었고, 그 빈도는 체질인류학적 관점에서 볼 때 풍부한 사례를 조사한 연구가 아니기 때문에 성인과 정확히 비교할 수는 없겠으나, 13세 이상의 소아후기에서는 12명 중 9명(75%)으로 성인에서 나타나는 빈도와 매우 유사한 것을 알 수 있다. 12~15세 소아 18명 중 11명(61%)에서 마디융합소견이 보인 것에서도 알 수 있듯이 소아 후기에 성인에서와 유사한 빈도(74% 이상)로 나타나는 점에서 볼 때 새끼발가락의 마디뼈융합과정(symphalangization, biphalangization)은 13세 이후에 완료된다고 판단된다.

남아 33명, 여아 17명으로 성비 또한 2배 정도의 불균형을 이루고 있는 점이나 9세 이후의 소아에서 뼈결융합소견을 확인하지 않고 설정된 가정에 따라 임의적으로 분류한 점에서 연구의 성과가 미흡하다고 생각된다. 새끼발가락의 두마디뼈가 정확히 언제

어떻게 일어나며, 어떤 요인이 관련되는지는 향후 보다 더 체계적인 연구가 필요하다고 생각되어 향후 연구과제로 남길 수밖에 없다.

이차뼈퇴기중심과 관련한 연구에서 끝마디뼈 몸쪽에 2개로 보이는 작은뼈 음영이 끝마디뼈의 이차뼈퇴기중심인지, 중간마디뼈의 몸통(shaft)인지, 중간마디뼈의 이차뼈퇴기중심인지 구별이 어려워져 작은뼈(ossicles)의 수를 계수하는 방법으로 객관화하고자 한점에 대한 평가도 향후 다시 검증되어야 할 것으로 생각된다.

비록 우리나라의 연구보고는 아니지만 Hoerr 등(1962)은 표준 방사선학 화보에서 무릎, 발, 발목 부위의 여러가지 이차골핵의 출현시기, 그리고 유합시기 등을 보고 하였다. 여기에서 저자들은 발가락의 각 마디뼈의 이차골핵 출현 시기와 유합 시기를 밝히고 있는데 발가락 첫마디뼈의 이차뼈퇴기중심은 남녀 모두 1세에서 2.5세에 출현하여 남자는 17 혹은 18세 그리고 여자는 18세까지 이르러 유합이 완료되고, 중간마디뼈의 이차뼈퇴기중심은 남자는 1세에서 4세 사이에 출현하고 여자는 6개월에서 2.5세 사이에 출현하여 남녀 모두 18세까지 유합되는 것으로 보고하고 있다. 끝마디뼈의 이차뼈퇴기중심은 남자가 3.5세에서 6.5세, 여자가 1.5세에서 4세 사이에 출현하여 남녀 모두 18세에 이르기까지 유합(fusion)이 일어나는 것으로 보고하였다.

하지만 본 연구에서는 2세 남아 1례에서 중간마디뼈의 일차뼈퇴기중심이 출현하지 않은 것을 확인하였고, 3~8세 20명에서도 중간마디뼈의 이차뼈퇴기중심을 구별하기 어려웠던 점에 비추어 볼 때 중간마디뼈의 형성은 매우 다른 것으로 의심된다. 외국의 보고이긴 하지만 중간마디뼈와 끝마디뼈의 이차뼈퇴기중심 출현시기가 남아보다 여아에서 더 일찍 출현하고 그 유합이 완료되는 시기는 비슷하며 첫마디뼈는 남녀 모두에서 그 출현 시기 및 유합시기가 비슷함을 보여주고 있는데, 본 연구결과가 객관적 비교를 할 수 있을 정도로 성별 조사 사례가 풍부하지 못한 점이 더욱 아쉽다. 이런 관점에서 본다면, 남아에서보다 여아에서 더 일찍 중간마디뼈와 끝마디뼈 부위에서 마디융합 소견을 보일 가능성을 추측해 볼 수도 있겠으나, 자세한 남녀 차이나

유합시기는 위에서 언급한 것처럼 향후 연구과제로 남는다.

본 연구에서는 뚜렷한 중간마디뼈의 이차뼈퇴기중심을 확인할 수 없었다. 그러나 그 위치가 뼈몸통(bone shaft)과 분리되지 않고 뼈몸통의 몸쪽(proximal) 부분에 음영이 조금 더 강한 경우가 있었는데 이것이 이차뼈퇴기중심으로 생각된다. 발가락의 마디뼈에서는 이차뼈퇴기중심이 일반적으로 먼쪽(distal part)에 위치하는 손허리뼈(metacarpal bone)나 발허리뼈(metatarsal bone)와 달리 몸쪽에 위치하는 특징을 확인할 수 있었다.

본 연구는 두마디뼈 새끼발가락이 선천적인 것이고, 유전적으로 결정될 것이라는 가정을 전제하고 있다. 소아 후기에 세마디뼈를 보인 경우라 하더라도 물리적 스트레스나 기타 환경적 요인에 의해 매우 긴 시간 동안 두마디뼈로 이행하는 가능성도 연구할 필요가 있으며, 유전적으로 결정되는 새끼발가락에서의 마디융합 과정을 완전히 이해하기 위해서는 2세에서 13세까지 전향적추적관찰 연구가 필요하다.

참 고 문 헌

- Adachi B, Adachi Y : Die Fussknochen der Japaner. Mittl Med Fak K Jap Univ Tokyo 6: 307-344, 1905. (Cited from Minor 1995)
- Aiello L, Dean C : The hominid foot, An Introduction to Human Evolutionary Anatomy. London, Academic press, pp 507-530, 1990.
- Asin HM : Symphalangia of the fifth toes. J Am Podiatr Assoc 56: 411-413, 1966.
- Austin FH : Symphalangism and related fusing of tarsal bones. J Int Coll Surg 56: 882-885, 1951.
- Baik SH : Bone, Introduction to human anatomy 2ed edi., Seoul, Gunja Publication, pp 51-59, 2003. (in Korean)
- Bass WM : Human osteology-a laboratory and field manual 3rd ed, Missouri Archaeological Society Inc, pp 334-336, 1987.
- Ellis R, Short JG, Knepley DW : The two-phalanged fifth toe. JAMA 206: 2526, 1968.
- Hoerr NL, Pyle SI, Francis CC : Foot, Radiographic Atlas of

- Skeletal Development of the Foot and Ankle. Springfield, IL, CC Thomas, pp 121-135, 1962.
- Junqueira LC, Carneiro J : Bone formation Basic Histology 10th Ed. McGraw Hill. pp 142-152, 2003
- Keats, TE, Mark W : Atlas of Normal Roentgen Variants That May Simulate Disease, 7th ed, St. Louis, Mosby, Year Book, pp 888-895, 2001.
- Korean Orthopaedic Association : Basic science, Orthopaedic surgery 5th edi., Choishin Medical Publication pp 17-27, 1999. (in Korean)
- Minor JML : Biphalangeal and triphalangeal toes in the evolution of the human foot. Acta Anat 154: 236-241, 1995.
- Nakashima T, Hojo T, Suzuki K, Ijichi M : Symphalangism (two phalanges) in the digits of the Japanese foot. Anat Anz 177: 275-278, 1995.
- Park HB, Sohn HJ : Two-phalanged. fifth toe in Korean. Kor J Phys Anthropol 11: 1-10, 1998. (in Korean)
- Park SJ : Evolution and Microevolution, Physical anthropology, Seoul Minumsa pp 110-200, 1994. (in Korean)
- Pfizner W : Beitrage zur kenntnis des menschlichen Extremitatenskelets. VII. Die Variationen in Aufbau des Fusskelets. Morphol Arb 6: 245-527, 1896. (in German)
- Venning P : Radiological studies of variations in the segmentation and ossification of the digits of the human foot. Am J Anthropol 14: 1-34, 1956.
- Williams PL, Warwick R, Dyson M, Bannister LH : Gray's Anatomy, 37th ed. London, Churchill Livingstone, p 211, 1989.

K C I

Abstract

Two-phalanged Fifth Toe in Korean Children

Hyun-Joon Sohn, Je-Hoon Seo, Hae-Jung Park, Kyeong-Han Park¹,
Ki-Seok Koh², Gyeong-Je Cho³, Wan-Sung Choi³, Hyung-Bin Park⁴

Department of Anatomy, College of Medicine, Chungbuk National University

¹*Department of Anatomy, College of Medicine, Kangwon National University*

²*Department of Anatomy, School of Medicine, Konkuk University*

³*Department of Anatomy, ⁴Department of Orthopaedic Surgery, School of Medicine,
Gyeongsang National University*

Radiographic research was performed to know the frequency of two-phalanged fifth toe and its relation to presence of the ossification centers in normal Korean children. Previous study showed more than 74% of the incidence in adulthood and less than 30% in childhood. Fifty children (33 male and 17 female, aged 2 to 15; mean age 9.6) were studied by plain foot radiographs focused on the fifth toe.

In the 3~8 yr old 20 subjects, secondary ossification center of distal phalangeal bone was seen as a ossicle (small bone) placed at proximal to the distal phalanx. Secondary ossification center of middle phalangeal bone and the bony shaft of the phalanx was hard to distinguish. So keeping up the objectivity, regardless of distinguishable ossification center or the bony shaft of phalanges, ossicles seen on the 5th toe was counted to classify the presumptive type of the toe. Epiphyseal ossification center of proximal phalanx was excluded from the count. There were three types of the fifth toe which has 2 ossicles to 4 ossicles.

Overall incidence of the type of 2 ossicles was 24% (12/50). Above 12 yr old group the incidence was 61% (11/18), and above 13 yr old group the incidence was 75% (9/12). The incidence of biphalangism came closer to the adult's after late childhood. This finding represent that progress of biphalangealization completed after late childhood. It seems that the progress starts earlier than 3 yr old. We made the hypothesis by the incidence of 30% (6/20) of the type which has 4 ossicles on the fifth toe at 3~8 yr old group. Four ossicles might be a secondary ossification center of distal phalanx and the bony shaft of distal, middle and proximal phalanx. They might form a distal interphalangeal joint and the triphalangeal toe. To know more about the morphogenesis of biphalaingeal 5th toe, further progressive study in childhood is needed.

Key words : Symphalangism, Biphalangeal fifth toe, Childhood, Ossification center

*This work was supported by Chungbuk National University Grant in 2004.

Correspondence to : Hyun-Joon Sohn (Department of Anatomy, College of Medicine, Chungbuk National University)

E-mail : hjsohn@chungbuk.ac.kr