

한국인 위팔근에 분포하는 노신경 근육가지

지 현 주¹, 정 인 혁

연세대학교 의과대학 해부학교실, ¹연세대학교 대학원 의과학사업단

간추림 : 위팔의 앞칸 근육들은 근육피부신경이 분포하지만, 위팔근은 근육피부신경과 노신경이 함께 분포하는 것으로 많은 교과서에 기술되어 있다. 위팔근의 접신경분포에 대한 한국인의 자료는 찾아 볼 수가 없었다. 이 연구목적은 위팔근에 분포하는 노신경의 빈도와 형태를 관찰하여 한국인과 다른 연구자들의 결과를 비교하기 위하여 시도되었다. 한국성인시신 40구(80쪽)를 사용하였다. 노신경이 위팔근에 분포하는 빈도는 80쪽 중 75%였고, 40구 중 양쪽에 함께 분포하는 경우는 26예(65%)였다. 노신경에서 직접 일어나는 위팔근가지는 1개(65%), 2개(31.7%) 또는 3개(3.3%)였다. 노신경에서 위팔근가지가 일어나는 높이는 양쪽 위관절융기를 잇는 선으로부터 평균 68.5 mm(범위 4~126 mm)였다. 노신경 위팔근가지는 노신경에서 일어나 아래쪽으로 달리다 근육으로 들어가는 경우(내림가지)가 58.5%였다. 하나의 노신경 위팔근가지는 근육에 들어가기 전에 여러 갈래로 나뉘는데, 1~2갈래로 나뉘는 경우가 대부분(79.3%) 이었고, 근육을 뚫고 들어가는 곳은 양쪽 위관절융기를 잇는 선으로부터 평균 52.4 mm(범위 3~123 mm)였다. 노신경가지가 위팔근을 뚫는 곳은 위팔근을 세등분하였을 때, 아래 1/3로 44.2%, 중간 1/3로 53.2%가 들어갔다. 한국인의 노신경 위팔근가지의 빈도는 다른 연구자들의 결과(81.6~100%) 보다 더 낮은 경향을 보였다.

찾아보기 낱말 : 위팔근 접신경분포, 노신경 위팔근가지

머 리 말

위팔 앞칸 세 근육에는 근육피부신경이 분포한다. 그런데 위팔근에는 근육피부신경과 일정치 않지만 노신경 근육가지가 함께 분포하는 것으로 대부분 교과서에 기록되어 있다(Crafts 1985, Romanes 1991, Williams 등 1995). 노신경 위팔근가지는 여러 연구에서 81.6~100%로 보고되었다(Sunderland 1946, 町田 1961, 燕軍 등 1998, Mahakkanukrauh와 Somsarp 2002). 위팔근 접신경분포에 관한 한국인 자료는 찾아 볼 수가 없었다. 이 연구는 위팔근에 분포하는 노신경의 빈도와 형태를 관찰하여 한국인과 다른 연구자들의 결과를 비교하기 위하여 시도되었다.

재 료 및 방 법

한국성인시신 40구(남자 20구, 여자 20구) 80쪽을 사용하였다. 나이는 평균 67.3살(범위 24~95살)이었다. 노신경에서 위팔근가지가 일어나는 높이와 노신경 위팔근가지가 근육을 뚫는 높이는 양쪽 위관절융기를 잇는 선으로부터 수직으로 거리를 디지털 캘리퍼스를 이용하여 측정하였다. 위팔근을 세등분한 후, 위팔근에 분포하는 신경이 근육을 뚫는 곳을 관찰하였다.

결 과

노신경 위팔근가지는 80쪽 중 75%에서 존재하였고, 양쪽에 함께 분포하는 경우는 40구 중 26예(65%)였다(Table 1). 노신경에서 직접 일어나는 위

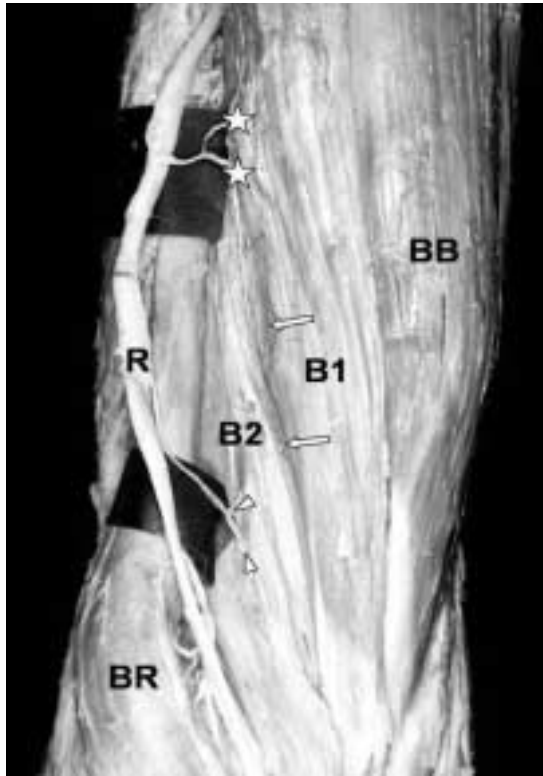


Fig. 1. The descending (arrow heads) and transverse branches (asterisks) of the branch of the radial nerve to the brachialis muscle are shown. The brachialis muscle is divided into two parts by the deep sulcus (arrows) (B1: the main part of the brachialis muscle, B2: the inferolateral part of the brachialis muscle, BB: biceps brachii muscle, BR: brachioradialis muscle, R: radial nerve).

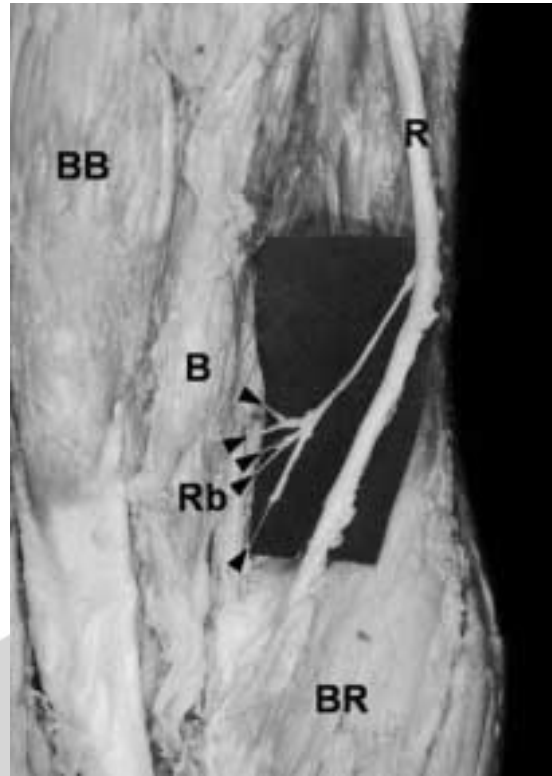


Fig. 2. The branch of the radial nerve is divided into five branches (arrow heads) before piercing the brachialis muscle (B: brachialis muscle, BB: biceps brachii muscle, BR: brachioradialis muscle, R: radial nerve, Rb: the branch of the radial nerve).

Table 1. The incidence of the radial nerve to the brachialis muscle

Authors	Case	Incidence	Race
Sunderland (1946)	20	90.0%	Australian
町田 (1961)	50	86.0%	Japanese
燕軍等 (1998)	16	100.0%	Japanese
Mahakkanukrauh, Somsarp (2002)	152	81.6%	Thai
This study (2002)	80	75.0%	Korean

팔근가지는 1개 (65%), 2개 (31.7%) 또는 3개 (3.3%)였다. 노신경에서 위팔근가지가 일어나는 높이는 양쪽 위관절융기를 잇는 선으로부터 평균 68.5 mm

(범위 4~126 mm)였다. 노신경 위팔근가지는 노신경에서 일어나 아래쪽으로 달리다 근육으로 들어가는 경우(내림가지)가 58.5%, 위쪽으로 달리는 오름가지가 14.6%, 수평가지가 26.8%였다(Fig. 1). 하나의 노신경 위팔근가지는 1개 (43.9%), 2개 (35.4%), 3개 (13.4%), 4개 (4.9%) 또는 5개 (2.4%)로 나뉘어 근육을 뚫고 들어갔다(Figs. 1, 2). 노신경 위팔근가지가 근육을 뚫는 곳의 높이는 양쪽 위관절융기를 잇는 선으로부터 평균 52.4 mm (범위 3~123 mm)였다. 노신경 가지가 근육을 뚫는 곳은 위팔근을 삼등분 하였을 때, 아래 1/3이 44.2%, 중간 1/3이 53.2%, 위 1/3이 2.6%였다(Fig. 3). 위팔근에 분포하는 노신경가지는 깊은 고랑으로 구별되는 위팔근

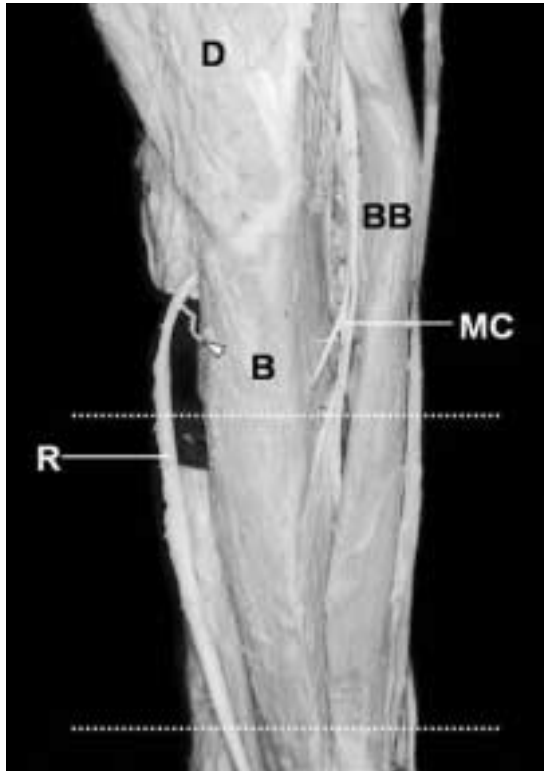


Fig. 3. The brachialis muscle is innervated by the musculocutaneous and radial nerves. The branch of the radial nerve to the brachialis muscle penetrates the superior third of the brachialis muscle (arrow head). The dotted lines show the line to trisect the brachialis muscle (B: brachialis muscle, BB: biceps brachii muscle, D: deltoid muscle, MC: musculocutaneous nerve, R: radial nerve).

의 아래가쪽부분으로 61.8%, 주된 부분으로 16.4% 그리고 두 부분 모두로 21.8%가 찢고 들어갔다.

고 찰

노신경이 위팔근에 분포하는 빈도는 80쪽 중 75%로 다른 연구의 81.6~100% (Table 1)보다 좀더 낮은 경향을 보였다(Sunderland 1946, 町田 1961, 燕軍 등 1998, Mahakkanukrauh와 Somsarp 2002). 노신경 위팔근가지는 절반 이상에서 아래쪽으로 달리다 근육을 찢었고, 수평 또는 위쪽으로 달리는

경우도 있었다. 노신경이 근육을 찢기 전에 달리는 형태에 차이를 보이는 이유는 가쪽근육사이막의 성장속도에 따른 것으로 추측되며(Mahakkanukrauh와 Somsarp 2002), 타이 사람의 연구결과와 비슷하였다. 위팔근 신경분포에 관한 연구에서 노신경 위팔근가지가 근육을 찢고 들어간 후, 근육피부신경과 연결되는 것을 16예 중 3예에서 관찰한 보고가 있었다(燕軍 등 1998). 또, 위팔근이 근육피부신경과 노신경에 더하여 정중신경으로부터 신경분포를 받아 삼중신경분포를 받는 경우가 32%라는 보고(町田 1961)도 있었는데, 이번 연구에서는 근육피부신경과 노신경의 연결관계, 삼중신경분포에 관해서는 조사하지 않았다. 노신경에서 직접 일어나는 위팔근가지는 1~3개 었는데, 일본 및 타이 사람의 연구결과와 비슷하였다(Ip와 Chang 1968, Mahak-kanukrauh와 Somsarp 2002).

노신경 위팔근가지는 깊은 고랑에 의해 위팔근의 주된 부분과 구분되는 아래가쪽부분으로 찢고 들어갔다. 신경이 근육에 분포하는 것은 발생 초기에 정해지므로 위팔근 아래가쪽부분이 위팔노근으로부터 이주해 온 것으로 생각하는 연구자도 있다(Ip와 Chang 1968, 燕軍 등 1998, Mahakkanukrauh와 Somsarp 2002). 노신경 위팔근가지를 자극하는 경우 위팔근의 수축이 간혹 일어나는데, 위팔근이 발생학적으로 축 앞 및 축 뒤 근육덩이(axial muscle mass)로부터 형성되었기 때문인 것으로 추측한다(Hollinshead 1982). 그러나 이 연구에서 노신경이 위팔근 주된 부분에만 16.4%, 두 부분 모두에 21.8%가 분포하므로 신경 분포로 추정된 위팔근 아래가쪽부분 근육의 기원에 대해서는 더 연구가 필요할 것으로 생각된다. 노신경 위팔근가지는 일곱째 목신경(Ip와 Chang 1968) 또는 여섯 및 일곱째 목신경(燕軍 등 1998)에서 시작되는 것으로 보고한 연구도 있었다. 또, 관절용기 위 부분에 골절이 일어나 수술을 할 때, 위팔근과 위팔노근 사이의 부분을 절개하여 위팔뼈 아래 1/3 몸통 부분을 노출시키는 경우가 있는데(Healey와 Hodge 1990), 이런 경우 아래가쪽부분에 분포하는 노신경 위팔근가지의 손상 가능성이 있다.

참 고 문 헌

- 燕 軍, 相澤 幸夫, 本間 智, 堀口 正治 : 神經線維の解析
に基づく上腕筋の再検討. 解剖學雜誌 73 : 247-258,
1998.
- 町田 : 所謂二重神經支配の上肢筋 (1). 日大 醫誌 20 : 7-
16, 1961. (佐藤達夫, 秋田恵一에서 따옴)
- Crafts RC : A textbook of human anatomy, 3rd ed. New York,
A Wiley Medical Publication, pp. 819-820, 1985.
- Healey JE, Hodge J : Surgical anatomy, 2nd ed. Philadelphia,
B. C. Decker Inc, pp. 60-61, 1990.
- Hollinshead WH : Anatomy for surgeons (vol. 3), 3rd ed. Phi-
ladelphia, Harper & Row, pp. 356-357, 1982.
- Ip MC, Chang KSF : A study on the radial supply of the hum-
an brachialis muscle. Anat Rec 162 : 363-372, 1968.
- Mahakkanukrauh P, Somsarp V : Dual innervation of the bra-
chialis muscle. Clin Anat 15 : 206-209, 2002.
- Romanes GJ : Cunningham's textbook of anatomy, 20th ed.
Oxford, Oxford University Press, pp. 323, 1991.
- Sunderland S : Metrical and non-metrical features of the
muscular branches of the radial nerve. J Comp Neurol 85 :
93-112, 1946.
- Williams PL, Bannister LH, Berry MM, Collins P, Dyson M,
Dusseck JE, Ferguson MWJ : Gray's anatomy, 38th ed.
New York, Churchill Livingstone, pp. 843-844, 1995.

K C I

Abstract

The Muscular Branch of the Radial Nerve to the Brachialis Muscle in Korean

Hyun Ju Ji¹, In Hyuk Chung

¹*Department of Anatomy and Brain Korea 21 Project for Medical Sciences,
Yonsei University College of Medicine, Seoul, Korea*

Most textbooks describe the brachialis muscle is innervated by the musculocutaneous and radial nerves. This study was performed to clarify the incidence and morphology of the branch of the radial nerve to the brachialis muscle. Eighty sides of 40 adult Korean cadavers were used in this study. The incidence of the radial nerve to the brachialis muscle was 75% of 80 sides and the radial nerve was innervated bilaterally in 65% (26 sides). The number of the branch arising from the radial nerve was one (65%), two (31.7%) or three (3.3%). The average distance from the lateral epicondyle to the branch arising from the radial nerve was 68.5 mm (range: 4~126 mm). The brachialis muscle received a branch from radial nerve, through a descending branch (58.5%), a transverse branch (26.8%) or an ascending branch (14.6%). A branch of the radial nerve was usually divided into one or two branches (79.3%) before piecing the brachialis muscle. The average distance from the lateral epicondyle to the perforating point of the branch was 52.4 mm (range: 3~123 mm). The branch of the radial nerve penetrated inferior and middle third of the brachialis muscle in 44.2% and 53.2% respectively.

Key words : Radial nerve, Brachialis muscle, Dual innervation