

## 한국인 코의 Keystone 영역에 대한 해부학 및 방사선학적 분석

김인상, 정영준, 이영일<sup>1</sup>

단국대학교 의과대학 이비인후과학교실, <sup>1</sup>해부학교실

**간추림** : 코의 Keystone 영역은 콧등에서 뼈와 연골이 만나는 곳으로 콧등의 구조적 안정성을 유지하는 중요한 연결 구조이다. 하지만 동양인에서 이 부위의 구체적인 형태 및 계측치들에 대한 연구가 부족하여, 코 수술에 있어 이 부위의 안전한 절제 범위 및 수술 위험성에 대한 이해가 부족하였다.

대상으로는 12구의 사체를 사용하였으며, 콧등의 물렁조직을 제거한 다음 코뼈의 형태, 위가쪽연골과 코뼈의 중첩 형태와 길이 및 폭을 측정하였다. 방사선학적 분석을 위해서는 단국대학교병원에서 뇌자기공명영상 (brain MRI)을 촬영한 환자 중 코중격과 코결골이 정상이며 정중선에서 전체 코뼈와 코중격이 잘 보이는 380명의 필름을 분석하였다.

코뼈와 코중격연골과의 중첩 길이는 정중선에서 4~9 mm (평균 6.5 mm)였으며, 정중결선 부위에서는 0~4.5 mm (평균 2.7 mm)였다. 또한 중첩 부위의 좌우 폭은 8~14 mm (평균 9.7 mm)였다. 또한 코뼈와 위가쪽연골의 중첩된 모양과 코뼈의 꼬리쪽 끝의 형태는 다양하게 나타났으며, 각각의 형태와 이의 조합에 따라 Keystone 부위의 안정성에 많은 변화가 나타날 것으로 예상되었다.

Keystone 부위에서 코뼈와 위가쪽연골, 코뼈와 코중격연골의 연결은 다양한 형태와 길이, 폭으로 나타났으며, 따라서 이러한 형태를 충분히 인지하고, 약한 형태의 연결인 경우에는 코의 수술적 처치시 매우 조심스러운 접근 방법이 필요할 것으로 판단된다.

**찾아보기 낱말** : Keystone 영역, 코뼈, 코중격, 자기공명영상

### 서론

Keystone 영역은 코뼈, 연골코중격 (cartilaginous nasal septum), 뼈코중격 (bony nasal septum), 그리고 위가쪽연골 (upper lateral cartilage)이 뼈막과 연골막, 단단한 섬유성 연결로 서로 연결되어 있는 부위이다. 특히 코성형술이나 코중격 (nasal septum) 교정술에 의해 코중격의 구조적 지지가 약해진 경우에는, 콧등의 구조적 안정성을 위해 Keystone 부위에서의 각 구조간 단단한 연결의 유지가 매우 중요하다.

코중격은 코안 (nasal cavity)의 정중부위에 위치하며 코안을 둘로 나누고 코를 지지하며 얼굴골격

(facial skeleton)을 유지하는 중요한 구조물로 앞쪽에서는 코중격연골 (septal cartilage), 뒤쪽에서는 별집뼈수직판 (perpendicular plate of ethmoid)과 보습뼈 (vomer)로 이루어져 있으며 코뼈, 이마뼈 (frontal bone), 별집뼈의 체판 (cribriform plate), 위턱뼈 (maxilla), 입천장뼈 (palatine bone), 나비뼈 (sphenoid bone) 등의 주위 구조물과 접하고 있다 (Koo 등 2004). 코중격연골은 위가쪽연골과 발생학적으로 연결된 구조로, 위가쪽연골-코중격연골 복합체 (quadrilateral cartilage)는 콧등의 유지에 하나의 통합된 구조 (unit)로 작용한다.

코중격과 위가쪽연골은 코뼈 아래에 다양한 정도로 중첩되어 있으며, 위가쪽연골과 코뼈가 중첩된 부분의 길이에 대해 Gunter 등 (2007)은 6~8 mm,

교신저자: 김인상 (단국대학교 의과대학 이비인후과학교실)  
전자우편: codocor@dreamwiz.com

Daniel (2005)은 정중선에서 11 mm, 가쪽에서 4 mm 라고 하였으나, 한국인에서의 이에 대한 구체적 수치는 알려진 바 없다. Keystone 영역에서는 연골막과 뼈막이 융합되어 있으며, 따라서 위가쪽연골을 코뼈로부터 머리쪽-꼬리쪽 방향의 힘(cephalocaudal force)에 의해 분리하는 것은 거의 불가능하다. 하지만 이러한 중첩부위는 코성형술시, 특히 매부리코(hump nose)의 제거(humpectomy)나 골연마(rasp-ing)시에 제거되거나 부분적으로 손상받을 수 있어, 수술시에 각별한 주의가 요구되며 손상시에는 적절한 구조적 복원이 이루어져야 한다.

본 연구에서는 시신의 해부와 방사선학적 분석을 통해 Keystone 영역에 대한 형태학적 분석과 계측을 시도하였으며, 안전한 코 및 코중격 수술을 위한 객관적 자료를 수집하고자 하였다.

## 대상 및 방법

해부학적 계측치를 얻기 위하여, 12구의 실습용 방부사체를 사용하였다. 시신의 사망시 연령은 55~70세였으며, 남자 8구, 여자 4구였다. 시신의 콧등 물렁조직(soft tissue)을 제거하여, 아래가쪽 및 위가쪽연골과 코중격연골, 코뼈, 윗턱뼈, 이마뼈를 포함한 콧등의 전장을 노출시켰다. 이후 코뼈의 형태, 위가쪽연골과 코뼈의 중첩 길이 및 폭을 측정하였다.

방사선학적 분석을 위해서는 2004년 1월에서 2006년 12월까지 단국대학교병원에서 뇌자기공명영상(brain MRI)을 촬영한 환자들 중 코중격과 코결굴(paranasal sinuses)이 정상이면서 정중선에서 전체 코뼈와 코중격이 잘 보이는 380명의 필름을 후향적(retrospective)으로 분석하였다. 1세부터 70세까지 연령별로 남녀 각각 2명씩 총 280명을 분석하였으며 11세부터 20세까지는 연령별로 남녀 각각 5명씩 총 100명을 추가로 분석하였다. 이전에 코결굴 수술이나 외상의 병력이 있는 환자는 본 연구에서 제외하였다.

단국대학교 병원의 2대의 자기공명영상기기-Signa Excite (GE Medical System, Twin speed: 1.5 Tesla), Signa Excite (GE Medical System, High definition:

1.5 Tesla)를 이용하였다. 해부학적 구조의 관찰이 비교적 용이한 T1강조 시상면(sagittal plane)을 이용하였고 반복시간(TR: repetition time)은 500~600 msec, 에코시간(TE: echo time)은 12~15 msec였다. 절단두께(slice thickness)는 5 mm였고, 절단간격(skip thickness)은 1.5 mm였다. PACS (Picture Archiving and Communication System: Multivox, Seoul, Korea)를 이용하여 코중격에서 각 부분의 길이와 면적을 측정하여 분석하였다.

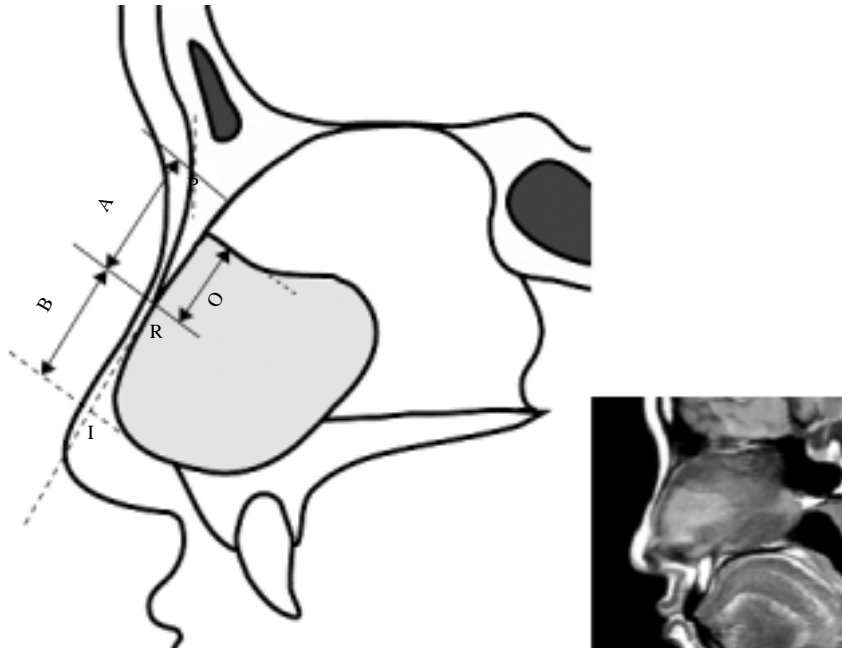
뼈콧등길이(bony dorsal length)는 뼈성코이마각(bony nasofrontal angle)의 가장 뒷부분에서 뼈콧구멍점(rhinion)까지의 길이를 측정하였다. 연골콧등길이(cartilaginous dorsal length)는 뼈콧구멍점에서 가상의 앞코중격각(anterior septal angle)까지의 길이를 측정하였다. 가상의 앞코중격각은 앞코가시(anterior nasal spine)에서 코중격연골의 꼬리쪽(caudal) 모서리 방향으로 연장선을 그어 콧등과 만나는 점으로 설정하였다. 총 콧등길이(total dorsal length)는 뼈코이마각의 가장 뒤에서 가상의 앞코중격각까지를 측정하였다. 코중격과 코뼈가 겹쳐지는 부위의 길이는 뼈콧구멍점부터 코중격과 코뼈가 맞닿아 있는 면에서 가장 뒤까지의 길이를 측정하였다(Fig. 1).

통계학적 분석은 Windows용 SPSS version 12.0 (SPSS, Inc, Chicago, IL, USA)을 이용하여 각 연령대별로 independent T-test를 시행하였으며, 코중격과 코뼈가 겹쳐지는 부위의 길이와 각 지표들 사이의 단순회귀분석을 통하여 상관관계(pearson's correlation coefficient)를 구하였다. 통계학적인 유의성은  $p$ -value 0.05 수준에서 평가하였다.

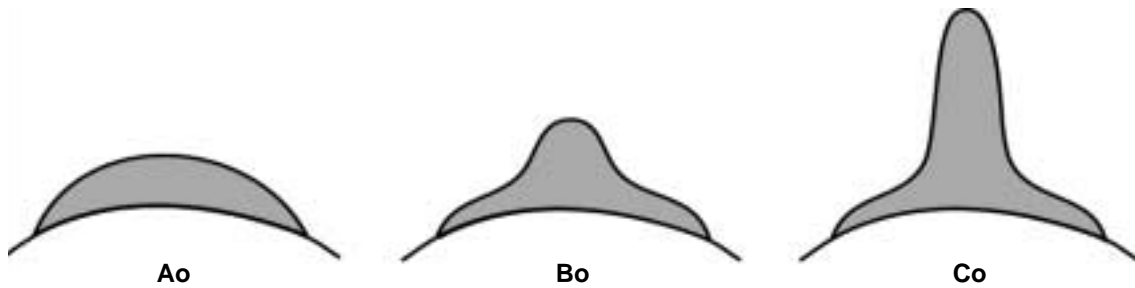
## 결 과

코뼈와 위가쪽연골과의 중첩길이는 정중선에서 4~9 mm (평균 6.5 mm)였으며, 정중결선 부위에서는 0~4.5 mm (평균 2.7 mm)였다. 또한 중첩 부위의 좌우 폭은 8~14 mm (평균 9.7 mm)였다.

중첩된 모양은 Fig. 2와 같이 3가지로 분류할 수 있었다. Type Ao (flat midline)는 정중선 부위의 중첩 정도가 가쪽과 비슷하여 중첩선이 부드러운 곡



**Fig. 1.** Measurements of dorsal length. A: bony dorsal length, B: cartilaginous dorsal length, Total dorsal length=A+B, P: most posterior point in nasofrontal angle, O: overlap length between nasal bone and nasal septum, R: Rhinion, I: imaginary anterior septal angle.

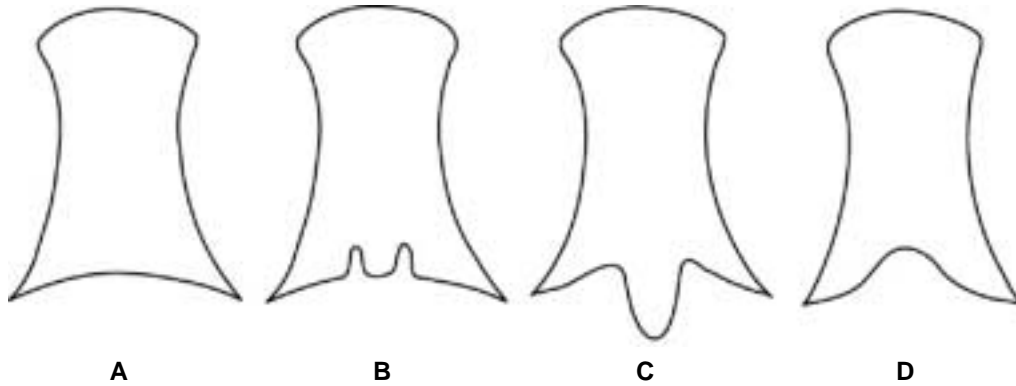


**Fig. 2.** Types of overlap area between the upper lateral cartilage and the nasal bone. Type Ao: flat midline, in which cephalic margin of the overlap area shows a gentle curvature, Bo: short elongated midline, in which midline portion of the overlap area is mildly elongated in cephalic direction, Co: long elongated midline, in which midline portion of the overlap area is markedly elongated in cephalic direction.

선 형태로 나타난 경우이고, Type Bo (short elongated midline)는 정중선 부위의 중첩이 가쪽에 비해 약간 더 길게 나타난 경우이며, Type Co (long elongated midline)는 정중선 부위의 중첩이 뚜렷하게 가

쪽에 비해 길게 나타난 경우이다. 12구의 시신 중 Type Ao, Bo, Co는 각각 3, 4, 5개였다.

코뼈의 꼬리쪽 끝의 형태를 살펴 보았을 때, Keystone 영역에서 코뼈의 꼬리쪽 끝의 형태는 매우 다



**Fig. 3.** Types of caudal margin of nasal bone. A: type A (flat margin) shows a curvilinear margin, B: type B (M shape) shows mild paramedian indentations at caudal margin, C: type C (extended midline) shows a caudally elongated midline at caudal margin, D: type D (retracted midline) shows a cephalically retracted caudal margin on midline.

양하게 나타났으며, 다음과 같이 4가지로 분류할 수 있었다. Type A (flat margin)는 코뼈의 꼬리쪽 끝이 하나의 부드러운 곡선으로 나타난 형태이고, Type B (M shape)는 정중선 양측에 머리쪽 방향으로의 함몰이 있는 형태이며, Type C (extended mid-line)는 정중선의 코뼈가 꼬리쪽으로 연장되어 있는, 또는 콧등연골부분(dorsal cartilage)의 머리쪽 부위가 골화(ossification) 되어있는 형태이고, Type D (retracted midline)는 코뼈가 정중 부위에서 길이가 짧아져 있는 형태이다(Figs. 3, 4). 12구의 시신 중 Type A, B, C, D의 코뼈는 각각 3, 2, 6, 1개였다.

자기공명영상을 이용한 방사선학적 분석에서, 한국인 코의 뼈콧등길이는 출생 후 남녀 모두 10대( $16.9 \pm 2.7$  mm), 20대( $19.3 \pm 2.9$  mm)까지 점차적으로 증가하였으며 이후 큰 변화를 보이지는 않았으나, 60대( $17.7 \pm 3.0$  mm)에서 다소 감소하는 양상을 보였다.

연골콧등길이는 출생 후 20대( $27.6 \pm 4.6$  mm)까지 증가하였으며 이후 성인에서는 큰 변화를 보이지 않았고 각 연령에서 남녀간에 유의한 차이는 없었다. 총콧등길이는 20대( $47.2 \pm 3.9$  mm)까지 성장하는 양상을 보였으나 이후에는 길이의 변화를 관찰할 수 없었고 각 연령에서 남녀간에 유의한 차이는 없었다. 코중격과 코뼈가 겹쳐지는 부위의 길이는 20대( $8.9 \pm 3.2$  mm)까지 증가하는 양상을 보였고 이후

유의하게 감소하였으나 각 연령에서 남녀간에 의미 있는 차이는 없었다(Fig. 5). 코중격과 코뼈가 겹쳐지는 부위의 길이는 20대 이상 성인을 기준으로 하였을 때, 콧등의 전체 길이와 유의한 상관관계를 보였으며(correlation coefficient [ $r$ ]=0.138,  $p=0.049$ ) 코중격연골의 면적( $r=0.386$ ,  $p<0.001$ ), 그리고 전체 코중격에 대한 코중격연골의 상대적인 비율( $r=0.386$ ,  $p<0.001$ )과 유의한 양의 상관관계를 보였다.

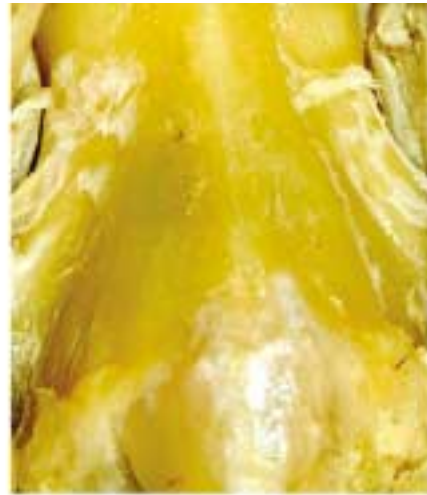## 고 찰

코중격은 발생학적으로 연골성 뼈(cartilaginous bone)로 이루어져 있으며 연골 융합부(cartilaginous synchondroses)의 2개의 뼈발생중심(ossification center)에서 코뼈(nasal bone), 보습뼈(vomer)의 뼈발생이 진행된다(Charles 2003). 보습뼈의 골화가 코뼈보다 먼저 일어나며 후에 코중격연골의 꼬리쪽 아래에서 두 개의 뼈발생중심이 합쳐지게 된다(Sandickcioglu 등 1994, Charles 2003). 소아에서 코중격의 대부분은 연골로 이루어져 있으며(van Loosen 등 1988) 사춘기까지 코뼈, 보습뼈와 별집뼈수직판(perpendicular plate of ethmoid)의 뼈발생이 진행되어 크기가 증가한다(Melsen 1977).

Godley (1997)는 60구의 성인시신을 이용하여 코



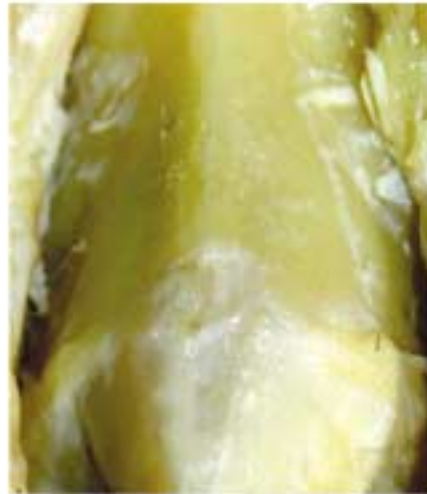Type A (flat margin)



Type B (M shape)



Type C (extended midline)



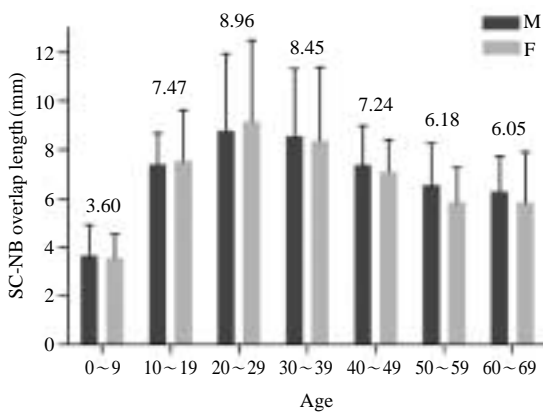
Type D (retracted midline)

**Fig. 4.** Types of caudal margin of nasal bone in cadaver dissections. A: type A (flat margin), B: type B (M shape), C: type C (extended midline), D: type D (retracted midline).

의 해부학적 연구를 시행하였는데, 콧등의 연골부분의 길이는 평균  $21 \pm 5$  mm이고 여자에서 약  $5 \pm 4$  mm 가량 짧다고 하였으며, 코중격의 등부위가 별집뼈수직판과 함께 코뼈의 아래로 겹쳐지는 부위는 평균  $4 \pm 2$  mm라고 보고하였다. 방사선학적 계측을 토대로 한 본 연구에서는 이와는 다르게 콧등의 연

골부분의 길이는 성인에서 평균  $26 \pm 4$  mm였으며 남녀 간에 의미 있는 차이는 없었다. 코중격연골과 코뼈가 겹쳐지는 부위는 20대 이상 성인에서 평균  $7 \pm 2$  mm로 측정되었으며 나이가 들어감에 따라 점차 감소하는 양상을 보였다.

코중격연골과 위가쪽연골은 코뼈의 아래쪽에서



**Fig. 5.** Changes of septal cartilage-nasal bone overlap length in each group of age and sex. Septal cartilage-nasal bone overlap length increased until 3rd decade and then showed a significant decrease. There were no significant sexual differences. SC: septal cartilage, NB: nasal bone.

맞물리게 되는데 이는 코 전체의 연골구조를 지지하는 중요한 부위이며, 위가쪽연골은 바깥쪽으로는 뼈콧구멍 (pyriform aperture)과 만나며 안쪽으로는 코중격과 겹쳐지고, 아래쪽으로는 아래가쪽연골 (lower lateral cartilage)과 맞물리게 된다 (Lam과 Williams 2002). Most (2006)는 코중격수술시 Keystone 부위의 손상에 주의해야 한다고 하였으며, Rohrich 등 (2004)은 특히 노인에서 코뼈 및 코중격연골 자체가 약해지므로 코성형술시 이 부위에 접근할 때와 매부리코의 제거 (hump removal)를 위해 절골술 (osteotomy)을 시행할 때 더욱 주의해야 한다고 하였다. 한편, Lam과 Williams (2002)는 코뼈가 짧으면 코성형수술시 코뼈와 위가쪽연골 사이의 결합이 쉽게 무너질 수 있기 때문에 주의해야 한다고 하였다.

본 연구에서 코뼈와 위가쪽연골과의 중첩길이는 정중선에서 평균 6.5 mm 겹쳐있는 것으로 나타났다. 이는 방사선학적 측정 결과 코뼈와 코중격연골이 겹쳐지는 부위가 20대 이상 성인에서 평균  $7 \pm 2$  mm로 측정된 것과 일치하는 결과로 생각된다. 따라서 콧등 부위 수술 시 7 mm 이상 콧등의 중간부위를 제거하는 경우에는 코뼈와 위가쪽연골의 중첩, 그리고 코뼈와 코중격연골의 연결은 모두 손상되며, 이 때는 오직 코뼈와 코중격연골 자체의 구조적인

안정성, 코중격연골과 별집뼈수직판의 연결, 연골과 뼈 주변의 물렁조직에 의해서만 콧등의 안정성이 유지되므로 이러한 남은 구조들을 손상시키지 않도록 매우 조심해야 할 것으로 생각된다.

본 연구에서 위가쪽연골은 코뼈의 아래쪽에 다양한 형태로, 또한 다양한 정도의 폭과 길이로 맞물리게 됨을 확인하였다. 또한 코뼈의 꼬리쪽 끝의 형태도 다양한 형태를 보였다. 따라서 위가쪽연골 및 코뼈의 중첩된 모양과 코뼈 꼬리쪽 끝 형태의 여러 가지 조합에 따라 더 단단한 또는 더 약한 결합형태가 나타날 수 있을 것으로 생각된다. 특히 코뼈와 위가쪽연골의 중첩된 모양이 Type Ao이면서 코뼈 꼬리쪽 끝 모양이 Type D인 경우는 결합면적이 작으므로 가장 약한 형태의 연결로 생각되는 반면, 중첩된 모양이 Type Co이면서 코뼈 꼬리쪽 끝의 모양이 Type C인 조합은 가장 단단한 결합형태일 것으로 판단된다.

코뼈 꼬리쪽 끝의 형태는 또한 코뼈와 코중격연골 결합의 안정성에도 매우 중요한 역할을 할 것으로 생각된다. 하지만 매부리코의 성형술에서 코뼈의 부분 제거시 정중선 부위의 코뼈 및 코뼈의 뼈연장 부위가 제거되므로, 구조적 안정화를 위한 충분한 조치가 반드시 필요할 것으로 생각된다. 또한 꼬리쪽 끝의 형태가 Type D와 같은 경우에는 특히 매우 조심스러운 매부리코의 제거가 필요할 것으로 생각된다.

본 연구에서 코중격과 코뼈가 겹쳐지는 부위는 콧등의 전체길리와 상관관계를 보였으며 코중격연골 면적의 절대수치뿐만 아니라 전체 코중격에 대한 상대적인 비율과도 유의한 상관관계를 보였다. 코중격과 코뼈가 겹쳐지는 부위가 고령층에서 줄어드는 점은 나이가 들에 따라 코중격연골의 석회화 (calcification)가 진행되어 연골의 상대적 비율이 뼈에 비해 줄어드는 것이 중요한 이유 중 하나라고 생각된다.

결론적으로 Keystone 부위에서의 코뼈와 위가쪽연골, 코뼈와 코중격연골의 연결은 다양한 형태와 길이, 폭으로 나타났으며, 따라서 수술 전에 이러한 형태를 충분히 인지하고, 약한 형태의 연결인 경우에는 매우 조심스러운 코성형술 및 코중격교정술이

이루어져야 할 것으로 생각된다. 또한 코중격연골의 면적과 상대적 비율이 작으면 코뼈와 코중격이 겹쳐지는 부위도 줄어들어 줄어든 것을 알 수 있었으며, 코성형수술시 이 부위가 손상 받으면 안장코 (saddle nose) 등의 심각한 수술 후 합병증이 올 수 있기 때문에 유념해야 하고, 특히 노인에서는 겹쳐지는 부위의 길이가 짧으므로 주의해야 할 것으로 사료된다.

### 참 고 문 헌

- Charles DB : Phylogenetic Aspects and Embryology, Pediatric Otolaryngology, 4th ed. Pennsylvania, Saunders, pp 5-7, 2003.
- Daniel RK : Rhinoplasty: An atlas of surgical techniques, New York, Springer, p 24, 2005.
- Godley F : Nasal septal anatomy and its importance in septal reconstruction. Ear Nose Throat J 76: 498-506, 1997.
- Gunter JP, Rorich RJ, Adams WP : Dallas rhinoplasty: Nasal Surgery by the Masters, 2nd ed. St. Louis, Quality medical publishing, p 20, 2007.
- Koo BS, Jin YD, Park CH, Park YK, Park SW, Rha KS : Anatomic changes of intranasal and surrounding bony structures in patients with nasal septal deviation : A CT analysis. Korean J Otolaryngol 47: 1125-1129, 2004.
- Lam SM, Williams EF : Anatomic considerations in aesthetic rhinoplasty. Facial Plast Surg 18: 209-214, 2002.
- Melsen B : Histological analysis of the postnatal development of the nasal septum. Angle Orthod 47: 83-96, 1977.
- Most SP : Anterior septal reconstruction: outcomes after a modified extracorporeal septoplasty technique. Arch Facial Plast Surg 8: 202-7, 2006.
- Rohrich RJ, Jollier LH Jr, Janis JE, Kim J : Rhinoplasty with advancing age. Plast Reconstr Surg 114: 1936-44, 2004.
- Sandikcioglu M, Molsted K, Kjaer I : The prenatal development of the human nasal and vomeral bones. J Craniofac Genet Dev Biol 14: 124-34, 1994.
- van Loosen J, Verwoerd-Verhoef HL, Verwoerd CD : The nasal septal cartilage in the newborn. Rhinology 26: 161-165, 1988.

Abstract

## Anatomical and Radiologic Analysis of Keystone Area of Korean Nose

In-Sang Kim, Young-Jun Chung, Young-Il Lee<sup>1</sup>

*Department of Otorhinolaryngology-Head and Neck Surgery,*

<sup>1</sup>*Department of Anatomy, College of Medicine, Dankook University*

---

The keystone area of nose is a clinically important structure for maintaining the stability of dorsum of nose. However, anthropometric data for individual structure constituting the keystone area were less studied.

Dissections of external nose were performed in 12 cadavers for measuring the length and width of structural components of keystone area. Shape of nasal bones and the overlap area between upper lateral cartilage and nasal bone were classified. Measurements of the keystone area were also performed in 380 MRI and PACS images.

Types of the caudal margin of nasal bone were classified as follows; type A: flat margin, type B: M shape, type C: extended midline, type D: retracted midline. Types of overlapped portion between upper lateral cartilage and nasal bone were categorized as follows; type Ao: flat midline, type Bo: short elongated midline, type Co: long elongated midline. Overlap length of upper lateral cartilage with nasal bone was 4~9 mm (mean 6.5 mm) in the midline, 0~4.5 mm (mean 2.7 mm) in the paramedian area of nasal bone. Overlapped width of upper lateral cartilage with nasal bone was 8~14 mm (mean 9.7 mm).

Individual component of the keystone area has various shape and overlapped length. Therefore, cautious preoperative and intraoperative evaluation of each component is necessary for a safe nasal surgery.

---

**Key words :** Keystone area, Nasal septum, Nasal bone, Rhinoplasty