

한국인에서 턱뼈구멍과 턱뼈혀돌기의 형태계측적 연구

이상완^{1,†}, 정화해^{1,†}, 서윤경¹, 전수경^{1,2}, 김신영¹, 장만호¹, 백두진¹

¹한양대학교 의과대학 해부·세포생물학교실, ²서울대학교 의과대학 해부학교실

(2012년 11월 21일 접수, 2012년 12월 18일 수정접수, 2012년 12월 20일 게재승인, Published Online 30 December 2012)

간추림 : 아래턱수술의 기술이 발전하면서 시술시 아래이틀신경과 혈관다발의 손상으로 나타나는 합병증을 줄이고 아래이틀신경전달마취의 효율성을 높이기 위해 턱뼈구멍과 턱뼈혀돌기의 위치와 구조에 관한 연구의 필요성이 증가되고 있다.

한국인 시신 104구(남자 65구, 여자 39구)의 아래턱뼈 208쪽을 대상으로 앞모서리패임, 교합면, 턱뼈패임, 턱뼈각점, 근육돌기점 그리고 관절돌기점을 기준으로 턱뼈구멍과 턱뼈혀돌기의 위치를 계측하였고, 턱뼈구멍의 직경, 턱뼈혀돌기의 높이와 방향을 계측하여 그 구조를 확인하였다. 또한 턱뼈가지의 두께와 턱뼈각을 계측하여 다음과 같은 결과를 얻었다.

앞모서리패임에서 턱뼈가지 뒤모서리와 만나는 선의 위치는 턱뼈혀돌기와 일치하는 경우가 42.2%, 턱뼈구멍과 턱뼈혀돌기 꼭대기 사이에 위치하는 경우가 33.8%로 나타났다. 교합면 연장선은 턱뼈구멍과 턱뼈혀돌기 사이에 위치하는 경우가 47.7% 이었고, 턱뼈혀돌기와 일치하는 경우가 35.6% 이었다. 턱뼈패임에서 뒤모서리와 평행하게 그은 선이 턱뼈혀돌기와 일치하는 경우가 55.8%로 가장 많았다. 턱뼈구멍은 턱뼈가지 앞뒤너비의 중간보다 뒤쪽에 위치하였다. 앞모서리패임을 기준으로 턱뼈가지 앞뒤너비에서는 57.3% 지점에 위치하였고, 교합면이 기준인 경우는 56.5% 지점에 위치하였다. 턱뼈구멍은 턱뼈패임을 기준으로 턱뼈가지 전체 높이에서 48.0% 지점으로 중간보다 약간 위쪽에 위치하였고, 턱뼈혀돌기는 35.7% 지점에 위치하였다. 턱뼈구멍은 턱뼈각점과 근육돌기점을 잇는 선의 40% 지점에 위치하였다.

이러한 결과들은 아래턱 대상의 수술시 유발되는 합병증을 감소시키고 새로운 시술법을 개발하는데 중요한 자료가 될 것이라 생각된다.

찾아보기 낱말 : 아래턱뼈구멍, 턱뼈혀돌기, 턱뼈패임, 형태계측, 한국인

서 론

최근 치과와 성형외과, 이비인후과 영역에서 다양한 임상 기술과 도구들이 발달함에 따라 턱 교정술에 대한 관심도 증가하고 있다. 입안수직시상뼈절단술은 절단면을 아래턱뼈의 시상면이 아닌 실제의 고유한 시상면과 평행하게 절단하는 시술로(Fujimura 등 2004), 수술 후 턱관절용기의 전이와 감각이상을 감소시킬 수 있어 최근 많이 이용되고 있다. 그러나 시술시 출혈, 관절아래

부분의 골절과 탈구, 일시적인 감각신경의 장애 등의 합병증이 유발되므로 턱뼈구멍의 정확한 위치 확인이 필요하다(Fujimura 등 2006).

아래이틀신경전달마취는 수술 시 꼭 필요한 과정으로, 마취액을 턱뼈구멍과 가장 근접하게 주입해야 한다. 아래이틀신경전달마취의 기술과 약물, 기구 등은 꾸준히 연구되고 발달되어 왔으나, 여전히 그 실패율은 15~20%에 이른다고 알려져 있다(Kim 등 1995). Barker와 Davies(1972)는 턱뼈구멍의 입구에 부채모양의 나비아래턱인대가 아래이틀신경을 에워싸고 있는 경우에는 정확한 접근이 어렵다고 하였다. Shackelford와 Harn(1983)은 마취액을 턱뼈구멍보다 높은 곳에서 주입해야 한다고 하였고, Kim 등(1995)은 턱뼈구멍의 위쪽 10 mm에 위치한 턱뼈혀돌기 꼭대기에 마취액을 주입하기

저자(들)는 '의학논문 출판윤리 가이드라인'을 준수합니다.

저자(들)는 이 연구와 관련하여 이해관계가 없음을 밝힙니다.

[†] 공동 제1저자로 동등한 역할을 수행하였음.

교신저자 : 백두진 (한양대학교 의과대학 해부·세포생물학교실)

전자우편 : paikdj@hanyang.ac.kr

위해 시술시 턱뼈구멍과 턱뼈혀돌기의 해부학적 위치 파악이 매우 중요하다고 하였다.

턱뼈구멍과 턱뼈혀돌기는 물렁조직과 근육으로 덮여 정확한 위치를 확인하기 어렵기 때문에 파노라마, X-ray 또는 컴퓨터단층촬영으로 관찰한다. 그러나, Kaffe 등 (1994)과 Tsai (2004)는 턱뼈구멍은 방사선투과성이 높고 아래턱구조물과 겹쳐져 방사선사진에서는 위치확인이 어렵기 때문에 해부학적 위치 확인이 중요하다고 하였다.

턱뼈구멍과 턱뼈혀돌기의 위치는 다양한 뼈계측점 (bony landmark)을 기준으로 연구되고 있다. 턱뼈구멍과 턱뼈혀돌기의 위치는 연령에 따라 (Hwang 등 1990, Kanno 등 2005), 성별에 따라 (Daw 등 1999, Kositborwornchai 등 2007), 치아유무에 따라 (Kim 등 1997), 인종에 따라 (Hayward 등 1977) 차이가 있다고 알려져 있다. 이러한 성별과 치아유무, 연령, 인종 등에서 나타나는 비교 연구는 시술 대상에 따른 정보를 제공하여 시술시 합병증을 감소시키는데 도움을 준다.

이에 본 연구자들은 한국인의 아래턱뼈에서 턱뼈구멍과 턱뼈혀돌기의 정확한 위치를 알아보기 위해, 구조물 주변에 위치한 뼈계측점을 확인하고 이들과의 위치 관계를 알아보았다. 또한 턱뼈구멍과 턱뼈혀돌기의 위치를 계측한 후 성별과 오른쪽과 왼쪽 그리고 치아유무에 따른 차이에 따른 변화를 확인하였다.

재료 및 방법

1. 재료

한양대학교 의과대학 해부·세포생물학교실, 연세대학교 치과대학 구강생물학교실, 건국대학교 의과대학 해부학교실, 가톨릭대학교 의과대학 해부학교실에 보관 중인 방부처리 된 실습용 시신 104구(남자 65구, 여자 39구)의 아래턱뼈 208쪽(남자 130쪽, 여자 78쪽)을 대상으로 하였으며, 대상의 사망연령은 평균 61.5세(16세~102세)였다. 큰어금니가 있는 아래턱뼈는 146쪽(남자 103쪽, 여자 43쪽)이었다.

2. 방법

아래턱뼈를 분리하여 물렁조직을 제거한 다음 70% alcohol로 세척 후 계측하였다. 박리 시 손상되었거나 치아의 위치가 불분명한 경우는 제외하였다. 턱뼈구멍과 턱뼈혀돌기의 위치와 구조를 계측하기 위해 6가지 계측점을 정하였다(Fig. 1). 아래턱뼈는 평평한 탁자 위

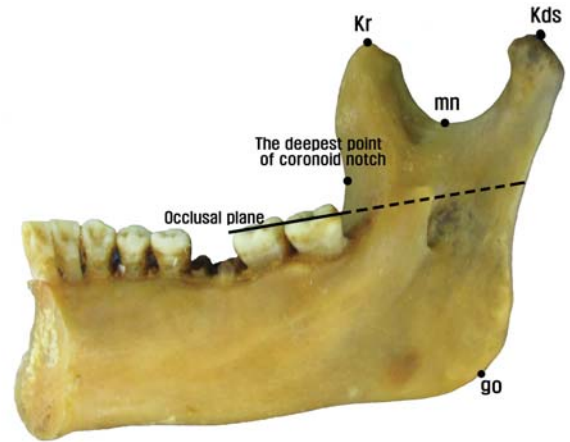


Fig. 1. Bony landmarks surrounding the mandibular foramen and the tip of lingula. kr; kronion, mn; mandibular notch, kds; kondylion superior, go; gonion.

에 올려 놓고 계측 또는 사진을 찍었다. 길이와 위치는 디지털밀립자 Digimatic Caliper (CD-15cp Mitutoyo, Japan)를 이용하여 계측하였고, 턱뼈각은 goniometer를 이용하여 계측하였다.

1) 기준선과 관련한 턱뼈구멍, 턱뼈혀돌기의 위치 아래턱뼈 시술 시 접근하기 쉬운 3가지 계측점을 정하였다.

(1) 앞모서리패임

턱뼈까지 앞모서리패임의 가장 깊은 점에서 턱뼈까지 뒤모서리와 수직으로 만나는 점을 이은 후, 그 선을 기준으로 턱뼈구멍과 턱뼈혀돌기의 위치관계를 5가지 유형으로 분류하였다. 앞모서리패임 가장 깊은 점의 위치가 뚜렷하지 않은 경우는 제외하였다(Fig. 2).

(2) 큰어금니 교합면

큰어금니 교합면의 연장선을 기준으로 턱뼈구멍과 턱뼈혀돌기의 위치를 5가지 유형으로 분류하였다. 큰어금니가 없는 경우는 제외하였다(Fig. 3).

(3) 턱뼈패임

턱뼈패임의 가장 깊은 점에서 턱뼈까지 뒤모서리를 지나는 선과 평행하게 아래턱뼈 아래모서리까지 이은 선을 기준으로 턱뼈구멍과 턱뼈혀돌기의 위치를 5가지 유형으로 분류하였다(Fig. 4).

2) 턱뼈구멍과 턱뼈혀돌기의 위치 계측

(1) 앞모서리패임을 기준으로 한 계측

앞모서리패임의 가장 깊은점 (coro A)에서 턱뼈까지

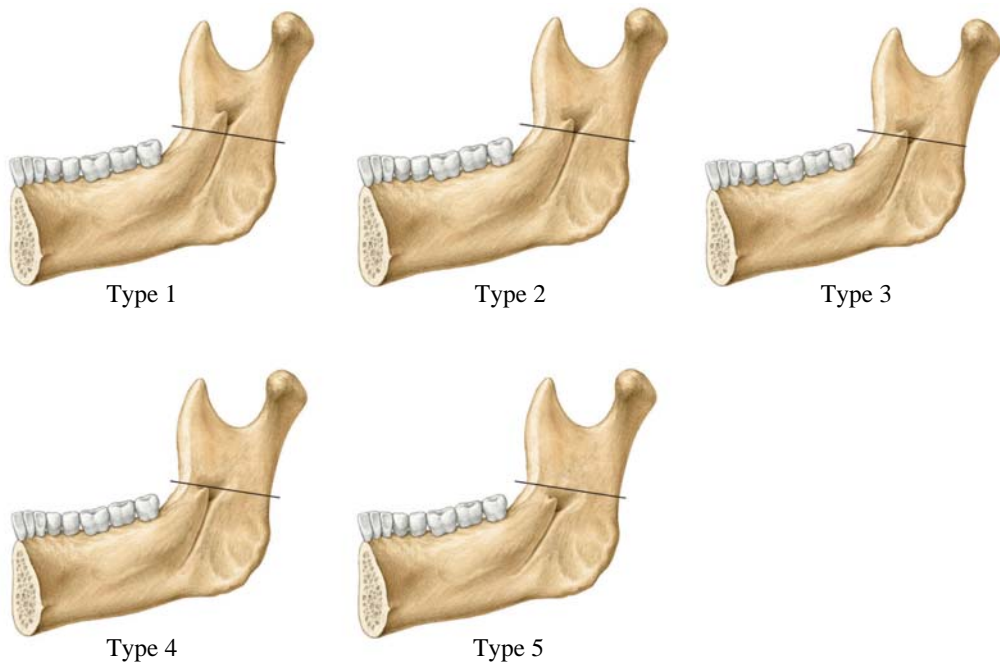


Fig. 2. Classification of the location of the mandibular foramen and the tip of lingula according to the position of the deepest point of the coronoid notch. Type 1; Below the mandibular foramen. Type 2; Coincide with the lowest border of the mandibular foramen. Type 3; Between the lowest border of the mandibular foramen and the tip of the lingula. Type 4; Coincide with the tip of the lingula. Type 5; Above the tip of the lingula.

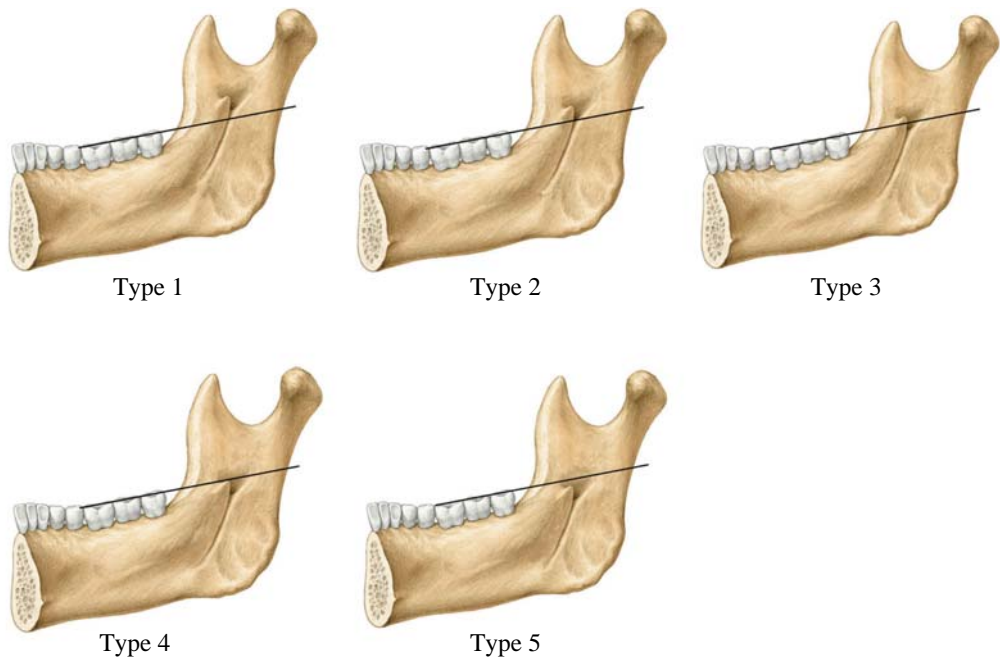


Fig. 3. Classification of the location of the mandibular foramen and the tip of lingula according to the position of the imaginary molar occlusal plane. Type 1; Below the mandibular foramen. Type 2; Coincide with the lowest border of the mandibular foramen. Type 3; Between the lowest border of the mandibular foramen and the tip of the lingula. Type 4; Coincide with the tip of the lingula. Type 5; Above the tip of the lingula.

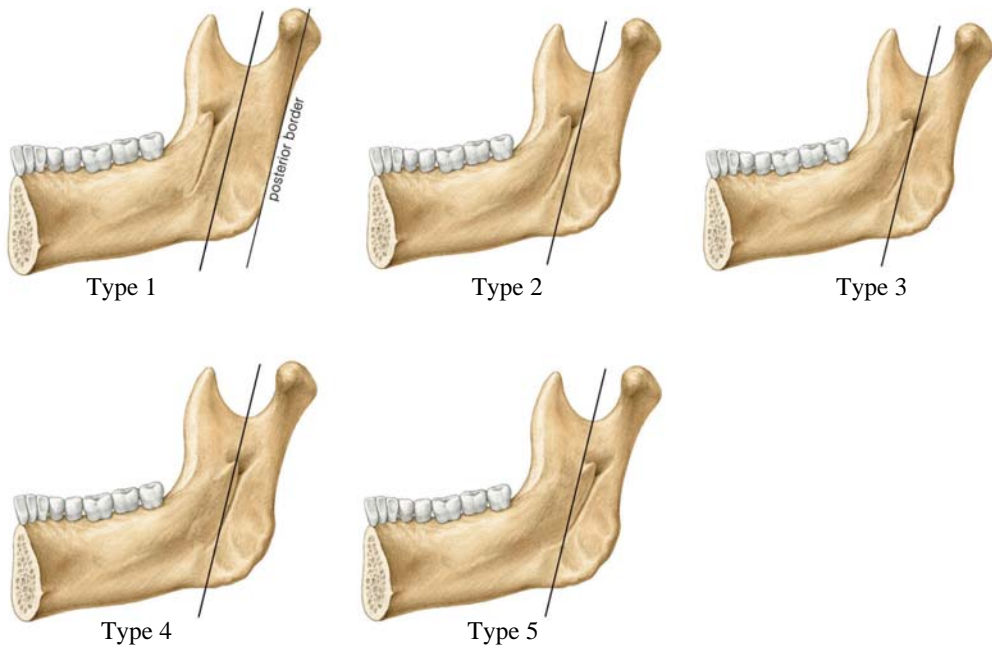


Fig. 4. Classification of the location of the mandibular foramen and the tip of lingula according to the position of the parallel line in the posterior borderline from the mandibular notch. Type 1; Behind the mandibular foramen. Type 2; Coincide with the lateral border of the mandibular foramen. Type 3; Between the lateral border of the mandibular foramen and the tip of the lingula. Type 4; Coincide with the tip of the lingula. Type 5; Ahead of the tip of the lingula.

뒤모서리와 수직으로 만나는 선을 그은 후, 다음 항목들을 계측하였다(Fig. 5).

- coro A에서 턱뼈까지 뒤모서리와 수직으로 만나는 점 (coro B)까지의 거리
- coro A에서 턱뼈구멍점 (coro C)까지의 거리

(2) 큰어금니 교합면을 기준으로 한 계측

큰어금니 교합면에서 턱뼈까지 뒤모서리와 수직으로 만나는 선을 그은 후, 다음 항목들을 계측하였다(Fig. 6).

- 턱뼈까지 앞모서리에 큰어금니 교합면이 닿는 지점 (occl A)에서 턱뼈까지 뒤모서리와 수직으로 만나는 점 (occl B)까지의 거리
- occl A에서 턱뼈구멍점 (occl C)까지의 거리

(3) 턱뼈패임 (mn)을 기준으로 한 계측(Fig. 7)

- mn에서 턱뼈까지 뒤모서리를 지나는 선과 평행한 선을 그어 아래턱뼈 아래모서리와 닿는 지점 (IP)까지의 거리
- mn에서 턱뼈구멍 (mf)까지의 거리
- mn에서 턱뼈혀돌기 가장 높은 지점 (tip)까지의 거리

(4) 턱뼈각점 (go)과 근육돌기점 (kr)을 기준으로 한 계측 (Fig. 8)

- 턱뼈구멍 (mf)과 go 사이의 거리

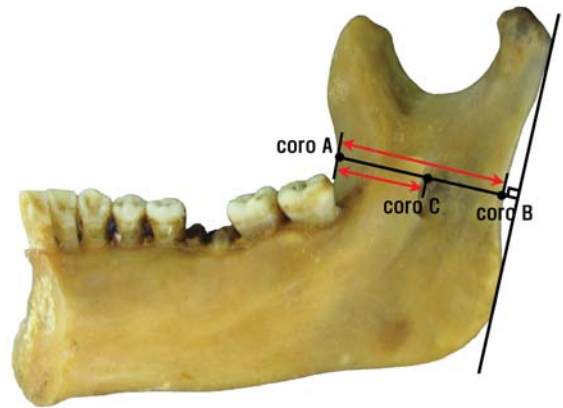


Fig. 5. Measurement on the perpendicular line from the deepest point of coronoid notch to the posterior borderline of the ramus. coro A; The deepest point of the coronoid notch. coro B; The intersection of the coronoid notch and the posterior border. coro C; The point of the mandibular foramen on the line between coro A and coro B.

- mf과 kr 사이의 거리
- go과 kr 사이의 거리
- go과 kr을 잇는 선에서 go와 턱뼈혀돌기 가장 높은 지점까지의 거리
- go과 kr을 잇는 선에서 go에서 mf까지의 거리

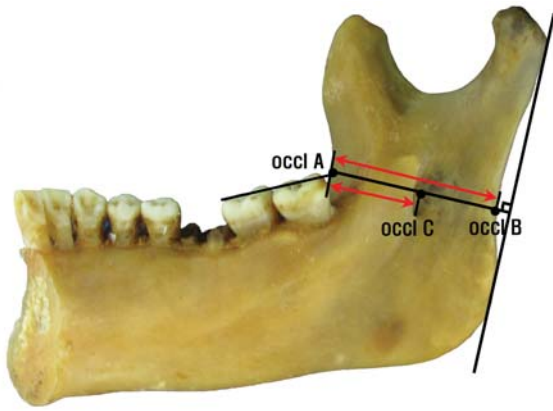


Fig. 6. Measurement on the perpendicular line from the point at the level of the occlusal plane on the anterior border to the posterior borderline of the ramus. occl A; The point on the anterior border at the level of the occlusal plane. occl B; The intersection of the occl A and the posterior border. occl C; The point of the mandibular foramen on the line between occl A and occl B.

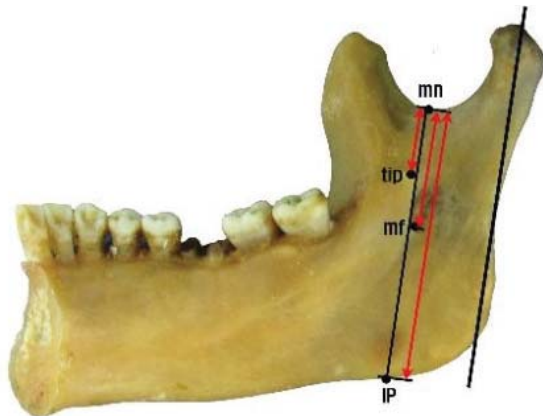


Fig. 7. Measurements for the location of the tip of lingula and the mandibular foramen from the lower point of the mandibular notch. mn; mandibular notch, tip; the tip of the lingula, mf; mandibular foramen, IP; the intersection of the inferior border and the parallel line to the posterior border on the mandibular notch.

(5) 턱뼈각점(go)과 관절돌기점(kds)을 기준으로 한 계측(Fig. 9)

- 턱뼈구멍(mf)과 kds 사이의 거리
- go와 kds 사이의 거리
- go와 kds를 잇는 선에서 go와 턱뼈허돌기 가장 높은 지점까지의 거리
- go와 kds를 잇는 선에서 go와 mf까지의 거리

3) 턱뼈구멍의 직경 계측(Fig. 10)

- 턱뼈구멍(mf)의 가로 직경과 세로 직경

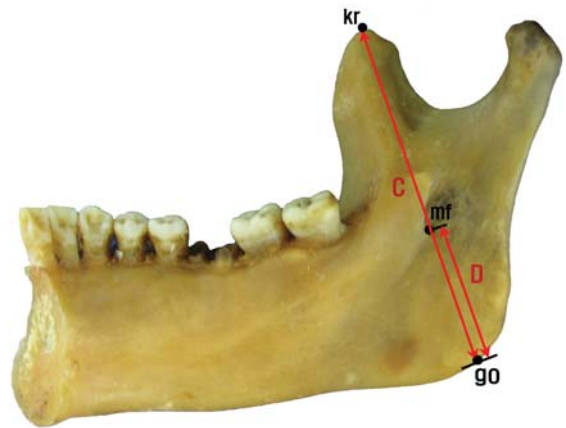
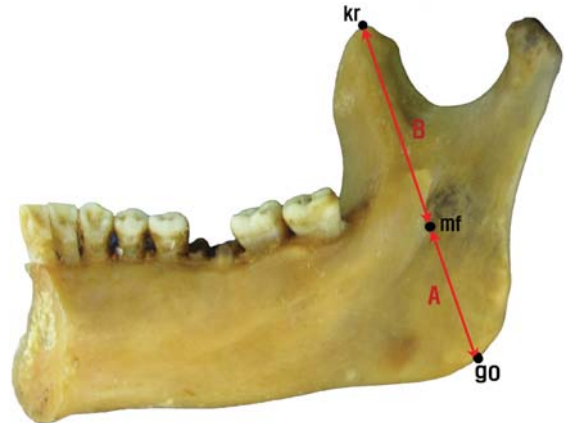


Fig. 8. Measurements of the location of the mandibular foramen on the line between koronion and gonion. mf; mandibular foramen, go; gonion, kr; koronion. A; distance between mf and go, B; distance between mf and kr, C; distance between kr and go, D; distance between mf and go on the line between kr and go.

4) 턱뼈허돌기의 계측

턱뼈허돌기의 높이를 계측하고, mf와 kr을 잇는 선을 중심으로 턱뼈허돌기의 각도를 계측하기 위해서 사진을 찍은 후 영상분석기 Analysis Pro.V3.1 (SIS, Münster, Germany)를 이용하였다(Fig. 11).

5) 턱뼈가지의 두께 턱뼈각 계측

mf의 가장 가쪽점에서 턱뼈가지의 두께를 계측한 후, mf의 앞쪽 모서리와 뒤모서리의 두께를 계측하였다(Fig. 12).

6) 턱뼈각의 계측

턱뼈각을 계측하였다(Fig. 13).

3. 통계분석

본 연구의 결과 값은 성별, 오른쪽과 왼쪽 그리고 치

아유무에 따라 분류하여 정리하였고 결과비교는 SPSS 15.0 Program으로 처리하였다. 성별과 치아유무는 independent samples *t*-test ($P < 0.05$)로, 오른쪽과 왼쪽은 paired samples *t*-test ($P < 0.05$)를 이용하였다.

결 과

1. 기준선과 관련한 턱뼈구멍, 턱뼈혀돌기의 위치 관계

1) 앞모서리패임

턱뼈까지 앞모서리패임의 가장 깊은 점에서 턱뼈가

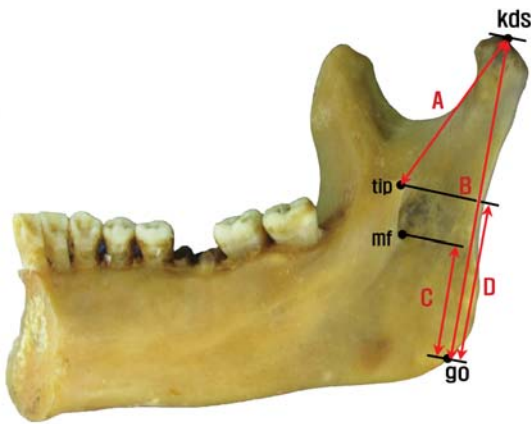


Fig. 9. Measurements of the location of the mandibular foramen and the tip of lingula on the line between kondylyon superior and gonion. mf; mandibular foramen, tip; the tip of the lingula, kds; kondylyon superior, go; gonion. A; distance between kds and tip, B; distance between kds and go, C; distance between mf and go on the line between kds and go, D; distance between tip and go on the line between kds and go.

지 뒤모서리와 수직으로 만나는 선을 기준으로 분류한 결과, 앞모서리패임 기준선이 턱뼈혀돌기 꼭대기에 위치하는 경우가 42.2%로 가장 많았으며, 턱뼈구멍과 턱뼈혀돌기 꼭대기 사이에 위치하는 경우가 33.8%로 나타났다 (Table 1, Fig. 2).

2) 큰어금니

큰어금니 교합면을 기준으로 턱뼈구멍과 턱뼈혀돌기의 위치를 분류한 결과, 턱뼈구멍과 턱뼈혀돌기 사이에 교합면이 위치하는 경우가 47.7%, 턱뼈혀돌기 꼭대기에 교합면이 위치하는 경우가 35.6%로 나타났다 (Table 2, Fig. 3).

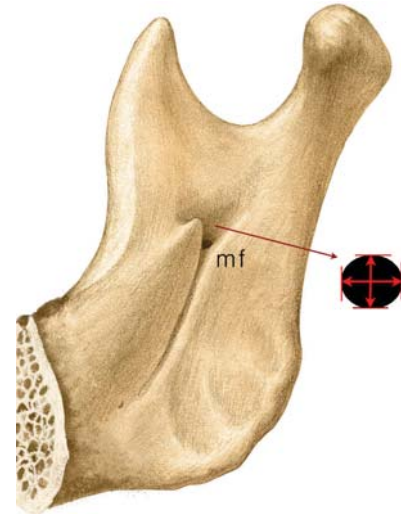


Fig. 10. Measurements of the transverse diameter and the vertical diameter of the mandibular foramen. mf; mandibular foramen.

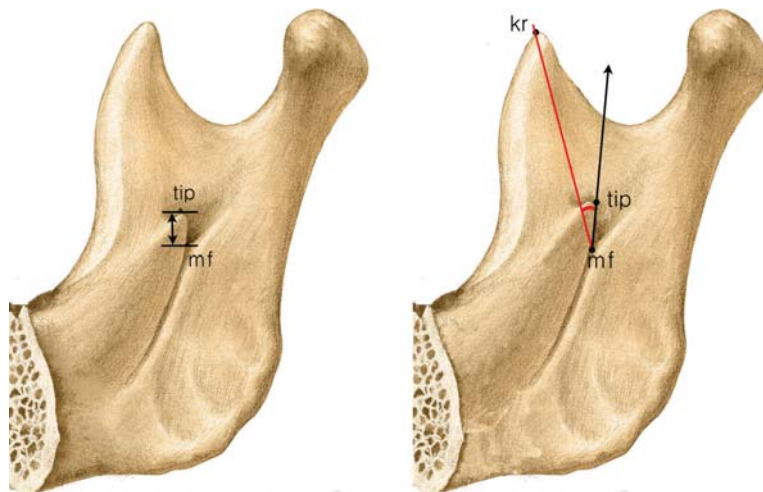


Fig. 11. Measurements of the height of the lingula and the angle of the tip of lingula based on the line between mf and kr. mf; mandibular foramen, tip; the tip of the lingula, kr; koronion.

3) 턱뼈패임

턱뼈패임의 가장 깊은점에서 턱뼈가지 뒤모서리를 지나는 선과 평행한 선을 그어 턱뼈가지 아래모서리까지 이은 선을 기준으로 턱뼈구멍과 턱뼈허돌기의 위치를 분류한 결과, 턱뼈허돌기 꼭대기에 기준선이 위치하는 경우가 55.8%, 턱뼈허돌기 꼭대기와 턱뼈구멍 가쪽 모서리 사이에 기준선이 위치하는 경우가 23.3%로 나타났다(Table 3, Fig. 4).

2. 턱뼈구멍과 턱뼈허돌기의 위치

1) 턱뼈가지의 앞모서리패임을 기준으로 한 계측

앞모서리패임의 가장 깊은점에서 턱뼈가지 뒤모서리

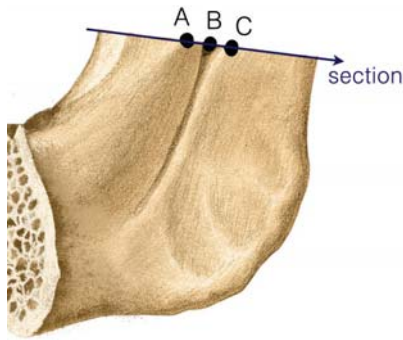


Fig. 12. Measurements of the thickness of the ramus. mf; mandibular foramen. A; in front of the mf, B; on the mf, C; behind the mf.

와 수직으로 만나는 점까지의 거리 (coro A-B)는 33.65 ± 3.04 mm이었으며, 성별, 치아유무에서 유의한 차이 ($P < 0.05$)를 보였다. 앞모서리패임의 가장 깊은 점에서 턱뼈구멍점까지의 거리 (coro A-C)는 19.27 ± 2.20 mm이었으며, 치아유무에서 유의한 차이 ($P < 0.05$)를 보였다 (Table 4). 턱뼈구멍 위치는 앞모서리패임을 기준으로 한 턱뼈가지 전체너비에서 57.3% 지점이었다 (Fig. 5).

2) 큰어금니 교합면을 기준으로 한 계측

턱뼈가지 앞모서리에 교합면이 닿는 지점에서 턱뼈

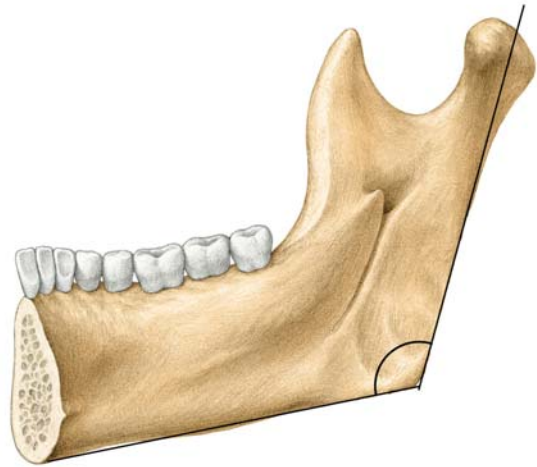


Fig. 13. Measurement of the angle of the mandible.

Table 1. Classification of the location of the mandibular foramen and the tip of lingula according to the position of the deepest point of the coronoid notch unit: number (%)

	Type 1	Type 2	Type 3	Type 4	Type 5	Total
All	2 (1.0%)	3 (1.5%)	69 (33.8%)	86 (42.2%)	44 (21.6%)	204 (100%)
Sex						
Male	1 (0.5%)	2 (1.0%)	44 (21.6%)	50 (24.5%)	32 (15.7%)	129 (100%)
Female	1 (0.5%)	1 (0.5%)	25 (12.3%)	36 (17.6%)	12 (5.9%)	75 (100%)
Side						
Right	0 (0.0%)	2 (1.0%)	35 (17.2%)	40 (19.6%)	25 (12.3%)	102 (100%)
Left	2 (1.0%)	1 (0.5%)	34 (16.7%)	46 (22.5%)	19 (9.3%)	102 (100%)

Table 2. Classification of the location of the mandibular foramen and the tip of lingula according to the position of the imaginary molar occlusal plane unit: number (%)

	Type 1	Type 2	Type 3	Type 4	Type 5	Total
All	7 (5.3%)	6 (4.5%)	63 (47.7%)	47 (35.6%)	9 (6.8%)	132 (100%)
Sex						
Male	5 (3.8%)	4 (3.0%)	40 (30.3%)	36 (27.3%)	7 (5.3%)	92 (100%)
Female	2 (1.5%)	2 (1.5%)	23 (17.4%)	11 (8.3%)	2 (1.5%)	40 (100%)
Side						
Right	2 (1.5%)	4 (3.0%)	36 (27.3%)	20 (15.2%)	4 (3.0%)	66 (100%)
Left	5 (3.8%)	2 (1.5%)	27 (20.5%)	27 (20.5%)	5 (3.8%)	66 (100%)

Table 3. Classification of the location of the mandibular foramen and the tip of lingula according to the position of the parallel line in the posterior borderline from the mandibular notch (unit: number (%))

	Type 1	Type 2	Type 3	Type4	Type 5	Total
All	0 (0.0%)	9 (4.4%)	48 (23.3%)	115 (55.8%)	34 (16.5%)	206 (100%)
Sex						
Male	0 (0.0%)	8 (3.9%)	28 (13.6%)	72 (35.0%)	22 (10.7%)	130 (100%)
Female	0 (0.0%)	1 (0.5%)	20 (9.7%)	43 (20.9%)	12 (5.8%)	76 (100%)
Side						
Right	0 (0.0%)	3 (1.5%)	25 (12.1%)	59 (28.6%)	16 (7.8%)	103 (100%)
Left	0 (0.0%)	6 (2.9%)	23 (11.2%)	56 (27.2%)	18 (8.7%)	103 (100%)

Table 4. Measured values on the line between coronoid A and coronoid B (unit: mm)

Measurements	Male	Female	Both
coronoid A-B*	34.36 ± 2.93	32.44 ± 2.85	33.65 ± 3.04
coronoid A-C	19.39 ± 2.05	19.07 ± 2.44	19.27 ± 2.20
coronoid A-B : A-C	56.5%	58.7%	57.3%
Measurements	Right side	Left side	Both
coronoid A-B	33.66 ± 3.02	33.63 ± 3.07	33.65 ± 3.04
coronoid A-C	19.29 ± 2.17	19.26 ± 2.24	19.27 ± 2.20
coronoid A-B : A-C	57.3%	57.3%	57.3%
Measurements	Dentate	Edentulous	Both
coronoid A-B*	34.25 ± 2.73	32.25 ± 3.28	33.65 ± 3.04
coronoid A-C*	19.57 ± 1.99	18.57 ± 2.50	19.27 ± 2.20
coronoid A-B : A-C	57.2%	57.5%	57.3%

coronoid A; The deepest point of the coronoid notch on the anterior border of the mandibular ramus

coronoid B; The intersection of the coronoid notch and the posterior border

coronoid C; The point of the mandibular foramen on the line between coronoid A and coronoid B.

*, $P < 0.01$

가지 뒤모서리와 수직으로 만나는 점까지의 거리 (occl A-B)는 34.42 ± 2.94 mm이었으며, 성별에 따라 유의한 차이 ($P < 0.05$)를 보였다. 턱뼈까지 앞모서리에 교합면이 닿는 지점에서 턱뼈구멍점까지의 거리 (occl A-C)는 19.40 ± 2.09 mm이었다 (Table 5). 턱뼈구멍 위치는 교합면을 기준으로 한 턱뼈까지 전체너비에서 56.5% 지점이었다 (Fig. 6).

3) 턱뼈패임을 기준으로 한 계측

턱뼈패임에서 턱뼈까지의 뒤모서리와 평행하게 그어 아래모서리와 닿는 지점까지의 거리 (mn-IP)는 49.26 ± 4.47 mm이었으며, 턱뼈패임에서 턱뼈구멍까지의 거리 (mn-mf)는 23.55 ± 3.17 mm이었으며, 턱뼈패임에서 턱뼈혀돌기 가장 높은 지점까지의 거리 (mn-tip)는 17.53 ± 2.63 mm이다. 턱뼈구멍과 턱뼈혀돌기의 위치는 각각 48.0%, 35.7% 지점이었다. 턱뼈패임에서 아래모서리가

Table 5. Measured values on the line between occlusal A and occlusal B (unit: mm)

Measurements	Male	Female	Both
occlusal A-B*	34.74 ± 3.13	33.64 ± 2.27	34.42 ± 2.94
occlusal A-C	19.31 ± 2.10	19.63 ± 2.07	19.40 ± 2.09
occlusal A-B : A-C**	55.7%	58.3%	56.5%
Measurements	Right side	Left side	Both
occlusal A-B	34.43 ± 3.07	34.40 ± 2.83	34.42 ± 2.94
occlusal A-C	19.30 ± 2.06	19.50 ± 2.12	19.40 ± 2.09
occlusal A-B : A-C	56.2%	56.8%	56.5%

occlusal A; The point on the anterior border at the level of the occlusal plane

occlusal B; The intersection of the occl A and the posterior border

occlusal C; The point of the mandibular foramen on the line between occlusal A and occlusal B.

*, $P < 0.05$, **, $P < 0.01$

지 닿는 지점까지의 거리는 성별, 치아유무에 따라 유의한 차이 ($P < 0.05$)를 보였고, 다른 두 항목에서도 각각 성별에 따른 유의한 차이 ($P < 0.05$)를 보였다 (Table 6, Fig. 7).

4) 턱뼈각점과 근육돌기점을 기준으로 한 계측

근육돌기점과 턱뼈구멍 사이의 거리 (kr-mf)는 40.37 ± 4.08 mm이었으며, 턱뼈각점과 턱뼈구멍 사이의 거리 (go-mf)는 24.34 ± 3.69 mm, 근육돌기점 턱뼈각점 사이의 거리 (kr-go)는 63.64 ± 5.56 mm, 근육돌기점과 턱뼈각점을 잇는 선상에서 턱뼈구멍과 턱뼈각점 사이의 거리는 25.18 ± 3.48 mm이었다. 근육돌기점과 턱뼈각점을 잇는 선상에서 비율을 구하여 확인한 턱뼈구멍의 위치는 39.6% 지점이었다 (Fig. 8). 계측한 모든 항목에서 성별에 따라 유의한 차이 ($P < 0.05$)를 보였다. 근육돌기점과 턱뼈각점을 이은 선상에서 계측한 턱뼈구멍과 턱뼈각점의 거리를 제외한 모든 항목에서 오른쪽 · 왼쪽 간에 유의한 차이 ($P < 0.05$)를 보였으며, 근육돌기점과 턱뼈구멍 사이의 거리를 제외한 모든 항목에서 치아유무 간에 유의한 차이 ($P < 0.05$)를 보였다 (Table 7).

Table 6. Measured values on the line between mandibular notch and the intersection of the inferior border and parallel line to the posterior border (unit: mm)

Measurements	Male	Female	Both
mn-IP**	50.69 ± 4.58	46.89 ± 3.08	49.26 ± 4.47
mn-mf**	24.22 ± 3.23	22.44 ± 2.74	23.55 ± 3.17
mn-tip*	17.84 ± 2.82	17.00 ± 2.21	17.53 ± 2.63
mn-mf : mn-IP	48.1%	47.9%	48.0%
mn-tip : mn-IP	35.3%	36.3%	35.7%

Measurements	Right side	Left side	Both
mn-IP	49.29 ± 4.33	49.22 ± 4.61	49.26 ± 4.47
mn-mf	23.41 ± 3.20	23.69 ± 3.14	23.55 ± 3.17
mn-tip	17.53 ± 2.66	17.52 ± 2.62	17.53 ± 2.63
mn-mf : mn-IP	47.7%	48.3%	48.0%
mn-tip : mn-IP	35.6%	35.7%	35.6%

Measurements	Dentate	Edentulous	Both
mn-IP **	49.97 ± 4.28	47.59 ± 4.49	49.26 ± 4.47
mn-mf	23.61 ± 3.17	23.36 ± 3.27	23.55 ± 3.17
mn-tip	17.57 ± 2.64	17.48 ± 2.61	17.53 ± 2.63
mn-mf : mn-IP*	47.3%	49.6%	48.0%
mn-tip : mn-IP*	35.2%	36.9%	35.6%

mn; mandibular notch
 IP; the intersection of the inferior border and the parallel line to the posterior border at the mandibular notch, mf; mandibular foramen
 tip; tip of lingula
 *, $P < 0.05$, **, $P < 0.01$

5) 턱뼈각점과 관절돌기점을 기준으로 한 계측

관절돌기점과 턱뼈구멍 사이의 거리(kds-mf)는 43.79 ± 4.20 mm 이었고, 관절돌기점과 턱뼈각점 사이의 거리(kds-go)는 63.79 ± 5.46 mm 이며, 관절돌기점과 턱뼈각점을 잇는 선상에서 턱뼈각점과 턱뼈허돌기 가장 높은 지점, 턱뼈각점과 턱뼈구멍까지의 거리는 각각 29.64 ± 4.01 mm, 21.80 ± 4.60 mm 이었다. 관절돌기점과 턱뼈각점을 잇는 선에서 턱뼈허돌기와 턱뼈구멍의 높이의 비는 각각 46.4%, 34.1%로 나타났다. 모든 항목에서 성별에 따라 유의한 차이 ($P < 0.05$)를 보였고, 턱뼈각점에서 턱뼈구멍까지의 거리를 제외한 모든 항목에서 치아유무에 따라 유의한 차이 ($P < 0.05$)를 보였다(Table 8).

3. 턱뼈구멍의 직경과 턱뼈허돌기

턱뼈구멍의 가로 직경은 4.18 ± 0.88 mm 이고, 세로 직경은 2.95 ± 0.64 mm 이었다. 턱뼈구멍의 세로 직경은 성별, 오른쪽 · 왼쪽 간에 각각 유의한 차이 ($P < 0.05$)를 보였다(Table 9).

턱뼈허돌기의 높이는 8.16 ± 1.90 mm로, 성별에 따라 유의한 차이 ($P < 0.05$)를 보였다. 턱뼈구멍과 근육돌기점을 이은 선을 기준으로 계측한 턱뼈허돌기의 각은

Table 7. Measured values on the line between koronoin and gonion. (unit: mm)

Measurements	Male	Female	Both
kr-mf**	41.64 ± 3.87	38.29 ± 3.54	40.37 ± 4.08
go-mf**	25.26 ± 3.78	22.81 ± 2.98	24.34 ± 3.69
kr-go**	65.71 ± 5.21	60.24 ± 4.31	63.64 ± 5.56
imaginary go-mf on kr-go**	26.25 ± 3.53	23.45 ± 2.61	25.18 ± 3.48
imaginary go-mf : kr-go	40.0%	39.0%	39.6%

Measurements	Right side	Left side	Both
kr-mf*	40.15 ± 4.34	40.59 ± 3.81	40.37 ± 4.08
go-mf*	24.69 ± 3.80	23.99 ± 3.57	24.34 ± 3.69
kr-go*	64.13 ± 5.38	63.13 ± 5.71	63.64 ± 5.56
imaginary go-mf on kr-go	25.11 ± 3.61	25.26 ± 3.37	25.18 ± 3.48
imaginary go-mf : kr-go*	39.7%	40.0%	39.6%

Measurements	Dentate	Edentulous	Both
kr-mf	40.65 ± 4.08	39.71 ± 4.02	40.37 ± 4.08
go-mf**	24.89 ± 3.58	23.09 ± 3.66	24.34 ± 3.69
kr-go**	64.36 ± 5.47	61.89 ± 5.40	63.64 ± 5.56
imaginary go-mf on kr-go**	25.61 ± 3.42	24.17 ± 3.46	25.18 ± 3.48
imaginary go-mf : kr-go	39.8%	39.0%	39.6%

kr; koronion, mf; mandibular foramen, go; gonion
 *, $P < 0.05$, **, $P < 0.01$

22.61 ± 10.27° 이었다(Table 9).

4. 턱뼈가지의 두께와 턱뼈각

턱뼈구멍에서의 계측한 턱뼈가지 두께는 6.91 ± 1.24 mm 이었으며, 오른쪽 · 왼쪽 간에 유의한 차이 ($P < 0.05$)를 보였다. 턱뼈구멍 앞쪽에서 계측한 턱뼈가지 두께는 11.20 ± 1.45 mm로, 성별에 따라 유의한 차이 ($P < 0.05$)를 보였다. 턱뼈구멍 뒤쪽에서 계측한 턱뼈가지 두께는 7.33 ± 1.14 mm로, 성별과 오른쪽 · 왼쪽, 치아유무에 따라 각각 유의한 차이 ($P < 0.05$)를 보였다.

아래턱뼈각은 121.16 ± 8.01°로 나타났다. 턱뼈각은 성별과 오른쪽 · 왼쪽, 치아유무에 따라 각각 유의한 차이 ($P < 0.05$)를 보였다(Table 10).

고 찰

턱뼈구멍과 턱뼈허돌기의 위치에 관한 연구에서는 다양한 뼈계측점을 활용하고 있다. Jorgensen과 Hayden (1972)은 앞모서리패임(coronoid notch)의 가장 깊은점이 턱뼈허돌기 꼭대기와 일직선을 이룬다고 하였다. David 등(2007)은 아래이틀신경전달마취시 엄지손가락으로 앞모서리패임을 찾아 측진 후, 손톱가운데 위치하여 주사하면 턱뼈허돌기에 이룬다고 하였다. Kim 등

Table 8. Measured values on the line between kondylion superior and gonion (unit: mm)

Measurements	Male	Female	Both
kds-mf**	45.13 ± 3.73	41.52 ± 3.99	43.79 ± 4.20
kds-go**	65.77 ± 5.10	60.44 ± 4.32	63.79 ± 5.46
imaginary go-tip on kds-go**	30.51 ± 4.14	28.20 ± 3.35	29.64 ± 4.01
imaginary go-mf on kds-go*	22.37 ± 5.05	20.85 ± 3.57	21.80 ± 4.60
imaginary go-tip : kds-go	46.3%	46.6%	46.4%
imaginary go-mf : kds-go	33.9%	34.4%	34.1%

Measurements	Right side	Left side	Both
kds-mf	43.90 ± 4.25	43.68 ± 4.17	43.79 ± 4.20
kds-go	63.83 ± 5.71	63.75 ± 5.22	63.79 ± 5.46
imaginary go-tip on kds-go	29.57 ± 4.15	29.71 ± 3.88	29.64 ± 4.01
imaginary go-mf on kds-go	21.66 ± 4.25	21.95 ± 4.95	21.80 ± 4.60
imaginary go-tip : kds-go	46.3%	46.6%	46.4%
imaginary go-mf : kds-go	33.8%	34.4%	34.1%

Measurements	Dentate	Edentulous	Both
kds-mf*	44.26 ± 4.16	42.71 ± 4.13	43.79 ± 4.20
kds-go**	64.72 ± 5.59	61.65 ± 4.51	63.79 ± 5.46
imaginary go-tip on kds-go*	30.09 ± 4.08	28.59 ± 3.67	29.64 ± 4.01
imaginary go-mf on kds-go	22.11 ± 4.68	21.08 ± 4.37	21.80 ± 4.60
imaginary go-tip : kds-go	46.4%	46.4%	46.4%
imaginary go-mf : kds-go	34.1%	34.0%	34.1%

kds; kondylion superior, mf; mandibular foramen, go; gonion, tip; tip of lingula

*, $P < 0.05$, **, $P < 0.01$

Table 9. Measured values of the mandibular foramen and the tip of lingula (unit: mm)

Measurements	Male	Female	Both
transverse diameters of mf	4.17 ± 0.85	4.21 ± 0.94	4.18 ± 0.88
vertical diameters of mf*	2.86 ± 0.62	3.10 ± 0.65	2.95 ± 0.64
height of tip**	8.48 ± 1.87	7.62 ± 1.84	8.16 ± 1.90
angle of tip	22.47 ± 9.67	22.85 ± 11.29	22.61 ± 10.27

Measurements	Right side	Left side	Both
transverse diameters of mf	4.15 ± 0.76	4.22 ± 0.99	4.18 ± 0.88
vertical diameters of mf**	2.83 ± 0.66	3.07 ± 0.59	2.95 ± 0.64
height of tip	8.05 ± 2.01	8.27 ± 1.79	8.16 ± 1.90
angle of tip	21.99 ± 10.09	23.23 ± 10.46	22.61 ± 10.27

Measurements	Dentate	Edentulous	Both
transverse diameters of mf	4.12 ± 0.86	4.33 ± 1.03	4.18 ± 0.88
vertical diameters of mf	2.92 ± 0.65	3.02 ± 0.60	2.95 ± 0.64
height of tip of lingula	8.20 ± 1.84	8.06 ± 2.04	8.16 ± 1.90
angle of tip of lingula	21.90 ± 9.81	24.32 ± 11.23	22.61 ± 10.27

mf; mandibular foramen

*, $P < 0.05$, **, $P < 0.01$

(1995)도 앞서서리페임의 가장 깊은점이 턱뼈혀돌기꼭대기에 일치하는 경우가 가장 많고, 그 다음으로는 턱뼈혀돌기보다 위쪽에 위치하는 경우가 많다고 하였다.

Table 10. Measured values of the thickness of ramus and the angle of mandible (unit: mm)

Measurements	Male	Female	Both
thickness of ramus in front of mf**	10.99 ± 1.38	11.56 ± 1.50	11.20 ± 1.45
thickness of ramus on mf	6.91 ± 1.24	6.92 ± 1.26	6.91 ± 1.24
thickness of ramus behind mf**	7.52 ± 1.16	7.00 ± 1.02	7.33 ± 1.14
angle of mandible*	120.16 ± 8.54	122.82 ± 6.78	121.16 ± 8.01

Measurements	Right side	Left side	Both
thickness of ramus in front of mf	11.20 ± 1.49	11.20 ± 1.43	11.20 ± 1.45
thickness of ramus on mf*	7.03 ± 1.15	6.79 ± 1.33	6.91 ± 1.24
thickness of ramus behind mf**	7.44 ± 1.13	7.21 ± 1.14	7.33 ± 1.14
angle of mandible*	120.77 ± 8.33	121.55 ± 7.71	121.16 ± 8.01

Measurements	Dentate	Edentulous	Both
thickness of ramus in front of mf	11.20 ± 1.50	11.20 ± 1.37	11.20 ± 1.45
thickness of ramus on mf	6.99 ± 1.21	6.73 ± 1.30	6.91 ± 1.24
thickness of ramus behind mf*	7.44 ± 1.10	7.07 ± 1.18	7.33 ± 1.14
angle of mandible**	120.01 ± 8.18	123.80 ± 6.99	121.16 ± 8.01

mf; mandibular foramen

*, $P < 0.05$, **, $P < 0.01$

본 연구에서는 턱뼈구멍이 턱뼈혀돌기꼭대기에 위치한 경우가 42.2%로 가장 높았으며, 턱뼈혀돌기와 턱뼈구멍입구 사이에 위치한 경우가 33.8%로 많아 기존 연구들과 유사한 결과를 보였다 (Table 1, Fig. 2).

큰어금니 교합면도 턱뼈구멍과 턱뼈혀돌기의 위치를 확인하는 중요한 뼈계측점이다. Jorgensen과 Hayden (1972)은 아래이틀신경마취시 검지를 어금니 교합평면 위에 올려놓은 후 손가락 윗면에 주사바늘이 평행하도록 놓고 주입한다고 하였다. Guedes-Pinto (1993)는 성인의 경우 턱뼈구멍이 교합면보다 10 mm 높게 위치한다고 하였다. Kim 등 (1995)은 턱뼈혀돌기가 교합면의 8 mm 위에 위치하는 경우가 많다고 하였다. 반면 Nicholson (1985)은 턱뼈구멍의 75%가 교합면보다 아래에 위치하며 22.5%는 교합면에 위치한다고 하였고, Mbajiorgu (2000)은 턱뼈구멍의 47.1%는 교합면에 위치하며 29.4%는 교합면 위에, 23.5%는 교합면 아래에 위치한다고 하였다.

본 연구에서는 교합면의 연장선이 턱뼈혀돌기와 턱뼈구멍 사이에 위치하는 경우가 47.7%로 가장 많았으며, 턱뼈혀돌기 꼭대기에 위치하는 경우가 35.6%였다 (Table 2, Fig. 3). 이러한 결과는 Nicholson (1985)의 결과를 제외한 대부분의 연구들과 달랐으며, 또한 한국인을 대상으로 한 Kim 등 (1995)의 결과와도 다르므로 추가적인 연구가 더 필요하다고 생각된다.

턱뼈패임은 턱뼈가지를 수직 절단할 때 기준이 되는 지점으로 턱뼈구멍과의 위치관계가 매우 중요하다.

Nicholson (1985)은 턱뼈구멍의 위치가 턱뼈패임과 턱뼈가지의 아래모서리 중간지점에 위치한다고 하였다. 그러나, Kim 등(1997)과 Fujimura 등(2006) Kositbowornchai 등(2007)은 턱뼈패임과 아래모서리를 이은 선이 턱뼈구멍 또는 턱뼈허돌기와 일치하는지는 확인할 수 없다고 하였다.

본 연구에서는 턱뼈패임에서 아래모서리까지 턱뼈가지 뒤모서리와 평행한 선을 그은 다음, 턱뼈구멍과 턱뼈허돌기와의 위치를 확인한 결과 턱뼈허돌기꼭대기와 일치하는 경우가 55.8%로 가장 많았으며, 턱뼈허돌기꼭대기와 턱뼈구멍의 가쪽모서리 사이에 위치하는 경우가 23.3%로 두 번째로 많았다(Table 3, Fig. 4).

턱뼈구멍과 턱뼈허돌기의 위치는 연령과 영구치의 맹출 여부에 따라 달라진다는 보고가 있다. Osaka (1989)와 Hwang 등(1990)은 영구치가 나기 전에는 턱뼈구멍의 위치가 교합면보다 낮으나 영구치가 나면서 턱뼈구멍이 교합면보다 높게 위치한다고 하였다. Hwang 등(1990)은 3, 5, 7, 9, 11세와 성인집단으로 분류하여 교합면에서 턱뼈구멍의 위치를 관찰한 결과 연령에 따른 차이가 있다고 하였고, Guedes-Pinto (1993)도 10~16세까지는 교합면보다 5 mm 위에 위치하며 16세 이후에는 10 mm 위에 위치한다고 하였다.

아시아인과 흑인·백인 미국인의 턱뼈구멍의 위치를 턱뼈가지의 너비와 비교한 Hayward 등(1977)은 턱뼈구멍이 턱뼈가지 너비의 중간지점에 위치한다고 하였고, Daw 등(1999)은 턱뼈구멍이 턱뼈가지 너비의 51.2% 지점에 위치한다고 하였다. 이스라엘인을 대상으로 계측한 Kaffe 등(1994)은 턱뼈구멍이 턱뼈가지 너비의 55.1%로 나타나 중간보다 뒤쪽에 위치한다고 하였다.

본 연구에서는 앞뒤방향으로 앞모서리 패임에서 턱뼈구멍이 57.3% 지점에 위치하였으며, 교합면과 턱뼈가지 앞쪽모서리가 만나는 지점을 기준으로 56.5% 지점에 턱뼈구멍이 위치하였다. 이는 한국인을 대상으로 계측한 Kim 등(1997)의 연구와 비슷하였다. 턱뼈구멍은 앞모서리패임을 기준으로 47~72% 사이에, 교합면을 기준으로 42~69% 사이에 위치하였고, Miller (1953)도 턱뼈구멍의 위치 범위가 45~71%이라고 하였다.

턱뼈패임을 기준으로 턱뼈가지의 전체높이에서 턱뼈구멍 또는 턱뼈허돌기의 높이를 계측한 발표가 있다. 타이인을 대상으로 계측한 Kositbowornchai 등(2007)은 턱뼈가지 중간보다 약간 위쪽에 턱뼈구멍이 위치한다고 하였고, 터키인을 대상으로 한 Oguzd와 Bozkir (2002)의 연구에서도 턱뼈패임을 기준으로 한 턱뼈가지 전체의 42% 지점인 중간보다 위쪽에 턱뼈구멍이 위

치한다고 하였다. 동인도인을 대상으로 계측한 Nicholson (1985)과 힌두(인도)인을 대상으로 계측한 Miller (1953)는 턱뼈구멍이 거의 중간에 위치한다고 하였으며, 미국인을 대상으로 계측한 Daw 등(1999)도 48.1%로 거의 중간에 위치 한다고 하였다. 또한 턱뼈허돌기의 위치는 한국인(Kim 등 1997)이 36.5% 지점, 일본인(Fujimura 등 2006)은 35% 지점, 힌두인(Miller 1953)은 34% 지점으로 세 연구가 비슷한 결과를 보였다.

본 연구에서도 턱뼈패임으로부터 전체 높이를 구하고 턱뼈구멍, 턱뼈허돌기까지의 길이를 각각 구하여 비율을 확인한 결과 턱뼈구멍까지는 48.0%로 거의 중간 지점에 위치하였으며, 턱뼈허돌기 꼭대기까지는 35.7%로 나타나 기존 연구의 결과와 유사하였다.

Nicholson (1985)은 근육돌기점과 턱뼈각점이 만나는 선을 기준으로 턱뼈구멍의 위치를 확인한 결과 턱뼈각점에 가까운 2/3지점에 턱뼈구멍이 위치한다고 하였다.

본 연구에서 근육돌기점과 턱뼈각점을 잇는 선을 기준으로 턱뼈각점과 턱뼈구멍사이의 거리의 비율을 측정한 결과 턱뼈구멍은 턱뼈각점으로부터 39.6%로 중간보다 턱뼈각점쪽에 가까이 위치하고 있었으나 기존 연구에 비해서는 중간에 가까웠다. 턱뼈각점과 근육돌기점을 계측점으로 하여 계측한 항목들은 성별과, 오른쪽과 왼쪽, 치아유무 간에 유의한 차이를 보여 의미 있는 계측점이 될 수 있다고 생각되었다.

또한 본 연구에서는 턱뼈각점과 관절돌기점을 이은 선을 기준으로 하여 턱뼈구멍과 턱뼈허돌기의 위치를 계측하였다. 그 결과 턱뼈허돌기는 46.4%로 중간보다 아래쪽에 위치하였고, 턱뼈구멍은 34.1%로 나타났다. 턱뼈패임을 기준으로 높이를 계측한 연구는 많이 있으나 관절돌기점을 기준으로 한 전체높이에서의 비율은 알려진 바가 없어 아래턱 절단술이나 턱관절수술에 유용한 자료가 될 수 있으리라 생각된다.

미국인을 대상으로 계측한 Daw 등(1999)의 연구에서 턱뼈구멍의 평균 너비는 6.1 mm로 남자는 6.7 mm, 여자는 5.8 mm였다. Hayward 등(1977)의 연구에서 아시아인은 오른쪽 8.10 mm, 왼쪽 8.52 mm이었고, 흑인과 백인 미국인의 턱뼈구멍 너비는 오른쪽 8.60 mm, 왼쪽 8.90 mm이었다. 그러나, 본 연구에서 계측한 한국인 턱뼈구멍의 평균 가로직경은 4.18 mm이었고, 남자는 4.17 mm, 여자는 4.21 mm, 오른쪽은 4.15 mm, 왼쪽은 4.22 mm로 성별, 오른쪽과 왼쪽 간에 유의한 차이가 나타났다. 본 연구에서 계측한 한국인의 턱뼈구멍 직경이 미국인 또는 아시아인의 것보다 확연하게 작으므로, 다른 아시아인에 대한 추가 연구 및 확인이 필요할 것으로

생각된다.

Nicholson (1985)은 턱뼈혀돌기의 높이가 오른쪽은 평균 8.7 mm이고, 왼쪽은 8.2 mm이며 그 범위는 4.2~13.4 mm로 넓게 나타난다고 하였으며, Mbajiorgu (2000)도 턱뼈혀돌기의 평균 높이가 오른쪽 8.40 mm, 왼쪽 8.36 mm으로 비슷하게 나타났으나 변이가 심하다고 하였다. 본 연구에서는 턱뼈혀돌기의 평균 높이가 8.16 mm로 오른쪽은 8.05 mm, 왼쪽은 8.27 mm로 나타났으며 턱뼈혀돌기 높이의 범위가 1.61~13.85 mm이었다.

또한 본 연구에서는 턱뼈구멍에서 근육돌기점까지를 잇는 선을 기준으로 턱뼈혀돌기의 각도를 측정한 결과 평균이 23.18°로 관절돌기점쪽으로 기울었으나 턱뼈혀돌기의 형태 변이가 많아 그 범위는 매우 컸다.

턱뼈각을 인종별로 비교해보면 동인도인은 오른쪽 115.8°, 왼쪽 116.1° (Nicholson 1985), 타이완인의 평균 턱뼈각은 118.6° (Tsai 2004), 터키인은 평균 120.2°라 하였다 (Oguz와 Bozkir 2002). 그 밖에 미국인의 턱뼈각은 123° (Hetson 등 1988), 짐바브웨인의 남성은 123.1°, 여성은 129.0°로 나타났다 (Mbajiorgu 등 1996). 이스라엘인의 턱뼈각은 130.2°로 가장 크게 나타났다 (Kaffe 등 1994). 이러한 결과를 보면 아시아인의 턱뼈각은 미국이나 아프리카, 지중해보다 작았고, 아시아 남부의 동인도인의 턱뼈각이 가장 작았다. 본 연구에서 측정한 한국인의 턱뼈각은 121.2°로 아시아인 중에서는 가장 컸고, 미국인 보다 작았다.

각 인종간의 턱뼈구멍과 턱뼈혀돌기의 위치와 구조를 비교해 본 결과 턱뼈구멍과 턱뼈혀돌기의 위치는 대부분 비슷한 지점에 위치함을 알 수 있었다. 턱뼈구멍의 너비와 턱뼈혀돌기의 높이에서는 인종간의 차이를 보였으나 비교 연구가 부족하여 다양한 인종을 대상으로 한 추가 연구가 필요할 것으로 생각된다. 턱뼈각의 경우는 인종간의 뚜렷한 차이를 보였다. 그러나 유럽인을 대상으로 한 연구가 이루어져 있지 않아 이러한 연구가 추가된다면 의미 있는 자료가 될 것이라 생각된다.

본 연구에서는 영구치가 난 성인의 측측값을 비교하였다. 기존의 국외 연구들은 아동의 젖니시기부터 16세 이상 성인을 대상으로 하고 있으나, 한국아동을 대상으로 한 연구는 드물었다. 앞으로 유아기부터 치아의 변화를 지속적으로 관찰한다면 한국인에서 각 연령대별로 턱뼈측측값을 비교할 수 있는 좋은 자료가 될 것이라 생각되었다.

이상 본 연구에서는 수술시 접근하기 쉬운 측정점을 기준으로 한국인의 턱뼈구멍과 턱뼈혀돌기의 위치와

형태를 제시하였고, 이는 입안수직시상뼈절단술과 시상분열뼈절단술 같은 아래턱 대상의 시술시 유용한 지표가 될 것이라 생각된다.

참 고 문 헌

- Barker BC, Davies PL. The applied anatomy of the pterygomandibular space. *Br J Oral Surg*. 1972; 10:43-55.
- David HT, Aminzadeh KK, Kae AH, Radomsky SC. Instrument retraction to avoid needle-stick injuries during intraoral local anesthesia. *Oral Surg Oral Med Oral Pathol Oral Radiol Endod*. 2007; 103:e11-3.
- Daw JL Jr, de la Paz MG, Han H, Aitken ME, Patel PK. The mandibular foramen: an anatomic study and its relevance to the sagittal ramus osteotomy. *J Craniofac Surg*. 1999; 10:475-9.
- Fujimura K, Segami N, Kobayashi S. Anatomical study of the complications of intraoral vertico-sagittal ramus osteotomy. *J Oral Maxillofac Surg*. 2006; 64:384-9.
- Fujimura K, Segami N, Sato J, Kanayama K, Nishimur M, Demura N. Advantages of intraoral verticosagittal ramus osteotomy in skeletofacial deformity patients with temporomandibular joint disorders. *J Oral Maxillofac Surg*. 2004; 62:1246-52.
- Guedes-Pinto AC. *Odontopediatria*. 4th ed. São Paulo: Livraria Santos Editora; p. 624-6, 1993. cited from Kanno et al. 2005.
- Hayward J, Richardson ER, Malhotra SK. The mandibular foramen: its anteroposterior position. *Oral Surg Oral Med Oral Pathol*. 1977; 44:837-43.
- Hetson G, Share J, Frommer J, Kronman JH. Statistical evaluation of the position of the mandibular foramen. *Oral Surg Oral Med Oral Pathol*. 1988; 65:32-4.
- Hwang TJ, Hsu SC, Huang ZF, Guo MK. Age changes in location of mandibular foramen. *Zhonghua Ya Yi Xue Hui Za Zhi*. 1990; 9:98-103. Chinese.
- Jorgensen NB, Hayden J. *Sedation, local and general anesthesia in dentistry*. 3rd ed. Philadelphia: Lea & Febiger; 1980.
- Kaffe I, Ardekian L, Gelerenter I, Taicher S. Location of the mandibular foramen in panoramic radiographs. *Oral Surg Oral Med Oral Pathol*. 1994; 78:662-9.
- Kanno CM, de Oliveira JA, Cannon M, Carvalho AA. The mandibular lingula's position in children as a reference to inferior alveolar nerve block. *J Dent Child (Chic)*. 2005; 72:56-60.
- Kim HJ, Lee HY, Chung IH, Cha IH, Yi CK. Mandibular anatomy related to sagittal split ramus osteotomy in Koreans. *Yonsei Med J*. 1997; 38:19-25.
- Kim MK, Paik KS, Lee SP. A clinical and anatomical study on

- the mandible for inferior alveolar nerve conductive anesthesia in Korean. *Korean J Phys Anthropol.* 1995; 8:157-73. Korean.
- Kositbowornchai S, Siritapetawee M, Damrongrungruang T, Khongkankong W, Chatrchaiwiwatana S, Khamanarong K, et al. Shape of the lingula and its localization by panoramic radiograph versus dry mandibular measurement. *Surg Radiol Anat.* 2007; 29:689-94.
- Mbajjorgu EF. A study of the position of the mandibular foramen in adult black Zimbabwean mandibles. *Cent Afr J Med.* 2000; 46:184-90.
- Mbajjorgu FE, Zivanovic S, Asala SA, Mawera G. A pilot study of the mandibular angle in black Zimbabweans. *Cent Afr J Med.* 1996; 42:285-7.
- Miller JA. Studies on the location of the lingula, mandibular foramen, and mental foramen. *Anat Rec.* 1953; 115: 349.
- Nicholson ML. A study of the position of the mandibular foramen in the adult human mandible. *Anat Rec.* 1958; 212:110-2.
- Oguz O, Bozkir MG. Evaluation of location of mandibular and mental foramina in dry, young, adult human male, dentulous mandibles. *West Indian Med J.* 2002; 51: 14-9.
- Osaka N. Studies on the position of the mandibular foramen. *Shoni Shikagaku Zasshi.* 1989; 27:9-20.
- Shackelford LE, Harn SD. An anatomic variation in the technique of mandibular anesthesia. *J Nebr Dent Assoc.* 1983; 60:8-17.
- Tsai HH. Panoramic radiographic findings of the mandibular foramen from deciduous to early permanent dentition. *J Clin Pediatr Dent.* 2004; 28:215-9.

A Morphometric Study on the Mandibular Foramen and the Lingula in Korean

Sang-Wan Lee^{1,†}, Hwahae Jeong^{1,†}, Youn-Kyoung Seo¹, Su-Kyung Jeon^{1,2}, Shin-Young Kim¹, Manho Jang¹, Doo-Jin Paik¹

¹*Department of Anatomy & Cell Biology, School of Medicine, Hanyang University*

²*Department of Anatomy, School of Medicine, Seoul National University*

Abstract : Interest in the correction of jaw deformities has increased due to the development of techniques and instruments of jaw operation. The accurate position of the mandibular foramen and lingula is important for the prevention of the complications and successful inferior alveolar nerve block. This study was conducted on 104 dried mandibles (65 males, 39 females) from Korean cadaver. The positions of the mandibular foramen and lingula were measured on the coronoid notch, occlusal plane, mandibular notch, gonion, koronoid and kondylyon. The structures of the mandibular foramen and lingula were determined and the thickness of ramus and the angle of mandible were measured. Independent *t*-tests and paired *t*-tests were performed to determine the statistically significant difference. The results as follows;

The line between coronoid notch and posterior border of ramus was located on the same level with the tip of lingula in 42.2% of the cases, and in between the mandibular foramen and the tip of lingula in 33.8% of the cases. The occlusal plane was located on the level between the mandibular foramen and the tip of lingula in 47.7% of cases, and on the same level with the tip of lingula in 35.6% of the cases. The line between lower end of the mandibular notch to inferior border of the mandible, in parallel to the posterior border of the mandibles, met the tip of lingula in 55.8% of the cases. The mandibular foramen was located posteriorly to the midpoint on the anteroposterior (AP) width of the ramus. It was located at 57.3% of AP width from the coronoid notch and 56.5% from the occlusal plane. The mandibular foramen and the tip of lingula were located superiorly to the midpoint on the vertical height of the ramus, on the 48.5% and 35.7% of vertical distance from the coronoid notch, respectively. The mandibular foramen was located at 40% of the length on the line from the gonion to the koronion.

The results of this study will provide important morphometric information to prevent the complications in mandibular surgery and also provide the basis for the development of the new techniques.

Keywords : Mandibular foramen, Lingula, Mandibular notch, Morphometry, Korean

[†]These authors contributed equally to this work.

Correspondence to : Doo-Jin Paik (Department of Anatomy & Cell Biology, School of Medicine, Hanyang University, Seoul, Korea)

E-mail : paikdj@hanyang.ac.kr