

Trimellitic anhydride에 의한 접촉성피부염에서 인터루킨 10의 역할

김윤규, 채옥희, 송창호

전북대학교 의학전문대학원 해부학교실

(2013년 2월 20일 접수, 2013년 4월 8일 수정접수, 2013년 4월 30일 게재승인, Published Online 30 June 2013)

간추림 : Trimellitic anhydride (TMA)는 에폭시와 알킬 레진, 플라스틱, 계면활성제를 생산하는 재료로 널리 사용한다.

이 연구의 목적은 반복적인 TMA의 도포로 접촉성피부염이 유발되는지와 TMA에 의한 접촉성피부염에서 인터루킨-10의 역할을 밝히기 위한 것이다.

TMA에 의한 반복적인 야기(challenge)로 정상 마우스와 인터루킨-10 결핍 마우스에서 접촉성피부염이 유발되었다. 특히 TMA에 의한 접촉성피부염의 귀부종은 1회 야기 후 12시간에 최고로 증가하였으며, 반복적인 야기에서는 마지막 야기 후 8시간에 귀부종이 최고로 증가하였다. 인터루킨-10 결핍 마우스에서 TMA에 의한 접촉성피부염은 정상마우스에 비해 감소하였다.

이상의 결과로 접촉성피부염의 기작 연구를 위한 동물모델로 TMA에 의한 접촉성피부염 동물모델을 사용할 수 있으며, TMA에 의한 접촉성피부염에서 인터루킨-10이 중요한 역할을 할 것으로 생각된다. 접촉성피부염의 치료에 인터루킨-10의 조절물질을 사용할 수 있을 것으로 기대한다.

찾아보기 낱말 : 인터루킨-10, trimellitic anhydride, 접촉성피부염, 귀부종

서 론

습진(eczema)이란 아토피피부염, 지루피부염, 접촉성피부염, 화폐상 습진 등을 통틀어 일컫는 용어로 피부가 붉게 부어오르고 가렵고, 심하면 물집이 생기며, 진물이 나오고 오래되면 피부 각질층이 두꺼워지고 색소 침착과 주름이 두드러지는 등의 공통적인 특징을 보인다[1,2]. 특히 접촉성피부염(contact dermatitis)은 습진의 공통적인 피부 병변을 보이면서 유발 원인이 신체 외부의 어떤 물질이 우리 피부와 접촉했을 때 생기는 피부염을 말한다[1,2]. 접촉성피부염의 원인은 자극성과 알레르기성으로 나누고, 자극성 또는 원발성 접촉성피부염은 외부물질에 의해 누구나 발생할 수 있는 피

부염으로 예를 들어, 금속에 장기간 노출되면 금속에 대한 피부염이 생기는 것과 같다[3]. 반면에 알레르기 접촉성피부염은 일부 극소수 사람에게서 생기는 일종의 과민반응(hypersensitivity)으로 옷나뭉나 금속에 의한 접촉, 화장품과 바르는 의약품 등으로 유발된다. 접촉성피부염의 중요성이 부각된 것은 화장품, 피부관리 용품을 매일 사용하면서 향수, 수렴제, 보습제, 선크림, 스킨, 클린저, 모발용품, 탈취제, 색조화장품 등 보통 7가지 이상의 피부용품을 사용하게 되는데, 일반적으로는 5,000명 당 1명에서 피부트러블이 발생하며 사용초기에도 발생할 수 있지만, 여러 화장품을 같이 장시간 사용하게 되면 수년간 안심하고 사용하고 있던 제품에도 발생할 수 있다[4,5].

특히 마우스에서 유발되는 접촉성 과민반응(contact hypersensitivity)은 알레르기 접촉성피부염의 임상 동물 모델이며, 그 염증반응에 T 세포가 관여한다[6]. 그리고 여러 염증세포에서 분비되는 종양괴사 인자(tumor necrosis factor, TNF), 인터루킨(interleukin, IL), 인터페론(interferon, IFN) 등의 사이토카인들(cytokines)이 접촉성 과민반응에 관여한다[7-9]. 알레르기 증세에 특징

*이 논문은 2012년 한국연구재단 연구비 지원(2012-0025300: 송창호)과 2012년 교육과학기술부의 재원으로 한국연구재단의 지원(2012R1A1A3013857: 채옥희)을 받아 수행된 기초연구사업입니다.

저자(들)는 '의학논문 출판윤리 가이드라인'을 준수합니다.

저자(들)는 이 연구와 관련하여 이해관계가 없음을 밝힙니다.

교신저자 : 송창호(전북대학교 의학전문대학원 해부학교실)

전자우편 : asch@jbnu.ac.kr

적인 TH2 반응은 자연조절 CD4+CD25+ T세포(T Reg cell)들과 항원에 의해 유도되고, IL-10을 분비하는 CD4+ 조절 T세포들에 의해 조절될 수 있으며, 알레르겐 (allergen) 탈감작 (desensitization) 치료법이 IL-10 분비하고 조절하는 T 세포들의 유도를 통해 가능할 것이란 증거들이 보고되고 있다[10-13]. 또한 IL-10의 생물학적 활성은 많은 환자와 실험 동물모델에서 면역억제 작용과 면역촉진 작용의 양면성을 갖고 있다[14].

한편 Trimellitic anhydride (TMA)는 에폭시, 알키드 레진 플라스틱제조, 고온의 폴리머와 계면활성제를 제조하는 공장에서 많이 사용되는 원료이다[15,16]. TMA를 사용하는 공장의 노동자들에서 TMA에 대한 특이 항체들이 검출되며, TMA에 의한 직업성 천식은 면역글로브린 E에 의한 알레르기 질환으로 알려져 있다. TMA에 의한 천식 마우스모델의 허파에서 많은 수의 호산성백혈구 (eosinophil)들이 관찰된다[16].

그러나 TMA에 의한 접촉성피부염에서 IL-10이 미치는 영향은 보고된 바 없다. 이에 IL-10 knockout (IL-10^{-/-}) 마우스를 이용하여 TMA에 의한 접촉성피부염에서 IL-10의 역할을 알아보고자 연구를 실시하였다.

재료 및 방법

1. 실험동물

실험동물은 건강하고 성숙한 암컷 C57BL/6J 마우스 (IL-10^{+/+})는 (주)다물 (대전, 한국)에서 구입했고, IL-10 knock out (IL-10^{-/-}) 마우스는 Jackson Laboratory (Bar Harbor, 미국)에서 구입하여 사용하였다. 마우스는 23 ± 2°C의 일정한 온도와 규칙적인 조명 (12시간 명/암)이 자동적으로 조절되는 동물실에서 사육하였고, 사료

와 음수가 자유롭게 공급되었으며 7일 동안 적응기간을 거친 후 실험에 사용하였다. 실험동물들은 그룹 당 5마리씩 사용되었으며, 3회 반복하여 실험하였다. 동물 실험에 사용한 모든 실험방법들은 전북대학교 동물실험 윤리 규정에 따라서 실시하였다.

2. 시약

다음과 같은 시약들을 사용하였다. Trimellitic anhydride (TMA, Sigma, 미국), Acetone (Junsei, 일본), Olive oil (Filippo berio, 이탈리아), Formalin (Junsei, 일본), Paraffin (leica, 미국), PRO-PREP (iNtRON, 한국), Congo red (Sigma, 미국), Hematoxylin (YD-diagnostics, 한국), Eosin Y (Sigma, 미국), Toluidine blue (Sigma, 미국).

3. 실험방법

1) TMA에 의한 접촉성피부염 유발 방법

마우스의 등쪽 털을 제거한 후에 4 : 1 acetone : olive oil 용액 (A/O)에 녹인 TMA 용액 (50 mg/mL) 100 µL를 등쪽 피부에 도포하여 감작 (sensitization)시켰고, 7일 후에 A/O에 녹인 TMA 용액 (12.5 mg/mL) 50 µL를 등쪽 피부에 도포하여 2번째 감작시켰다. 실험 14, 21, 28, 35일에 마우스의 왼쪽 귀에 A/O에 녹인 TMA 용액 (2 mg/mL) 20 µL를 도포하여 야기 (challenge)시켰다. 오른쪽 귀에는 TMA 대신에 A/O 용액 만을 20 µL를 도포하여 대조군으로 사용하였다[17] (Fig. 1).

2) 귀부종 측정

귀의 두께 (ear thickness)는 야기 전과 야기 후 1, 2, 4, 8, 12, 24, 48 그리고 72시간에 다이얼 두께측정 게이지 (Model 7326, Tokyo, Japan)를 사용하여 측정하였다. 귀부종 (ear swelling responses, ESR)은 다음과 같이 계산

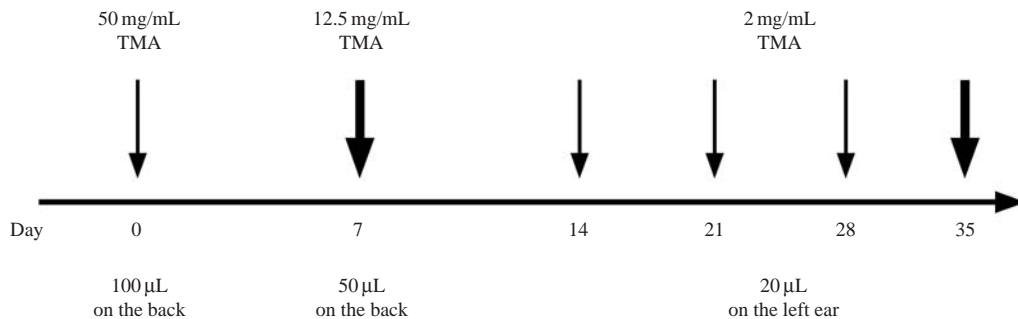


Fig. 1. Schematic diagram of the experimental protocol. Mice were sensitized on shaved back skin with 100 µL of 50 µg/mL TMA in a 4 : 1 acetone : olive oil solution (A/O) on day 0 and 50 µL of 12.5 mg/mL TMA in A/O on day 7. On days 14, 21, 28, and 35, left ears were challenged with 20 µL of 2 mg/mL TMA in A/O and right ears were applied with 20 µL of A/O.

하여 산출하였다.

$$\text{귀부종 (ESR)} = [\text{TMA 야기 후 귀두께 (ear thickness after TMA challenge)} - \text{TMA 야기 전 귀두께 (ear thickness before TMA challenge)}]$$

3) 조직학적 관찰 방법

마지막 야기 후 72시간이 경과한 다음 마우스를 도살하고, 귀(ear)를 떼어내 10% 포르말린에 고정하였다. 고정된 귀조직을 파라핀으로 포매한 다음 박절기(microtome, SM 2000R, Leica, Germany)를 이용하여 4µm 두께로 절단 표본을 제작하였다. 통상적인 조직학적 관찰을 위하여 헤마톡실린과 에오신(H-E) 염색을 시행하였고, 산호성백혈구를 관찰하기 위하여 Congo red 염색[18]을, 비만세포(mast cell)를 관찰하기 위하여 톨루이딘 블루(toluidine blue) 염색을 이용하였다.

4. 통계 분석

통계처리와 유의성은 Student's *t* test를 이용하였다. 마우스의 왼쪽과 오른쪽 귀부종의 통계처리는 paired Student's *t* test를 이용하여 통계학적 유의성을 검증하였다. 모든 실험결과는 mean ± SEM으로 표기하였다.

결 과

1. TMA에 의한 마우스 귀부종의 증가

C57BL/6마우스의 등에 TMA로 감작하고 왼쪽 귀에 TMA로 야기한 다음 귀부종을 측정된 결과는 다음과 같다(Figs. 2, 3). TMA로 1회 야기한 경우 마우스의 귀부종은 시간이 경과함에 따라 1시간에 초기(early phase)와 12시간에 후기(late phase)의 두 번의 증가가 일어났다(Fig. 2). 그리고 귀부종의 후기증가는 초기증가보다 증가하였다. TMA로 4회 야기한 경우 마우스의 귀부종은 시간이 경과함에 따라 1시간에 초기증가와 8시간에 후기증가의 두 번의 증가가 나타났다(Fig. 3). 아세트산과 오일만 도포한 오른쪽 귀(대조군)에서는 귀부종이 유발되지 않았다. TMA로 야기한 횟수에 비례하여 귀부종은 증가하였다(Fig. 3). TMA에 의한 귀부종에서 후기증가의 유발시간은 TMA로 1회 야기한 경우에 12시간이 경과하였지만(Fig. 2), TMA로 4회 야기한 경우에는 8시간으로 귀부종의 후기증가 유발시간이 단축되었다(Fig. 3). 이상의 결과는 접촉성과민반응의

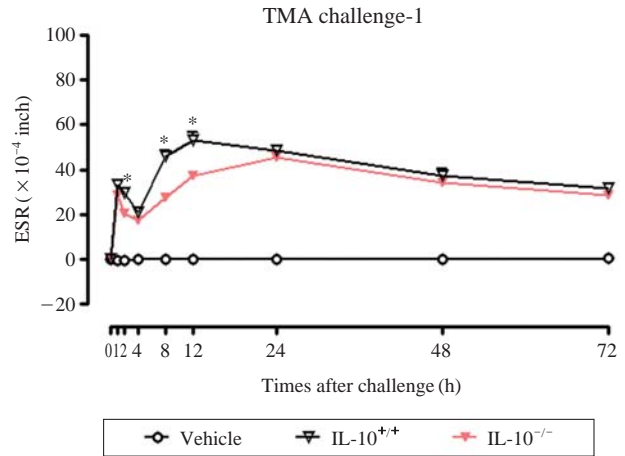


Fig. 2. Ear swelling responses (ESR) on time course following once TMA challenge on the ears of normal C57BL/6 (IL-10^{+/+}) and IL-10 knockout (IL-10^{-/-}) mice sensitized on the back skin with TMA. Differences from IL-10^{-/-}, *: P < 0.05.

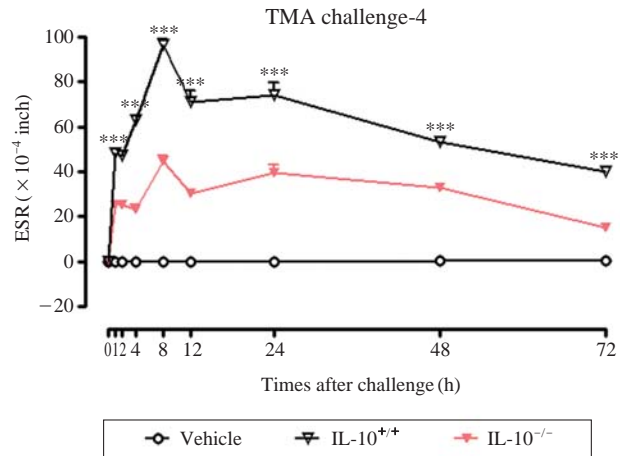


Fig. 3. Ear swelling responses (ESR) on time course following four times of TMA challenges on the ears of normal C57BL/6 (IL-10^{+/+}) and IL-10 knockout (IL-10^{-/-}) mice sensitized on the back skin with TMA. Differences from IL-10^{-/-}, ***P < 0.001.

병태생리를 연구하기 위하여 TMA에 의한 마우스의 접촉성피부염 모델을 사용할 수 있음을 시사한다.

2. IL-10^{-/-}마우스에서 TMA에 의한 귀부종의 감소

접촉성피부염에서 IL-10의 역할을 밝히기 위하여 C57BL/6 (IL-10^{+/+})마우스와 IL-10^{-/-}마우스의 등에 TMA로 감작하고 귀에 TMA로 야기한 다음 귀부종을 측정된 결과는 다음과 같다(Figs. 2, 3). TMA로 1회만 야기한 경우 귀부종의 초기증가는 IL-10^{+/+}마우스와

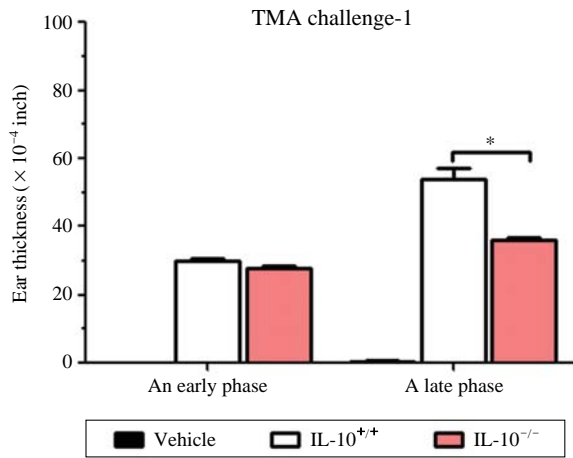


Fig. 4. Ear swelling responses (ESR) on the early and late phases following once TMA challenge on the ears of normal C57BL/6 (IL-10^{+/+}) and IL-10 knockout (IL-10^{-/-}) mice sensitized on the back skin with TMA. *: $P < 0.05$.

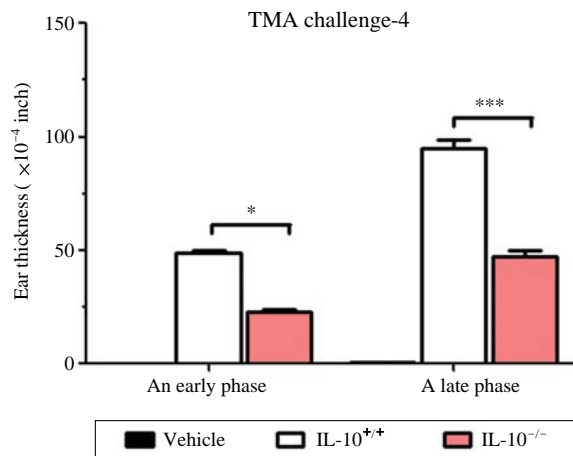


Fig. 5. Ear swelling responses (ESR) on the early and late phases following four times of TMA challenges on the ears of normal C57BL/6 (IL-10^{+/+}) and IL-10 knockout (IL-10^{-/-}) mice sensitized on the back skin with TMA. *: $P < 0.05$, ***: $P < 0.001$.

IL-10^{-/-}마우스에서 차이가 없었으나 후기증가는 IL-10^{-/-}마우스가 IL-10^{+/+}마우스보다 감소하였다 (Figs. 2, 4). TMA로 4회 야기한 경우에는 귀부종의 초기증가와 후기증가를 포함하여 마지막 야기 후 72시간까지 귀부종이 IL-10^{-/-}마우스가 IL-10^{+/+}마우스보다 감소하였다 (Figs. 3, 5). 아세트산과 오일만 도포한 오른쪽 귀 (대조군)에서는 귀부종이 유발되지 않았다. 이상의 결과는 IL-10이 TMA에 의한 접촉성피부염의 귀부종에서 중요한 역할을 하는 사이토카인 (cytokine)임을 시사한다.

3. TMA에 의한 접촉성피부염에서 귀의 조직학적인 소견

귀부종의 세포학적 기전을 알아보기 위하여 TMA로 야기시킨 IL-10^{+/+}마우스와 IL-10^{-/-}마우스의 귀조직에서 다형핵백혈구와 호산성백혈구, 비만세포의 침윤 여부를 형태학적으로 관찰하고 그 수를 세어 서로 비교하였다.

백혈구의 침윤 정도를 관찰하기 위하여 H-E 염색한 귀조직과 산출한 백혈구의 수는 다음과 같다 (Figs. 6, 7). TMA로 야기시킨 IL-10^{+/+}마우스와 IL-10^{-/-}마우스에서 백혈구의 침윤이 관찰되었다 (Fig. 6). Fig. 7에서 보는 바와 같이 다형핵백혈구의 수는 IL-10^{-/-}마우스에서 IL-10^{+/+}마우스보다 의미 있게 감소하였다.

호산성백혈구의 침윤 정도를 관찰하기 위하여 congo red 염색한 귀조직과 산출한 호산성백혈구의 수는 다음과 같다 (Figs. 8, 9). TMA로 야기시킨 IL-10^{+/+}마우스와 IL-10^{-/-}마우스에서 호산성백혈구의 침윤이 관찰되었다 (Fig. 8). Fig. 9에서 보는 바와 같이 호산성백혈구의 수는 IL-10^{-/-}마우스에서 IL-10^{+/+}마우스보다 의미 있게 감소하였다.

마지막으로 TMA로 야기한 마우스의 귀 조직에서 비만세포의 수와 형태를 관찰하기 위하여 톨루이딘 블루 염색을 시행하였다. Fig. 10에서 보는 것과 같이 TMA로 야기시킨 IL-10^{+/+}마우스와 IL-10^{-/-}마우스 귀의 진피에서 모두 비만세포가 관찰되었으나 차이는 없었다 (Fig. 11).

고 찰

Landsteiner와 Jacobs는 1935년에 물질을 피부에 도포하여 접촉성과민반응을 유도하였다 [19]. 어떤 물질에 처음 노출되면 반응이 없지만, 일주일 후에 동일 물질로 재차 노출되면 24~48시간 후에 국소적으로 염증이 유발되었다. 이 연구결과에서 저자는 TMA로 감작과 반복적인 야기를 시행하면 귀부종이 두 번 증가(초기와 후기)하는 양상을 발견하였는데, 이는 Chai 등의 연구결과와 일치하였다 [17]. TMA의 반복적인 야기는 C57BL/6 (IL-10^{+/+})마우스와 IL-10^{-/-}마우스에서 귀부종을 더욱 증가시켰다. TMA의 1회 야기로 귀부종의 후기증가는 야기 후 12 (IL-10^{+/+}) 또는 24시간 (IL-10^{-/-})에 나타났으나 반복적으로 4회 야기하면 8시간에 유발되었다. 반복적인 TMA 야기로 귀의 피부에서 진피의 백혈구와

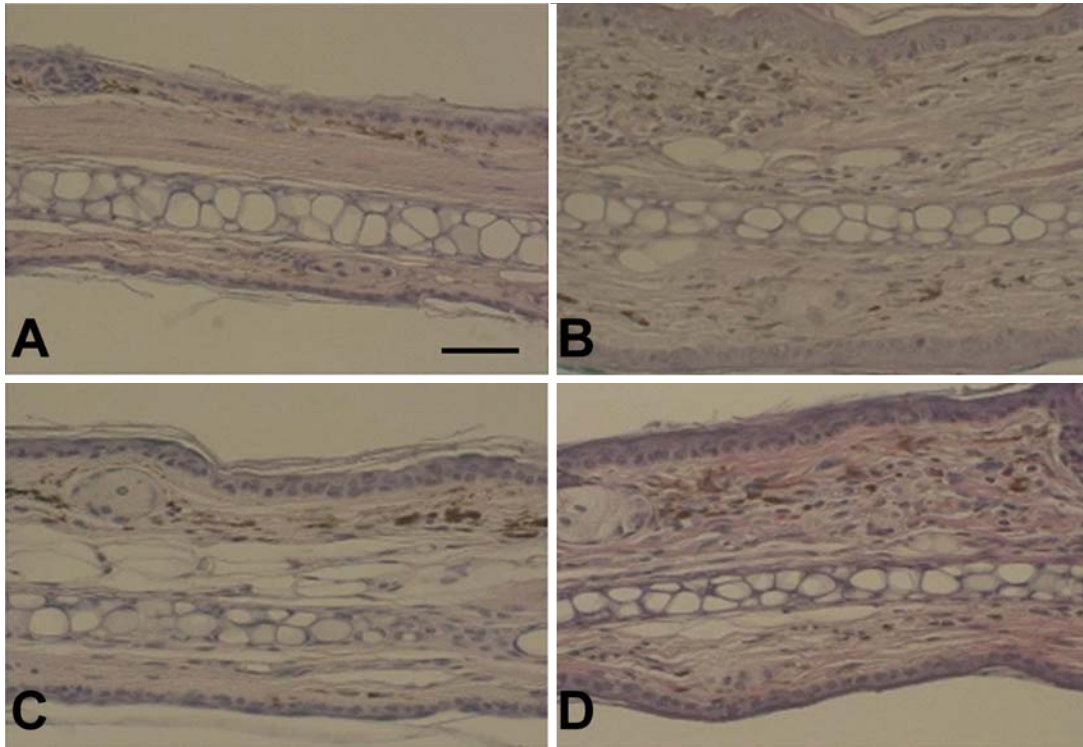


Fig. 6. Light micrographs of the infiltration of leukocytes by four times of TMA challenges on left ears of normal C57BL/6 (B, IL-10^{+/+}) and IL-10 knockout (D, IL-10^{-/-}) mice sensitized on the back skin with TMA. The control right ears treated with vehicle of normal C57BL/6 (A, IL-10^{+/+}) and IL-10 knockout (C, IL-10^{-/-}) mice instead of TMA. H-E stain, scale bar=50 μm.

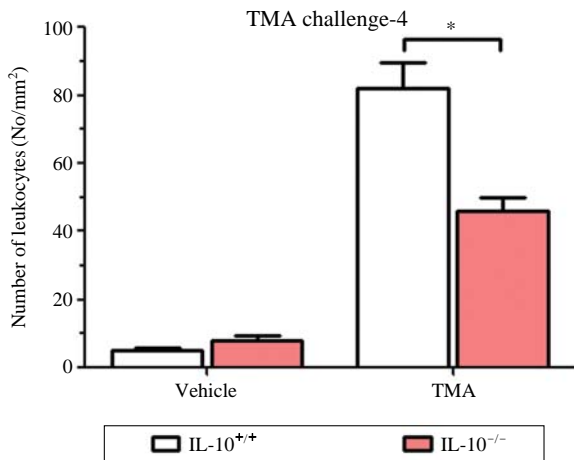


Fig. 7. The number of leukocytes per unit area (mm²) on 72 hr after four times of TMA challenges on left ears of normal C57BL/6 (IL-10^{+/+}) and IL-10 knockout (IL-10^{-/-}) mice sensitized on the back skin with TMA. The control right ears treated with vehicle instead of TMA. *: *P* < 0.05.

호산구의 침윤이 증가되었다. 이런 현상은 동물모델뿐만 아니라 접촉성 과민반응 환자에서도 관찰된다. 접촉

성 과민반응 환자의 병변부위는 호염기성백혈구의 침윤과 활성화, 비만세포의 증가와 탈과립 (degranulation), 호중성백혈구와 호산성백혈구의 증가, 혈관투과성의 증가로 진피와 표피의 부종, 적혈구의 혈관밖 누출, 작은 혈관의 변화, 바닥막의 증대 등의 변화가 유발된다고 알려져 있다 [20-22]. 또한 조직학적 관찰소견으로 동물모델의 피부소견과 유사하게 호염기성백혈구와 호산성백혈구의 침윤이 보고되었다 [23]. Chai 등 [17]의 연구결과처럼, TMA의 1회 또는 4회 야기를 통한 접촉성 과민반응에서 귀부종의 초기반응은 염증부위로의 비만세포 증가와 비만세포의 탈과립을 통해 혈관활성인자, 특히 히스타민과 같은 매개물질들이 분비됨으로써 유도되는 반응이었다. 야기 12~24시간 후에 유도되는 후기반응은 감각된 T 세포로부터 주화성 림프카인과 혈관활성 림프카인들의 분비로 매개되는 반응이다. 피부의 염증 반응은 활성화된 T 세포로부터 분비된 림프카인들이 분해됨으로써 활성이 감소한다. 이렇게 림프카인의 활성이 감소함으로써 손상된 조직이 서서히 회복하기 시작한다. 본 실험에서 후기반응은 TMA의 1회 야기보다는 4회 야기 후에 일어난 반응이 훨씬 더 증가하였

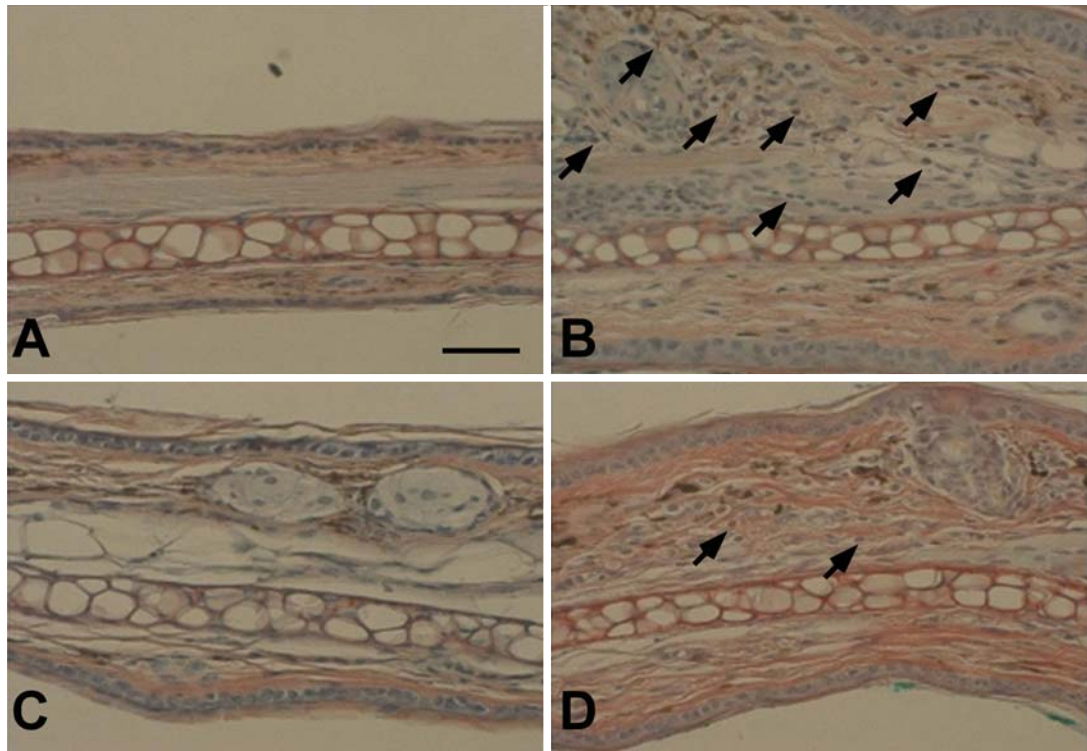


Fig. 8. Light micrographs of the infiltration of eosinophils by four times of TMA challenges on left ears of normal C57BL/6 (B, IL-10^{+/+}) and IL-10 knockout (D, IL-10^{-/-}) mice sensitized on the back skin with TMA. The control right ears treated with vehicle of normal C57BL/6 (A, IL-10^{+/+}) and IL-10 knockout (C, IL-10^{-/-}) mice instead of TMA. Congo red stain, scale bar=50 µm.

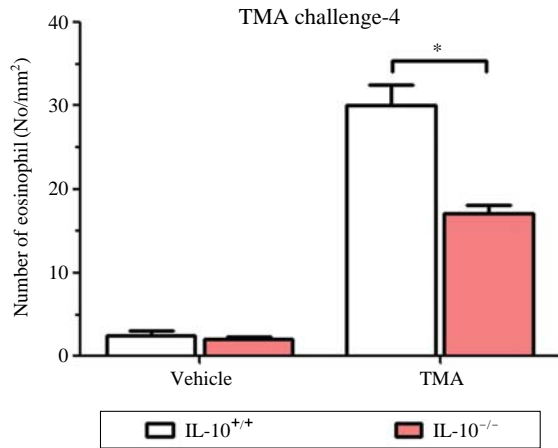


Fig. 9. The number of eosinophils per unit area (mm²) on 72 hr after four times of TMA challenges on left ears of normal C57BL/6 (IL-10^{+/+}) and IL-10 knockout (IL-10^{-/-}) mice sensitized on the back skin with TMA. The control right ears treated with vehicle instead of TMA. *: *P* < 0.05.

다. 이는 반복적인 TMA의 야기로 T 세포로부터 분비된 림프카인들이 분비되어 활성이 감소하여, 손상된 조직이

회복되기 전에 또 다시 감각된 T 세포로부터 림프카인들이 분비되어 후기반응을 더욱 더 증가시킨다.

아토피피부염과 천식 환자에서 극소적으로 IL-10, TNF-α, IFN-γ 등의 사이토카인이 질병의 병태생리에서 중요한 역할을 담당한다고 알려져 있다[9]. 특히 염증 반응을 조절하는 것으로 알려진 IL-10은 직접 또는 간접적으로 세포의 수준에서 염증반응을 조절할 수 있다[14]. 이에 저지들은 IL-10이 접촉성피부염을 유발하는 중요한 역할을 하는지를 알아보려고 IL-10^{+/+}마우스와 IL-10^{-/-}마우스를 이용하여 TMA에 의한 귀부종을 측정하였다. IL-10^{-/-}마우스에서 TMA에 의한 귀부종은 IL-10^{+/+}마우스보다 의미 있게 감소되었다. 조직학적으로 관찰한 결과 TMA로 반복적인 야기 후에 귀에서 백혈구와 호산성백혈구가 IL-10^{-/-}마우스에서 증가되었지만 그 수는 IL-10^{+/+}마우스보다 적었다.

Ohmen 등[24]과 Asadullah 등[25]은 아토피피부염 환자의 병변에서 단핵구나 피부에 침윤된 Th2 세포들로부터 유래한 IL-10 mRNA가 현저하게 증가된다고 보고하였다. T 세포에서 분비되는 type 2 사이토카인(IL-4, IL-5, IL-10)은 천식과 아토피피부염에서 중요한 역할을

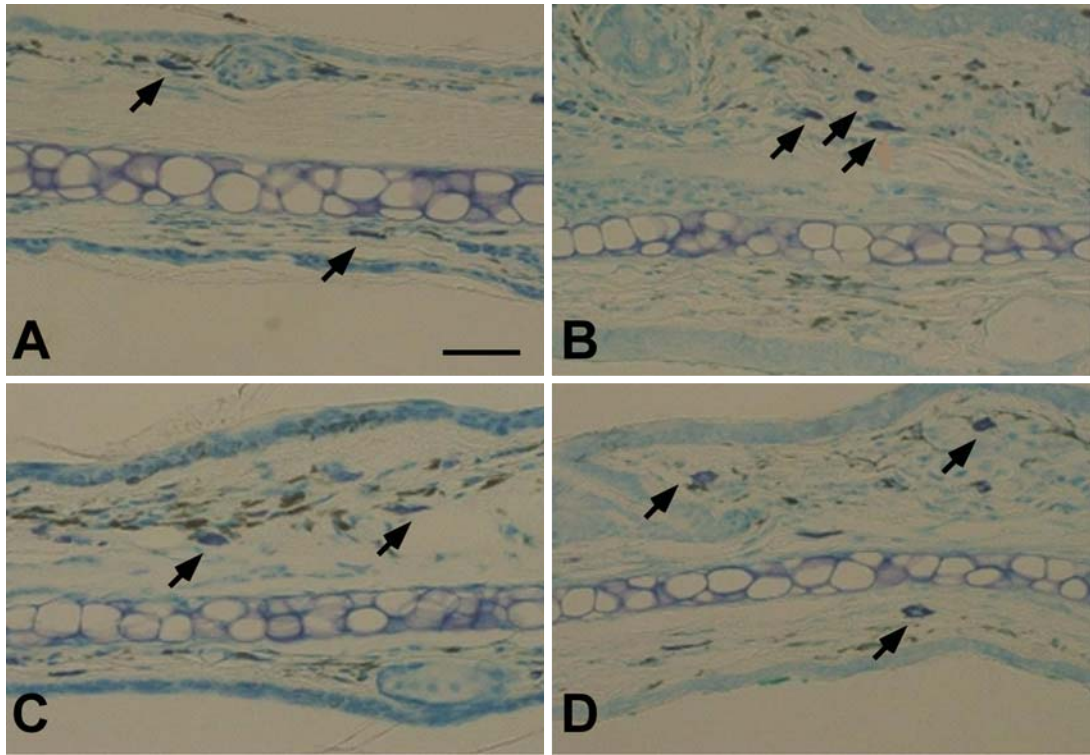


Fig. 10. Light micrographs of the mast cells by four times of TMA challenges on left ears of normal C57BL/6 (B, IL-10^{+/+}) and IL-10 knockout (D, IL-10^{-/-}) mice sensitized on the back skin with TMA. The control right ears treated with vehicle of normal C57BL/6 (A, IL-10^{+/+}) and IL-10 knockout (C, IL-10^{-/-}) mice instead of TMA. Toluidine blue stain, scale bar=50 μm.

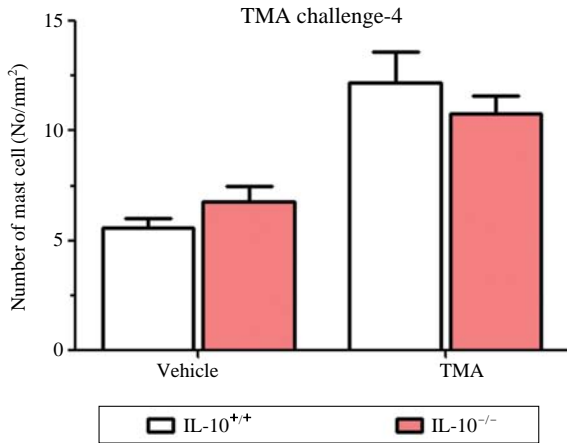


Fig. 11. The number of mast cells per unit area (mm²) on 72 hr after four times of TMA challenges on left ears of normal C57BL/6 (IL-10^{+/+}) and IL-10 knockout (IL-10^{-/-}) mice sensitized on the back skin with TMA. The control right ears treated with vehicle instead of TMA. *: *P* < 0.05.

한다. 특히 IL-10은 type1과 type2의 균형을 유지하는데 주요한 역할을 하며, 증가된 IL-10은 아토피 환자의

병변에서 증가된 피부감염에 대한 피부 면역체계의 마지막 억제작용을 위한 것으로 생각된다[14]. 반면에 Rennick 등은 장염증 (enterocolitis)이 정상마우스에 비해 IL-10^{-/-}마우스에서 억제되었고, 이는 면역조절작용을 하는 IL-10이 결핍된 것에 기인한 것이라고 보고하였다[26]. 조절 T 세포는 ATP를 분해함으로써 면역억제 adenosine을 생성하고, IL-10은 조절 T 세포의 억제 기능을 부여한다고 알려졌다[27]. 이러한 보고들을 통하여 추측하건데, IL-10^{-/-}마우스에서는 면역조절을 하는 IL-10 자체의 결핍뿐만 아니라 IL-10에 의해 활성화되는 조절 T 세포들이 면역억제 adenosine을 생성하지 못함으로써 TMA에 의한 접촉성 과민반응이 IL-10^{+/+}마우스보다 IL-10^{-/-}마우스에서 의미있게 감소된 것으로 생각할 수 있다.

앞으로 접촉성피부염에서 IL-10의 역할을 명확하게 밝히기 위하여 여러 knockout 마우스와 접촉성피부염 동물 모델들, IL-10의 항체 등을 이용한 연구가 필요하다. 이상의 결과로 접촉성피부염의 기작 연구를 위한 동물모델로 TMA에 의한 접촉성피부염 동물모델을 사용할 수 있으며, TMA에 의한 접촉성피부염에서 IL-10

이 중요한 역할을 할 것으로 생각된다.

참 고 문 헌

1. Leung D. Atopic dermatitis: New insights and opportunities for therapeutic intervention. *J Allergy Clin Immunol.* 2000; 105:860-76.
2. Go JW, Cho HK, Kang WH, Ro BI. A statistical study of dermatoses in Goyang city. *Korean J Dermatol.* 2009; 47: 896-903.
3. Ganner LA. Contact dermatitis to metals. *Dermatol Ther.* 2004; 17:321-7.
4. Martín JM, Revert A, Alonso V, García L, Molina I, Pereda C, et al. Acute contact eczema from paraphenylenediamine contained in temporary henna tattoos. *Actas Dermosifiliogr.* 2005; 96:382-5.
5. Steinkjer B, Stangeland KZ, Mikkelsen CS. Contact allergy to henna tattoos. *Tidsskr Nor Laegeforen.* 2011; 131:581-2.
6. Grabbe S, Schwarz T. Immunoregulatory mechanisms involved in elicitation of allergic contact hypersensitivity. *Immunol Today.* 1998; 19:37-44.
7. Kondo S, Pastor S, Fujisawa H, Shivji GM, McKenzie RC, Dinarello CA, et al. Interleukin-1 receptor antagonist suppresses contact hypersensitivity. *J Invest Dermatol.* 1995; 105:334-8.
8. Piguat PF, Grau GE, Hauser C, Vassalli P. Tumor necrosis factor is a critical mediator in hapten-induced irritant and contact hypersensitivity reactions. *J Exp Med.* 1991; 173: 673-9.
9. Wang B, Esche C, Mamelak A, Freed I, Watanabe H, Sauder DN. Cytokine knockouts in contact hypersensitivity research. *Cytokine Growth Factor Rev.* 2003; 14:381-9.
10. Ray A, Mann MK, Basu S, Dittel BN. A case for regulatory B cells in controlling the severity of autoimmune-mediated inflammation in experimental autoimmune encephalomyelitis and multiple sclerosis. *J Neuroimmunol.* 2011; 230:1-9.
11. Di Gioacchino M, Petrarca C, Lazzarin F, Di Giampaolo L, Sabbioni E, Boscolo P, et al. Immunotoxicity of nanoparticles. *Int J Immunopathol Pharmacol.* 2011; 24(1 Suppl): 65S-71S.
12. Braga M, Quecchia C, Cavallucci E, Di Giampaolo L, Schiavone C, Petrarca C, et al. T regulatory cells in allergy. *Int J Immunopathol Pharmacol.* 2011; 24(1 Suppl):55S-64S.
13. Ouyang W, Rutz S, Crellin NK, Valdez PA, Hymowitz SG. Regulation and functions of the IL-10 family of cytokines in inflammation and disease. *Annu Rev Immunol.* 2011; 29: 71-109.
14. Asaduliah K, Sterry W, Volk HD. Interlekin-10 therapy-review of a new approach. *Pharmacol Rev.* 2003; 55:241-69.
15. Mapp C, Boschetto P, Miotto D, de Rosa E, Fabbri LM. Mechanisms of occupational asthma. *Ann Allergy Asthma Immunol.* 1999; 23:214-64.
16. Zhang XD, Murray DK, Lewis DM, Siegel PD. Dose-response and time course of specific IgE and IgG after single and repeated topical skin exposure to dry trimellitic anhydride powder in a Brown Norway rat model. *Allergy.* 2002; 57: 620-6.
17. Chai OH, Lee HK, Lee YC, Lee MS, Han EH, Kim HT, et al. Roles of TNF- α and IgE in the late phase of contact hypersensitivity induced by trimellitic anhydride. *Exp Mol Med.* 2005; 37(5):408-17.
18. Song CH, Galli SJ, Lantz CS, Hu X, Stevens RL, Friend DS. Congo red staining of intraepithelial mucosal mast cells. *J Histochem Cytochem.* 1999; 47:1645C-1645.
19. Landsteiner K, Jacobs E. Studies on the sensitization of animals with simple chemical compounds. *J Exp Med.* 1935; 61:643-52.
20. Dvorak AM, Mihm MC, Dvorak HF. Morphology of delayed-type hypersensitivity reactions in man. II. Ultrastructural alterations affecting the microvasculature and the tissue mast cells. *Lab Invest.* 1976a; 34:179-91.
21. Dvorak HF, Mihm MC, Dvorak AM, Johnson RA, Manseau EJ, Morgan E, et al. Morphology of delayed-type hypersensitivity reactions in man. I. Quantitative description of the inflammatory response. *Lab Invest.* 1974; 31:111-30.
22. Dvorak HF, Mihm MC, Dvorak AM. Morphology of delayed-type hypersensitivity reactions in man. *J Invest Dermatol.* 1976b; 67:391-401.
23. Sugawara Y, Okamoto Y, Sawahata T, Tanaka K. Skin reactivity in guinea pigs sensitized with 2,4-toluene diisocyanate. *Int Arch Allergy Immunol.* 1993; 100:190-6.
24. Ohmen JD, Hanifin JM, Nickoloff BJ, Rea TH, Wyzkowski R, Kim J, et al. Overexpression of IL-10 in atopic dermatitis. Contrasting cytokine patterns with delayed-type hypersensitivity reactions. *J Immunol.* 1995; 154:1956-63.
25. Asadullah K, Docke WD, Haeubler A, Sterry W, Volk HD. Progression of mycosis fungoides is associated with increasing cutaneous expression of interleukin 10 mRNA. *J Invest Dermatol.* 1996; 107:833-7.
26. Rennick DM, Fort MM. Lessons from genetically engineered animal models. XII. IL-10-deficient (IL-10^{-/-}) mice and intestinal inflammation. *Am J Physiol Gastrointest Liver Physiol.* 2000; 278:G829-33.
27. Vignali DA, Collison LW, Workman CJ. How regulatory T cells work. *Nat Rev Immunol.* 2008; 8:523-32.

Role of IL-10 in the Trimellitic Anhydride-induced Contact Dermatitis

Yun-Kyu Kim, Ok Hee Chai, Chang Ho Song

Department of Anatomy, Chonbuk National University Medical School

Abstract : Trimellitic anhydride (TMA) is widely used industrially to make epoxy and alkyd resins, plasticizers and surfactants.

The purpose of this study was to investigate whether contact dermatitis is induced by repeated TMA challenge and the role of interleukin (IL)-10 in the TMA-induced contact dermatitis.

The repetition of the challenge enlarged the extent of an early and a late phase of contact dermatitis in IL-10^{+/+} and IL-10^{-/-} mice. In the late phase of TMA-induced contact dermatitis, the peak of ear swelling responses by single challenge showed at 12 h after challenge, but the peak was observed at 8 h after repeated challenge. In the IL-10^{-/-} mice, the repetition of the TMA challenges enlarged the extent of the contact dermatitis, but less than those in IL-10^{+/+} mice.

These results indicate that mice sensitized by TMA could possibly offer a useful model to study the mechanism of contact dermatitis, and IL-10 may act as potential modulators in the TMA-induced contact dermatitis. IL-10 may provide therapeutic tools for the treatment of TMA-induced contact dermatitis.

Keywords : IL-10, Trimellitic anhydride, Contact dermatitis, Ear swelling