

## 입주위에서 얼굴동맥의 형태계측학적 분석

유선경<sup>1</sup>, 이광용<sup>1</sup>, 이명화<sup>1</sup>, 전용현<sup>2</sup>, 강한수<sup>1</sup>, 이철권<sup>1</sup>, 김홍중<sup>1</sup>

<sup>1</sup>조선대학교 치의학전문대학원 해부학·구강안면발생학교실

<sup>2</sup>조선대학교 의학전문대학원 해부학교실

(2014년 7월 11일 접수, 2014년 8월 5일 수정접수, 2014년 9월 5일 게재승인, Published Online 30 December 2014)

**간추림** : 얼굴동맥은 얼굴부위의 혈액공급에 있어 가장 크고 중요한 역할을 하는 주요 동맥이다. 얼굴동맥의 주요 가지인 아래입술동맥과 위입술동맥은 입꼬리부위에서 분지되어 아래입술과 위입술에 분포하며, 반대편 동맥과 문합을 이루거나 때로는 교차하여 분포한다. 따라서 본 연구에서는 입주위에서 얼굴동맥의 주행경로를 파악하고, 아래입술동맥과 위입술동맥의 분포양상에 관한 형태계측학적 분석을 통해 이들에 관한 정량적 자료를 제공하고자 한다.

해부학 교육용 시신 25구(50쪽; 평균연령 61.8세)를 사용하였으며, 얼굴동맥과 그 가지를 노출시키기 위해서 눈확아래모서리에서부터 아래턱뼈의 아래모서리까지 피부와 피부밑조직을 제거하였다. 각각의 표본에서 양쪽의 입꼬리점을 연결한 수평선의 연장선이 얼굴동맥과 만나는 지점으로부터 입꼬리점까지의 거리와 그 지점에서 얼굴동맥의 바깥직경을 측정하였다. 입꼬리점으로부터 아래입술동맥과 위입술동맥의 기시점까지의 수직, 수평거리 및 기시점에서 이들의 바깥직경을 각각 측정하였다. 그리고 각 표본에서 볼근에 혈액을 공급하는 얼굴동맥 볼가지의 존재여부를 확인하였다.

얼굴동맥은 입꼬리점으로부터 가쪽으로 18.50 mm 지점을 주행하였으며, 그 직경은 2.19 mm였다. 아래입술동맥은 입꼬리점으로부터 아래쪽으로 15.11 mm, 가쪽으로 19.63 mm 지점에서 얼굴동맥으로부터 분지되었으며, 그 직경은 1.56 mm였다. 위입술동맥은 입꼬리점으로부터 위쪽으로 5.83 mm, 가쪽으로 11.28 mm 지점에서 얼굴동맥으로부터 분지되었으며, 그 직경은 1.48 mm였다. 볼근과 구강점막에 혈액을 공급하는 얼굴동맥 볼가지는 입주위의 깊은층에서 44% 확인되었다.

본 연구의 결과들은 기존의 얼굴동맥의 분지양상에 관한 연구결과에 더하여 입주위 재건을 위한 근육피판형성과 같은 침습적 치료뿐만 아니라 필러 및 보톡스 주입과 같은 비침습적 치료에도 유용한 해부학적 자료를 제공할 것으로 생각된다.

**찾아보기 낱말** : 얼굴동맥, 아래입술동맥, 위입술동맥, 입꼬리점, 재건수술

### 서론

입주위는 외상, 악성종양, 그리고 선천적인 기형이 빈번하게 발생하는 부위이며 [1-3], 소화 및 발성 기관으로써 뿐만 아니라 심미적으로도 중요한 해부학적 부위

이다. 따라서, 임상의들에게 있어 재건 시 기능적으로나 심미적으로 이상적인 결과를 얻기 위해서는 이 부위에 관한 자세한 해부학적 자료가 중요하다.

얼굴부위는 여러 동맥으로부터 혈액을 풍부하게 공급받으며, 이러한 혈액공급은 대부분 얼굴동맥, 가로얼굴동맥, 그리고 눈확아래동맥에 의해 이루어진다. 얼굴동맥은 이들 중 가장 크며, 얼굴에 분포하는 주된 동맥이다 [4].

얼굴동맥은 바깥목동맥의 앞쪽에서 시작되어 목의 깊은 구조물을 지나 깨물근 앞모서리의 아래끝에서 얼굴로 들어가 입꼬리 및 코의 바깥쪽을 거쳐 눈구석에 이르며, 경과 도중 얼굴과 얼굴표정근에 여러 가지를

\*이 논문은 2013년도 정부(교육부)의 재원으로 한국연구재단의 지원을 받아 수행된 기초연구사업임 (NRF-2013R1A1A2059176).

저자(들)는 '의학논문 출판윤리 가이드라인'을 준수합니다.

저자(들)는 이 연구와 관련하여 이해관계가 없음을 밝힙니다.

교신저자 : 김홍중 (조선대학교 치의학전문대학원 해부학·구강안면발생학교실)

전자우편 : hjbkim@chosun.ac.kr

낸다 [5]. 아래입술동맥과 위입술동맥은 입꼬리 부위에서 분지되는 얼굴동맥의 가지로써 이들은 반대쪽의 동일한 동맥과 교동하거나 교차한다. 아래입술동맥은 아래입술내림근의 밑을 지나 앞쪽으로 주행하여 아래입술의 근육과 점막, 그리고 입술샘에 분포하며, 위입술동맥은 위입술가장자리를 따라서 입돌레근과 점막 사이를 지나 위입술, 코중격 및 콧방울에 분포한다 [6].

입주위는 혈액 공급이 풍부하고, 공여부위로써 최소한의 손상 및 뛰어난 촉감을 제공하고, 인접 부위와의 색깔의 조화로 인해 코와 입주위의 재건 시 많이 이용되고 있다. 이에 수반하여 임상 의들도 입주위 재건에 있어서 코입술피부피판술 (nasolabial skin flap), 얼굴동맥 근육점막피판술 (facial artery musculomucosal flap, FAMM)과 같은 얼굴동맥과 그 가지들을 이용한 다양한 시술 방법들을 소개하고 있다 [7-9]. 따라서, 얼굴동맥은 코 성형수술이나 여러 구강안면수술과 관련된 중요한 해부학적 구조물이므로 이에 관한 해부학적 지식을 숙지하는 것이 치료 양상과 술 후 예후 결정을 위해 선행되어야 한다 [10,11].

입주위의 재건술과 관련하여 얼굴동맥에 관한 많은 연구가 진행되었으며, 기존의 연구자들은 얼굴동맥과 그 가지들의 기시 및 분지형태, 그리고 분포양상에 관해 서로 상이한 연구결과를 제시하고 있다 [4,7,9]. 또한, 인종 및 개인 간의 차이, 그리고 개인 내에서의 편측성 등 얼굴동맥의 많은 다양성에 대해 언급하였다 [4,12]. 이와 같은 얼굴동맥의 다양한 차이로 인해 최근에도 입주위의 혈관계에 관한 해부학적 연구가 계속되고 있

으며, 임상 의들에게 있어 시술 전 이 부위에 관한 자세한 해부학적 지식을 숙지하는 것은 중요한 의미를 갖는다. 따라서, 본 연구에서는 입 주위 재건 시 가장 많이 이용되는 얼굴동맥의 주행경로를 파악하고 그 가지인 아래입술동맥과 위입술동맥의 직경, 위치, 거리 등 형태계측학적 분석을 통해 이들에 관한 정량적 자료를 제공하고자 한다.

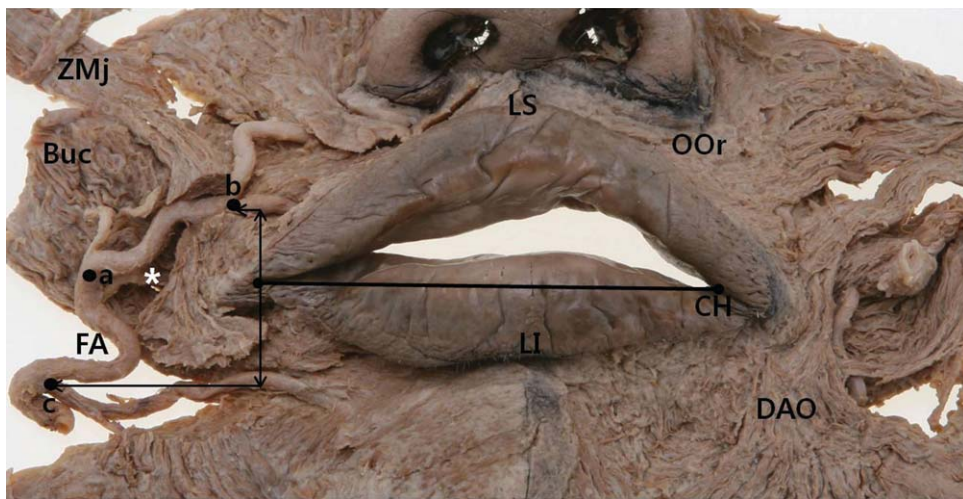
## 재료 및 방법

### 1. 재료

본 연구에서는 조선대학교 의학전문대학원 해부학 교육용 시신 25구 (50쪽; 남자 16구, 여자 9구)를 사용하였으며 사망 시 평균 연령은 61.8세 (41~88세)였다. 입꼬리부위에서 얼굴동맥의 주행경로 및 형태학적 분석을 위해 입술 및 얼굴부위와 관련된 어떠한 외과적 시술도 받지 않은 표본을 선택하였다.

### 2. 측정

얼굴동맥의 주행경로를 확인하기 위해서 눈확아래모서리에서부터 아래턱뼈의 아래모서리까지 얼굴의 피부와 피부밑 조직을 제거하였다. 아래턱뼈의 아래모서리 부위에서 얼굴동맥을 확인한 후 점차적으로 입꼬리부위 방향으로 진행하면서 얼굴동맥의 가지인 아래입술동맥과 위입술동맥을 노출시켰다. 본 연구에서는 얼굴



**Fig. 1.** Dissection shows the main branches of the facial artery and the measurement landmarks in perioral region. Buc, buccinator muscle; CH, cheilion; DAO, depressor anguli oris muscle; FA, facial artery; LI, labrale inferius; LS, labrale superius; OOr, orbicularis oris muscle; ZMj, zygomaticus major muscle. a, the facial artery to the mouth corners (cheilions); b, origin of the inferior labial artery; c, origin of the superior labial artery; \* (asterisk), the buccal branch of the facial artery. Each arrow is the vertical and horizontal distance from CH to 'b' or 'c' point.

부위 연조직 계측점 중 하나인 입꼬리점 (corner of the mouth; cheilions)을 기준점으로 사용하였다. 각각의 표본에서 양쪽의 입꼬리점을 연결한 수평선을 가쪽으로 연장하여 이 연장선이 얼굴동맥과 만나는 지점에서 입꼬리점으로부터 얼굴동맥까지의 거리와 얼굴동맥의 바깥직경을 측정하였다. 또한, 입꼬리점으로부터 아래입술동맥과 위입술동맥의 기시점까지의 수직, 수평거리 및 기시점에서 이들의 바깥직경을 각각 측정하였다. 모든 측정은 디지털 캘리퍼 (CD-15CP, Mitutoyo Co., Kawasaki, Japan)를 사용하여 0.01 mm 수준까지 측정하였다. 그리고 각 표본에서 볼근에 혈액을 공급하는 얼굴동맥 볼가지의 존재여부를 확인하였다 (Fig. 1).

### 3. 통계분석

모든 측정값의 통계분석은 SPSS 12.0 (Chicago, IL, USA) 프로그램을 이용하였다. 해부학적 지식이 있는 두 명의 계측자가 동일한 방법에 의하여 모든 표본을 반복 측정한 후, one-way ANOVA를 시행하여 계측자 간의 차이와 각 계측항목의 좌우 차이를 분석하였다. 분석 결과 계측자 간의 유의적 차이가 나타나지 않아 ( $P=0.692$ ) 두 계측자가 측정한 값의 평균을 최종 계측 자료로 사용하였다. 또한, 모든 계측항목의 좌우 역시 유의적 차이를 보이지 않아 ( $P=0.426$ ) 동일한 집단으로 간주하였다. 본 연구에서는 성별 및 연령 간의 유의적 차이는 고려되지 않았다. 모든 측정값들은 평균과 표준편차로 나타내었으며 각 항목의 분석은 유의수준 0.05에서 이루어졌다.

## 결 과

### 1. 얼굴동맥의 주행경로 및 분지양상

얼굴동맥은 아래턱뼈의 아래모서리를 돌아 얼굴로 들어가며, 입꼬리내림근에 작은 근육가지를 낸 후 볼근의 얇은층과 큰광대근의 깊은층을 지나 입꼬리부위에 이르렀다. 얼굴동맥은 주행 중 입꼬리와 아래턱뼈 아래모서리 사이에서 아래입술동맥을 분지하였으며, 이는 앞쪽으로 주행하여 입꼬리내림근의 깊은층을 지났다 (Fig. 1). 입꼬리부위에서 얼굴동맥의 직경은 평균 2.19 mm였으며, 이는 입꼬리점에서 가쪽으로 평균 18.50 mm 지점을 지난 후 주요 가지 중 하나인 위입술동맥을 분지하였다 (Table 1 and Fig. 4).

### 2. 아래입술동맥과 위입술동맥의 기시점의 위치

얼굴동맥으로부터 아래입술동맥의 기시점은 입꼬리와 아래턱뼈 아래모서리 사이에서 다양하게 나타났다. 입꼬리점과 아래입술동맥 기시점 사이의 평균거리는 26.37 mm이며, 기시점에서 아래입술동맥의 직경은 평균 1.56 mm로 이는 입꼬리점에서 아래쪽으로 평균 15.11 mm, 가쪽으로 평균 19.63 mm 지점에서 분지되었다 (Table 2 and Fig. 4).

위입술동맥은 모든 표본에서 입꼬리보다 위쪽에서 시작되었으며, 그 기시점은 하나의 표본을 제외하고 입꼬리점을 지나는 수직의 기준선보다 가쪽에 위치해 있었다. 입꼬리점과 위입술동맥 기시점 사이의 평균거리

**Table 1.** Measurements of the facial artery in perioral region

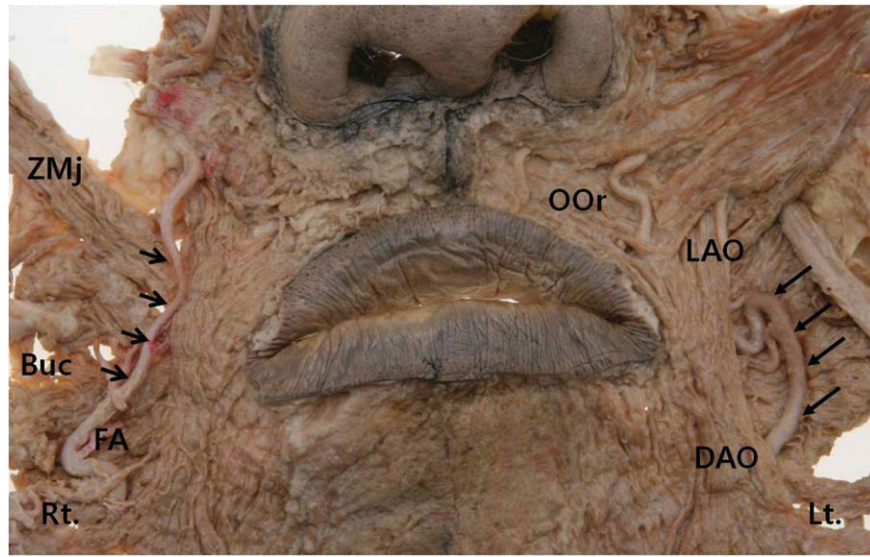
Parameter	Mean $\pm$ SD (mm)	Minimum (mm)	Maximum (mm)
Distance of FA from CH	18.50 $\pm$ 4.65	10.99	28.51
Diameter of FA (external)	2.19 $\pm$ 0.45	1.15	3.20

FA, facial artery; CH, cheilion.

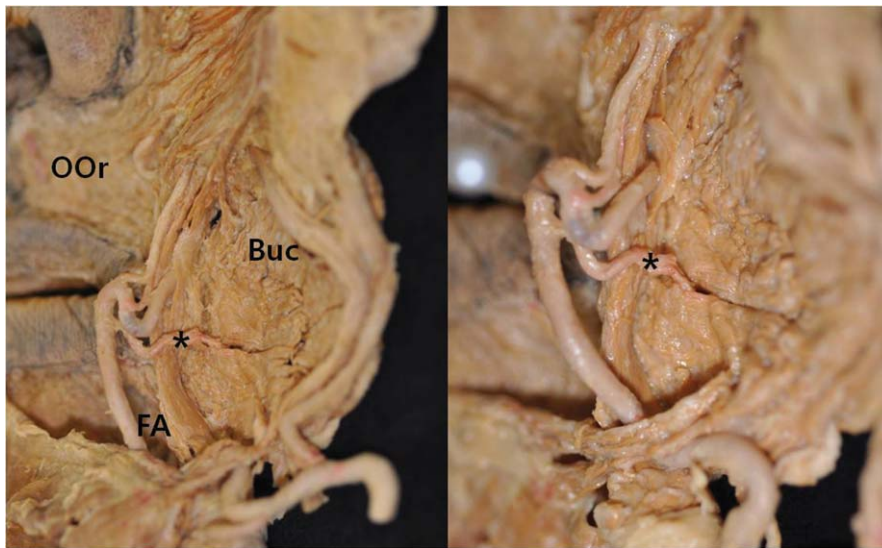
**Table 2.** Measurements of the inferior and superior labial artery in perioral region

Parameter	Mean $\pm$ SD (mm)	Minimum (mm)	Maximum (mm)
Distance of the ILA from CH	26.37 $\pm$ 6.37	15.09	42.47
Vertical distance of the ILA from CH	15.11 $\pm$ 5.82	2.47	33.02
Horizontal distance of the ILA from CH	19.63 $\pm$ 5.35	9.14	28.64
Diameter of the ILA (external)	1.56 $\pm$ 0.39	0.85	2.39
Distance of the SLA from CH	12.74 $\pm$ 3.96	6.14	23.80
Vertical distance of the SLA from CH	5.83 $\pm$ 2.29	2.02	10.59
Horizontal distance of the SLA from CH	11.28 $\pm$ 6.20	2.34	25.46
Diameter of the SLA (external)*	1.48 $\pm$ 0.50	0.47	2.26

The significance difference was considered at  $P < 0.05$ . Asterisks indicates statistically significant differences between left and right sides ( $P < 0.05$ ). ILA, inferior labial artery; SLA, superior labial artery; CH, cheilion.



**Fig. 2.** Dissection shows the laterality of the facial artery in perioral region. In this case, rarely, the left facial artery was more dominant than the right facial artery. The arrows indicate facial artery. Buc, buccinator muscle; DAO, depressor anguli oris muscle; FA, facial artery; LAO, levator anguli oris muscle; OOr, orbicularis oris muscle; ZMj, zygomaticus major muscle; Lt., left side; Rt., right side.



**Fig. 3.** Photographs shows the buccal branch of the facial artery (asterisk) at the posterior aspect of the left specimen. Buc, buccinator muscle; FA, facial artery; OOr, orbicularis oris muscle.

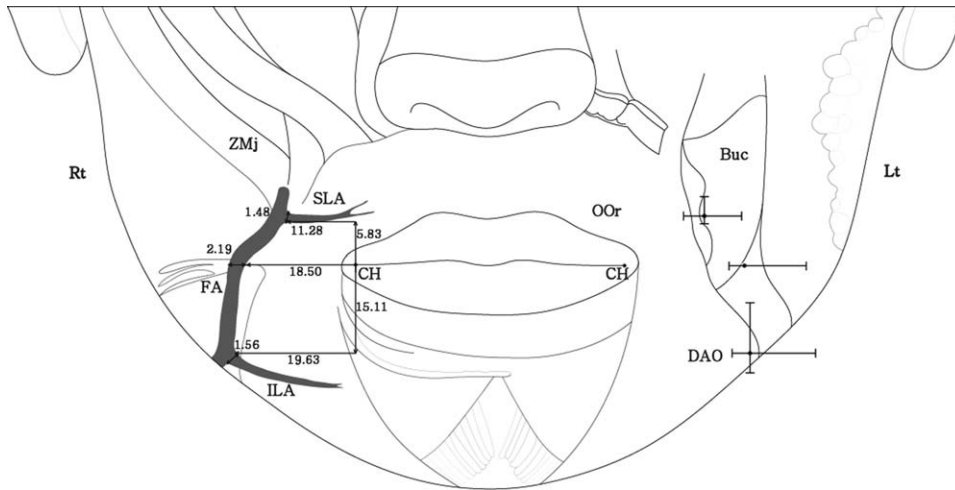
는 12.74 mm이며, 기시점에서 위입술동맥의 직경은 평균 1.48 mm로 이는 입꼬리점에서 위쪽으로 평균 5.83 mm, 가쪽으로 평균 11.28 mm 지점에서 분지되었다 (Table 2 and Fig. 4).

아래입술동맥과 위입술동맥의 편측성에 관한 통계분석 결과 위입술동맥의 직경을 제외한 다른 계측항목에서는 좌우 간의 유의적인 차이가 나타나지 않았다. 위입술동맥의 직경은 왼쪽(1.31 mm)에 비해 오른쪽(1.64

mm)이 더 우세하게 나타났다( $P=0.026$ ) (Table 2 and Fig. 2).

### 3. 얼굴동맥 불가지의 출현빈도

얼굴동맥은 깨물근의 앞모서리에서 나와 얼굴부위를 주행하면서 많은 얼굴표정근에 작은 근육가지를 낸다. 이들 중 볼근과 구강점막에 혈액을 공급하는 얼굴동맥



**Fig. 4.** Schematic drawing shows the major course of the facial artery and its main branches with reference to the cheilion. The data (in millimeters) represent mean values (right) and mean  $\pm$ SD values (left). Buc, buccinator muscle; CH, cheilion; DAO, depressor anguli oris muscle; FA, facial artery; ILA, inferior labial artery; OOr, orbicularis oris muscle; SLA, superior labial artery; ZMj, zygomaticus major muscle; Lt., left side; Rt., right side.

볼가지가 입꼬리부위의 깊은층에서 44% (22쪽) 관찰되었다 (Fig. 3).

### 고찰

얼굴의 혈액공급은 여러 동맥의 복합적인 분포에 의해 이루어지며, 일반적으로 이들 중에서 얼굴동맥이 가장 크고 얼굴부위의 혈액공급에 있어 중요한 역할을 한다. 동맥들은 서로 연결되어 있어 얼굴동맥이 부재하거나 미약한 분포를 이루는 부위는 보다 우세하게 발달된 반대편의 얼굴동맥 또는 동측의 가로얼굴동맥, 눈확아래동맥, 그리고 눈동맥에 의해 얼굴부위의 혈액공급이 이루어진다[7].

입주위는 입의 기본적인 기능뿐만 아니라 최근 미용시술과 관련하여 심미적으로도 매우 중요하며, 또한 여러 요인에 의한 코입술부위 결합의 재건을 위해 이용되는 이상적인 공여부위이다 [13]. 최근 코입술주름의 필러주입 시 혈관손상으로 인한 조직괴사나 피부변색과 같은 부작용 등이 빈번히 보고되면서 이 부위에 관한 해부학적 자료가 중요시 되고 있다. 입주위의 주요 혈액공급은 얼굴동맥의 가지인 아래입술동맥과 위입술동맥으로부터 기원하며, 이들은 기존의 많은 연구에 의하면 매우 다양한 형태로 주행하고 분포함을 알 수 있다. 따라서, 피관 형성을 이용한 얼굴의 재건술뿐만 아니라 보톡스 및 필러 주입과 같은 비침습적 치료에서도 얼굴동맥과 그 가지들의 주행경로와 분포양상은 중

요하다 [9,14,15]. 본 연구에서는 기존의 얼굴동맥 가지들의 분지양상에 대한 연구에 더하여, 얼굴 재건 및 비침습적 시술이 주로 이루어지는 부위인 입주위에서 얼굴동맥의 분포양상 그리고 얼굴표면의 구조물인 입꼬리점을 기준으로 하여 얼굴동맥과 아래입술동맥, 위입술동맥의 형태계측학적 연구를 시행하였다.

얼굴동맥의 주행과 분포양상에 대한 많은 연구가 이루어져 왔으나 [7-9,12,13,16], 얼굴 표면에서 쉽게 관찰할 수 있는 구조물을 기준으로 한 얼굴동맥 위치의 상대적 및 절대적 계측값에 대한 연구는 많지 않다. 입꼬리를 기준으로 얼굴동맥의 위치를 측정된 결과 얼굴동맥은 입꼬리에서 가쪽으로 평균 16 mm 지점에 위치해 있으면서 [16], 미용수술과 관련이 깊은 볼굴대의 가쪽 모서리로부터 가쪽으로 약 1 mm 떨어진 지점을 지났다 [17]. 입꼬리점을 기준점으로 사용한 본 연구에서 얼굴동맥은 입꼬리점에서 가쪽으로 평균 18.50 mm 떨어진 지점을 주행하였다. 임상 시술 시 얼굴 표면에서 쉽게 인지할 수 있는 계측점을 기준으로 한 이와 같은 얼굴동맥의 결과들은 입주위의 재건을 위한 피관수술과 코입술주름의 형성 및 얼굴의 노화현상과 관련이 있어, 최근 미용시술 분야에서 주요 관심사인 입꼬리 부위의 시술 시 괴사와 같은 여러 합병증을 예방하기 위해 중요한 의미를 갖는다.

대체적으로 아래입술동맥은 입꼬리 아래부위에서 얼굴동맥으로부터 시작되며, 양측의 동맥들은 문합하여 입술의 근육과 점막층 사이에서 동맥 고리를 형성한다 [18,19]. 본 연구에서 아래입술동맥의 기시점은 입꼬리

점을 기준으로 아래쪽으로 15.11 mm, 가쪽으로 19.63 mm 지점에 위치하였다. Al-Hoqail과 Meguid [20]에 의하면 입꼬리에서 아래입술동맥의 기시점까지의 거리는 19.3 mm이며, 이 지점에서 동맥의 직경은 1.4 mm였다. 이와 비교하여 본 연구에서는 기시점에서 동맥의 직경 크기는 유사하였으나, 입꼬리점과 기시점 사이의 거리는 상당한 차이를 보였다. 일반적으로 입술의 붉은부분(vermilion) 결함을 재건하기 위해서 뺨 안쪽의 볼점막이나 아래입술 안쪽면 점막을 이용하는데, 이때 아래입술동맥은 입술의 안쪽 점막에 가깝게 위치하고, 재건술에 이용할 수 있는 충분한 직경을 가지고 있으므로 수술시 이의 손상 가능성과 유용성 측면에서 그 위치는 중요하다 [21,22].

위입술동맥은 입꼬리부위에서 얼굴동맥으로부터 나뉘어 위입술의 붉은부분경계(vermilion border)로부터 5~12 mm의 거리를 두고 안쪽으로 주행하며, 입술의 정중선 근처에서 반대쪽 위입술동맥과 만나 문합을 이룬다 [8,12,13]. 본 연구에서 위입술동맥은 모든 표본에서 입꼬리보다 위쪽에서 분지되었으며, 그 지점은 입꼬리에서 위쪽으로 5.83 mm, 가쪽으로 11.28 mm에 위치해 있었다. 또한, 입꼬리에서 위입술동맥의 기시점까지의 거리는 Magden 등 [23]에 의한 연구결과 (12.1 mm)와 거의 유사하였다. 입꼬리 부위는 McGregor flap과 같은 피관술에서 피관의 회전지점이므로 이 거리는 절개 시 동맥손상 방지를 위해 입꼬리 근처에서 보존되어야 하는 조직의 최소량으로 생각할 수 있다 [23]. 분지부위에서의 위입술동맥의 직경은 1.0~2.0 mm이며, 좌우 직경의 차이가 0.4~0.8 mm로 나타났으며 [8], 왼쪽에 비해 오른쪽의 동맥이 더 우세함을 보였다 [9]. 이와 마찬가지로 본 연구에서도 통계분석 결과 직경의 좌우 간 유의적 차이가 나타났으며, 오른쪽이 더 큰 직경을 가지고 있었다. 이로 미루어 볼 때, 얼굴동맥을 통한 좌우의 혈액공급에는 차이가 있을 것으로 생각된다.

최근 얼굴동맥 가지를 이용한 근육점막피관술(FAMM)이 구강 내 수술을 위해 넓게 이용되고 있다. 이 술식에서 사용되는 피관은 점막과 볼근 일부를 포함하고 있으므로 수여부위에 더 나은 탄력감을 제공할 수 있어, 술 후 수축 가능성이 적고 흉터형성을 피할 수 있다는 이점이 있다 [16,24]. 얼굴동맥은 주행하면서 많은 얼굴표정근에 작은 근육가지를 내며, 특히 입꼬리 근처에서는 깊은층에 위치한 볼근의 가쪽을 지나면서 여러 개의 가지를 낸다. 이와 같이 얼굴동맥은 얼굴표정근의 깊은층을 주행하므로 얼굴근육 피관술을 수행하기 전 얼굴동맥과 얼굴표정근 사이의 관계가 고려되어야 한다.

기존의 연구들은 대부분 근육피관형성과 관련한 혈관의 분지양상에 초점이 맞추어져 있다. 이에 대하여

얼굴표면의 표지점을 기준으로 한 얼굴동맥 주행양상과 얼굴에 분포하는 동맥들의 분지점에 대한 본 연구의 계측적 자료는 근육피관형성 시 유용한 정보가 될 것으로 생각되며, 최근 빈번히 수행되는 필러 및 보톡스 치료와 관련하여도 중요한 임상해부학적 자료가 될 것으로 사료된다.

## 참 고 문 헌

- Goslen JB, Thomas JR. Cancer of the perioral region. *Dermatol Clin*. 1989; 7:733-49.
- Prochazkova L, Machalka M, Prochazka J, Tecl F, Klimovic M. Arteriovenous malformations of the orofacial area. *Acta Chir Plast*. 2000; 42:55-9.
- Eppley BL, van Aalst JA, Robey A, Havlik RJ, Sadove AM. The spectrum of orofacial clefting. *Plast Reconstr Surg*. 2005; 115:101e-14e.
- Lasjaunias P, Berenstein A, Doyon D. Normal functional anatomy of the facial artery. *Radiology*. 1979; 133:631-8.
- Kim MK. *Head & Neck anatomy*. 5th ed. Seoul: Dental & Medical Publishing; 2011. Korean.
- Drake RL, Vogl AW, Mitchell AWM. *Gray's Anatomy for students*. 2th ed. Philadelphia: Churchill Livingstone; 2010.
- Niranjan NS. An anatomical study of the facial artery. *Ann Plast Surg*. 1988; 21:14-22.
- Park C, Lineaweaver WC, Buncke HJ. New perioral arterial flaps: anatomic study and clinical application. *Plast Reconstr Surg*. 1994; 94:268-76.
- Koh KS, Kim HJ, Oh CS, Chung IH. Branching patterns and symmetry of the course of the facial artery in Koreans. *Int J Oral Maxillofac Surg*. 2003; 32:414-8.
- Herbert DC. A subcutaneous pedicled cheek flap for reconstruction of alar deficits. *Br J Plast Surg*. 1978; 31:79-92.
- Wee SS, Hruza GI, Mustoe TA. Refinements of nasalis myocutaneous flap. *Ann Plast Surg*. 1990; 25:271-8.
- Nakajima H, Imanishi N, Aiso S. Facial artery in the upper lip and nose: Anatomy and a clinical application. *Plast Reconstr Surg*. 2002; 109:855-63.
- Pinar YA, Bilge O, Govsa F. Anatomic study of the blood supply of perioral region. *Clin Anat*. 2005; 18:330-9.
- Yang HM, Lee YI, Lee JG, Choi YJ, Lee HJ, Lee SH, et al. Topography of superficial arteries on the face. *Korean J Phys Anthropol*. 2012; 25:145-51. Korean.
- Yang HM, Lee JG, Hu KS, Gil YC, Choi YJ, Lee HK, et al. New anatomical insights on the course and branching patterns of the facial artery: clinical implications of injectable treatments to the nasolabial fold and nasojugal groove. *Plast Reconstr Surg*. 2014; 133:1077-82.

16. Dupoirieux L, Plane L, Gard C, Penneau M. Anatomical basis and results of the facial artery musculomucosal flap for oral reconstruction. *Br J Oral Maxillofac Surg.* 1999; 37: 25-8.
17. Yu SK, Lee MH, Kim HS, Park JT, Kim HJ, Kim HJ. Histomorphologic approach for the modiolus with reference to reconstructive and aesthetic surgery. *J Craniofac Surg.* 2013; 24:1414-7.
18. Kolhe PS, Leonard AG. Reconstruction of the vermilion after "lip-shave". *Br J Plast Surg.* 1988; 41:68-73.
19. Edizer M, Mağden O, Tayfur V, Kiray A, Ergür I, Atabey A. Arterial anatomy of the lower lip: a cadaveric study. *Plast Reconstr Surg.* 2003; 111:2176-81.
20. Al-Hoqail RA, Meguid EM. Anatomic dissection of the arterial supply of the lips: an anatomical and analytical approach. *J Craniofac Surg.* 2008; 19:785-94.
21. Pribaz JJ, Meara JG, Wright S, Smith JD, Stephens W, Breuing KH. Lip and vermilion reconstruction with the facial artery musculomucosal flap. *Plast Reconstr Surg.* 2000; 105: 864-72.
22. Schulte DL, Sherris DA, Kasperbauer JL. The anatomical basis of the Abbé flap. *Laryngoscope* 2001; 111:382-6.
23. Mağden O, Edizer M, Atabey A, Tayfur V, Ergür I. Cadaveric study of the arterial anatomy of the upper lip. *Plast Reconstr Surg.* 2004; 114:355-9.
24. Hatoko M, Kuwahara M, Tanaka A, Yurugi S. Use of facial artery musculomucosal flap for closure of soft tissue defects of the mandibular vestibule. *Int J Oral Maxillofac Surg.* 2002; 31:210-1.

## Morphometric Analysis of the Facial Artery in Perioral Region

Sun-Kyoung Yu<sup>1</sup>, Kwang-Young Lee<sup>1</sup>, Myoung-Hwa Lee<sup>1</sup>, Yong-Hyun Jeon<sup>2</sup>,  
Hansoo Kang<sup>1</sup>, Chul Kwon Lee<sup>1</sup>, Heung-Joong Kim<sup>1</sup>

<sup>1</sup>*Department of Anatomy and Orofacial Development, School of Dentistry, Chosun University*

<sup>2</sup>*Department of Anatomy, School of Medicine, Chosun University*

---

**Abstract** : The facial artery is the largest and main arterial supply of the face, and the inferior and superior labial arteries supply blood to the lower and upper lips and intersect on the opposite site. The aim of this study was to provide quantitative data on the course of facial artery and the distribution of inferior and superior labial artery in perioral region. The location, distance, course, and diameter of the facial artery, inferior labial artery, and superior labial artery were measured directly on 50 hemifacial cadavers of Koreans and statistically analyzed using one-way ANOVA. The facial artery was located 18.50 mm lateral to the mouth corners (Cheilions). The inferior labial artery at its origin was located 15.11 mm inferior and 19.63 mm lateral to the Cheilions. The superior labial artery at its origin was located 5.83 mm superior and 11.28 mm lateral to the Cheilions. The diameter of facial artery, inferior labial artery, and superior labial artery was 2.19, 1.56, and 1.48 mm, respectively. The courses of the facial artery and its branches showed no significant differences on laterality except for the diameter of the superior labial artery ( $p=0.026$ ). The buccal branch of facial artery was showed in 44% of the cases in the deep layer of perioral region. In conclusion, this study provides that the data will be useful in predicting the courses of the facial artery and helpful for reconstructive surgery in perioral region.

---

**Keywords** : Facial artery, Inferior labial artery, Superior labial artery, Cheilion, Reconstructive surgery