

돌림근띠 힘줄의 크기와 뼈표지점과의 위치관계: 해부학적 연구

김경진¹, 조호정¹, 남용석¹, 한승호², 김인범¹

¹가톨릭대학교 의과대학 해부학교실 · 가톨릭응용해부연구소

²중앙대학교 의과대학 해부학교실

(2014년 10월 30일 접수, 2014년 12월 1일 수정접수, 2014년 12월 9일 게재승인, Published Online 30 March 2015)

간추림 : 돌림근띠 힘줄 치료의 경우 표면에서 돌림근띠 힘줄의 구조와 위치를 쉽게 찾아내는 것이 중요하다. 따라서 이 연구의 목적은 돌림근띠 힘줄 각각의 크기와 뼈표지점과의 위치관계를 확인하고 표면에서 힘줄의 위치를 확인할 수 있는 표지점을 제공하는 것에 있다.

재료는 한국인 성인 시신 26구를 사용하였으며 바로누운자세에서 모든 항목을 계측하였다. 중심점은 위팔뼈 큰결절에서 가장 돌출된 지점으로 설정하였고 위팔뼈몸통 장축에서 위팔뼈머리의 맨 위 지점을 0°로 하고 앞쪽을 양(+)의 각도, 뒤쪽을 음(-)의 각도로 계측값을 표현하였다.

중심점을 기준으로 돌림근띠 힘줄이 위팔뼈에 붙는 각도는 어깨밑근 53.8°에서 103.3°, 가시위근 -17.1°에서 25.7°, 가시아래근 -68.4°에서 -1.9°, 작은원근 -117.1°에서 -75.7°이었다. 봉우리앞모서리에서 수직으로 내려 위팔뼈에 닿는 지점은 중심점을 기준으로 7.5±11.7°였으며 그곳의 평균 위치는 가시위근 힘줄이 닿는곳 중앙이었다. 봉우리각에서 가쪽 수평으로 이어 위팔뼈에 닿는 지점은 -49.4±14.3°로 가시아래근 힘줄이 닿는곳 아래쪽에서 평균 30%에 위치해 있었으며, 부리돌기의 가장 돌출된 지점에서 가쪽 수평으로 이어 위팔뼈에 닿는 지점은 63.1±14.7°, 어깨밑근 힘줄이 닿는곳 위쪽에서 평균 20%에 위치해 있었다. 위팔뼈 작은결절에서 가장 돌출된 지점은 80.8±11.1°이며 어깨밑근 힘줄이 닿는곳 위쪽에서 평균 60%에 위치해 있었다.

돌림근띠 힘줄의 크기와 관련된 모든 계측값에서 오른쪽과 왼쪽의 차이는 없었지만 작은원근의 몸쪽 너비와 어깨밑근의 몸쪽과 먼쪽 너비, 힘줄 길이에서 남녀가 통계적으로 유의한 차이를 나타냈다(P<0.05).

따라서 어깨 치료를 위해 피부에서 힘줄의 위치를 확인 시 어깨밑근은 작은결절, 가시위근은 봉우리앞모서리, 가시아래근은 봉우리각을 활용하는 것이 효과적일 것으로 판단된다.

찾아보기 낱말 : 돌림근띠 힘줄, 뼈표지점, 어깨 부상, 힘줄 닿는곳, 위팔뼈

서 론

돌림근띠(rotator cuff)는 어깨밑근(subscapularis, SS)과 가시위근(supraspinatus, SSP), 가시아래근(infraspinatus, ISP), 작은원근(teres minor, TM)으로 구성되며 어깨 관절의 섬유조직과 함께 어깨 주변을 감싸고 있다[1].

저자(들)는 ‘의학논문 출판윤리 가이드라인’을 준수합니다.

저자(들)는 이 연구와 관련하여 이해관계가 없음을 밝힙니다.

교신저자 : 김인범(가톨릭대학교 의과대학 해부학교실 · 가톨릭응용해부연구소)

전자우편 : ibkimmd@catholic.ac.kr

어깨 관절은 절구관절(ball and socket joint)로 다른 관절에 비해 운동범위가 큰 반면 불안정한 단점이 있다. 어깨 관절의 불안정을 포함한 여러 가지 원인에 의해 어깨 통증이 발생되며 [2] 통증의 대부분은 주로 돌림근띠 힘줄의 문제로 발생한다[3]. 건강관리공단이 발표한 자료에 의하면 어깨 통증 유병률은 2006년 137만 명에서 2011년 210만 명으로 9%의 증가율을 보였고, 현재 인구의 고령화와 스포츠 활동의 증가로 인해 어깨 부상 빈도가 점차 증가하고 있다[2,4].

돌림근띠 힘줄의 손상으로 발생한 통증을 완화하는 방법으로 주사 치료와 외과적 치료가 있다[2,3,5-7]. 약

물을 사용한 주사 치료는 돌림근띠부분파열 (partial-thickness rotator cuff tears)과 힘줄염 (tendinitis), 석회화염 (calcific tendinitis)과 같은 어깨 질환에 주로 사용되며 돌림근띠전층파열 (full-thickness rotator cuff tears)과 부딪힘증후군 (impingement syndrome)과 같은 질환에는 봉우리밑감압술 (subacromial decompression)과 돌림근띠봉합술 (rotator cuff repair)을 주로 사용한다[2,3].

어깨 손상 부위의 구조물을 확인하기 위해 봉우리와 부리돌기, 큰결절, 작은결절과 같은 측진 가능한 뼈표지점을 활용하고 있다[8,9]. 치료 시 돌림근띠 힘줄의 구조를 정확히 구분하는 것은 어렵기 때문에 피부 표면에서 힘줄의 위치를 가늠할 수 있어야 한다[10]. Minagawa (1998)와 Curtis (2006) 등의 연구에서 파열이 자주 일어나는 가시위근과 가시아래근이 겹쳐진 위치와 관절주머니에 힘줄이 붙는 위치에 대한 연구는 시행하였지만[10,11], 돌림근띠의 힘줄을 피부 표면에서도 쉽게 찾을 수 있도록 위팔뼈를 가쪽에서 봤을 때 힘줄의 위치를 표현한 연구는 찾아보기 어려웠다.

따라서 이 연구는 돌림근띠 힘줄의 크기와 뼈표지점과의 위치관계 그리고 위팔뼈에 붙는 돌림근띠 힘줄의 위치를 조사하여 어깨 치료의 효율성을 높이는데 그 목적이 있다.

재료 및 방법

1. 재료

가톨릭대학교 의과대학 해부학교실의 고정 시신 5구와 고정하지 않은 시신 21구를 사용하였으며 남·여 각각 13구씩 52쪽의 어깨를 해부, 계측하여 관찰하였

다. 평균나이 70.6±9.9세로 남자 67.3±8.8세, 여자 76.5±8.9세이었다.

2. 계측 기준

어깨 부위 피부와 피부밑조직을 제거한 뒤, 계측 기준이 되는 표지점인 봉우리앞모서리 (anterior edge of acromion, AcA)와 봉우리각 (posterior edge of acromion, AcP), 부리돌기에서 가장 돌출된 지점 (anterior edge of coracoid process, CpA)과 위팔뼈의 작은결절에서 가장 돌출된 지점 (anterior edge of lesser tubercle, LtA)을 먼저 위치를 확인한 후 바늘을 꽂아 표시하였다. 돌림근띠 힘줄과 뼈표지점과의 위치관계를 계측한 후 힘줄의 크기를 자세히 관찰하기 위해 부리돌기와 봉우리 (acromion, Ac)의 일부를 잘라냈다.

가쪽에서 본 위팔뼈머리의 중심점 (central point, HhC)은 위팔뼈 큰결절에서 가장 돌출된 지점으로 설정하였다. 위팔뼈몸통 장축 (long axis of humeral shaft, Y)에서 위팔뼈머리의 맨 위 지점을 0°로 하고 앞쪽을 양(+)의 각도, 뒤쪽을 음(-)의 각도로 계측값을 표현하였다.

모든 기준점 설정과 계측은 시신의 바로누운자세를 기준으로 하였다.

3. 계측 항목

4개의 돌림근띠 힘줄을 각각 구분하여 계측하였다. 1) 돌림근띠 힘줄의 크기는 길이 (length of tendon, TL)와 몸쪽 너비 (proximal width of tendon, PW), 먼쪽 너비 (distal width of tendon, DW), 두께 (thickness of tendon, TT)를 계측하였고, 2) 돌림근띠 힘줄이 위팔뼈에 붙는 위치는 중심점에서 계측 기준에 의하여 각도로 표현하

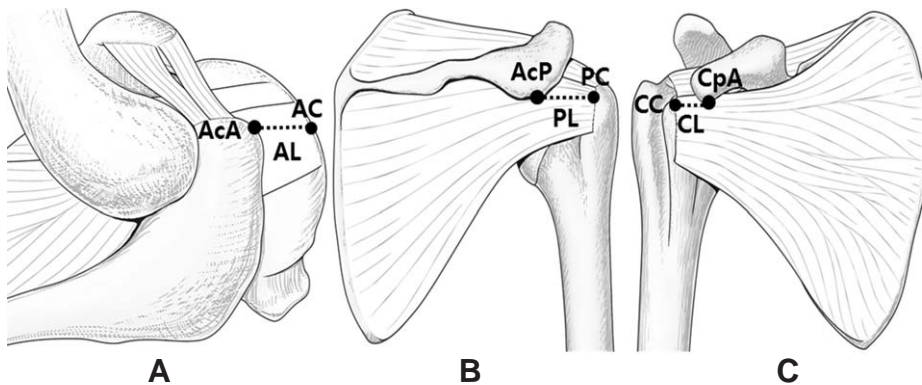


Fig. 1a. The distance between the proximal end of tendon and the bony landmarks. (A) Superior view of the shoulder joint. (B) Posterior view of the shoulder joint. (C) Anterior view of the shoulder joint. AcA, Anterior edge of acromion; AC, A point vertically drawn down from the AcA; AL, The distance from AcA to AC; AcP, Posterior edge of acromion; PC, A point lateral-horizontally drawn from the AcP; PL, The distance from AcP to PC; CpA, Anterior edge of coracoid process; CC, A point lateral-horizontally drawn from the most protrusive point of the CpA; CL, The distance from CpA to CC.

였다. 3) 돌림근띠 힘줄과 뼈표지점의 위치관계에서 3개의 거리는 봉우리앞모서리와 봉우리앞모서리에서 수직으로 내려 위팔뼈에 닿는 지점(AC)과의 거리(AL), 봉우리각과 봉우리각에서 가쪽 수평으로 이어 위팔뼈에 닿는 지점(PC)과의 거리(PL), 부리돌기와 부리돌기의 가장 돌출된 지점에서 가쪽 수평으로 이어 위팔뼈에 닿

는 지점(CC)과의 거리(CL)를 계측하였다(Fig. 1a). 4개의 각도는 AC가 중심점과 Y축이 이루는 각도(AAg), PC가 중심점과 Y축이 이루는 각도(PAg), CC가 중심점과 Y축이 이루는 각도(CAg), LtA가 중심점과 Y축이 이루는 각도(LAg)를 계측하였다(Fig. 1b).

계측은 디지털밀립자 (Absolute digimetric, Mitutoyo Corp, Japan)와 각도기 (protractor, Kumsung, Korea)를 사용하였고 통계 분석은 SPSS (20.0 for Windows, IBM, USA) 통계 프로그램을 사용하였으며, Student's t-test를 시행하여 남녀, 좌우에 대한 통계적 유의성을 분석하였다.

결 과

돌림근띠 힘줄의 크기는 어깨밀근과 가시아래근의 힘줄은 길면서 두꺼웠고 가시위근과 작은원근의 힘줄은 짧으면서 얇았다. 어깨밀근과 가시위근은 힘줄이 붙은 위팔뼈에서 멀어질수록 힘줄의 너비가 커졌고, 가시아래근과 작은원근은 위팔뼈에서 멀어질수록 힘줄의 너비가 작아졌다. 돌림근띠 힘줄 크기와 관련된 모든 계측값에서 오른쪽과 왼쪽의 차이는 없었고 작은원근의 몸쪽 너비와 어깨밀근의 몸쪽과 먼쪽 너비 그리고 길이에서 남녀 사이에 통계적으로 유의한 차이가 나타났다($P < 0.05$) (Table 1).

중심점을 기준으로 돌림근띠 힘줄이 위팔뼈에 붙는 평균 각도는 어깨밀근의 경우 53.8° 에서 103.3° 사이였다. 가시위근 -17.1° 에서 25.7° , 가시아래근 -68.4° 에

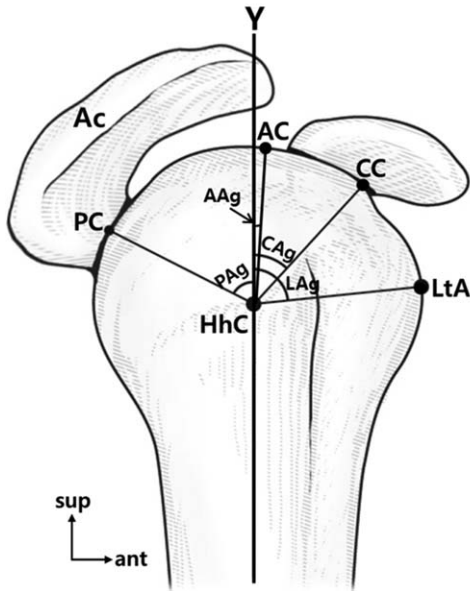


Fig. 1b. The locational relationship between the rotator cuff and the bony landmarks. Ac, Acromion; HhC, Central point of humeral head; LtA, Anterior edge of lesser tubercle; PAg, Angle of PC-HhC-Y; AAg, Angle of AC-HhC-Y; CAg, Angle of CC-HhC-Y; LAg, Angle of LtA-HhC-Y.

Table 1. The size of the rotator cuff.

		Male	Female	Right	Left	Total
TL	SS	26.1 ± 4.1*	23.5 ± 2.7*	24.8 ± 4.0	24.8 ± 3.3	24.8 ± 3.6
	SSP	21.8 ± 3.7	22.3 ± 4.6	22.3 ± 4.7	21.8 ± 4.3	22.1 ± 4.4
	ISP	30.4 ± 8.3	27.7 ± 7.2	29.4 ± 6.5	28.7 ± 8.8	29.1 ± 7.6
	TM	20.9 ± 4.5	19.0 ± 4.4	20.0 ± 4.3	19.9 ± 5.4	20.0 ± 4.8
PW	SS	26.0 ± 2.0*	24.3 ± 2.3*	25.5 ± 4.1	24.8 ± 4.3	25.2 ± 4.2
	SSP	17.1 ± 2.0	15.6 ± 2.0	16.0 ± 2.9	16.7 ± 2.1	16.4 ± 2.5
	ISP	19.4 ± 1.8	19.5 ± 2.1	19.8 ± 3.2	19 ± 2.6	19.4 ± 2.9
	TM	13.5 ± 3.4*	11.9 ± 2.6*	12.6 ± 4.2	12.9 ± 3.4	12.8 ± 3.8
DW	SS	32.9 ± 4.2*	29.2 ± 4.3*	31.6 ± 2.4	30.5 ± 1.9	31.1 ± 2.1
	SSP	18.0 ± 2.6	16.1 ± 2.1	16.7 ± 1.9	17.3 ± 2.2	17.0 ± 2.1
	ISP	18.4 ± 2.6	19.2 ± 3.0	18.8 ± 1.9	18.8 ± 1.8	18.8 ± 1.9
	TM	11.0 ± 3.9	10.3 ± 3.3	10.7 ± 2.0	10.6 ± 2.7	10.7 ± 3.4
TT	SS	3.8 ± 0.6	3.9 ± 0.7	3.9 ± 0.7	3.9 ± 0.5	3.9 ± 0.6
	SSP	2.7 ± 0.9	2.4 ± 0.4	2.6 ± 0.7	2.5 ± 0.8	2.6 ± 0.7
	ISP	3.3 ± 0.9	3.2 ± 0.5	3.3 ± 0.7	3.2 ± 0.9	3.3 ± 0.8
	TM	1.8 ± 0.6	2.1 ± 0.6	2.0 ± 0.6	1.9 ± 0.6	2.0 ± 0.6

* $P < 0.05$ (Student's t-test used)

TL, length of tendon; PW, proximal width of tendon; DW, distal width of tendon; TT, thickness of tendon; SS, subscapularis; SSP, supraspinatus; ISP, infraspinatus; TM, teres minor

Table 2. The humeral attached angle of the rotator cuff. (unit: °)

	Male	Female	Right	Left	Total
SS ¹	56.5 ± 10.7	51.0 ± 9.4	53.3 ± 11.0	54.2 ± 10.0	53.8 ± 10.9
SS ²	104.9 ± 11.1	101.6 ± 8.9	104.7 ± 12.0	101.8 ± 10.2	103.3 ± 11.0
SSP ¹	24.1 ± 14.7	27.2 ± 10.0	25.2 ± 13.3	26.1 ± 13.9	25.7 ± 13.4
SSP ²	-17.7 ± 14.3	-16.5 ± 15.2	-15.1 ± 16.4	-19.2 ± 13.7	-17.1 ± 15.1
ISP ¹	-5.7 ± 14.1	1.8 ± 15.2	0.7 ± 15.1	-4.5 ± 17.1	-1.9 ± 16.0
ISP ²	-69.2 ± 13.6	-67.7 ± 14.3	-68.0 ± 13.1	-68.9 ± 14.3	-68.4 ± 13.5
TM ¹	-74.6 ± 14.5	-77.0 ± 14.7	-75.7 ± 14.7	-75.8 ± 14.4	-75.7 ± 14.4
TM ²	-114.4 ± 18.7	-119.9 ± 12.4	-117.3 ± 15.2	-117.0 ± 20.2	-117.1 ± 17.6

SS, subscapularis; SSP, supraspinatus; ISP, infraspinatus; TM, teres minor; ¹, anterior or superior insertional angle of the rotator cuff; ², posterior or inferior insertional angle of the rotator cuff

Table 3. The locational relationship between the rotator cuff and the bony landmarks.

		Male	Female	Right	Left	Total
Distance (mm)	AL	24.9 ± 5.2	23.6 ± 3.3	24.4 ± 3.2	24.1 ± 4.6	24.3 ± 3.9
	PL	45.6 ± 6.3	41.7 ± 7.3	44.8 ± 6.2	42.5 ± 4.8	43.7 ± 5.7
	CL	29.5 ± 5.6	27.2 ± 4.8	28.0 ± 5.0	28.6 ± 4.9	28.3 ± 4.9
Angle (°)	AAg	9.6 ± 11.8	5.5 ± 11.2	8.8 ± 10.5	6.2 ± 12.9	7.5 ± 11.7
	PAG	-47.2 ± 13.3	-51.6 ± 13.4	-48.2 ± 15.2	-50.6 ± 13.7	-49.4 ± 14.3
	CAG	63.8 ± 15.9	62.4 ± 13.3	63.8 ± 13.9	62.3 ± 15.7	63.1 ± 14.6
	LAg	83.1 ± 10.6	78.4 ± 9.3	79.5 ± 12.8	82.0 ± 9.1	80.8 ± 11.0

AL, The distance from AcA to AC; PL, The distance from AcP to PC; CL, The distance from CpA to CC; AAg, Angle of AC-HhC-Y; PAG, Angle of PC-HhC-Y; CAg, Angle of CC-HhC-Y; LAg, Angle of LtA-HhC-Y

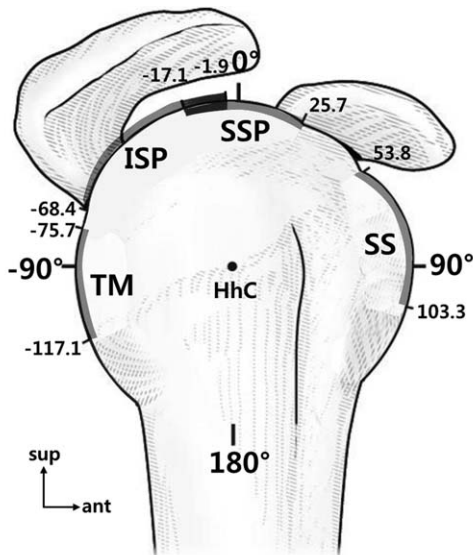


Fig. 2. The range of angles that the rotator cuff tendon attaches to the humerus with respect to the central point. Gray color, The rotator cuff tendons; Dark gray color, Overlapping region of the supraspinatus tendon and the infraspinatus tendon; SS, tendon of Subscapularis; ISP, tendon of Infraspinatus; SSP, tendon of Supraspinatus; TM, tendon of Teres minor; HhC, central point.

서 -1.9° 사이였고, 작은원근은 -117.1°에서 -75.7° 사이였다(Table 2). 가시위근과 가시아래근이 겹쳐진 위치

Table 4. Comparison of Curtis AS et al. study and this study.

	Measurement	Curtis et al., 2006	This study, 2014
SS	Circumference	1 ~ 5 hr	53.8 ~ 103.3° (1:48 ~ 3:24 hr)
	Length	40 mm (35 ~ 55 mm)	25 mm (18 ~ 55 mm)
	Width	20 mm (15 ~ 25 mm)	25 mm (21 ~ 32 mm)
SSP	Circumference	11 ~ 1 hr	-17.1 ~ 25.7° (11:24 ~ 12:54 hr)
	Length	23 mm (18 ~ 33 mm)	22 mm (13 ~ 33 mm)
	Width	16 mm (12 ~ 21 mm)	16 mm (12 ~ 21 mm)
ISP	Circumference	9 ~ 11 hr	-68.4 ~ -1.9° (9:42 ~ 11:54 hr)
	Length	29 mm (20 ~ 45 mm)	29 mm (15 ~ 55 mm)
	Width	19 mm (12 ~ 27 mm)	19 mm (14 ~ 23 mm)
TM	Circumference	7 ~ 9 hr	-117.1 ~ -75.7° (8:06 ~ 9:30 hr)
	Length	29 mm (20 ~ 40 mm)	20 mm (9 ~ 30 mm)
	Width	21 mm (10 ~ 33 mm)	13 mm (8 ~ 24 mm)

SS, subscapularis; SSP, supraspinatus; ISP, infraspinatus; TM, teres minor; Circumference, Humeral attached position of the rotator cuff

는 -17.1°에서 -1.9°로 Y축에서 약간 뒤쪽에 위치해 있었다(Fig. 2).

돌림근띠 힘줄과 뼈표지점과의 위치관계에서 AL의 평균 거리는 24.3 ± 3.9 mm로 가시위근 또는 가시아래근 힘줄이 위치해 있었다. PL의 거리는 43.7 ± 5.7 mm로

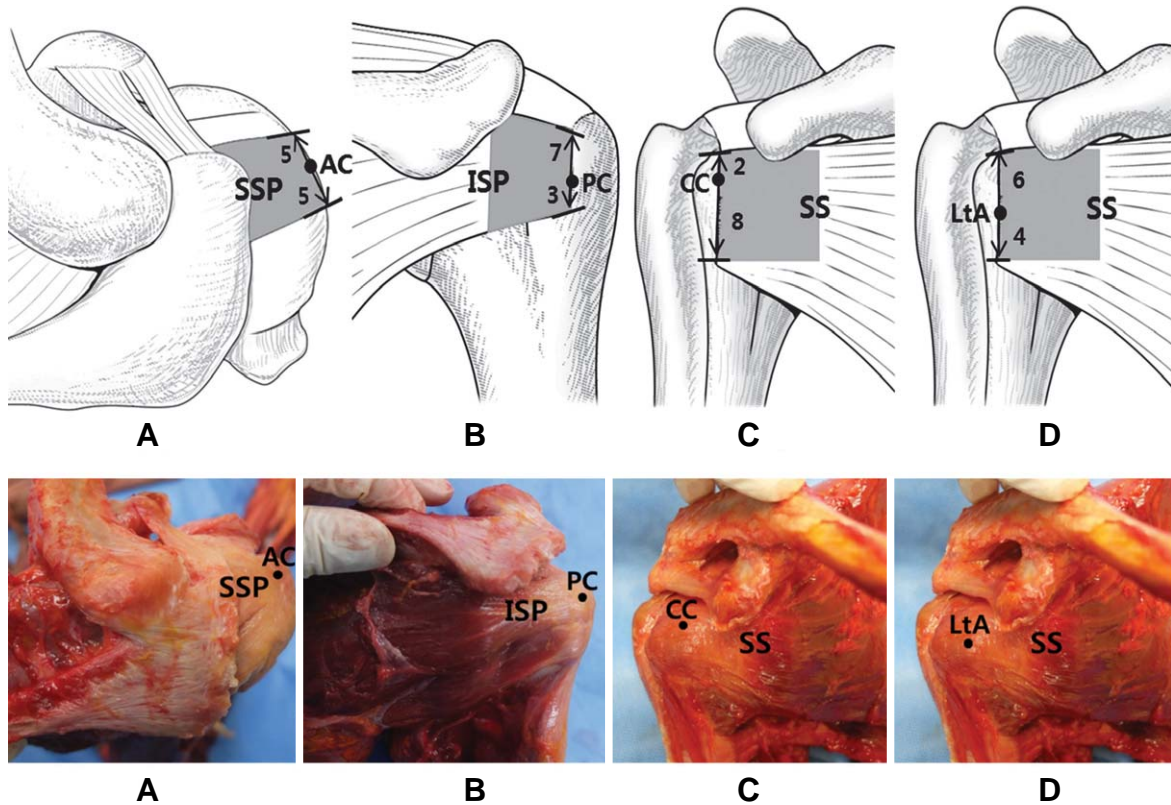


Fig. 3. The locational relationship between the rotator cuff and bony landmarks. (A) Location of the AC on the SSP. (B) Location of the PC on the ISP. (C) Location of the CC on the SS. (D) Location of the LtA on the SS. SSP, Supraspinatus; AC, A point vertically drawn down from the AcA; ISP, Infraspinatus; PC, A point lateral-horizontally drawn from the AcP; SS, Subscapularis; CC, A point lateral-horizontally drawn from the most protrusive point of the CpA; LtA, The most protrusive point of the LtA; Gray color, The rotator cuff tendons.

AcP에서 가쪽 14.6 mm 이후부터 가시아래근 힘살에서 힘줄로 바뀌었고, CL의 거리는 28.3 ± 4.9 mm로 모든 표본에서 어깨밑근 힘줄이 위치해 있었다. AAg의 평균 각도는 $7.5 \pm 11.7^\circ$ 였고 PAg는 $-49.4 \pm 14.3^\circ$, CAg는 $63.1 \pm 14.6^\circ$, LAg는 $80.8 \pm 11.0^\circ$ 였다(Table 3).

AC의 평균 위치는 가시위근 힘줄이 닿는곳 중앙이었고 Y축에서 약간 앞쪽에 위치해 있었다. PC의 평균 위치는 가시아래근 힘줄이 닿는곳 아래쪽에서 30%에 위치해 있었으며, CC의 평균 위치는 어깨밑근 힘줄이 닿는곳 위쪽에서 20%에 위치해 있었다. LtA의 평균 위치는 어깨밑근 힘줄이 닿는곳 위쪽에서 60%에 위치해 있었다(Fig. 3).

고 찰

돌림근띠 힘줄에 발생한 염증 등의 치료를 목적으로 주사 치료가 사용되고 있으며 [3,5,8], Goupille와 Sibilia

(1996)는 스테로이드제제의 주사 치료가 힘줄염에 효과적이라는 연구 결과를 보고하였다[12]. 주사 치료 시 뼈와 힘줄 접합부에 약물 주입이 중요하므로 표면에서 힘줄의 위치를 가늠하여 치료에 적용해야 한다[8].

우리 연구에서는 임상적인 부분과 더불어 돌림근띠 힘줄의 형태학적인 부분도 함께 계측하였다. 돌림근띠가 위팔뼈에 붙는 위치를 조사한 Curtis (2006) 등의 연구에서는 1시에서 12시까지 아날로그 시계로 힘줄의 위치를 표현하였고[11], 우리 연구는 1도에서 360도의 각도로 표현하여 표면에서 힘줄의 위치를 좀 더 정확하게 찾을 수 있도록 하였다. 돌림근띠 힘줄의 크기 계측에서 어깨밑근과 작은원근의 힘줄 길이에서 차이를 보였지만 대부분의 계측값은 우리 연구와 비슷하였다(Table 4). 우리 연구에서 힘줄의 크기를 계측하였을 때 일부 계측항목에서 남녀 사이에 통계적으로 유의한 차이가 발견되었으나, 힘줄과 뼈표지점과의 위치관계에 있어서는 남녀 차이를 발견할 수 없었다. 이러한 이유는 남자와 여자의 체구차이로 인해 힘줄의 크기는 다

를 수 있지만 힘줄과 뼈표지점과의 관계에서는 체구차이가 반영되기 때문에 남녀차이가 나타나지 않는 것으로 판단된다.

가시위근과 가시아래근이 겹쳐진 위치를 표현한 Minagawa (2008) 등의 연구에 따르면 모든 표본에서 가시위근과 가시아래근은 위팔뼈 큰결절의 위모서리에서 두 개의 힘줄이 겹쳐져 있다고 표현하였다 [10]. 우리 연구에서는 가시위근과 가시아래근 힘줄이 겹쳐진 층은 가시아래근이 가시위근 위에 있었고, 그와 반대인 경우도 한 표본에서 관찰되었다.

가시위근과 가시아래근은 힘줄로만 위팔뼈에 붙어 있었고 어깨밑근과 작은원근은 힘줄과 힘살이 함께 붙어 있었다. 어깨밑근은 힘줄과 힘살이 비슷한 비율로 위팔뼈에 붙어 있었고 작은원근은 힘살이 힘줄보다 더 넓게 붙어 있었다. 뼈에 힘줄과 힘살이 함께 붙는 경우 근육의 사용 빈도에 따른 현상인지 발생학적 현상인지는 알 수 없었지만 작은원근은 힘줄염 치료를 하지 않는 점을 미루어 볼 때 힘살이 뼈에 붙는 것이 부상의 발생 빈도나 힘줄의 장력 차이와 같은 연구는 앞으로 의미가 있을 것으로 생각한다.

이 연구에서 뼈표지점과 힘줄과의 위치관계를 통해 얻어진 결과를 보았을 때, 주사 치료 시 어깨밑근은 작은결절에서 가장 돌출된 지점 (LtA), 가시위근은 봉우리 앞모서리 (AcA)에서 수직으로 내려 위팔뼈에 닿는 지점 (AC)에 주사하는 것이 효과적일 것으로 본다. 봉우리각 (AcP)을 기준으로 가시아래근은 가쪽 수평으로 평균 14.6 mm 이후부터 힘살이 힘줄로 바뀌었고 가시아래근의 힘줄이 끝나는 부분은 평균 43.7 mm 가쪽이었으므로, 가시아래근의 주사는 봉우리각에서 가쪽으로 대략 30~40 mm 사이에 주사하는 것이 효과적인 것으로 본다. 실제 임상에서 활용 시 팔을 자연스럽게 늘어 트린 상태가 아니라면 표면에서 만져지는 중심점 (HhC)의 위치가 변할 수 있기 때문에 다른 움직임이 일어나지 않도록 해야 한다. 앞으로는 굳은어깨와 같이 관절주머니 안으로 주사할 때 뼈표지점을 활용하여 다른 힘줄과 구조물 등의 손상을 최소화 하면서 주입할 수 있는 방법에 대한 연구도 필요하다고 생각한다.

또한 이 연구 결과는 주사 치료 외에 돌림근띠 힘줄 손상에 사용되는 초음파 (ultrasound), 전기자극 (electrical stimulation), 체외충격파치료 (extracorporeal shock wave therapy), 테이핑요법 (sports taping), 자가혈청요법 (auto-serotherapy), 어깨성형술 (shoulder arthroplasty)과 같이

표면에서 치료하고자 하는 돌림근띠 힘줄을 찾는 데 활용하여 어깨 치료에 도움을 줄 수 있는 참고 자료가 될 것으로 기대한다.

참 고 문 헌

1. DePalma AF. The classic. Surgical anatomy of the rotator cuff and the natural history of degenerative periarthritis. *Clin Orthop Relat Res.* 2008; 466:543-51.
2. Lhee SH, Kho DH, Park JY. Shoulder Operation. *J Korean Med Assoc.* 2009; 52:795-804.
3. De Beer J. Corticosteroid Injections in the shoulder. *Pain Med.* 2011; 12:1449.
4. Kirchoff C, Kirchoff S, Sprecher CM, Ahrens P, Imhoff AB, Hinterwimmer S, et al. X-treme CT analysis of cancellous bone at the rotator cuff insertion in human individuals with osteoporosis: superficial versus deep quality. *Arch Orthop trauma Surg.* 2013; 133:381-87.
5. Buchbinder R, Green S, Youd JM. Corticosteroid injections for shoulder pain. *Cochrane Database Syst Rev.* 2003; CD 004016.
6. Mochizuki T, Sugaya H, Uomizu M, Maeda K, Matsuki K, Sekiya I, et al. Humeral insertion of the supraspinatus and infraspinatus. New anatomical findings regarding the footprint of the rotator cuff. *J Bone Joint Surg Am.* 2009; 91:1-7.
7. Longo UG, Franceschi F, Berton A, Maffulli N, Denaro V. Arthroscopic transosseous rotator cuff repair. *Med sport Sci.* 2012; 57:142-52.
8. Saunders S, Longworth S, Maddison P. Injection techniques in orthopaedic and sports medicine. 2nd ed. West Washington: W. B. Saunders; 2002.
9. Park JY, Siti HT, O KS, Chung KT, Lee JY, Oh JH. Blind subacromial injection from the anterolateral approach: the ballooning sign. *J Shoulder Elbow Surg.* 2010; 19:1070-5.
10. Minagawa H, Itoi E, Konno N, Kido T, Sano A, Urayama M, et al. Humeral attachment of the supraspinatus and infraspinatus tendons: an anatomic study. *Arthroscopy.* 1998; 14:302-6.
11. Curtis AS, Burbank KM, Tierney JJ, Scheller AD, Curran AR. The insertional footprint of the rotator cuff: an anatomic study. *Arthroscopy.* 2006; 22:603-9.
12. Goupille P, Sibilia J. Local corticosteroid injections in the treatment of rotator cuff tendinitis. *Clin Exp Dermatol.* 1996; 14:561-66.

The Size of the Rotator Cuff and the Positional Relationship of Bony Landmarks: An Anatomical Study

Gyeong-Jin Kim¹, Ho-Jung Cho¹, Yong-Seok Nam¹, Seung-Ho Han², In-Beom Kim¹

¹Department of Anatomy · Catholic Institute for Applied Anatomy, College of Medicine, The Catholic University of Korea

²Department of Anatomy · College of Medicine, The Chung-Ang University of Korea

Abstract : For treatment of the rotator cuff, locating the structure and position of the rotator cuff is crucial. The aim of this study is to identify the size of each rotator cuff and the locational relationship with bony landmarks, and to provide superficial landmarks for locating the tendon from the surface.

Fifty-two shoulders from 26 cadavers were dissected and measured in a supine position. The central point was set as the most protrusive point on the greater tubercle of the humerus. The measurement of angles was described ventral as positive (+) and dorsal as negative (-) placing the long axis of the humeral shaft at 0°.

The range of the angle which each rotator cuff tendon is attached to the humerus head was: 53.8~103.3 degrees for the subscapularis, -17.1~25.7 degrees for the supraspinatus, -68.4~-1.9 degrees for the infraspinatus, and -117.1~-75.7 degrees for the teres minor. The vertical inferior point drawn from the anterior edge of the acromion to the humerus was 7.5 ± 11.7 degrees from the central point. The average position of the point was the midpoint of insertion of the supraspinatus tendon. The lateral horizontal point drawn from the acromial angle to the humerus was -49.4 ± 14.3 degrees away and located at an average of 30% inferior to the infraspinatus tendon. Also the lateral horizontal point drawn from the most protrusive point of the coracoid process to the humerus was 63.1 ± 14.7 degrees away and located at an average of 20% superior to the subscapularis tendon. Lastly, the most protrusive point of the lesser tubercle of the humerus was located at a range of 80.8 ± 11.1 degrees and an average of 60% superior to the insertion of the subscapularis tendon.

For the measurements of the size of the rotator cuff, there was no statistical difference between the left and right. However, the four measurements - the proximal width of the teres minor tendon, the proximal and distal width, and the length of the subscapularis tendon - showed statistically significant difference between the sexes ($P < 0.05$).

Therefore, to identify the location of the tendon structures by palpation for shoulder treatment, using the lesser tubercle for the subscapularis, the anterior edge of the acromion for the supraspinatus, and the acromial angle for the infraspinatus as landmarks is regarded to be effective.

Keywords : Rotator cuff tendon, Bony landmarks, Shoulder injury, Insertional tendon, Humerus