

바깥뒤통수뼈융기의 3차원 재구성 영상을 이용한 한국인 성별 판별: 비계측적 연구

김덕임¹, 한승호²

¹계명대학교 간호대학 간호학과, ²중앙대학교 의과대학 해부학교실

(2015년 11월 20일 접수, 2015년 12월 22일 수정접수, 2015년 12월 24일 게재승인, Published Online 30 December 2015)

간추림 : 신원을 알 수 없는 백골화 시신이 발견되면 신원을 밝히기 위해 제일 먼저 성별, 나이, 그리고 인구 집단을 분류한다. 바깥뒤통수뼈융기는 머리뼈 형태 특성 중 하나로 비계측적 방법을 이용한 성별 판별에 사용된다. 이 연구는 바깥뒤통수뼈융기와 그 주위에 있는 해부학적 뼈표지점을 이용하여 성별 판별에 사용 가능한 방법을 제시하고자 한다.

CT 영상을 이용하여 머리뼈를 3차원 재구성한 후 Broca와 Gülekon와 Turgut의 분류 방법을 사용하여 뒤통수뼈의 뼈표지점 형태를 분류하고 숫자들을 나열하여 숫자 부호를 만들었다. 머리뼈는 가쪽에서 본모습과 돌려가며 보면서 형태를 분류하였다.

여자의 머리뼈가 남자의 머리뼈보다 뒤로 볼록하나 뼈표지점은 남자가 여자보다 더 튀어나왔다. 바깥뒤통수뼈융기는 남자와 여자 머리뼈를 가쪽에서 본 것과 돌려가면서 본 것 모두 Type 2가 가장 많았다. 가장 많은 숫자 부호는 남자의 경우 2-2-2-0, 여자의 경우 2-2-2-1이었다. 총 51개의 숫자 부호 중 여자와 남자에서 공통인 것은 9개였고 나머지는 남자 혹은 여자에게서만 나타났다. 뒤통수뼈의 뼈표지점에 부여한 숫자 부호가 단순히 바깥뒤통수뼈융기 형태를 점수화해서 분류한 것보다 더 정확하게 성별을 구분할 수 있었다.

찾아보기 낱말 : 머리뼈, 바깥뒤통수뼈융기, 성별 판별, 비계측적 방법, CT 영상

서 론

바깥뒤통수뼈융기(external occipital protuberance)는 뒤통수뼈의 정중선에 위치한, 쉽게 만져지는 튀어나온 구조물로 가쪽으로는 위목덜미선(superior nuchal line)과 연결되어 있고 아래로는 바깥뒤통수뼈능선(external occipital crest), 큰구멍(foramen magnum)이 위치해 있다[1-3]. 바깥뒤통수뼈융기는 뒤통수뼈에서 뒤아래로 가장 튀어나온 돌기로 목덜미인대(ligamentum nuchae)와 등세모근(trapezius muscle)이 이 부위에 부착되며 뒤통수뼈융기 끝 튀어나온 곳을 뒤통수점(inion)이라고 한다. 바깥뒤통수뼈융기는 여자보다

는 남자에게서 더 돌출되어 두드러지게 나타난다[2-4].

성별 판별(sex determination)은 신원을 알 수 없는 백골화 시신을 발견하였을 때 가장 먼저 실시하는 중요한 개인 식별 단계 중 하나이다. 발견된 뼈의 상태, 성별과 나이, 그리고 인구 집단마다의 특징이 뚜렷이 잘 반영되는지에 따라 개인 식별의 정확도와 신뢰도가 영향을 받는다[5-8]. 성별 판별에는 머리뼈와 머리뼈이후뼈대(postcranial skeleton) 모두 사용되며 그중 머리뼈(skull)와 골반뼈(pelvic bone)의 정확도가 가장 높다고 알려져 있다[5,8,9]. 머리뼈는 성별에 따라 그 크기와 모양에 차이가 커 남자의 머리뼈가 여자의 머리뼈보다 더 크고 뼈표지점들이 좀 더 두드러지게 나타나 강한 양상을 보인다[9-11]. 이와 같이 머리뼈에서 성별의 차이가 뚜렷한 부분을 이용하여 성별을 구별할 수 있는 비계측적인 방법이 제시되었다[12-16]. 성별 판별에 이용되는 머리뼈의 형태 특성(morphological trait)은 목덜미는

저자(들)는 '의학논문 출판윤리 가이드라인'을 준수합니다.
저자(들)는 이 연구와 관련하여 이해관계가 없음을 밝힙니다.
교신저자 : 한승호(중앙대학교 의과대학 해부학교실)
전자우편 : monami@cau.ac.kr

선(nuchal crest), 꼭지돌기(mastoid process), 눈확위모서리(supraorbital margin), 미간(gabella), 턱끝융기(mental eminence) 다섯 가지가 대표적이다. 이 다섯 가지 형태 특성 중 목덜미능선은 뒤통수뼈에서 손으로 만져지는 부분인 바깥뒤통수뼈융기의 튀어나온 정도를 이용한다[12,14,15].

성별을 판별하는 방법에는 계측을 통한 계측적 방법과 형태를 이용한 비계측적 방법이 있다. 몇몇 뼈표지점들은 기구를 이용하여 계측하기 어려우며 온전한 상태가 아닌 파손된 상태로 발견된 뼈의 경우 계측적 방법을 이용한 성별 판별에는 한계가 있다[11,14]. 뒤통수뼈의 경우 그 두께가 두꺼워 쉽게 손상되지 않으며 성별에 따른 차이가 뚜렷한 특징이 있다. 실제 뼈는 부서지거나 발견되지 않는 경우가 많으며 아래턱뼈를 제외한 머리뼈는 40% 정도 손상되거나 발견되지 않았다는 연구보고가 있다[17]. 파손된 실제 뼈는 계측하는 것이 어렵고 온전한 형태를 이용한 연구에 사용할 수 없다는 단점을 가지고 있으나, 방사선 영상은 이러한 실제 뼈의 단점을 보완하고 연구 자료의 저장 장소와 저장 기간 등의 편의성과 같은 편리함과 CT 촬영의 횟수도 증가하여 연구 자료들을 예전보다 쉽게 얻을 수 있다는 장점을 가지고 있다[18].

이 연구의 목적은 머리뼈의 CT 영상을 3차원으로 재구성하고 뒤통수뼈, 특히 바깥뒤통수뼈융기를 이용한 비계측적 방법으로 한국인 성별 판별이 가능한 방법을 제시하는 것에 있다.

재료 및 방법

한국인 시신 CT 영상을 제공하는 Digital Korean Human Model Database (<http://digitalman.kisti.re.kr>)을 컴퓨터프로그램인 Mimics (version 10.01, Materialise, Belgium)를 이용하여 머리뼈를 3차원으로 재구성하였다. 그중 질환이나 손상이 없는 머리뼈 영상 남자 49개, 여자 52개를 사용하였으며 사용한 영상의 평균 나이는 남자 50.9세, 여자 55.1세 이었다.

이 연구에서는 3차원 재구성 영상을 이용하여 가쪽에서만 관찰하는 방법과 영상을 돌려가며 관찰하는 방법을 사용하였다. 가쪽에서만 관찰한 경우 눈확귀수평면(Frankfort horizontal plane)을 기준으로 뒤통수의 형태와 바깥뒤통수뼈융기의 튀어나온 정도를 양쪽 모두에서 관찰하여 뒤통수의 모양은 크게 ‘납작’과 ‘볼록’으로 나누고 바깥뒤통수뼈융기는 단순 분류 방법을 사용하였다[16]. 3차원 재구성 영상을 돌려가며 관찰한 경우 바깥뒤통수뼈융기, 뒤통수점, 그리고 위목덜미능선의 튀어나온 정도를 파악하여 점수화

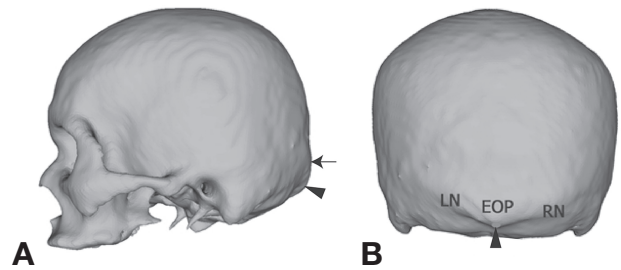


Fig. 1. Bony landmarks of skull. A, lateral view; B, posterior view; LN, left superior nuchal line; RN, right superior nuchal line; EOP, external occipital protuberance; arrow head, inion; arrow, external occipital protuberance.

Table 1. Distribution of the shape of the skull on lateral view according to sex. [unit: n (%)]

Type	Females (n=52)	Males (n=49)
Flat	32 (61.5)	42 (85.7)
Convex	20 (38.5)	7 (14.3)
Total	52 (100)	49 (100)

시키는 방법을 사용하였다(Fig. 1)[13].

3차원으로 재구성된 머리뼈를 돌려가며 관찰한 경우 뼈표지점의 튀어나온 정도를 Broca의 방법[13]을 바깥뒤통수뼈융기 외 목덜미능선과 뒤통수점까지 확대하고 점수화하여 0점에서 5점으로 분류하였다. 0점은 부드러운 양상으로 튀어나오지 않았고 5점에 가까울수록 뼈표지점들이 두드러지게 튀어나왔다고 분류할 수 있다. 형태를 분류한 후 통계 프로그램인 SPSS (version 22, IBM, USA)를 사용하여 카이스퀘어검정으로 남녀 비교하였고 점수화한 숫자를 부호화하여 각 숫자 부호(digit code)의 빈도를 비교하였다.

결 과

머리뼈를 가쪽에서 본 경우와 돌려보며 점수화한 경우에서 바깥뒤통수뼈융기, 위목덜미선, 뒤통수점 모두 남녀 간 통계학적으로 유의한 차이가 있었다($p < 0.001$).

1. 가쪽에서 본 뒤통수뼈

머리뼈를 가쪽에서 봤을 때 전체적인 모양은 남자와 여자 모두 납작한 것이 더 많았으나 남자(84%)가 여자(61%)보다 납작한 머리뼈가 더 많았다(Table 1). 바깥뒤통수뼈융기의 경우 여자는 ‘1’점과 ‘2’점이 가장 많았고 남자는 ‘2’점이 가장 많았으나 여자는 ‘4’점과 ‘5’점인 머리뼈는 없었

Table 2. Distribution of the external occipital protuberance on lateral view according to sex and methods. [unit: n (%)]

Type	Broca's method* (1875)		Type	Gülekon & Turgut method [§] (2003)	
	Females (n = 52)	Males (n = 49)		Females (n = 52)	Males (n = 49)
0	1 (1.8)	1 (2.0)	1	33 (63.5)	41 (83.7)
1	20 (38.5)	13 (26.5)	2	19 (36.5)	7 (14.3)
2	20 (38.5)	18 (36.8)	3	—	1 (2.0)
3	11 (21.2)	16 (32.7)			
4	—	1 (2.0)			
5	—	—			

* '0', hyperfemine; '1', femine; '2', indetermine type; '3', masculine; '4', marked; '5', hypermasculine. ($X^2 = 60.733$, $df = 4$, $p < 0.001$).

[§] '1', smooth form; '2', crest; '3', spine. ($X^2 = 48.838$, $df = 2$, $p < 0.001$).

Table 3. Distribution of bony landmarks on turning view according to sex. [unit: n (%)]

Type	EOP*		Inion		Superior nuchal line			
	Females (n = 52)	Males (n = 49)	Females (n = 52)	Males (n = 49)	Left		Right	
					Females (n = 52)	Males (n = 49)	Females (n = 52)	Males (n = 49)
0	6 (11.5)	—	19 (36.5)	11 (22.4)	1 (1.9)	3 (6.1)	3 (5.7)	6 (12.2)
1	13 (25.0)	7 (14.3)	19 (36.5)	7 (14.3)	9 (17.3)	14 (28.6)	11 (21.2)	17 (34.7)
2	23 (44.3)	28 (57.2)	9 (17.4)	14 (28.6)	28 (53.9)	14 (28.6)	30 (57.7)	16 (32.7)
3	10 (19.2)	13 (26.5)	5 (9.6)	15 (30.6)	14 (26.9)	18 (36.7)	8 (15.4)	10 (20.4)
4	—	1 (2.0)	—	2 (4.1)	—	—	—	—
5	—	—	—	—	—	—	—	—
X^2	75.584		23.208		31.000		29.891	
df	4		4		3		3	
p	<0.001		<0.001		<0.001		<0.001	

* EOP: external occipital protuberance.

'0', hyperfemine; '1', femine; '2', indetermine type; '3', masculine; '4', marked; '5', hypermasculine.

며 남자는 '4'점인 경우가 1개 있었다. 남자와 여자 모두 '부드러운 모양'인 Type 1이 가장 많았고 여자에게서 '가시모양'인 Type 3는 없었고 남자에서는 1개 있었다(Table 2).

2. 돌려가며 본 뒤통수뼈

바깥뒤통수뼈융기의 경우 여자와 남자 모두 '2'점이 가장 많았으나 여자는 '4'점과 '5'점인 머리뼈는 없었으며 남자는 '0'점과 '5'점인 머리뼈가 없었다. 뒤통수점의 경우 여자는 '0'점과 '1'점이 남자는 '3'점이 가장 많았으며 '5'점은 남자와 여자 모두에게서 관찰되지 않았다. 위목덜미선의 튀어나온 정도는 여자의 경우 양쪽 모두 '2'점이 남자는 왼쪽은 '3'점, 오른쪽은 '1'점과 '2'점이 가장 많았다(Table 3).

머리뼈를 돌려가며 본 경우 바깥뒤통수뼈융기와 양쪽 위목덜미선, 뒤통수점의 튀어나온 정도를 점수화한 것을 기준으로 형태를 숫자 부호(digit code)로 나타내었으며 그 순서는 왼쪽 위목덜미선(left superior nuchal line; LN), 바깥뒤통수뼈융기(external occipital protuberance; EOP), 오른쪽 위목덜미선(right superior nuchal line; RN), 그리고 뒤통수

점(inion; I)이다. 총 51개의 숫자 부호가 만들어졌으며 남자는 2-2-2-0 (12.2%)가, 여자는 2-2-2-1 (7.7%)가 가장 많았다. 51개 코드 중 남자와 여자에게서 모두 나타난 것은 9개 (17.6%)로 나머지 남자에게서만 관찰된 숫자 부호는 26개, 여자에게서만 관찰된 숫자 부호는 20개였다(Table 4).

고 찰

머리뼈 형태 특성은 호르몬이나 생활양식 등에 의해 영향을 받지 않는 부위로 이것을 점수화하여 성별을 판별하는 방법은 계측적 방법을 이용한 성별 판별이 어려운 경우 사용되며 그 유용성에 대한 연구 발표가 있었다[13-16]. 1875년 Broca [13]가 바깥뒤통수뼈융기의 튀어나온 정도를 숫자화하여 남자와 여자를 비교할 수 있는 기준을 마련하였으며 그 방법을 Buikstra와 Ubelaker [12]가 표준화시킨 후 Walker [15]가 다섯 가지 머리뼈 형태 특성으로 판별분 석방법을 사용하여 성별을 판별하였고, 그 후 Stevenson 등

[14]이 좀 더 확대시켰다. Gülekon와 Turgut [16]는 Broca의 방법 [13]을 간단하게 정리하여 총 3단계로 분류하는 방법을 사용하였다. 머리뼈를 이용한 성별 판별의 정확도는 한국인의 경우 80~92% 정도로 매우 높다[5]. 하지만 이 정확도는 계측적인 방법을 사용한 것이며 비계측적 방법을 이용한 성별 판별을 시도한 연구는 거의 없었다.

한국인 뒤통수의 전체적인 형태는 남녀 모두 납작하며 남자보다 여자가 뒤로 볼록한 사람이 더 많았다(Table 1).

Table 4. The digit codes to determine sex using prominent of both superior nuchal line, external occipital protuberance, and inion.

[unit: n]

Digit-code (LN-EOP-RN-I)	Females (n=52)	Males (n=49)	Digit-code (LN-EOP-RN-I)	Females (n=52)	Males (n=49)
0-0-0-0	1		2-2-1-1	2	1
0-1-1-1		1	2-2-2-0	4	6
0-2-0-2		1	2-2-2-1	7	
0-2-0-3		1	2-2-2-2	1	
1-0-1-0	1		2-2-2-3		1
1-0-1-3	2		2-3-1-2		1
1-0-2-0	2		2-3-1-3		1
1-1-0-2		1	2-3-2-2	1	
1-1-1-0		1	2-3-2-3	1	
1-1-1-1	1		2-3-3-0	1	
1-1-1-2		1	3-1-2-0	1	
1-1-2-0		1	3-2-2-0	2	
1-2-0-2	2	2	3-2-2-1	1	2
1-2-0-3		1	3-2-2-2	2	
1-2-1-2		3	3-2-3-0	1	
1-2-1-4		1	3-2-3-1	1	1
1-3-1-2	1	1	3-2-3-2		3
1-3-1-3		2	3-2-3-3		4
2-1-1-0	1		3-3-2-1		2
2-1-1-1	3		3-3-2-2	2	1
2-1-1-3		1	3-3-2-4		1
2-1-2-0	3		3-3-3-0	1	1
2-1-2-1	2		3-3-3-1	2	
2-2-2-3	1	1	3-3-3-3	1	2
2-1-3-0	1		3-4-2-3		1
2-2-1-0		2			

LN, left superior nuchal line; EOP, external occipital protuberance; RN, right superior nuchal line; I, inion. '0', hyperfemine; '1', femine; '2', indetermine type; '3', masculine; '4', marked; '5', hypermasculine.

Broca의 방법 [13]을 이용한 바깥뒤통수뼈융기의 튀어나온 정도는 Walker의 기준에 의하면 여자라고 판별할 수 있는 기준인 '3' 미만인 경우가 여자는 78.8%, 남자는 65.3%로 많은 경우 여자로 분류되었다. Gülekon와 Turgut의 방법 [16]을 이용한 경우 여자는 대부분 여자로 분류되었으나 남자의 경우에도 대부분(83.7%)이 여자로 분류되었다. Gülekon와 Turgut [16]의 연구결과와 비교하면 터키인에 비해 한국인의 바깥뒤통수뼈융기가 남자와 여자 모두에게서 많이 튀어나오지 않았으며 터키인에 비해 한국인은 이러한 방법으로 성별을 판별하는 정확도가 낮다고 할 수 있다. Gülekon와 Turgut [16]의 연구결과를 살펴보면 방사선 사진을 이용한 것이 실제 머리뼈를 사용한 것보다 성별 판별이 더 정확했고 남자 혹은 여자로 분류하기에 애매한 Type 2도 방사선 사진보다 실제 뼈가 더 많은 비율을 차지하였다(Table 5). Gülekon와 Turgut [16]의 방법이 세 가지로 분류되기 때문에 간편하지만 실제 분류에서는 경계가 모호한 것들이 있어 기준을 명확히 할 필요가 있었으며 오히려 Broca의 방법 [13]은 분류가 여러 단계이기 때문에 분류하는 연구자의 입장에서는 분류를 좀 더 확실하게 할 수 있었다. 다른 인구 집단과의 결과를 비교해 보면 한국인의 머리뼈가 터키인에 비해 바깥뒤통수뼈융기가 덜 튀어나왔으며 (Table 5) 기존의 방법을 사용하여 한국인 머리뼈의 성별을 판별한다면 대부분의 머리뼈가 여자로 분류될 것이다. 그러므로 인구 집단에 알맞은 성별 판별방법과 분류기준이 성립되어야 할 것이다.

가쪽에서 본 모습과 돌려가면서 확인한 바깥뒤통수뼈융기의 튀어나온 정도는 차이가 있었다(Table 6). 여자의 경우 두 방법 모두 Type 4와 Type 5로 분류된 것은 없었고 Type 3은 그 비율이 비슷하였으나 다른 분류는 조금씩 차이가 있었다. 남자의 경우는 여자보다 좀 더 확연한 차이가 있었다. 돌려가면서 확인한 경우 Type 0는 없었고 Type 2가 가장 많았으나 가쪽에서 본 경우에는 Type 2와 Type 3의 비율이 비슷하였다. 이렇게 가쪽에서 본 모습과 돌려가면서 확인하여 분류한 결과가 조금씩 차이가 있는 것은 바깥뒤통수뼈융기 주위에 부착하는 근육들의 영향이 크다고 생각

Table 5. Comparison of classification of the external occipital protuberance with other study. [unit: n (%)]

	Koreans (This study, 2015)		Turks (Gülekon & Turgut, 2003)			
	Lateral view		x-ray		Dry skull	
	Females	Males	Females	Males	Females	Males
Type 1	33 (61.5)	41 (83.7)	427 (85.4)	89 (17.8)	218 (67.5)	50 (13.5)
Type 2	19 (36.5)	7 (14.3)	52 (10.4)	94 (18.8)	71 (22.0)	116 (31.3)
Type 3	—	1 (2.0)	21 (4.2)	317 (63.4)	34 (10.5)	205 (55.2)
Total	52 (100)	49 (100)	500 (100)	500 (100)	323 (100)	371 (100)

Table 6. Comparison of classification by Broca's method [13] on lateral view and turning view according to sex in this study.

[unit: n (%)]

Type	Females (n = 52)		Males (n = 49)	
	Lateral view	Turning view	Lateral view	Turning view
0	1 (1.8)	6 (11.5)	1 (2.0)	-
1	20 (38.5)	13 (25.0)	13 (26.5)	7 (14.3)
2	20 (38.5)	23 (44.3)	18 (36.8)	28 (57.2)
3	11 (21.2)	10 (19.2)	16 (32.7)	13 (26.5)
4	-	-	1 (2.0)	1 (2.0)
5	-	-	-	-

한다. 특히 바깥뒤통수능선을 따라 가쪽에 근육이 부착되는 부분이 바깥뒤통수뼈용기보다 더 불룩하게 튀어나오면 가쪽에서 관찰할 경우에는 튀어나온 것이 관찰되지 않는다.

숫자 부호(digit code)는 뼈 형태의 계측학적 측면과 비계측학적 측면을 모두 같이 나타낼 수 있는 방법으로 각 뼈의 형태를 정의하고 분류하기에 편리한 방법이다. Kim 등[18]이 이마굴(frontal sinus)을 형태와 지수 등을 이용하여 숫자 부호를 만들었으며 개인 식별이 98% 가능하다고 발표하였다. 이 연구에서도 바깥뒤통수뼈용기 주위의 다른 뼈표지점인 양쪽 위목덜미선과 뒤통수점의 튀어나온 정도를 같이 점수화한 후 숫자 부호로 분류하였다(Table 4). 숫자 부호를 살펴보면 바깥뒤통수뼈용기와 위목덜미선의 숫자가 같은 경우 뒤통수점의 숫자가 큰 것이 남자로 분류되었다. 이 방법을 사용한다면 여자와 남자 모두에게서 나올 수 있는 숫자 부호 9개를 제외하고는 모두 성별을 구별할 수 있을 것이다. 이와 같은 결과로 바깥뒤통수뼈용기만 사용한 성별 판별보다 주위의 다른 뼈표지점들을 함께 사용하는 것이 성별 판별의 정확도를 높여준다는 것을 알 수 있었으며 나아가 개인 식별도 가능할 것이라 생각한다.

뼈를 이용한 성별 판별은 발견된 뼈의 상태에 따라 정확도가 좌우된다[16]. 부분적 혹은 완전히 파손된 뼈는 계측적 또는 비계측적 방법을 이용한 성별 판별이 어려우며 정확도가 낮을 수 있다. 특히 바깥뒤통수뼈용기의 경우 돌출된 부분이 주위 환경에 노출되면 손상 받아 성별이 잘못 분류될 수 있다. 이러한 오류를 최소화하기 위해 방사선 사진을 사용하기도 하였다[16,19]. 한국인 머리뼈를 이용한 비계측적 특징에 대한 연구로는 Park 등[20]이 머리뼈의 전반적인 형태에 대한 연구를 한 것이 있고, Seo와 Chung [21]은 뒤통수뼈를, Hu 등[22]은 아래턱뼈의 형태학적인 연구를 한 것이 있다. 이 연구는 뒤통수뼈의 표지점만을 가지고 비계측적인 방법을 통해 한국인 남녀를 판별할 수 있는지에 대한 연구이다. 지금까지 뒤통수뼈의 뼈표지점인 바깥뒤통

수뼈용기를 이용한 연구는 실제 머리뼈를 사용하거나 방사선 사진을 사용하였으며 실제 머리뼈의 경우 가쪽에서 본 모습만을 이용하여 2차원적으로 분류하거나 점수화하였다. 이 연구는 3차원으로 재구성한 머리뼈를 가쪽에서 본 모습과 돌려가며 뼈표지점을 관찰하는 방법을 사용하였으며 바깥뒤통수뼈용기뿐만 아니라 뒤통수뼈에서 관찰할 수 있는 뼈표지점들을 관찰하고 분류하는 방법을 사용하였다. 그 결과 보는 위치에 따라 뼈표지점들의 튀어나온 정도가 다르게 보일 수 있다는 것을 알 수 있었다(Table 6). 2차원과 3차원 영상의 차이에 대한 부분은 추후 방사선 사진과 3차원 재구성한 CT 영상을 비교하는 연구를 통해 좀 더 정확하게 비교할 수 있을 것이라 생각한다. 또한 바깥뒤통수뼈용기만 사용한 성별 판별보다는 그 외 다른 뼈표지점을 같이 사용하여 숫자 부호화하는 것이 성별 판별이나 개인 식별을 좀 더 쉽고 정확도를 높일 수 있을 것이다.

참 고 문 헌

1. White TD, Folkens PA. The Human Bone Manual, Burlington, Elsevier, 2005. p. 100.
2. Standaring S. Gray's Anatomy, The anatomical basis of clinical practice, 39th ed., Edinburgh, Elsevier, 2005. p. 463-5.
3. Moore KL, Dalley AF, Agur AMR. Clinically Oriented Anatomy, 7th ed., Baltimore, Wolters Kluwer, 2014. p. 829-30.
4. Wikimedia Foundation, InC., Wikipedia. Inion [Internet]. Available from: <https://en.wikipedia.org/wiki/Inion>
5. Kim DI, Lee YU, Han SH. Sex determination using three-dimensional image of skull in Korean: Metric study by discriminant function analysis. Korean J Phys Anthropol. 2015; 28:103-18. Korean.
6. Kim DI, Lee UY, Park DK, Kim YS, Han KH, Kim KH, et al. Morphometrics of the hyoid bone for human sex determination from digital photographs. J Forensic Sci. 2006; 51:979-84.
7. Kim DI, Kim YS, Lee UY, Han SH. Sex determination from calcaneus in Korean using discriminant analysis. Forensic Sci Int. 2013; 228:177e.1-177e.7.
8. Thompson T, Black S: Forensic Human Identification, An introduction, Boca Raton, CRC Press, 2007. p. 199-226.
9. Byers SN. Introduction to forensic anthropology, 4th ed., Boston, Pearson, 2011. p. 151-65.
10. Klepinger LL. Fundamentals of forensic anthropology, Hoboken, John Wiley & Sons, 2006. p. 28-31.
11. Reichs KJ. Forensic Osteology, Advances in the identifi-

- cation of human remains, 2nd ed., Springfield, Charles C Thomas, 1997. p. 163-6.
12. Buikstra JE, Ubelaker DH. Standards for Data Collection from Human Skeletal Remains. Arkansas Archaeological Survey Research Series No. 44. Fayetteville. 1994.
 13. Broca P. Instructions Craniologiques et Craniométriques. De la Société d'Anthropologie de Paris. Paris, Librairie Georges Masson, 1875.
 14. Stevenson JC, Mahoney ER, Walker PL, Everson PM. Technical note: Prediction of sex based on five skull traits using decision analysis. *Am J Phys Anthropol.* 2009; 139: 434-41.
 15. Walker PL. Sexing skulls using discriminant function analysis of visually assessed traits. *Am J Phys Anthropol.* 2008; 136:39-50.
 16. Gülekon IN, Turgut HB. The external occipital protuberance: Can it be used as a criterion in the determination of sex? *J Forensic Sci.* 2003; 48:513-6.
 17. Kim DI, Lee SS, Kim YS. Statistical analysis of bone elements excavated from the forensic context. *Korean J Phys Anthropol.* 2010; 23:1-8. Korean.
 18. Kim DI, Lee UY, Park SO, Kwak DS, Han SH. Identification using frontal sinus by three-dimensional reconstruction from computed tomography. *J Forensic Sci.* 2013; 58:5-12.
 19. Park SH, Yu HS, Kim KD, Lee KJ, Baik HS. A proposal for a new analysis of craniofacial morphology by 3-dimensional computed tomography. *Am J Orthod Dentoalveolar Orthop.* 2006; 129:600.e23-600.e34.
 20. Park DK, Lee UY, Lee JH, Choi BY, Koh KS, Kim HJ, et al. Non-metric traits of Korean skulls. *Korean J Phys Anthropol.* 2001; 14:117-26. Korean.
 21. Seo YS, Chung IH. A morphological study of the occipital bone in Korean adults. *Korean J Anat.* 1987; 20:175-95. Korean.
 22. Hu KS, Koh KS, Park KK, Kang MK, Chung IH, Kim HJ. Non-metric traits of Korean mandibles. *Korean J Phys Anthropol.* 2000; 13:161-72. Korean.

Non-metric Study of the External Occipital Protuberance for Sex Determination in Koreans: Using Three-dimensional Reconstruction Images

Deog-Im Kim¹, Seung-Ho Han²

¹*Department of Nursing, College of Nursing, Keimyung University*

²*Department of Anatomy, College of Medicine, Chung-Ang University*

Abstract : The most essential biological profiles in physical and forensic anthropology are age, sex, and populations to be determined. In case of dealing intact skeletons, experts can often determine sex with high accuracy. The external occipital protuberance (EOP) is one of the site among morphologic traits which is used to determine human sex. This study suggests the possibility to determine the sexual dimorphism using the EOP and surrounding anatomical structures in Koreans.

After three-dimensional reconstruction of the skull model from Digital Korean Human Database, the three parts were evaluated using a classification system based on Broca, Gülekon and Turgut. To determine for scoring, this study was used two in two different ways to observe the skull model; one was a lateral view and the other was turning the skull models. In a lateral view, the shape of the occipital area was classified as 'flat' or 'convex' type. After then the scores of the anatomical structures were converted into 4-digits code.

In females, the skull was more convex in shape than males but the EOP and inion were lesser projection. In the lateral and turning views, the most common pattern was Type 2 in both sexes. The most common digit code was 2-2-2-0 in males, 2-2-2-1 in females. The digit code is better than simple scoring system for determining sex. The skull in Koreans were more feminine than in other populations in both sexes.

Keywords: Skull, External occipital protuberance, Sex determination, Non-metric method, CT images