

자기공명영상을 이용한 건강한 한국인 청년 조가비핵과 꼬리핵의 부피

조수희*, 권순욱*, 유임주

고려대학교 의과대학 해부학교실

(2016년 8월 22일 접수, 2016년 9월 23일 수정접수, 2016년 9월 26일 게재승인)

간추림 : 줄무늬체는 꼬리핵과 조가비핵으로 구성된 바닥핵으로 운동기능 조절에 관여하는 것으로 알려져 있다. 줄무늬체의 이상과 관련된 질환으로 헌팅톤 무도병, 뚜렛 증후군, 강박장애 및 정신분열증이 보고되고 있으나, 건강한 정상인에 초점을 맞춘 줄무늬체 부피에 관한 보고는 아직까지 찾을 수 없어, 이 연구에서 건강한 20대 한국인 청년을 대상으로 줄무늬체 부피를 측정하였다. 남자 28명, 여자 29명의 자원자를 대상으로 간단한 문진과 신경학적 검사를 거친 후, 뇌의 자기공명영상을 얻었다. 얻어진 자료는 DICOM형식으로 저장한 후 V-Works Program으로 불러내어 머리뼈안 부피, 꼬리핵 부피, 조가비핵 부피를 모델링하고 측정하였다. 꼬리핵의 경우 남자는 $7.23 \pm 1.18 \text{ cm}^3$, 여자는 $6.23 \pm 0.96 \text{ cm}^3$ 였고, 조가비핵의 경우 남자는 $7.19 \pm 1.25 \text{ cm}^3$, 여자는 $6.38 \pm 0.86 \text{ cm}^3$ 로 전체 머리뼈안 부피로 보정한 각각의 뇌부피는 남녀 간의 차이를 보이지 않았다. 하지만 오른쪽 꼬리핵이 남녀 모두에서 왼쪽보다 오른쪽이 크게 관찰되었으며, 조가비핵은 양쪽의 크기 차이가 없었다. 이 연구결과는 향후 줄무늬체와 관련 뇌기능과 질환연구의 중요한 기초자료로 활용될 것이다.

찾아보기 낱말 : 꼬리핵, 조가비핵, 줄무늬체, 자기공명영상, 한국인, 청년

서 론

사람의 각종 장기를 촬영하여 단면영상을 얻어 질병을 진단할 수 있는 의료장비로 초음파 영상기, 컴퓨터단층촬영기, 자기공명영상 장치 등이 활용되고 있다. 최근에는 이들 장비들을 이용하여 얻은 데이터들은 3차원 분석을 통해 각종 장기의 부피를 구하는 데 활용되어 왔으며, 특히 복잡한 구조를 갖는 신경계 연구에 크게 기여하고 있다[1, 2]. 특히, 자기공명영상을 이용하여 생체에서의 뇌 각 부위의 부피를 비교 분석함으로써 체질인류학적인 특징과 더불어 뇌의 발달과 노화에 따른 뇌의 입체적인 변화를 이

해할 수 있는 기초 자료를 마련하였다[3,4]. 또한 뇌 부피 측정을 통하여 기능적 질병으로 알아왔던 자폐증, 발모벽, X-염색체 취약 증후군 등에서 뇌의 구조적인 변화가 수반된다는 것을 알게 되었으며, 최근 우울증, 정신분열증 등의 연구에도 활용되고 있다[5-8].

한편, 한국인을 대상으로 한 뇌 연구는 1930년대에 이르러 외부형태 및 중량에 관한 연구가 처음 보고되었고[9, 10], 그 이후 체질인류학적인 측면에서 한국인 뇌의 중량에 관한 통계학적 연구 및 구조에 관한 기술적 연구가 이루어졌다[11-17]. 한국인의 정상 뇌 부피에 관한 연구는 아직 초보적인 상태로, Rhyu 등이 한국인 소녀의 부피를 측정하여 보고한 이래[18], 신장 및 몸무게와 뇌 부피와의 상관성을 분석한 연구[19], 노화와 성별에 따른 소녀 부피[20], 뇌질의 변화[21], 뇌줄기 부피 및 뇌돌보 부피에 관한 연구들이 보고되고 있다[22,23]. 그러나 운동기능의 조절과 학습에 중요한 역할을 하는 것으로 알려져 있는 줄무

*제1공동저자로 동등한 역할을 수행하였음.

저자(들)는 '의학논문 출판윤리 가이드라인'을 준수합니다.

저자(들)는 이 연구와 관련하여 이해관계가 없음을 밝힙니다.

교신저자 : 유임주(고려대학교 의과대학 해부학교실)

전자우편 : irhyu@korea.ac.kr

뇌체(corpus striatum)에 대한 한국인 대상 연구는 잘 알려져 있지 않다. 줄무늬체는 바닥핵(basal ganglia)의 한 부분으로 대뇌의 깊은 곳에 자리하고 있으며, 꼬리핵(caudate nucleus)과 조가비핵(putamen)으로 구성되어 있다.

따라서 이 연구에서는 정상 한국인의 표준 자료로 꼬리핵과 조가비핵의 뇌 부피를 계측함으로써 한국 사람의 체질인류학적인 특징을 이해하고, 향후 뇌 부피와 관련된 뇌 기능 및 신경학적 질병의 병리를 이해하기 위한 기본 자료를 확립하고자 하였다.

재료 및 방법

1. 연구 대상

본 연구의 대상은 건강한 한국인 20대 청년층을 연구 대상으로 삼았다. 연구 대상의 모집은 인터넷 게시판, 종합검진센터, 지역사회 소식지 등을 활용하여 모집하였다. 이때 학력, 신장 등의 요소들의 분포가 어느 한쪽으로 치우치지 않도록 주의하여 피험자를 선정하였으며, 일단 선정된 피험자들에게 연구의 목적과 진행과정을 충분히 설명하고 동의를 구하였다. 피험자들은 신경학적 문진 및 검사를 실시하여 정상임을 확인하고 MRI 촬영을 하였다. 모두 57명을 대상으로 여자 29명, 남자 28명의 지원자가 참여하였다.

2. MRI 촬영 프로토콜

MRI 촬영은 Sagittal 3-D T-weighted spoiled gradient echo MRI scan을 수행하였다. 1.5T Magnetom vision (Siemens, Erlangen, Germany)을 이용, 뇌 부피 측정에 적합한 프로토콜로 알려진 TR, 9.7 ms; TE, 4 ms; flip angle, 12 degree; slice thickness, continuous 1.5 mm; matrix 512×512 로 촬영하여 DICOM format으로 저장하였다.

3. 영상 구획(segmentation) 및 3차원 재구성

저장된 영상은 V-works version 3.5 program (Cybermed, Seoul Korea)을 이용하여 불러낸 다음 머리뼈안의 부피, 꼬리핵 및 조가비핵의 구획을 설정하였다. 우선 역치를 적용하여 전체 머리뼈안이 포함되도록 하였으며, 그리기 도구를 이용하여 두개골의 안쪽으로 구역을 제한하여 머리뼈안의 부피를 모델링하였다. 다음 오른쪽과 왼쪽 줄무늬체를 그리기 도구를 이용하여 주변부를 섬세하게 다듬었다. 우선 줄무늬체를 구획화하기 위하여 관상단면에서 Anastasi 등의 방법에 따라 진행하였다[24]. 꼬리핵의 경우

가쪽 경계로 속섬유막(internal capsule)을, 안쪽 경계로 가쪽뇌실을 삼았다. 앞쪽 경계로는 꼬리핵의 회색질이 처음으로 나타나는 영상을 사용했으며, 뒤쪽으로 끝나는 절편의 기준으로 뒤맞교차연결(posterior commissure)을 삼고, 뒤맞교차연결이 나타나면 마지막 영상으로 간주하였다. 조가비핵의 경우 우선 꼬리핵을 구획화 해가면서 조가비핵이 가쪽에서 나타나기 시작하면 속섬유막을 안쪽 경계부로 설정하여 구획화 하였다. 조가비핵의 가쪽 경계부는 바깥섬유막(external capsule)으로 하였으며, 위쪽 경계는 대뇌부챗살(corona radiata), 뒤쪽 경계부분은 속섬유막의 렌즈핵뒤쪽 부분(retrolenticular limb)으로 삼았다[24].

이렇게 각각의 자기공명영상에서 구획분할 작업을 수행한 후, 시상, 관상, 수평면의 자기공명영상에서 정확하게 구획이 이루어졌는지 재확인하였으며, 이후 3차원 모델을 제작하고 두개강, 꼬리핵 및 조가비핵의 부피를 구하였다.

4. 통계 분석

계측된 자료는 기본 기술 통계치를 얻고, 성별에 따른 좌, 우 및 전체 꼬리핵과 조가비핵의 부피를 분석하였다. 개인적인 신체적 특성을 보정하기 위하여 계산된 머리뼈안의 크기를 기반으로 꼬리핵과 조가비핵의 부피를 보정하였다. Paired t-test를 이용해 오른쪽과 왼쪽의 차이를 살펴보았다. 남자, 여자에서 각각 모든 분석을 시행하였다. 머리뼈안 크기의 보정 전과 보정 후의 값들을 모두 알아보았다. 먼저 오른쪽과 왼쪽의 차이를 꼬리핵끼리 비교하고 조가비핵을 따로 비교하였다. 마지막으로 꼬리핵과 조가비핵을 합친 값으로 오른쪽과 왼쪽의 비교를 시행하였다. 통계 프로그램으로 SPSS version 21.0 (IBM Corporation, Armonk, NY, USA)를 이용하여 분석을 시행하였다.

결 과

V-work 프로그램을 이용하여 자기공명 영상으로부터 효과적으로 머리뼈안, 꼬리핵 및 조가비핵의 3차원 모델을 완성하였다(Fig. 1). 이 모델을 기준으로 각각의 뇌 부피를 측정하였으며, 3차원 모델링을 통해서 전체적인 구조물의 형태를 확인할 수 있었다(Fig. 1D). 이 연구에서는 개인적 특성에 따른 뇌 크기의 차이를 보정하기 위하여 머리뼈안의 부피를 측정하였다. 남자의 경우 평균 $1,594 \pm 99.5 \text{ cm}^3$ (평균±표준편차), 여자의 경우 $1,426 \pm 79.6 \text{ cm}^3$ 로 남자가 여자보다 컸다.

20대 한국인의 평균 꼬리핵 부피는 $6.73 \pm 1.18 \text{ cm}^3$ 였으

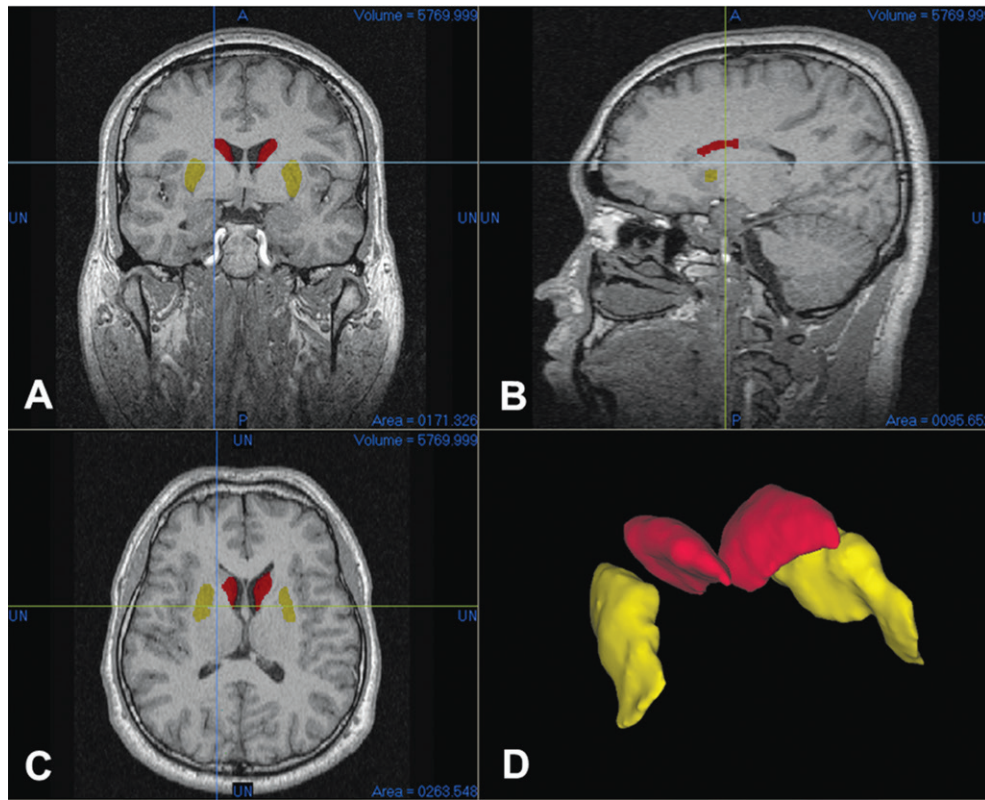


Fig. 1. Screen capture of segmentation works and 3-D modeling in V-works program. The segmented region was confirmed from coronal (A), sagittal (B), and horizontal plane (C). The 3-D volume rendered models of caudate (red) and putamen (yellow) appeared on (D).

Table 1. Caudate volume about male and female.

Variables	Male ± SD	Female ± SD
Absolute volume (CM ³)		
Total caudate nucleus	7.23 ± 1.18	6.23 ± 0.93
Left caudate nucleus	3.56 ± 0.60	3.06 ± 0.47
Right caudate nucleus	3.66 ± 0.59	3.15 ± 0.49
Corrected volume (%)		
Total caudate nucleus	0.45 ± 0.006	0.43 ± 0.005
Left caudate nucleus	0.22 ± 0.03	0.21 ± 0.02
Right caudate nucleus	0.22 ± 0.03	0.22 ± 0.02

Table 2. Putamen volume about male and female.

Variables	Male ± SD	Female ± SD
Absolute volume (CM ³)		
Total putamen	7.19 ± 1.26	6.38 ± 0.86
Left putamen	3.56 ± 0.59	3.15 ± 0.45
Right putamen	3.55 ± 0.61	3.24 ± 0.44
Corrected volume (%)		
Total putamen	0.45 ± 0.06	0.44 ± 0.06
Left putamen	0.22 ± 0.03	0.22 ± 0.02
Right putamen	0.22 ± 0.03	0.22 ± 0.02

며, 남자의 경우 $7.23 \pm 1.18 \text{ cm}^3$, 여자의 경우 $6.23 \pm 0.93 \text{ cm}^3$ 로 통계적으로 남자가 여자에 비하여 절대적인 크기는 컸다(Table 1). 또한 왼쪽에서도 오른쪽에서도 역시 남자가 여자에 비해 크게 관찰되었다. 개인에 따른 뇌 크기의 변이를 보정하기 위해서 꼬리핵의 부피를 전체 뇌 크기로 보정하여 분석하면 꼬리핵은 전체적으로 머리뼈안의 0.43%를 차지하는 구조물로 나타났다. 머리뼈안의 부피로 보정하였을 때, 전체 꼬리핵은 남성이 컸으며 여성보다 남성에서 오른쪽 꼬리핵이 더 큰 것으로 나타났다(Table 1).

20대 한국인의 평균 조가비핵 부피는 $6.78 \pm 1.14 \text{ cm}^3$ 였

으며, 남자의 경우 $7.19 \pm 1.16 \text{ cm}^3$, 여자의 경우 $6.38 \pm 0.86 \text{ cm}^3$ 로 통계적으로 남자가 여자에 비하여 절대적인 크기는 컸다(Table 2). 또한 왼쪽과 오른쪽을 나누어 분석한 결과도 역시 남자가 여자에 비해 컸다. 하지만 머리뼈안 부피를 기준으로 보정하면 전체 조가비핵 및 왼쪽/오른쪽 각각의 조가비핵은 성별에 따른 차이를 보이지 않았다(Table 2).

뇌는 두 개의 반구로 구성되어 꼬리핵과 조가비핵 한 쌍을 갖는다. 이 연구에서는 각각의 반구에 존재하는 꼬리핵과 조가비핵이 차이가 있는지를 분석하였다. 꼬리핵의 경우 남녀 상관없이 오른쪽 꼬리핵이 $3.40 \pm 0.60 \text{ cm}^3$, 왼쪽

Table 3. Left and right asymmetry of caudate nucleus volume. Caudate nucleus volume shows that the right caudate is larger than the left regardless of male and female. (*) means statistical significance under p-value <0.05.

Variables	Left V ±SD	Right V ±SD	P-value
Absolute volume (CC)			
All subject (*)	3.31 ±0.59	3.40 ±0.60	0.001
Male (*)	3.56 ±0.69	3.66 ±0.59	0.008
Female (*)	3.06 ±0.47	3.15 ±0.49	0.037
Corrected volume (%)			
All subject (*)	0.21 ±0.03	0.22 ±0.03	0.001
Male (*)	0.22 ±0.03	0.23 ±0.03	0.01
Female (*)	0.21 ±0.02	0.22 ±0.02	0.042

Table 4. Left and Right asymmetry of Putamen volume. The Putamen in both male and female does not show volume difference between the right and left side.

Variables	Left V ±SD	Right V ±SD	P-value
Absolute volume (CM ³)			
All subject	3.35 ±0.56	3.39 ±0.55	0.36
Male	3.56 ±0.59	3.55 ±0.61	0.89
Female	3.15 ±0.45	3.24 ±0.44	0.16
Corrected volume (%)			
All subject	0.22 ±0.03	0.22 ±0.03	0.29
Male	0.22 ±0.03	0.23 ±0.03	0.91
Female	0.22 ±0.03	0.22 ±0.03	0.14

꼬리핵이 3.31 ±0.59 cm³으로 오른쪽이 크게 나타났다. 이러한 차이는 머리뼈안의 부피로 보정된 후에도 여전히 관찰되었다(Table 3). 조가비핵의 경우는 남녀 모두에서 왼쪽과 오른쪽 부피차이는 보이지 않았다(Table 4). 그러나 조가비핵과 꼬리핵의 부피를 합쳐서 분석하였을 때 남자에서는 뇌 크기 보정 유무에 상관없이 양쪽 부피 차이가 없었으나, 여자에서는 보정 후의 오른쪽 꼬리핵의 부피가 더 컸었다(p=0.018).

머리뼈안의 부피와 전체 꼬리핵의 부피, 조가비핵의 부피에 대하여 Pearson 상관분석을 수행한 결과, 꼬리핵의 경우 R=0.506 (p<0.01), 조가비핵의 경우 R=0.459 (p<0.01)로 나타났다.

고 찰

사람에서 뇌의 구조에 관한 연구는 사후 해부를 통하여 수행되어 왔고 이를 바탕으로 수많은 신경해부학적 지식이 축적되었다. 최근 뇌신경질환과 관련하여 MRI를 이용한 뇌 부피의 변화를 분석하는 연구들이 보고되어 왔다 [25-28]. 또한 신경학적으로 건강한 사람의 뇌 부피에 관한

연구들도 보고되어 있다[18,19]. 건강한 사람을 대상으로 한 한국의 뇌 부피에 대한 보고는 비교적 구분이 분명한 뇌, 뇌실, 소뇌, 뇌줄기 등에 집중되어 있는 실정이다[19-23]. 따라서 이 연구에서는 대뇌 겉질 속에 묻혀 있는 비교적 작은 뇌구조인 줄무늬체의 부피를 20대 한국인 남녀의 뇌 영상으로부터 추출하여 기초 자료를 제시하고자 하였다.

한국인 청년 꼬리핵의 평균값은 6.78 cm³였으나, 이는 비슷한 연령대의 미국인의 평균값인 9.45 cm³, 노르웨이인의 평균값인 7.76 cm³보다 작은 수치였다[29,30]. 최근 일본인을 대상으로 한 연구에서는 약 6.55 cm³ (왼쪽, 2.93 cm³; 오른쪽, 3.26 cm³)로 이 연구결과와 비슷한 값을 보였다[31]. 이 연구결과에서는 남자의 꼬리핵 부피가 여자에 비해 통계적으로 크게 나타났으나, 머리뼈안 부피로 보정하면 남녀 차이는 관찰되지 않았다. 하지만 같은 연령대를 연구한 Filipek 등은 꼬리핵의 절대값이나 대뇌 크기로 보정한 후에도 여자가 남자보다 크다고 보고하였으나[29], 다른 연구자들이 제시한 20대 청년의 꼬리핵 부피에 관한 연구를 살펴보면 남자의 꼬리핵 크기가 여자보다 크다. 평균 연령이 30대 후반인 집단을 대상으로 분석한 연구결과를 보면 남자 6.6 cm³ 및 여자 6.4 cm³로 남녀 간 차이가 없음을 알 수 있다[32].

꼬리핵의 부피를 오른쪽과 왼쪽을 비교하면 통계적으로 유의하게 오른쪽 부피가 더 크음을 알 수 있었다. 꼬리핵 부피의 치우침에 관한 연구는 오랜 논쟁거리 중의 하나이다. Aylward 등과 Castellanos 등은 오른쪽과 왼쪽의 치우침이 없이 대칭적으로 관찰된다고 하였고, 일부 다른 연구에서는 왼쪽의 꼬리핵이 더 크다고 보고한 연구들도 있다[29, 31,33-35]. 대부분 연구에서는 이 논문의 연구결과와 같이 오른쪽 부피가 더 크음을 보고하였다[36-40]. 이러한 꼬리핵 부피의 치우침 현상을 설명하고자 손잡이와 꼬리핵 치우침을 분석한 결과 ‘남·녀, 오른손·왼손잡이에 상관없이 오른쪽 꼬리핵이 크게 나타난다’는 보고가 있다[40]. 이 연구의 경우 한국인의 특징 상 연구 대상자의 대부분이 오른손잡이여서 이상의 연구들과 비교할 수는 없었다.

조가비핵의 크기는 전체 실험군에서 6.78 cm³였고, 머리뼈안 크기로 보정되지 않은 값만을 비교하면 남자가 여자에 비해 크지만 보정 후에는 통계적 차이를 보이지 않았으며, 왼쪽과 오른쪽 부피의 차이는 없었다. 이 결과는 비슷한 연령대에서 조가비핵을 측정된 Filipek 등의 결과인 왼쪽 5.0 cm³, 오른쪽 5.1 cm³에 비하면 더 작았다[38]. 이 연구에서 조가비핵의 크기가 작게 측정된 것은 인종에 따른 특성일 수도 있고, 측정 방법 상의 기준에 의한 것일 수도 있다.

조가비핵의 양쪽 부피차이에 대한 연구는 본 연구와 같

이 오른쪽과 왼쪽이 거의 같게 보고된 경우도 있고[29,41, 42] 오른쪽과 왼쪽 부피의 차이가 존재한다는 연구도 있다 [43].

이 연구는 건강한 한국인 20대 청년의 꼬리핵과 조가비핵의 부피의 정상 범위를 파악하여 한국인의 체질인류학적 특징을 이해하고 향후 질병과 관련된 연구의 기초 자료를 구축하였다. 대부분 외국사람들의 자료와 비교하여 한국 사람의 뇌의 특성을 설명할 수 있는 부분도 있었지만, 몇 가지 한계점이 있었다. 첫 번째로 연구 대상자들의 평균적인 연령분포가 논문에 따라 다양하게 나타나 있어, 이 연구와 직접적으로 비교하는 데 있어서는 신중한 접근이 필요했다. 꼬리핵과 조가비핵은 소아청소년에서 주로 문제가 되는 “주의력부족행동과다장애”나 “뚜렛 증후군”과 관련 있는 부위이며 위축이 10대부터 일어나는 것으로 보고 되고 있어, 10대부터 시작하여 80대에 이르는 전 연령에 걸친 변화를 관찰할 필요가 있다. 두 번째로, 연구자들마다 사용한 MRI 촬영 프로토콜과 구획화 방법 및 부피 추출 방법 등이 다르다는 점이다. 특히 꼬리핵과 조가비핵의 경우는 각각의 절편에서 명확하게 관찰되는 부분도 있었지만 경계부분에서 명확하게 구분하는 것이 쉽지 않았다. 이 연구에서는 경계부분을 다소 보수적으로 측정하여 확실하게 보이는 부분만을 꼬리핵과 조가비핵으로 간주하였는데, 특히 경계 설정이 더 어려웠던 조가비핵의 경우 다른 연구자들에 비해 작게 측정된 원인의 일부가 될 수 있다. 따라서 이 연구결과에 기초하여 인종 간의 비교를 하는 것은 무리라고 생각하며, 동일한 연구 설계와 분석방법 등을 적용해야 한국인과 타 민족 간의 차이에 대하여 언급할 수 있을 것이다.

REFERENCES

- Dupuis JH, McGavarn CA, Raz N, Briggs SD, Acker JD. Aging of the cerebellar hemispheres and vermis observed in IN VIVO. Soc Neurosci. Abstr. 1995; 21:1536 (614.4).
- DeLisi LE, Sakuma M, Tew W, Kushner M, Hoff AL, Grimson R. Schizophrenia as a chronic active brain process: a study of progressive brain structural change subsequent to the onset of schizophrenia. Psychiatry Res. 1997; 74:129-40.
- Matsumae M, Kikinis R, Morocz IA, Lorenzo AV, Sandor T, Albert MS, et al. Age-related changes in intracranial compartment volumes in normal adults assessed by magnetic resonance imaging. J Neurosurg. 1996; 84:982-91.
- Lenroot RK, Giedd JN. Brain development in children and adolescents: Insights from anatomical magnetic resonance imaging. Neurosci and Biobehav Rev. 2006; 30:718-29.
- Holtttum JR, Minshew NJ, Sanders RS, Phillips NE. Magnetic resonance imaging of the posterior fossa in autism. Biol Psychiatry. 1992; 32:1091-101.
- Piven J, Saliba K, Bailey J, Arndt S. An MRI study of autism: the cerebellum revisited. Neurology. 1997; 49:546-51.
- van Eijndhoven P, van Wingen G, van Oijen K, Rijpkema M, Goraj B, Jan Verkes R, et al. Amygdala volume marks the acute state in the early course of depression. Biol Psychiatry. 2009; 65:812-8.
- Sun J, Maller JJ, Guo L, Fitzgerald PB. Superior temporal gyrus volume change in schizophrenia: a review on region of interest volumetric studies. Brain Res Rev. 2009; 61:14-32.
- Reiss AL, Abrams MT, Singer H, Ross J, Denckla. Brain development, gender and IQ in children-a volumetric imaging study. Brain. 1996; 119:1763-74.
- Coffey CE, Lucke JF, Saxton JA, Ratcliff G, Uritas LJ, Billig B, et al. Sex differences in brain aging: a quantitative magnetic resonance imaging study. Arch Neurol. 1998; 55:169-79.
- Nagai F. Investigation of Korean brain sulcus. Seoul Medical Education Institution Bulletin 1933; 3:15-29. Korean.
- Shibata I. Brain weight of the Korean. Am J Phys Anthropol. 1936; 22:27-35.
- Lee Y, Ku KH, Yu CH. A Statistical Study on the weight of the brain Korean. Chosun Medical Report. 1947; 1:1-71. Korean.
- Wee DY. Morphological Study on the Korean infants' brain sulcus. J Cathlic Med College. 1960; 4:49-106. Korean.
- Lee MB, Park TS, Choi IY, Park YH. Statistics on the Korean brain weight. The New Medical Journal. 1963; 6:771-5. Korean.
- Hong KE, Ock SM, Kang MH, Kim CE, Bae JN, Lim MK, et al. The segmented regional volumes of the cerebrum and cerebellum in boys with Tourette syndrome. J Korean Med Sci. 2002; 17:530-6.
- Choi JS, Kang DH, Kim JJ, Ha TH, Lee JM, Youn T, et al. Left anterior subregion of orbitofrontal cortex volume reduction and impaired organizational strategies in obsessive-compulsive disorder. J Psychiatr Res. 2004; 38:193-9.
- Rhyu IJ, Cho TH, Lee NJ, Kim H, Suh YS. Study of the Normal Cerebellar Volume Estimated by Magnetic Resonance Imaging (MRI) in Korean. Kor J Anat. 1997; 30:575-9. Korean.
- Koh I, Lee MS, Lee NJ, Park KW, Kim KH, Kim H, et al. Body size effect on brain volume in Korean youth. Neuroreport. 2005; 16:2029-32.
- Rhyu IJ, Cho TH, Lee NJ, Uhm CS, Kim H, Suh YS.

- Magnetic resonance image-based cerebellar volumetry in healthy Korean adults. *Neurosci Lett.* 1999; 270:149-52.
21. Chung SC, Tack GR, Yi JH, Lee B, Choi MH, Lee BY, et al. Effects of gender, age, and body parameters on the ventricular volume of Korean people. *Neurosci Lett.* 2006; 395:155-8.
 22. Lee BY, Sohn JH, Choi MH, Lee SJ, Kim HS, Yang JW, et al. A volumetric study of the corpus callosum in 20s and 40s Korean people. *Brain Struct Funct.* 2009; 213:463-7.
 23. Lee MS. Korean standard brain volume based on 3 dimensional MRI volumetry. Doctoral dissertation, Korea University Seoul Korea, 2004.
 24. Anatasi G, Cutroneo G, Tomasello F, Lucerna S, VitelTa A, Bramanti P, et al. In vivo basal ganglia volumetry through application of NURBS models to MR images. *Neuroradiology.* 2006; 48: 338-45.
 25. Jang JH, Kwon JS, Jang DP, Moon WJ, Lee JM, Ha TH, et al. A proton MRSI study of brain N-acetylaspartate level after 12 weeks of citalopram treatment in drug-naive patients with obsessive-compulsive disorder. *Am J Psychiatry.* 2006; 163:1202-7.
 26. Harris GJ, Pearlson GD, Peyser CE, Aylward EH, Roberts J, Barta PE, et al. Putamen volume reduction on magnetic resonance imaging exceeds caudate changes in mild Huntington's disease. *Annals of Neurology.* 1992; 31:69-75.
 27. Aylward EH, Brandt J, Codori AM, Mangus RS, Barta PE, Harris GJ. Reduced basal ganglia volume associated with the gene for Huntington's disease in asymptomatic at-risk persons. *Neurology.* 1994; 44:823-8.
 28. Hyde TM, Stacey ME, Coppola R, Handel SF, Rickler KC, Weinberger DR. Cerebral morphometric abnormalities in Tourette's syndrome A quantitative MRI study of monozygotic twins. *Neurology.* 1995; 45:1176-82.
 29. Filipek PA, Richelme C, Kennedy DN, Caviness VS Jr. The young adult human brain: an MRI-based morphometric analysis. *Cereb Cortex.* 1994; 4:344-60.
 30. Ostby Y, Tamnes CK, Fjell AM, Westlye LT, Due-Tønnesen P, Walhovd KB. Heterogeneity in subcortical brain development: A structural magnetic resonance imaging study of brain maturation from 8 to 30 years. *J Neurosci.* 2009; 29:11772-82.
 31. Yamashita K, Yoshiura T, Hiwatashi A, Noguchi T, Togao O, Takayama Y, et al. Volumetric Asymmetry and Differential Aging Effect of the Human Caudate Nucleus in Normal Individuals: A Prospective MR Imaging Study. *J Neuroimaging.* 2011; 21:34-7.
 32. Goldstein JM, Seidman LJ, Horton NJ, Makris N, Kennedy DN, Caviness VS Jr, et al. Normal sexual dimorphism of the adult human brain assessed by in vivo magnetic resonance imaging. *Cereb Cortex.* 2001; 11:490-97.
 33. Hynd GW, Hern KL, Novey ES, Eliopoulos D, Marshall R, Gonzalez JJ, et al. Attention deficit-hyperactivity disorder and asymmetry of the caudate nucleus. *J Child Neurol.* 1993; 8:339-47.
 34. Mataró M, Garcia-Sánchez C, Junqué C, Estévez-González A, Pujol J. Magnetic resonance imaging measurement of the caudate nucleus in adolescents with attention-deficit hyperactivity disorder and its relationship with neuropsychological and behavioral measures. *Arch Neurol.* 1997; 54: 963-8.
 35. Gunning-Dixon FM, Head D, McQuain J, Acker JD, Raz N. Differential aging of the human striatum: a prospective MR imaging study. *AJNR* 1998; 19:1501-7.
 36. Peterson B, Riddle MA, Cohen DJ, Katz LD, Smith JC, Hardin MT, et al. Reduced basal ganglia volumes in Tourette's syndrome using three-dimensional reconstruction techniques from magnetic resonance images. *Neurology.* 1993; 43:941-9.
 37. Castellanos FX, Giedd JN, Eckburg P, Marsh WL, Vaituzis AC, Kaysen D, et al. Quantitative morphology of the caudate nucleus in attention deficit hyperactivity disorder. *Am J Psychiatry.* 1994; 151:1791-6.
 38. Castellanos FX, Giedd JN, Marsh WL, Hamburger SD, Vaituzis AC, Dickstein DP, et al. Quantitative brain magnetic resonance imaging in attention-deficit hyperactivity disorder. *Arch Gen Psychiatry.* 1996; 53:607-16.
 39. Castelo JM, Courtney MG, Melrose RJ, Stern CE. Putamen hypertrophy in nondemented patients with human immunodeficiency virus infection and cognitive compromise. *Arch Neurol.* 2007; 64:1275-80.
 40. Ifthikharuddin SF, Shrier DA, Numaguchi Y, Tang X, Ning R, Shibata DK, et al. MR volumetric analysis of the human basal ganglia: normative data. *Acad Radiol.* 2000; 7:627-34.
 41. Giedd JN, Snell JW, Lange N, Rajapakse JC, Casey BJ, Kozuch PL, et al. Quantitative magnetic resonance imaging of human brain development: ages 4-18. *Cereb Cortex.* 1996; 6:551-60.
 42. Giedd JN. Structural magnetic resonance imaging of the adolescent brain. *Ann N Y Acad Sci.* 2004; 1021:77-85.
 43. Savic I. Asymmetry of cerebral gray and white matter and structural volumes in relation to sex hormones and chromosomes. *Frontiers in Neuroscience.* 2014; 8:329.

The Putamen and Caudate Nucleus Volume in Korean Youth by MRI Volumetry

Soo Hee Cho*, Soonwook Kwon*, Im Joo Rhyu

Department of Anatomy, Korea University College of Medicine, Seoul, Republic of Korea

Abstract : Corpus striatum is subcortical nuclei composed of caudate nucleus and putamen. It has been considered to be associated with motor control and learning. Dysfunction of the striatum is related to Huntington's disease, Tourette's syndrome, obsessive-compulsive disorder and schizophrenia. Nevertheless, standard Korean striatum volume was not set yet. Here, we report the striatum volume in healthy Korean youths.

The subjects were composed of 57 youths (male, 28; female, 29). The MRI study was undertaken after a brief history taking and neurological examination. The DICOM files were imported into V-Works program. Volume models of the intracranial cavity, whole brain, caudate nucleus, and putamen were made and their volumes were calculated by the program.

The average caudate volume was $7.23 \pm 1.18 \text{ cm}^3$ in male group and $6.23 \pm 0.96 \text{ cm}^3$ in female group. The average volume of putamen was $7.19 \pm 1.25 \text{ cm}^3$ in male group and $6.38 \pm 0.86 \text{ cm}^3$ in female group. Interestingly the right caudate volume is significantly larger in both group, although there is no difference in putamen volume.

This study reports Korean corpus striatum volume in healthy volunteers. These results would provide an important standard reference for further study.

Keywords : Caudate, Putamen, Striatum, MRI, Volume, Korean

*These authors contributed equally to this work.

Correspondence to : Im Joo Rhyu (Department of Anatomy, Korea University College of Medicine)

E-mail : irhyu@korea.ac.kr