

한국인 반지연골의 형태계측학적 연구

김익성, 송창호

전북대학교 의학전문대학원 해부학교실, 전북대학교 의과학연구소

(2017년 2월 17일 접수, 2017년 3월 20일 수정접수, 2017년 3월 22일 게재승인)

간추림 : 이 연구는 한국인 반지연골의 형태를 계측하고자 실시하였다. 한국인 시신 48구(남자 33구, 여자 15구)에서 적출한 반지연골을 연구에 사용하였다. 시신의 평균 연령은 남자 70세(50~91세), 여자 74세(47~92세)였다. 반지연골에서 7가지 항목들 즉, 윗면의 앞뒤지름과 가로지름, 아랫면의 앞뒤지름, 앞쪽 활의 높이와 두께, 뒤쪽 판의 높이와 두께를 각각 측정하였다.

반지연골 윗면의 앞뒤지름과 아랫면의 앞뒤지름, 가로지름은 남자에서 각각 28.5, 18.78, 17.19 mm, 여자에서 23.85, 15.97, 13.36 mm로, 남자가 여자보다 모든 길이가 컸다. 반지연골의 앞쪽 활(arch)과 뒤쪽 판(lamina)의 높이는 남자에서 각각 7.10, 22.33 mm, 여자에서 각각 5.72, 20.10 mm로 남자가 여자보다 모두 컸다. 또한 반지연골의 앞쪽 활과 뒤쪽 판의 두께(thickness)는 남자에서 각각 2.57, 2.83 mm, 여자에서 각각 2.22, 2.42 mm로 남자가 여자보다 모두 두꺼웠다.

한국인 남자와 여자의 반지연골의 형태계측을 비교한 결과, 반지연골의 앞쪽 활과 뒤쪽 판의 두께를 제외하고, 다른 항목들은 남자가 여자보다 통계학적으로 유의하게 컸다. 또한 한국인 반지연골의 측정치들은 대부분 나이시리아 인이나 유럽인들보다 작았지만, 아메리칸 인디언들과 매우 유사하였다. 이상의 결과는 한국인 반지연골의 해부학적 구조와 형태계측학적 기초자료로 활용될 것으로 생각한다.

찾아보기 낱말 : 시신, 반지연골, 형태계측

서 론

후두는 짝이 없는 후두덮개 연골, 갑상연골, 반지연골, 쌍으로 되어 있는 모뿔연골, 잔뿔연골, 뿔기연골, 기관연골까지 9개의 연골들로 이루어져 있다. 이 중 반지연골은 갑상연골의 바로 아래쪽에 위치하여 발성기관의 역할을 담당한다. 기관과 식도가 시작되는 중요한 기준점과 기도를 이루고 있는 유일한 원형구조의 가장 좁은 연골 부위이며, 기도 내강의 유지에 필수적인 역할을 한다[1]. 기계호흡이

필요한 환자에게 기관절개술과 함께 반지 갑상인대 절개술을 적용하고 있다. 반지연골은 삼관 시 튜브 및 커프에 의하여 자주 손상된다[2].

그러나 한국인의 반지연골에 대한 형태학적 연구[1]는 보고되고 있으나 매우 드물다. 사람의 각 장기들에서 해부학적 구조와 형태계측학적 길이와 크기 등은 각 인종이나 민족에 따라 차이가 있다. 특히 한국인에 관한 각 장기들의 형태계측학적 자료는 매우 드물고, 대부분 서양인의 자료를 활용하고 있는 실정이다[3]. 호흡계통에서 기관연골과 기관지연골, 반지연골은 공기의 주된 통로이며, 호흡기 질환 환자들에서 환자들에게 호흡을 유지하기 위하여 기관절개술과 기관지삽관, 반지갑상막절개술 등을 시행하는 장소로 임상적으로 매우 중요한 부위들이다.

한국인에서 반지연골의 형태계측 연구는 많지 않고, 대부분의 연구도 방사선 촬영이나 영상촬영 기법을 이용한

*이 논문은 2010년 한국연구재단 연구비 지원(2012-0025300: 송창호)을 받아 수행된 기초의학 연구사업입니다.

저자(들)는 '의학논문 출판윤리 가이드라인'을 준수합니다.
저자(들)는 이 연구와 관련하여 이해관계가 없음을 밝힙니다.
교신저자 : 송창호(전북대학교 의학전문대학원 해부학교실)
전자우편 : asch@jbnu.ac.kr

형태계측 결과들이다. 한국인의 후두연골의 형태에 관한 연구들은 대부분 엑스선 촬영법[4]과 기관지경 관찰법[5] 컴퓨터단층촬영법[6]을 사용한 형태계측이며, 시신[7]을 이용한 반지연골 등의 형태와 길이 등을 측정 한 보고는 매우 드물다. 이 연구는 임상에서 기도관리를 하는 의사들과 응급구조사들이 활용할 수 있는 임상적 기초자료를 제공하고자, 한국인의 시신을 사용하여 반지연골의 형태와 길이 등을 형태계측학적으로 측정하였다.

재료 및 방법

연구는 2012년부터 2014년까지 전북대학교 의학전문대학원에서 학생실습에 사용된 시신들 중에서 연골 관련 질병이 없는, 시신 48구(남자 33구, 여자 15구)에서 적출한 반지연골을 사용하였다. 학생실습 중인 시신에서 갑상연골(thyroid cartilage)과 반지연골(cricoid cartilage), 기관(trachea), 기관지(bronchus)를 함께 적출하였다. 적출한 장기들은 마르지 않도록 10% 포르말린에 보관한 다음 형태학적으로 계측하기 직전에 물로 수세하였다. 기관의 길이와 일차기관지(primary bronchi)의 길이를 측정 한 다음 반

지연골을 분리하여 측정하였다(Fig. 1). 측정값은 디지털 캘로퍼(Mitutoyo, Japan)를 이용하여 0.1 mm까지 측정하였다(Fig. 1).

시신 48구(남자 33구, 여자 15구)에서 적출한 반지연골에서 7가지 계측항목들, 즉 반지연골의 윗면에서 정중앙의 앞뒤지름과 가로지름, 아랫면에서 정중앙의 앞뒤지름, 앞쪽 활에서 정중앙의 높이(height of arch)와 두께(posterior thickness), 뒤쪽 판에서 정중앙의 높이(height of lamina)와 두께(anterior thickness)를 각각 측정하였다(Fig. 1).

남자와 여자 사이의 통계학적 유의성은 그래프패드(Graphpad)에서 제작한 프로그램인 prism 6 (2015년 버전)을 사용하여 Student's *t* test (two-tailed, unpaired)로 검정하였으며, 수치는 평균±평균오차(mean±SEM)로 기술하였다.

결 과

한국인 성인 시신 48구(남자 33구, 여자 15구)의 평균 연령은 남자가 70세(50~91세), 여자가 74세(47~92세)였다. 반지연골에서 7가지 계측항목들을 측정하여 반지연골

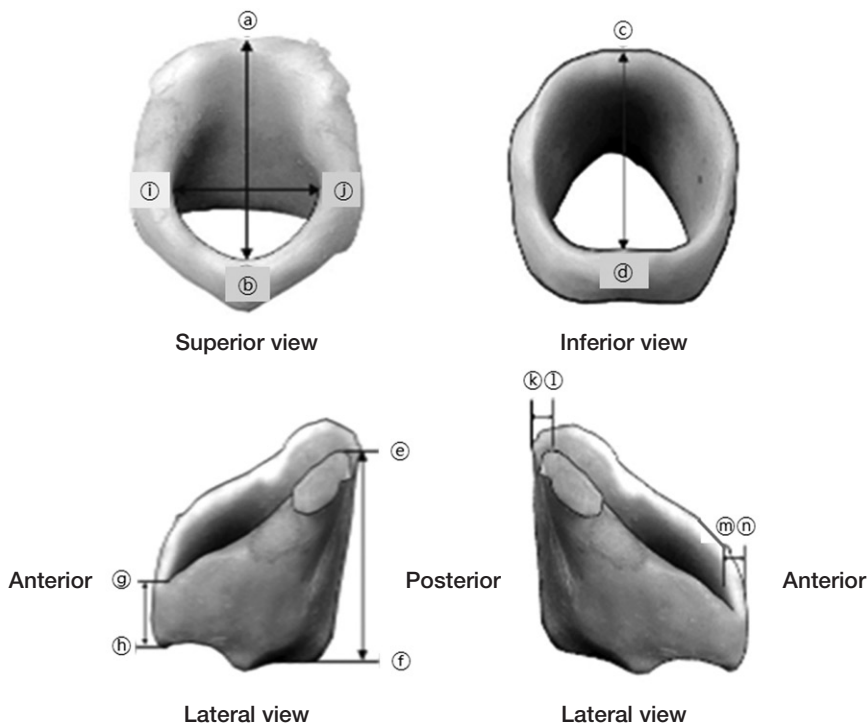


Fig. 1. Measurement method of the cricoid cartilage. Anteroposterior (a-b) and transverse (i-j) diameters in superior view. Anteroposterior diameter (c-d) in inferior view. Heights of lamina (e-f) and arch (g-h), and thicknesses of posterior (k-l) and anterior (m-n) in lateral view of cricoid cartilage.

Table 1. The total data of the cricoid cartilage measurements in Korean cadavers

Gender	Age	Diameter (mm)		Transverse diameter of superior (mm)	Height (mm)		Thickness (mm)	
		Anteroposterior of superior	Anteroposterior of inferior		Posterior (lamina)	Anterior (arch)	Anterior	Posterior
Male	37	29.87	20.33	17.27	24.87	8.09	2.94	3.32
	50	28.86	20.93	18.78	17.56	8.65	1.81	2.96
	51	32.24	20.08	15.61	19.91	8.95	1.62	2.19
	51	27.66	18.55	15.15	20.33	5.58	1.92	1.67
	51	31.13	18.01	19.08	23.08	6.39	3.19	3.43
	53	21.5	11.9	12.4	22.12	7.4	2.98	2.32
	54	20.99	14.77	13.18	18.67	5.06	1.38	2.54
	55	30.26	19.72	15.55	24.72	10.31	2.55	4.24
	59	30.88	19.65	19.59	24.52	7.02	1.49	2.29
	59	31.67	17.82	15.7	24.94	5.53	1.98	2.75
	59	29.61	21.54	17.5	22.06	7.01	2.64	4.01
	60	28.27	17.9	17.15	22.18	6.31	3.57	2.95
	62	32.71	23.22	19.61	22.05	7.45	3.38	3.12
	66	27.57	21.41	16.52	23.38	7.37	2.77	3.36
	66	27.92	21.5	16.79	22.94	7.03	2.57	3.93
	67	29.58	20.01	18.82	23.18	7.42	2.04	1.88
	67	32.32	17.98	22.22	24.73	6.51	2.11	2.13
	67	27.23	21.55	16.03	26.48	9.36	3.27	3.66
	72	28.62	19.93	15.8	21.7	5.06	1.58	1.98
	76	21.22	12.42	13.09	23.22	7.54	3.84	2.76
	77	26.9	17.12	17.01	22.64	6.53	1.72	2.34
	79	26.49	20.1	18.89	21.76	9.37	3.01	3.66
	81	21.62	14.65	14.4	17.35	5.98	1.35	1.77
	83	32.24	20.15	17.76	23.34	6.71	1.77	2.28
	83	29.53	21.95	18	21.57	6.54	1.43	2.05
	85	28.62	16.65	15.74	16.52	7.06	3.12	2.55
	87	29.94	19.91	19.15	25.97	7.59	4.63	3.78
	88	31.03	16.74	20.65	24.74	7.56	3.33	2.88
	89	26.5	18.47	17.73	22.14	6.08	2.81	3.16
	91	29.66	17.97	18.1	20.06	5.29	3	2.4
101	30.71	19.1	19.55	23.63	7.38	3.91	3.43	
Female	50	20.65	15.81	12.48	20.01	4.43	2.33	2
	53	24.47	15.58	13.23	23.22	5.66	3.01	2.24
	65	21.73	13.66	13.31	18.14	6.46	1.23	2.38
	74	20.71	14.93	13.38	16.52	5.02	2.13	2.22
	76	27.57	17.79	14.5	21.99	-	-	3.45
	76	23.37	16.11	12.21	19.19	4.53	2.98	3.24
	77	30.32	19.38	15.83	22.45	8.04	1.48	1.81
	80	22.11	16.44	13.05	19.56	6.03	2.18	2.72
	81	25.66	15.78	11.88	23.08	5.7	2.94	2.2
	82	30.61	19.71	18.13	22.97	7.1	1.87	2.47
	83	17.79	12.42	10.32	17.61	4.85	3.06	2.81
	90	24.58	16.5	12.39	18.84	6.16	2.27	2.61
	92	22.18	13.64	13.78	18.44	4.55	1.4	1.8
	92	22.21	15.87	12.58	19.32	5.83	1.98	2.02

의 형태를 분석한 결과는 다음과 같다(Tables 1, 2). 반지연골의 윗면의 앞뒤길이는 남자에서 28.50 ± 0.59 mm, 여자에서 23.85 ± 0.98 mm, 아랫면의 앞뒤길이는 남자에서 18.78 ± 0.47 mm, 여자에서 15.97 ± 0.54 mm로, 남자가 여자보다 길었다($P < 0.0001$). 반지연골의 윗면의 가로길이는 남자 17.19 ± 0.40 mm, 여자 13.36 ± 0.50 mm로 남자가 여자에 비하여 길었다($P < 0.0001$). 앞쪽 활과 뒤쪽 판에

서의 정중앙의 높이는 남자가 여자보다 각각 약 1.38 mm, 2.23 mm 높았다. 또한 반지연골의 앞쪽 활과 뒤쪽 판의 두께(thickness)는 남자에서 각각 2.57, 2.83 mm, 여자에서 각각 2.22, 2.42 mm로 남자가 여자보다 모두 두꺼웠다. 그러나 앞쪽 활과 뒤쪽 판에서 정중앙의 두께는 남자가 여자에 비하여 두꺼웠으나 통계학적 유의성은 없었다(Table 2).

Table 2. Metric values of the cricoid cartilage in Korean cadavers

		Male	Female	P value*
Diameter of Anteroposterior	Superior	28.50 ± 0.59	23.85 ± 0.98	0.0001
	Inferior	18.78 ± 0.47	15.97 ± 0.54	0.0011
Transverse diameter of Superior		17.19 ± 0.40	13.36 ± 0.50	<0.0001
Hight	Posterior (lamina)	22.33 ± 0.44	20.10 ± 0.59	0.0060
	Anterior (arch)	7.10 ± 0.23	5.72 ± 0.29	0.0015
Thickness	Posterior	2.83 ± 0.12	2.42 ± 0.13	0.0623
	Anterior	2.57 ± 0.15	2.22 ± 0.17	0.1931

Data (mm) are mean ± SEM. * P value: Man vs Female

Table 3. Comparison of cricoid cartilage dimensions.

Parameter (mm)	Height of arch	Height of lamina	Transverse diameter of superior	Anteroposterior diameter in superior	Ref.
Korean	6.41	21.21	15.27	17.37	Kim IS
Western indian	6.54	21.45	18.33	19.29	Joshi, 2011
North-west indian	6.13	18.59	16.53	20.22	Harjeet, 2002
Nigerian	8.35	26.50	29.84	28.82	Ajmani, 1980
European	7.45	23.00	18.65	18.35	Maue & Dckson, 1971
Austria german	—	23.10	—	—	Sprinzl, 1999
Nigerian	7.92	25.55	—	—	Ajmani, 1990
German	6.90	24.60	26.40	30.90	Eckel, 1994
North indian	6.00	22.00	17.20	19.50	Jain & Dhall, 2008
Pole	8.82	27.95	—	—	Zelinski, 2001

고찰

성인의 기관과 일차기관지, 반지연골 등의 형태와 크기는 시신에서 직접 계측하거나 환자의 흉부 단순방사선촬영과 컴퓨터단층촬영(CT), 자기공명영상촬영(MRI)을 이용하여 계측할 수 있다[4,6-8], 단순방사선촬영은 간단하지만 영상 밀도 차이에 의해서 기도전체를 촬영하기는 어렵고, 필름에서 각종 계측 점을 측정할 때 측정오차와 필름의 확대배율에 따른 오차가 발생할 수 있다. 컴퓨터단층촬영이나 자기공명영상촬영 등은 영상을 입체적으로 재구성해야하는 번거로운 작업이 많고, 검사비용도 비싼 단점들이 있다. 시신을 이용한 연구는 시신을 구하기 어려운 단점이 있으나 다양한 계측항목의 설정과 실물 실측이 가능하다는 장점이 있다.

본 연구는 학생해부실습에 기증된 시신 48구를 이용하여 반지연골의 형태를 직접 계측하였다. 반지연골 윗면의 앞뒤지름과 아랫면의 앞뒤지름, 가로지름은 남자에서 각각 28.5, 18.78, 17.19 mm, 여자에서 23.85, 15.97, 13.36 mm로, 남자가 여자보다 모든 길이가 컸다. 또한 한국인에서 반지연골의 아랫면의 앞뒤지름과 가로지름은 열다섯째 기관연골의 앞뒤지름(남자, 19.60 mm, 여자 16.34 mm)과 가로지름(남자 22.17 mm, 여자 16.87 mm) 보다 작았다[9]. 이러한 결과로 미루어 반지연골의 내경이 아래쪽 열다섯째 기

관연골보다 좁기 때문에 후두에 삽관 시 튜브 및 커프에 의한 손상을 쉽게 받을 수 있을 것으로 생각된다. 앞으로 이에 대한 연구가 필요할 것으로 생각된다. 한편 Park 등 [7]은 한국인 시신 20구를 대상으로 반지연골의 형태를 계측하여 가로지름의 길이가 남자 30.14, 여자 26.94 mm라고 보고하였는데, 이 계측치는 본 연구보다 약 2배 정도 컸다. 왜 이런 결과가 도출되었는지 알아보려고 하였으나 이들의 연구보고에는 연구대상과 측정방법 등이 자세히 기록되어 있지 않아 그 차이를 추측하기 어려웠다[7].

또한 다른 인구집단인 아메리카 인디언[10-12]과 나이지리아인[13,18], 유럽인[14], 오스트리아 독일인[15], 독일인[16], 폴란드인[17]을 대상으로 반지연골의 형태를 계측한 연구들과 한국인을 대상으로 한 본 연구와 비교한 결과는 다음과 같다(Table 3). 한국인 반지연골의 앞쪽 활(arch)과 뒤쪽 판(lamina)의 높이는 남자에서 각각 7.10, 22.33 mm, 여자에서 각각 5.72, 20.10 mm로 남자가 여자보다 모두 컸다. 반지연골에서 앞쪽 활의 높이는 본 연구 결과인 한국인은 평균 6.54 mm인 반면에 폴란드인은 8.82 mm, 나이지리아인은 8.35 mm로 한국인보다 높았으나, 서부 인디언과 북서부 인디언, 북부 인디언은 각각 6.54, 6.13, 6.0 mm로 아메리칸 인디언은 모두 한국인과 비슷하였다. 또한 반지연골에서 뒤쪽 판의 높이는 본 연구 결과인 한국인은 21.64 mm인 반면에 폴란드인은 27.95 mm,

나이지리아인은 26.5 mm, 독일인은 24.6 mm로 한국인보다 높았으나, 서부 인디언은 21.45 mm, 북서부 인디언은 18.59 mm, 북부 인디언은 22.0 mm로 아메리칸 인디언들은 모두 한국인과 비슷하였다. 반지연골의 가로지름도 본 연구 결과인 한국인은 15.27 mm인 반면에 나이지리아인은 29.84 mm, 독일인은 26.4 mm로 한국인보다 길었으나, 서부 인디언은 18.33 mm, 북서부 인디언은 16.53 mm, 북부 인디언은 17.2 mm로 아메리칸 인디언들은 모두 한국인과 유사하거나 약간 길었다. 반지연골의 앞뒤지름도 본 연구 결과인 한국인은 17.37 mm인 반면에 나이지리아인은 28.82 mm, 독일인은 30.9 mm로 한국인보다 10 mm 이상 길었으나, 서부 인디언과 북서부 인디언, 북부 인디언은 각각 19.29, 20.22, 19.5 mm로 아메리칸 인디언들은 모두 한국인보다 2~3 mm 정도 길어 매우 유사하였다. 한국인에서 반지연골의 형태를 계측한 대부분의 측정치들은 나이지리아인이나 유럽인들보다 작았지만, 아메리칸 인디언들과는 매우 유사하였다.

또한 인도인 성인을 컴퓨터촬영법으로 반지연골의 형태를 계측한 보고에 의하면, 반지연골의 앞뒤지름을 제외한 다른 측정치들은 모두 남자가 컸으며, 시신에서 측정한 결과가 모든 항목들에서 컴퓨터촬영법에 의한 측정치보다 크지만 통계학적으로 유의하지는 않다고 보고하였다[10]. 이에 앞으로 시신의 실측치와 영상사진의 측정값을 비교 분석하는 방법을 개선하고, 더 많은 시신을 이용하여 형태를 계측하여, 연령별로 비교하고, 신체계측 값과의 상관관계를 산출하는 추가 연구가 필요할 것으로 생각된다. 이 연구는 한국인 시신을 이용하여 반지연골의 형태를 계측한 연구로써, 한국인 반지연골의 해부학적 구조와 형태계측학적 기초자료로 활용될 것으로 기대한다. 앞으로 기관절개술과 반지갑상막절개술, 삼관 시 튜브 및 컵에 의하여 자주 손상 받는 후두연골들에 대한 형태계측학적 연구가 필요할 것으로 사료된다.

REFERENCES

1. Kim HJ, Choi JI, Kim KR, Park CW, Lee HS, Kim SK. A histologic study of deformity after interruption of the circular structure of the cricoid in albino rats. *Korean J Otolaryngol-Head Neck Surg.* 1992; 35:640-9. Korean.
2. Becker DE, Haas DA. Recognition and management of complications during moderate and deep sedation respiratory considerations. *Anesth Prog.* 2011; 58:282-92.
3. Lee SK, You CW. An anthropometric measurements of the upper airway using fiberoptic laryngoscope in Korean adults. *Korean J Crit Care Med.* 1997; 12:143-50. Korean.
4. Na MH, Kim JH, Hong MS, Na CY, Kim H, Shim JC, et al. A study on the measurement of the normal tracheal length in Korean adults. *Korean J Thorac Cardiovasc Surg.* 1995; 28:766-71. Korean.
5. Shin CM. Study of lengths from the upper incisor to left and right mainstem bronchial carina in Korean adult using a fibroptic bronchoscope. *Korean J Anesthesiol.* 1990; 40:572-6. Korean.
6. Lee DH. Tracheal measurement by computed tomography in Korean adults. *Korean J Radiol.* 1988; 10:265-71. Korean.
7. Park SH, Park SN, Kim MJ, Yoon HB, Chung DH, Chang HS, et al. Measurement of various dimensions of the larynx in Korean adult. *J Soonchunhyang Med Sci.* 1993; 9:29-30. Korean.
8. Song CS, Lim WL, Lee SC, Chung SL. Metric study of the upper airway in normal korean adults with new radiologic lateral view of chest. *Korean J Anesthesiol.* 1993; 26:1016-20. Korean.
9. Kim IS, Lim JM, Chai OH, Han EH, Kim HT, Song CH. Morphometric study of the trachea in Korean. *Korean J Phys Anthropol.* 2015; 28:185-95.
10. Harjeet, Jit I, Sahni D. Dimensions & weight of the cricoid cartilage in northwest Indians. *Indian J Med Res.* 2002; 116:207-16.
11. Jain M, Dhall U. Morphometry of the thyroid and cricoid cartilages in adults on CT scan. *J Anat Soci India.* 2010; 59:19-23.
12. Joshi M, Joshi S, Joshi SM. Morphometric study of cricoid cartilages in Western India. *Australas Med J.* 2011; 4:542-7.
13. Ajmani ML. A metrical study of the laryngeal skeleton in adult Nigerians. *J Anat.* 1990; 171:187-91.
14. Maue WM, Dickson DR. Cartilages and ligaments of the adult human larynx. *Arch Otolaryngol.* 1971; 94:432-9.
15. Sprinzl GM, Eckel HE, Sittel C, Pototschnig C, Koebke J. Morphometric measurements of the cartilaginous larynx: An anatomic correlate of laryngeal surgery. *Head Neck.* 1999; 21:743-50.
16. Eckel HE, Sittel C, Zorowka P, Jerke A. Dimensions of the laryngeal framework in adults. *Surg Radiol Anat.* 1994; 16:31-6.
17. Zieliński R. Morphometrical study on senile larynx. *Folia Morphol.* 2001; 60:73-8.
18. Ajmani ML, Jain SP, Saxena SK. A metrical study of laryngeal cartilages and their ossification. *Anat Anz.* 1980; 148:42-8.

Morphometric Study of Cricoid Cartilage in Korean

Ik Sung Kim, Chang Ho Song

*Department of Anatomy, Chonbuk National University Medical School and Institute for Medical Sciences,
Chonbuk National University*

Abstract : This study is aimed to measure the morphology of Korean cricoid cartilages. A total of 48 - 33 males and 15 females - cadavers were used in this study. When it comes to their average age, males were 70 years old (50 to 91 years old), and females were 74 years old (47 to 92 years old). For this study, anteroposterior diameter and transverse diameter of superior side, anteroposterior diameter of inferior side, height of arch and lamina, anterior and posterior thickness of cricoid cartilages were measured.

Anteroposterior diameters of superior and inferior cricoid cartilage were 28.5, 18.78 mm in male, and 23.85, 15.97 mm in female, respectively. And transverse diameters of superior side were 17.19 mm in male and 13.36 mm in female. Heights of arch and lamina were 7.10, 22.33 mm in male and 5.72, 20.10 mm in female, respectively. Thickness of anterior arch and posterior lamina were 2.57, 2.83 mm in male and 2.22, 2.42 mm in female, respectively.

As a result, most Korean male measurements were significantly longer than female measurements except the anterior and posterior thickness of cricoid cartilages. Moreover the majority of measurements were shorter than Nigerians or Europeans. However, they were very similar to American Indians' measurements. In conclusion this study stated above can be a valuable foundation for the research of Korean cricoid cartilages' anatomic structures and morphology.

Keywords : Cadaver, Cricoid cartilage, Morphometry