

# 겨드랑동맥의 분지의 형태에 따른 어깨밑동맥의 변이

박승범<sup>1</sup>, 이재호<sup>2</sup>, 최인장<sup>2</sup>, 최우익<sup>1</sup>, 진상찬<sup>1</sup>

<sup>1</sup>계명대학교 동산의료원 응급의학과, <sup>2</sup>계명대학교 의과대학 해부학교실

(2017년 6월 23일 접수, 2017년 8월 11일 수정접수, 2017년 9월 1일 게재승인)

**간추림** : 이 논문에서는 겨드랑동맥의 분지 양상의 여러 가지 변이에 대해서 연구하였다. 겨드랑동맥은 작은가슴근에 의해 세 부분으로 나뉘게 된다. 작은가슴근을 기준으로 몸쪽 부위가 첫째 부분, 작은가슴근과 겹치는 부위가 둘째 부분, 작은가슴근보다 먼쪽 부위가 셋째 부분이 된다. 그 중 겨드랑동맥의 셋째 부분에서 어깨밑동맥, 앞위팔휘돌이동맥과 뒤위팔휘돌이동맥이 일어난다고 알려져 있다. 그러나 이 동맥들의 변이는 매우 다양하다. 이 연구에서 우리는 128쪽의 팔에서 어깨밑동맥의 분지 양상에 대해 연구했다. 어깨밑동맥이 겨드랑동맥의 셋째 부분에서 일어나는 경우가 37.5% (48/128), 둘째 부분에서 일어나는 경우가 4.7% (6/128)로 관찰되었다. 한편, 어깨밑동맥이 뒤위팔휘돌이동맥과 함께 일어나는 경우가 25.8% (33/128) 관찰되었는데, 셋째 부분에서 일어나는 경우가 21.1% (27/128), 둘째 부분에서 일어나는 경우가 4.7% (6/128) 관찰되었다. 어깨밑동맥이 가쪽가슴동맥과 함께 일어나는 경우는 12.5% (16/128) 관찰되었고, 이 경우 셋째 부분에서 일어나는 경우가 4.7% (6/128), 둘째 부분에서 일어나는 경우가 7.8% (10/128) 관찰되었다. 어깨밑동맥이 뒤위팔휘돌이동맥과 가쪽가슴동맥 모두 함께 일어나는 경우가 19.5% (25/128) 관찰되었는데 셋째 부분에서 일어나는 경우가 12.5% (16/128), 둘째 부분에서 일어나는 경우가 7.0% (10/128) 관찰되었다. 이와 같이 어깨밑동맥과 함께 분지하는 동맥에 따라서 일어나는 부위가 의미 있게 다르게 나타났다 ( $p=0.025$ ). 이 결과는 해부학뿐만 아니라 임상 의사들에게도 어깨밑동맥의 분지 양상의 변이에 대한 경향을 제시해 줄 것이며, 그로 인해 각종 혈관 시술 및 외상환자 진단 및 치료 시 정확하고 빠른 대처를 가능하게 하고 또 불필요한 부작용이나 합병증을 줄이는 데 도움을 줄 것으로 기대한다.

**찾아보기 낱말** : 겨드랑동맥, 어깨밑동맥, 변이

## 서 론

겨드랑목대기에서 빗장밑동맥이 첫째 갈비뼈의 가쪽 모서리를 지나면서 겨드랑동맥으로 이름이 바뀌며 겨드랑동맥은 큰원근의 아래모서리를 지나면서 위팔동맥이 된다 [1]. 겨드랑동맥은 작은가슴근을 기준으로 작은가슴근보다 몸쪽 부위인 첫째 부분, 작은가슴근과 겹치는 둘째 부분, 그리고 작은가슴근보다 먼쪽 부위인 셋째 부분으로 나뉜다. 첫째 부분에서 위가슴동맥이, 둘째 부분에서 가슴봉

우리동맥과 가쪽가슴동맥이, 셋째 부분에서 어깨밑동맥과 앞위팔휘돌이동맥 및 뒤위팔휘돌이동맥이 일어난다. 그중 셋째 부분에서 일어나는 가지들의 변이가 가장 많다고 알려져 있다. 어깨밑동맥은 겨드랑동맥의 가지 중 가장 큰 가지이며, 어깨밑근의 아래쪽경계 부위에서 일어나 어깨뼈의 아래각으로 주행하여 넓은등근에 혈액을 공급하며 어깨휘돌이동맥과 가슴등동맥으로 분지된다.

겨드랑동맥의 분지의 이는 곳과 형태는 매우 다양하여 많은 연구가 진행되었으며, 다양한 변이들이 보고되었다 [2-5]. 여러 연구들에서 겨드랑동맥의 각 가지들의 이는 곳을 보고한 결과, 겨드랑동맥의 분지들이 각각 분지되기보다 서로 다른 분지들이 함께 분지되는 경우가 많았다 [4]. 특히 어깨밑동맥은 단독으로 이는 경우보다 가쪽가슴

저자(들)은 '의학논문 출판윤리 가이드라인'을 준수합니다.  
저자(들)은 이 연구와 관련하여 이해관계가 없음을 밝힙니다.  
교신저자 : 진상찬(계명대학교 동산의료원 응급의학과)  
전자우편 : jchan98@hanmail.net

동맥이나 뒤위팔휘돌이동맥과 함께 분지되는 경우가 더 많았다[4].

임상적으로 겨드랑동맥은 중요한 의의가 있으므로 이에 대한 해부학적 지식은 매우 중요하다[6-9]. 심각한 머리와 목 외상 환자에 있어 재건술을 위해 사용되는 어깨밑근이나 넓은등근 등의 이식편에 혈액을 공급하는 혈관이기도 하므로 임상적으로 의미가 있다[6]. 또한 관상동맥의 경화 환자의 관상동맥 우회술에 우선적으로 사용되는 혈관은 속가슴동맥, 노동맥, 위그물막동맥, 아래배벽동맥, 두령정맥이나, 이들 혈관으로 관상동맥 우회술 후 재경화가 발생하여 이차적으로 추가 우회술을 시행할 시 어깨밑동맥이 이식편으로 사용되며, 경과가 매우 좋은 것으로 알려져 있다[7]. 따라서 해부학자들뿐만 아니라 임상가들 또한 어깨 밑동맥에 대한 관심과 해부학적 연구가 많았으나 아직 이 동맥의 분지 형태와 이는 부위를 함께 비교해보고 연관성을 파악한 연구결과는 없다.

본 연구자들은 임상에서 외상환자에 대한 혈관시술이나 혈관 질환 치료를 위한 이식편 채취에 있어 혈관의 이해와 더불어 술기의 정확성을 높이는 데 도움을 주고자 겨드랑 동맥의 분지 중 가장 큰 동맥인 어깨밑동맥의 분지 형태와 이는 부위를 관찰하였다. 특히 주로 함께 이는 가쪽가슴동맥 및 뒤위팔휘돌이동맥 사이의 분지 양상과 국소해부학적 변이를 연구함으로써 단순한 해부학적인 구조에 대한 고찰뿐 아니라 혈관의 발생학적인 부분에 대해서도 살펴 보도록 하겠다.

## 재료 및 방법

### 1. 연구 대상

본 대학 해부학교실에 기증된 한국인 시신 64구, 총 128쪽의 겨드랑(좌우 각 64쪽)을 사용하였다. 남성은 74쪽, 여성은 54쪽이었으며, 시신의 연령은 57세에서 83세, 평균 72세였다.

### 2. 해부학적 연구

시신의 팔을 약간 벌린 후 겨드랑 부위를 노출시킨 후, 피부와 피부밑조직을 절개하였다. 큰가슴근과 작은가슴근을 절개하여 겨드랑집이 노출되면 조심스럽게 겨드랑동맥과 팔신경얼기를 구분하였다. 해부학적 정의에 따라 겨드랑동맥을 작은가슴근을 기준으로 세 부분으로 나누고, 어깨밑동맥, 뒤위팔휘돌이동맥, 가쪽가슴동맥을 확인하였다. 각 동맥이 이는 부위와 분지하는 형태를 파악하였다.

**Table 1.** The results of variations of patterns and origins of the subscapular artery from the axillary artery

	2nd part	3rd part	Total
SSA direct	6 (11.1%)	48 (88.9%)	54 (42.2%)
SSA + PCHA	6 (18.2%)	27 (81.8%)	33 (25.8%)
SSA + LTA	10 (62.5%)	6 (37.5%)	16 (12.5%)
SSA + LTA + PCHA	9 (36.0%)	16 (64%)	25 (19.5%)
Total	27 (21.1%)	101 (78.9%)	128

LTA: lateral thoracic artery, PCHA: posterior circumflex humeral artery, SSA: subscapular artery.

### 3. 자료 분석 및 통계처리

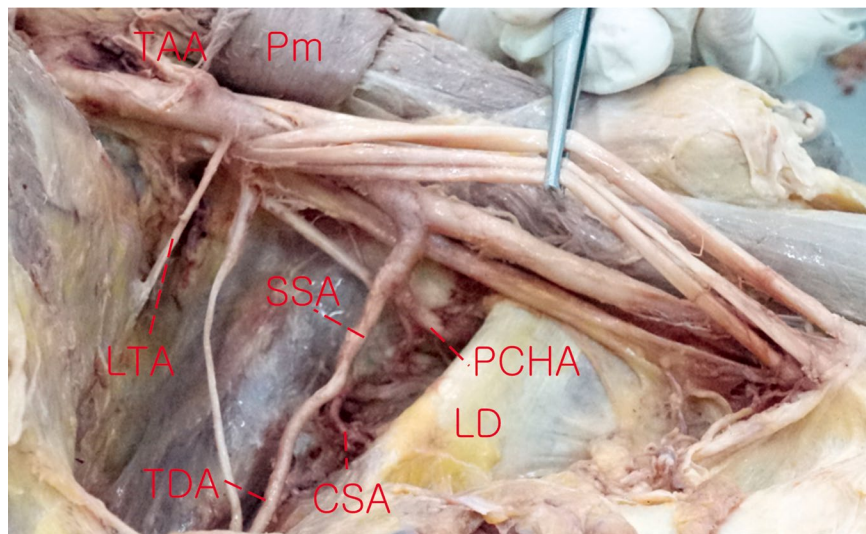
해부학적 연구 결과와 나이와 성별과의 상관관계는 SPSS (ver. 18.0 SPSS Inc., Chicago, IL, USA) 통계프로그램을 이용하여 분석하였다. 두 군 간의 차이는 chi-square test로 비교하였고, P-value가 0.05 미만인 경우만 통계학적으로 의미 있게 다르다고 판정하였다.

## 결 과

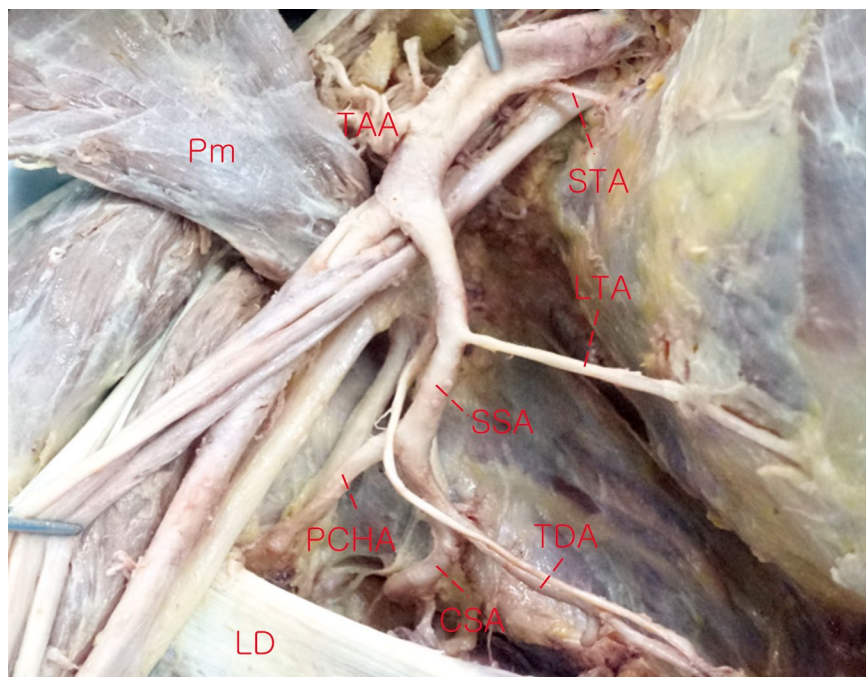
어깨밑동맥은 전체 표본 모두에서 관찰되었으며, 작은가슴근을 확인하여 겨드랑동맥을 3부분으로 나누어 각 동맥이 이는 부위를 확인할 수 있었다. 그 결과, 어깨밑동맥이 겨드랑동맥에서 단독으로 일어나는 경우는 128쪽 중 54쪽 (42.2%)이었다. 그리고 어깨밑동맥이 겨드랑동맥의 셋째 부분에서 일어나는 경우는 128쪽 중 101쪽 (78.9%)이었다. 이 결과는 성별과 좌우에서 통계적으로 유의한 차이가 나타나지 않았다.

어깨밑동맥의 이는 부위와 분포 형태의 연관성을 보기 위해서, 이는 부위를 나누어 겨드랑동맥의 분지 형태를 파악해보았다 (Table 1). 어깨밑동맥이 겨드랑동맥에서 단독으로 일어나는 경우가 가장 많았으며, 어깨밑동맥과 뒤위팔휘돌이동맥이 함께 일어나는 경우, 어깨밑동맥과 가쪽가슴동맥이 함께 일어나는 경우, 마지막으로 어깨밑동맥, 뒤위팔휘돌이동맥, 가쪽가슴동맥이 모두 함께 일어나는 경우가 있었다.

어깨밑동맥 단독으로 일어나는 경우인 54쪽 중에서, 6쪽은 겨드랑동맥의 둘째 부분에서, 48쪽은 겨드랑동맥의 셋째 부분에서 어깨밑동맥이 일어났다. 어깨밑동맥이 뒤위팔휘돌이동맥과 함께 일어나는 경우는 전체 128쪽 중 33쪽 (25.8%)이었으며, 그중 6쪽은 겨드랑동맥의 둘째 부분에서, 27쪽은 겨드랑동맥의 셋째 부분에서 일어났다 (Fig. 1). 또한 어깨밑동맥이 가쪽가슴동맥과 함께 일어나는 경우는 전체 128쪽 중 16쪽 (12.5%)이었으며, 그중 10쪽은 겨드랑



**Fig. 1.** An example of the variations of pattern of subscapular artery (SSA) from axillary artery. The lateral thoracic artery (LTA) was originated solely, and the SSA was originated with the posterior circumflex humeral artery (PCHA) at third part of the axillary artery. CSA: Circumflex scapular artery, LD: latissimus dorsi, Pm: pectoralis minor, TAA: thoracoarcomial artery, TDA: thoracodorsal artery.



**Fig. 2.** An example of the variations of pattern and origin of subscapular artery (SSA) from axillary artery. The SSA was originated with the lateral thoracic artery (LTA) and the posterior circumflex humeral artery (PCHA) together at the second part of the axillary artery. CSA: Circumflex scapular artery, LD: latissimus dorsi, Pm: pectoralis minor, STA: superior thoracic artery, TAA: thoracoarcomial artery, TDA: thoracodorsal artery.

동맥의 둘째 부분에서, 6쪽은 겨드랑동맥의 셋째 부분에서 일어났다. 마지막으로 어깨밑동맥, 뒤위팔회돌이동맥 그리고 가쪽가슴동맥이 모두 함께 일어나는 경우도 전체 128 쪽 중 25쪽에서 관찰되었으며, 9쪽은 겨드랑동맥의 둘째

부분에서, 16쪽은 셋째 부분에서 관찰되었다(Fig. 2). 이와 같이 어깨밑동맥과 함께 분지하는 동맥에 따라서 이는 부위가 의미 있게 다르게 나타났다( $p < 0.05$ ).

## 고 찰

겨드랑 부위는 다양한 혈관과 신경이 지나가므로 이곳의 해부학적인 변이는 임상적으로 매우 중요하다[10-12]. 특히, 겨드랑동맥의 분지들은 이는 부위와 형태가 매우 다양하며 두 개 혹은 세 개의 분지가 함께 나오는 경우가 있다. 이러한 겨드랑동맥을 비롯한 위팔동맥의 변이는 11~24%에서 관찰된다고 한다[13].

지금까지 다수의 연구에서는 겨드랑동맥들의 분지의 형태 및 이는 부위에 대하여 조사하였으나 이들 간의 상관관계에 대한 연구는 없었다[2-5]. 따라서 본 연구에서는 앞선 연구들을 바탕으로 겨드랑동맥 중 가장 크고 다른 분지들과 함께 이는 경우가 많은 어깨밑동맥의 분지 형태와 이는 부위와의 관계를 살펴보았다[14]. 총 128쪽의 겨드랑동맥을 확인한 결과, 모두 어깨밑동맥이 겨드랑동맥에서 이었다. 이전 연구에서는 어깨밑동맥이 약 10%에서 없으며 그 분지인 어깨회돌이동맥과 가슴등동맥이 겨드랑동맥에서 직접 분지되기도 한다고 보고하였다[14].

지금까지 알려진 바에 의하면 어깨밑동맥은 겨드랑동맥의 셋째 부분에서 단독으로 일어나는 것이 정상이나, 본 연구에서는 단독으로 일어나는 경우는 42.2%였고, 절반 이상에서 가쪽가슴동맥이나 뒤위팔회돌이동맥 또는 두 분지 모두와 함께 일어났다. 한편, 겨드랑동맥의 셋째 부분에서 일어나는 경우는 78.9%로 이전 연구 결과와 비슷한 형태를 보였다[4]. 어깨밑동맥은 21.1%에서 겨드랑동맥의 둘째 부분에서 일어나는 모습을 보였으며, 둘째 부분에서 일어나는 가쪽가슴동맥과 함께 일어났을 때 그 경향이 더 두드러졌다. 어깨밑동맥이 가쪽가슴동맥과 뒤위팔회돌이동맥과 함께 이는 경우도 19.5%에서 관찰되었는데 이러한 경우에도, 이 분지들을 위한 공통분지는 36%에서 겨드랑동맥의 둘째 부분에서 일어났다. 이 결과는 어깨밑동맥이 어떤 분지와 함께 이는지에 따라서 이는 부위가 달라지는 것을 보여준다. 흥미로운 것은 겨드랑동맥의 변이가 흔하므로, 어깨밑동맥도 다른 동맥과 함께 이는 경우가 매우 흔하며 이에 따라서 이는 부위가 다를 수 있다는 것이다.

이는 이 동맥들을 자주 만나는 임상가들에게 매우 중요한 의미가 있다[6-9]. 임상적으로 어깨 및 위쪽 가슴부에 심각한 외상을 입은 환자의 경우, 내부 장기 및 근골격계 평가는 물론, 혈관 손상에 대해서 정확한 평가가 이루어져야 한다. 즉, 겨드랑동맥의 분지 양상 및 국소해부학적인 변이를 정확히 이해하고 인지하는 것이 손상 부위의 정확한 평가 및 적절한 대처를 하는 데 도움이 될 것으로 생각된다. 또한, 영상의학적 시술 시에도 이와 같은 변이에 대해 인지하고 이해하는 것이 술기의 정확도를 높이고, 불필

요한 의인성 합병증을 줄이는 데 도움이 될 것이라 생각된다[15,16].

한편, 어깨밑동맥이 관상동맥 우회술에 있어 이식편으로서 탄력, 길이, 굵기 등 아주 적합한 조건을 갖추고 있고, 실제로 관상동맥 우회술의 재수술 시 어깨밑동맥을 사용하여 매우 좋은 임상경과를 보였다는 보고가 있다[7]. 어깨밑동맥이 속가슴동맥, 노동맥, 위그물막동맥, 아래배벽동맥, 두령정맥에 비해 접근 및 획득이 쉽지 않아 실제로 관상동맥 우회술 이식편으로서 우선으로 고려되지는 않는다. 그러나 어깨밑동맥이 관상동맥 우회술 이식편으로서 아주 훌륭한 대안으로 제시되는 만큼 본 연구의 어깨밑동맥의 분지 양상 및 국소해부학적인 변이에 대한 연구결과가 임상적인 도움이 될 것으로 생각된다[17].

## REFERENCES

1. Rowsell AR, Davies DM, Eisenberg N, Taylor GI. The anatomy of the subscapular-thoracodorsal arterial system: study of 100 cadaver dissections. *Br J Plast Surg*. 1984; 37:574-6.
2. Hitzrot J. A composite study of the axillary artery in man. *Johns Hopkins Hospital Bulletin*. 1901; 12:136-45.
3. Adachi B. *Das Arteriensystem der Japaner*. Kyoto: Verlag der Kaiserlich-Japanischen Universitat zu Kyoto. Tokyo: Kenyusha Press; 1928. p. 198-201.
4. Huelke DF. Variation in the origins of the branches of the axillary artery. *Anat Rec*. 1959; 135:33-41.
5. Bergman RA. *Compendium of human anatomic variation: text, atlas, and world literature*. Baltimore: Urban & Schwarzenberg; 1988. p. 141.
6. Arnez ZM, Bajec J, Bardsley AF, Scamp T, Webster MH. Experience with 50 free TRAM flap breast reconstructions. *Plast Reconstr Surg*. 1991 Mar; 87:470-8; discussion 479-82.
7. Mills NL, Dupin CL, Everson CT, Leger CL. The subscapular artery: an alternative conduit for coronary bypass. *J Card Surg*. 1993; 8:66-71.
8. Aizawa Y, Ohtsuka K, Kumaki K. Examination on the courses of the arteries in the axillary region I. The course of the subscapular artery system, especially the relationships between the arteries and the posterior cord of the brachial plexus. *Kaibogaku Zasshi* 1995; 70:554-68.
9. Aizawa Y, Ohtsuka K, Kumaki K. Examination of the courses of the arteries in the axillary region. II. The course of the axillary artery in the case of Adachi's C-type brachial plexus. *Kaibogaku Zasshi* 1996; 71:92-105.

10. Miller RA. Observations upon the arrangement of the axillary artery and brachial plexus.
11. Lengele B, Dhem A. Unusual variations of the vasculonervous elements of the human axilla. Report of three cases. *Arch Anat Histol Embryol.* 1989; 72:57-67.
12. Lee JH, Kim DK. Bilateral variations in the origin and branches of the subscapular artery. *Clin Anat.* 2008; 21: 783-5.
13. Uglietta JP, Kadir S. Arteriographic study of variant arterial anatomy of the upper extremities. *Cardiovasc Intervent Radiol.* 1989; 12:145-8.
14. Gil YC, Yang HJ, Lee HY. The Subscapular Artery and Its Relationship with the Brachial Plexus. *Korean J Anat.* 2004; 37:395-401.
15. Yang HJ, Gil YC, Lee HY. Intersegmental origin of the axillary artery and accompanying variation in the brachial plexus. *Clin Anat.* 2009; 22:586-94.
16. Jurjus AR, Correa-De-Aruaujo R, Bohn RC. Bilateral double axillary artery: embryological basis and clinical implications. *Clin Anat.* 1999; 12:135-40.
17. McFarland EG, Caicedo JC, Guitterez MI, Sherbondy PS, Kim TK. The anatomic relationship of the brachial plexus and axillary artery to the glenoid. Implications for anterior shoulder surgery. *Am J Sports Med.* 2001; 29:729-33.

## Variation of the Subscapular Artery According to Branching Pattern of the Axillary Artery

Seung-Beom Park<sup>1</sup>, Jae-Ho Lee<sup>2</sup>, In-Jang Choi<sup>2</sup>, Woo-Ik Choi<sup>1</sup>, Sang-Chan Jin<sup>1</sup>

<sup>1</sup>Department of Emergency Medicine, <sup>2</sup>Department of Anatomy, Keimyung University Dongsan Medical Center

---

**Abstract** : The axillary artery (AA) is often referred to as having three parts, with these divisions based on its location relative to the pectoralis minor muscle. In third part, AA gives off the subscapular (SSA), anterior circumflex humeral, and posterior circumflex humeral arteries (PCHA). However, variations in these arteries were extremely diverse. So, we observed actually some branching patterns of these arteries in this study. Method: We studied the pattern of SSA in 128 upper limbs from donated cadavers. Result: SSA was originated directly from the third and second parts of AA in 37.5% (48/128) and 4.7% (6/128), respectively. A PCHA made a common trunk with SSA in 25.8% (33/128), and these trunks arose from the third and second parts of AA in 21.1% (27/128) and 4.7% (6/128), respectively. A lateral thoracic artery (LTA) arose from SSA in 12.5% (16/128), and these were originated from the third and second parts of AA in 4.7% (6/128) and 7.8% (10/128), respectively. In 19.5% (25/128) of upper limbs, LTA, SSA, and PCHA have a common trunk, and these arose from the third and second parts of AA in 12.5% (16/128) and 7.0% (9/128), respectively. According to the branching pattern of the SSA, its origin was significantly different.

---

**Keywords** : Axillary artery, Subscapular artery, Variation