

# 해부학용어가 걸어온 길

정인혁<sup>1</sup>, 고기석<sup>2</sup>

<sup>1</sup>연세대학교 의과대학 명예교수, 전 대한해부학회 용어위원장, <sup>2</sup>건국대학교 의과대학 해부학교실, 전 대한해부학회 용어위원장  
(2017년 10월 30일 접수, 2017년 11월 24일 수정접수, 2017년 11월 27일 게재승인)

**간추림** : 이 연구에서는 해부학용어의 기원과 국제해부학용어가 만들어진 과정, 국제해부학용어 제정원칙을 살폈다. 또한 우리나라에 영향을 많이 끼친 일본해부학용어가 발전해 온 과정을 기술하였다. 과거 우리나라 해부학용어는 일본해부학용어를 그대로 받아 사용하였다. 그러나 차츰 대한해부학회에서는 우리용어의 필요성을 인식하여 용어위원회를 구성하여 용어를 다듬기로 하였다. 용어위원회에서는 우선 용어 다듬는 방향을 세웠고 용어개정의 기본 원칙을 만들었다. 많은 회의를 통해서 용어를 다듬었으며 용어집으로 만들었다. 해부학용어집은 1979년 첫째판을 발행한 이후 다섯 차례 개정하여 2014년 여섯째판 용어집을 만들어 사용중이다. 여기서는 일본용어와의 차이점과 우리말 용어를 다듬는 과정을 예를 들어 설명하였다.

**찾아보기 낱말** : 용어역사, 일본해부학용어, 국제해부학용어, 우리말용어, 용어다듬기

## 해부학이란?

해부는 우리 몸의 구조를 관찰하기 위하여 도구를 사용하여 몸의 부분을 자르거나 헤치는 과정을 말하며, 해부학은 해부를 통하여 알게 된 구조와 이런 구조들의 관계를 체계화시킨 학문 분야를 말한다. 현재 의학은 많은 전문 분야로 나뉘는데, 해부학은 가장 처음 약 2,400년 전 그리스의 히포크라테스에 의해서였다.

### 해부(解剖)란 용어의 기원

해부학 또는 해부를 뜻하는 영어 anatomy는 그리스말에서 유래하였는데, ana(ἀνά)는 위쪽으로, tomy(τομή)는 자른다는 뜻으로 잘라 찢힌다는 뜻이다. 중국에서는 가장 오래된 의학책인 황제내경(黃帝內經)에 解剖가 나오는데 현재와 같은 뜻으로 쓰였는지는 잘 모르겠다. 예전에 일본에

서는 사형장에 의사가 참석하였고 배를 연 시신의 속을 들여다 보았다. 이때 배를 열고 해부하는 것을 후와게(腑分け: 내장을 가르다는 뜻)라고 하였다. 일본의 첫 번역책인 해체신서(解體新書)[1]의 번역을 주관하였던 스키타 겐파쿠는 해부라는 말을 만들었는데도 해부에 해당하는 말로 시신의 내장을 본다는 의미로 관장(觀腸)이란 말을 사용하였다. 해체신서의 해체는 몸을 가르다는 뜻으로 해부에 해당하는 말이다. 일본에서 해부란 용어는 후와게와 함께 서양 의사 험번이 만든 화영어림집성(和英語林集成)[2]에 나오며(Fig. 1), 번역책인 해부훈몽(解剖訓蒙, 1876)에 나오며[3], 이후에 출판된 책에는 해부가 쓰였다. 우리나라에서는 1906년 김필순이 일본책을 번역한 “히부학”[4]에 나온다. 대부분 우리 의학용어가 일본용어에서 따왔듯이 해부학도 일본용어를 쓰게 되었다.

## 해부학용어란?

가슴, 머리, 코 등과 같이 우리 몸의 부분을 가리키는 말 이 사물을 가리키는 말보다 더 먼저 생겼다고 한다. 해부

저자(들)는 ‘의학논문 출판윤리 가이드라인’을 준수합니다.  
저자(들)는 이 연구와 관련하여 이해관계가 없음을 밝힙니다.  
교신저자 : 고기석 (건국대학교 의과대학 해부학교실)  
전자우편 : kskoh@kku.ac.kr

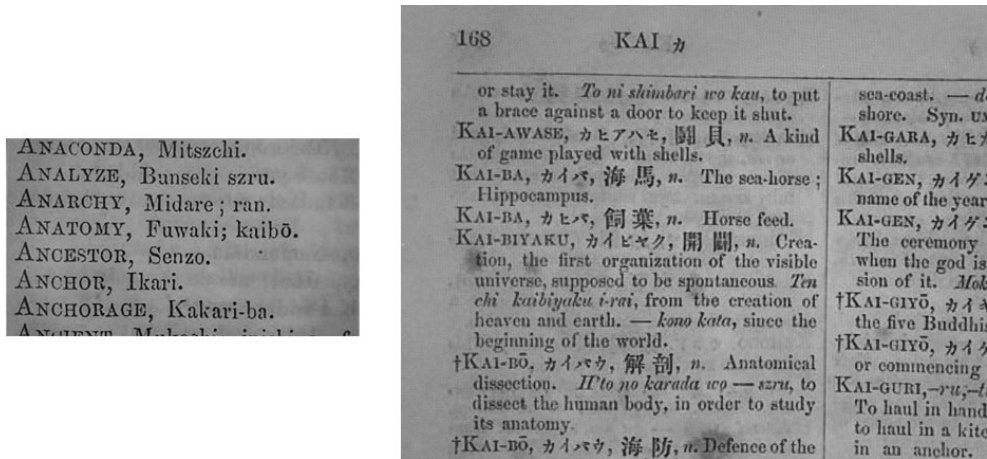


Fig. 1. Japanese English Dictionary of Hepburne (1867). Japanese equivalent to anatomy is fuwaki or kaibo.

학용어가 되는 이런 낱말들은 글이 생기기 이전 원시대부터 시작되었다고 할 수 있다. 의사가 되려면 우리 몸의 구조를 이해해야 하는데, 이런 의학교육에 해부학용어가 필요하다. 처음에는 맨눈으로 볼 수 있는 일부 구조에만 이름이 붙었으나 의학의 발달과 더불어 용어가 점점 늘어나게 되었다. 현미경이 사용되면서 눈으로 볼 수 없는 미세한 구조에까지 이름이 붙게 되었다. 또 난자가 수정된 후 우리 몸이 형성되어가는 과정을 밝히는 분야를 발생학이라고 한다. 넓은 의미로 해부학용어에는 이 세 가지 분야의 용어인 (맨눈)해부학용어, 조직학용어, 발생학용어가 모두 포함된다. 이 세 분야는 전공하는 사람이 따로 있어 용어의 정리도 별도로 이루어졌다. 여기서는 국제적으로 처음 통일된 용어를 정리한 맨눈해부학용어에 초점을 두고 써내려간다.

해부학용어의 유래

사람을 해부하고 여러 부분의 구조들을 기록한 것은 약 2,300년 전 지금의 이집트에 있는 알렉산드리아에서 헤로필루스와 에라시스트라투스에 의해 이루어졌다. 그 후 약 2,000년 전쯤 로마제국의 작가 켈수스와 의사 갈레노스는 의학책을 저술하였으며, 이들이 사용한 용어가 오랫동안 그대로 사용되었고 지금까지도 사용되는 것이 있다. 그래서 많은 의학용어가 그리스말이나 라틴말에서 유래하였다. 우리나라에서 해부학교육은 19세기 끝 무렵 서양 선교사들에 의해 시작되었고, 처음에는 영어를 배우게 한 후 영어로 교육을 하였다. 그러면 교육 기간이 길어지고 많은 사람을 교육시킬 수 없었기 때문에 우리말 교과서를 만들게 되었다. 또 20세기 초에는 일부 대학에서 일본인 해부

학자가 해부학교육을 하였다. 첫 해부학교과서는 1906년 일본책을 번역한 것이며, 여기서 사용된 대부분 해부학용어는 일본 것을 그대로 사용하였다.

국제해부학용어

19세기 유럽에서 사용되는 해부학용어는 저자, 나라, 의학의 각 분야마다 다른 용어를 사용하는 경우가 많아 한 구조에 평균 약 10개의 용어가 있었다. 그리고 같은 해부학구조에 나라마다 다른 해부학자의 이름을 붙여 사용하는 경우도 많아 전문가도 혼동을 일으킬 정도였다. 예로 19세기에 유럽에서 솔방울샘을 가리키는 용어가 약 50개가 있었다고 하며, 현재 영어용어에서도 hypophysis, pituitary gland, pituitary body, epiphysis cerebri 등이 쓰인다. 이런 용어의 혼란은 교수와 학생에게 똑같이 고통을 주었고, 연구도 느려지게 하였다. 그래서 통일된 국제해부학용어가 만들어지게 되었고, 이 용어를 다듬는 일이 현재까지 계속되고 있다.

1. 바젤해부학용어(Basle Nomina Anatomica, BNA)

1887년 라이프치히에서 열린 독일해부학회(Anatomische Gesellschaft)에서 모든 해부학용어를 표준화할 필요성이 제안되었다. 이 해부학회는 독일어를 하는 도시만 옮기면서 열렸는데, 당시 회원을 보면 독일사람 145명, 외국인이 129명이었다. 외국인은 미국, 오스트리아-헝가리, 벨기에, 덴마크, 영국, 이탈리아, 러시아, 스웨덴, 스위스 사람 그리고 프랑스 사람은 한 명이었다고 기록하였다. 바젤해부학용어(BNA, 1895)의 창시자였던 스위스 해부학자 히스

**Table 1.** Name and achievement of the committee member of BNA

| Name (Age, Nationality)              | Working year | Book or Eponym                                    |
|--------------------------------------|--------------|---|
| Karl v Bardeleben                    | 1889         | Committee secretary                               |
| Daniel J Cunningham (45, England)    | 1890         | Textbook (1st ed. 1902)                           |
| Oskar Hertwig (46, Germany)          | 1889         | sheath of (root sheath)                           |
| Wilhelm His senior (64, Germany)     | 1889         | canal of (thyroglossal duct)                      |
| Albert v Kölliker (78, Switzerland)  | 1889         | Chairperson column of (bundle of myofibrils) etc. |
| Julius Kollmann (61, Switzerland)    | 1889         |   |
| Wilhelm Krause (65, Germany)         | 1890         | end-bulb of.                                      |
| Hector Leboucq (Belgium)             | 1890         |   |
| Friedrich S Merkel (50, Germany)     | 1889         | cell of; corpuscle of etc.                        |
| Gezav Mihalkovics (Hungary)          | 1891         |   |
| Guglielmo Romiti (Italia)            | 1890         |   |
| Gustav Schwalbe (51, Germany)        | 1889         | corpuscle of. fissure of etc.                     |
| Sir George D Thane (49, England)     | 1892         |   |
| Karl Toldt (55, Austria)             | 1889         | Textbook; membrane of (part of renal fascia)      |
| Wilhelm Waldeyer (62, Germany)       | 1889         | fossa of; ring of etc.                            |
| Anatomists (not a committee member)  |              |   |
| Wilhelm Braune (1892 dead, Germany)  |              | muscle of; canal of etc.                          |
| Wilhelm Henke (61, Germany)          |              | space of; triangle of                             |
| Karl Wilhelm v Kupffer (66, Germany) |              | cell of   |
| Nikolaus Rüdinger (1896 dead)        |              |   |
| Sir Williams Turner                  |              |   |
| Emil Zuckerkandl (46, Austria)       |              | fascia of; tubercle of etc.                       |

(His)는 프랑스의 속담 “사람을 지나치게 껴안는 것은 나쁘게 속박하는 것이다”라는 말을 인용하며 용어개정이 독일어를 하는 사람만으로 시도되었다고 하였다.

독일어를 하는 해부학자들이 주동이 되어 10여 년의 노력 끝에 약 5,000개의 라틴어로 된 통일된 해부학용어를 만들었는데, 1895년 스위스 바젤의 학회에서 승인되어 바젤해부학용어라고 부른다[5,6]. 바젤해부학용어(BNA)는 다른 나라에서 곧바로 받아들여지지 않았고 보편화되지 못하였다. 후에 미국과 이탈리아에서 받아들였고, 늦게 영국에서도 사용하였으나 프랑스와 스페인어를 쓰는 나라에서는 받아들이지 않았다. 그러나 후에 개정되는 국제해부학용어는 이것이 바탕이 되었다.

첫 국제해부학용어가 만들어진 과정을 간단히 살펴보면 다음과 같다.

1) 참여한 사람

독일어를 하는 해부학자가 주동이 되었지만, 다른 나라 해부학자에게 문을 열어 놓았다고 하였다. 1890년 베를린에서 동시에 열린 국제의학대회의 해부학분야 및 해부학회에서 다른 언어를 사용하는 해부학자에게 권유하여 영국, 이탈리아, 벨기에 해부학자가 협조를 하였고 이 중 몇 명은 매우 열정적으로 일을 맡아 하였다고 한다. 국제용어

가 되기 위해서는 프랑스의 협조가 필요해 1893년 프랑스 해부학자 두 명을 공식적으로 초청하였는데 잘 이루어지지 않았다. 위원은 대부분 교과서를 집필하거나 어떤 구조에 자기 이름이 붙어 있는 사람들로 정말로 저명한 해부학자들이었다. 그래서 의학사전에서 대부분 그 이름을 찾을 수 있었고 1895년에 위원들의 나이와 국적을 괄호 안에 적었는데, 돌란드의학사전과 스테드만의학사전[7,8]에서 찾을 수 있었던 사람만 나이를 적었다(Table 1).

2) 기금

필요한 기금은 10,000 마르크로 추산하였는데, 이런 액수는 독일해부학회가 마련하기에는 너무 많았다고 한다. 해부학회는 약 3,800 마르크를 마련하였고 베를린, 뮌헨, 빈, 라이프치히의 과학아카데미에서 지원을 받아 필요한 기금보다 조금 더 많이 마련할 수 있었다.

3) 맨눈해부학용어의 선택

위원회의 몇 차례 모임에서 대뇌걸질이나 망막의 층과 같은 조직학용어에 대한 토의가 있었다. 그러나 시작 단계에서 무한정 시간을 끌 수 없었기 때문에 강한 반대에 부딪쳐 맨눈으로 볼 수 있는 구조 또는 단순한 확대경으로 볼 수 있는 구조에 한정하기로 하였다. 용어는 주로

**Table 2.** Contents of a small booklet made during BNA preparation

| Order | Page            | Contents        | Number of times created with the same title |
|-------|-----------------|-----------------|---|
| I     | 1~68            | muscle          | 1   |
| II    | 69~108          | bone(a)         | 1   |
| III   | 109~168         | muscle          | 2   |
| IV    | 169~172         | muscle          | 3   |
| V     | 173~212         | bone(b)         | 1   |
| VI    | 213~240         | bone(c)         | 1   |
| VII   | 241~296         | heart, artery   | 1   |
| VIII  | 297~330         | vein, lymph     | 1   |
| IX    | 331~378         | bone            | 2   |
| X     | 379~402         | heart, artery   | 2   |
| XI    | 403~438         | bone            | 3   |
| XII   | 439~458         | vein, lymph     | 2   |
| XIII  | 459(to)~474(to) | heart, artery   | 3   |
| XIV   | 459~482         | bone, angiology | last edit                                   |
| XV    | 483~518         | arthrology      | 1   |
| XVI   | 519~654         | neurology       | 1   |
| XVII  | 655~864         | splanchnology   | 1   |
| XVIII | 865~872         | arthrology      | last edit                                   |
| XIX   | 873~888         | neurology       | last edit                                   |
| XX    | 889~952         | splanchnology   | last edit                                   |

독일어 해부학교과서 그리고 영국과 프랑스 교과서의 것도 참고하였다. 당시 참고한 해부학책의 저자는 다음과 같다: Gegenbauer(독일), Henle(독일), Hyrtl(오스트리아), Krause(독일), Langer(독일), Quain(영국), Sappey(프랑스), Testut(독일)

Gegenbauer 교과서의 모든 용어를 알파벳 순서로 세로로 나열하고 그 옆에 널리 사용되는 다른 교과서의 용어를 동의어로 올렸다. 이런 표를 위원들에게 보냈고, 위원들은 정해진 시간까지 의견을 보냈다. 처음 투표는 근육학용으로 하였는데, 용어의 85%가 받아들여져 위원들이 힘을 받았다고 한다. 위원회의 일이 매우 힘들었다고 하는데, 뮌헨 회의 때 Kölliker(위원장)의 엄격한 통제하에 해부학회의 논문과 시범을 오전 8시부터 저녁 6시까지 들어야 했고, 짧은 휴식 후 곧바로 9시까지 용어를 토의해야만 하였다. 빈에서는 용어 회의가 밤까지 더 계속되었기 때문에 참석했던 많은 사람이 지치게 되었고 이런 토의에 호의적이지 않았다고 한다. 어쨌든 위원들의 노력으로 용어 정리는 진행되었다.

정리된 용어는 모두 20개의 작은 책자로 만들어 위원들에게 보냈다. 책자의 내용은 다음과 같다(Table 2). 이 작은 책자에 포함된 용어는 약 30,000개였고, 마지막에 결정된 용어는 이것의 1/6 정도였다. 해부학책의 저자에 따라 다른

용어를 사용한 경우가 많아 하나의 용어로 표준화하는데 위원들의 의견 차이가 많았다. 대부분 용어를 하나로 통일 하였으나 일부 용어에는 꺾쇠괄호 안에 동의어를 표기하였다.

4) 용어 선정 원칙

바클해부학용어를 선정하는 기준은 다음과 같았다.

- (1) 이름이 붙는 각 구조에는 하나의 용어만 쓴다.
- (2) 이름은 라틴어로 표기하고 언어학적으로 맞아야 한다.
- (3) 이름은 기억하기 좋은 낱새를 주어야 하고, 설명이나 추론적인 해석이 주장되어서는 안된다.
- (4) 관련있는 용어는 될 수 있는 대로 비슷해야 한다.
- (5) 일반적으로 형용사는 반대어이어야 한다.

이런 기준은 그 후 지금까지 용어를 개정하는 원칙의 바탕이 되었다. 당시 여러 해부학교과서에서 사용된 용어를 나열하고 위원들이 투표를 하여 가장 많은 지지를 얻은 용어가 선정되었다. 예를 들면, 당시 림프절이란 용어를 톨트(Toldt)가 끝까지 lymphnode(림프절)를 주장하였으나 대부분 의견에 따라 lymphoglandula(lymph gland; 당시 일본번역용어 淋巴腺)가 선정되었다. glandula는 그리스어로 작은 도토리란 뜻이었지만 샘을 가리키게 되었는데, 림프절은 샘기능을 하지 않으므로 잘못된 용어였으나 2,000년 이상 전부터 사용되었기 때문에 익숙한 것에 대한 거부반응이었던 같다. 이것은 후에 예나해부학용어(INA)에서 토의 없이 lymph node로 바뀐다.

5) 사람이름용어

사람이름용어에는 그 구조를 처음 발견하였거나 그 구조를 처음 제대로 설명한 사람의 이름이 붙었다. 바클해부학용어(BNA)에서 valvula coli(잘록창자판막)는 valva ileocecalis(NA, 돌막창자판막)를 거쳐 지금은 papilla ilealis(돌창자유두)로 변하였는데, 바클해부학용어(BNA) 당시 이 구조에 붙은 사람이름은 Bauhin, Fallopius, Macalister, Tulpius, Varolius가 있었다. 이것은 선생들을 역사 속으로 여행을 가게 하였고, 또 누구에게 우선권을 주어야 하는지에 대한 토의를 하게 만들었다. 그리고 나라마다 다른 사람이름용어를 사용하는 경우도 있었다. 그래서 사람이름용어는 원칙적으로 채택하지 않기로 하였다. 그러나 바클해부학용어(BNA)에서 사람이름을 동의어로 표기한 용어는 약 150여 개에 이르는데, 위원으로 참여한 사람들의 이름은 넣지 않았다. 이런 이름은 예나해부학용어(1935)에서 모두 삭제되었다.

## 2. 버밍햄개정(Birmingham Revision; BR)

1920년대 후반, 바즐해부학용어(BNA)의 사용이 영어를 쓰는 나라, 특히 미국과 캐나다에서 확산되자, 이에 맞추어 영국과 아일랜드 해부학회에서 1933년 그들의 개정판을 내었는데, 이것을 버밍햄개정(BR, 1933)이라고 한다. 이것은 바즐해부학용어(BNA), 이들의 영어용어, 이에 해당하는 라틴어 용어 등을 세 줄로 인쇄하였다. 일부 용어를 다듬었으나 대부분 바즐해부학용어(BNA)와 같았다. 이때 사용한 영어용어는 영국사람 퀘인(Quain)의 해부학 교과서 제 10판의 영어용어에 바탕을 두었다.

버밍햄개정(BR)에서 고쳐 지금까지 사용하는 용어와 달라진 몇 가지 용어를 예로 든다(라틴어를 해당 영어로 표기함). 바즐해부학용어(BNA)의 submaxillary gland는 submandibular gland로 고쳐 지금까지 사용되며, 바즐해부학용어(BNA)의 axillary nerve는 버밍햄개정(BR)에서 circumflex nerve로 고쳤으나 다시 axillary nerve로 고쳐 쓰고 있다. 바즐해부학용어(BNA)의 auditory tube는 버밍햄개정(BR)에서 pharyngotympanic tube로 바꾸었는데, 예나해부학용어(INA)에서 받아들였다가 파리해부학용어(NA)부터 다시 auditory tube를 사용하고 있다. TA(1998)에서는 영어용어를 함께 올렸는데, pharyngotympanic tube와 auditory tube를 영어용어에 동의어로 올렸다.

## 3. 예나해부학용어(Jena Nomina Anatomica, JNA 또는 INA)

바즐해부학용어(BNA)의 개정은 1923년에 시작되었으나 더디게 진행되었고, 버밍햄개정(BR)에 자극을 받아 2년 후인 1935년 독일어를 하는 해부학자가 중심이 되어 바즐해부학용어(BNA)를 개선한 예나해부학용어(1935)가 나왔다. 그러나 예나해부학용어(INA)도 널리 받아들여지지 않았다. 영국용어위원회에서는 버밍햄개정(BR)과 다른 예나해부학용어(INA) 중 약 300 용어만 받아들였다. 예나해부학용어(INA)는 많은 용어가 바즐해부학용어(BNA)를 따랐으나 용어 선정의 원칙에 더 맞고, 잘못된 용어를 고친 것도 있고, 새로 만든 용어도 있다.

예나해부학용어(INA)에서 지금까지 사용하는 용어를 예를 들면, 기억하기 좋고 더 간결한 용어로 바즐해부학용어(BNA)의 external maxillary artery 대신에 facial artery(얼굴동맥), 바로 잡은 용어로 lymphglandula 대신에 lymphnode(림프절), 새로 만든 용어로 innominate artery 대신에 brachiocephalic trunk(팔머리동맥) 등이 있다.

## 4. (파리)해부학용어(Paris Nomina Anatomica, PNA 또는 그냥 NA)

버밍햄개정(BR)과 예나해부학용어(INA)를 개정하기 위하여 1936년 밀라노 국제회의에서 국제해부학용어위원회가 구성되었으나 제2차세계대전 등 여러 이유로 1952년에 만남이 시작되었고, 국제의학기구와 유네스코로부터 후원금도 받았다. 개정된 해부학용어는 1955년 파리국제해부학회에서 승인되어 파리해부학용어(PNA, 1955)라고 하였지만, 나중에 그냥 Nomina Anatomica(NA)라고 더 알려지게 되었다[9]. 여기에는 맨눈해부학용어만 수록되었다. 이것은 1961년[10], 1968년[11], 1977년[12], 1983년[13], 1989년[14]에 개정판이 나왔다. 1975년 도쿄국제해부학회에서 승인된 파리해부학용어(NA) 넷째판은 Nomina Histologica(조직학용어) 그리고 Nomina Embryologica(발생학용어)가 함께 1977년 출판되었고[12], 이후 파리해부학용어(NA)에는 세 가지 용어가 모두 포함되어 있다.

파리해부학용어(NA, 1955)에서는 바즐해부학용어(BNA) 이후 발견된 구조에 대한 이름 1,354개 그리고 허파의 구역에 대한 용어가 추가되었다. 모두 5,640 용어 중 바즐해부학용어(BNA)의 것 중 바뀌지 않은 용어가 4,286개(76%)이다[15].

## 5. Terminologia Anatomica(1998, TA), Terminologia Histologica(2008, TH), Terminologia Embryologica(2013, TE)

파리해부학용어(NA) 여섯째판 이후 나온 국제해부학용어는 Nomina 대신 Terminologia를 사용하였다. 1998년에 나온 개정판은 Terminologia Anatomica(TA)라고 부른다[16]. 여기에는 맨눈해부학용어만 있고, 조직학용어인 Terminologia Histologica는 2008년[17], 발생학용어인 Terminologia Embryologica는 2013년에 나왔다[18].

## 6. 국제해부학용어를 정리할 때의 원칙

파리해부학용어(NA, 1955) 때 국제해부학 용어위원들은 모두 바즐해부학용어(BNA), 버밍햄개정(BR), 예나해부학용어(INA)를 잘 알고 있었다. 용어를 선정하고 다듬을 때 원칙을 정하는 것이 중요하였는데, 바즐해부학용어(BNA) 때 적용되었던 것이 바탕이 되어 위원 모두가 찬성하여 다음과 같은 원칙을 정하였다. 여기서 설명은 바즐해부학용어(BNA) 때부터 나온 내용들이다.

1) 매우 제한된 숫자 외에는, 한 구조에 한 용어만 선정한다. 대부분 한 용어만 선택하였으나, 일부는 동의어를 표시하였다. 예를 들면, 심장에서 원심실과 심방 사이의 판막에 대한 용어는 중간에 변화가 있었지만 모두 동의어를 표기하였다. *Valvula bicuspidalis*[mitralis] - BNA(1895); *Valva atrioventricularis sinistra*(*Valva mitralis*) NA(1955); *Valva atrioventricularis sinistra*, *Valva mitralis*(TA, 1998)

2) 모든 용어는 공식적으로 라틴어로 표기하며, 문법적으로 옳아야 한다.

19세기 초반만 해도 유럽의 각 나라에서 자기 고유어와 라틴어로 번역을 하여 두 언어로 출판된 과학책이 많았으며, 20세기 초까지 유럽과 미국의 교육에서 라틴어는 중요하였고 널리 퍼져 있었다. 교육 목적을 위하여 각 나라마다 자기들의 고유어로 번역하여 사용하는 것은 자유라고 바츨해부학용어(BNA) 때 히스가 언급하였지만, 아시아와 아프리카의 많은 나라에서는 언어가 라틴어나 그리스어에 뿌리를 두지 않아 라틴어의 번역에 어려움이 있을 것을 알고 있었다. 국제해부학용어는 유럽과 미국 해부학자 주도로 진행되었다. 이제는 국제적으로 영어가 공통적으로 쓰이므로 TA(1988)에서는 라틴어와 영어용어를 함께 올렸다.

3) 각 용어는 될 수 있는 대로 짧고 단순해야 하며 설명적일 필요는 없다.

바츨해부학용어(BNA) 때 *M. crotaphiticobuccinatorius* 또는 *M. petrosalpingostaphylinus*와 같은 용어는 어려움 없이 탈락시켰지만, 지금도 사용하고 당시에 널리 알려졌던 *M. sternocleidomastoideus*는 짧은 용어를 발견할 수 없어 그대로 선정하였다고 하였다. 그러나 당시 유럽에서 이 근육을 가리키는 용어로 *Nutatores capitis*, *M. quadriceps colli*, *M. biceps colli*, *M. obliquus colli*, *M. sternocleido-occipitomastoideus* 등이 있었다(우리 용어 변화: 흉쇄 유돌근 → 흉골쇄골유돌기근 → 목빗근). 현재 우리 용어의 목빗근에 해당하는 용어가 *M. obliquus colli*이다.

4) 용어는 일차적으로 기억하기 좋아야 하나, 어떤 정보를 주거나 설명하는데 유용하여야 한다.

5) 국소적으로 밀접히 관련된 구조들에는 같은 이름을 붙인다.

(예) *Arteria femoralis*(넙다리동맥), *Vena femoralis*(넙다리정맥), *Nervus femoralis*(넙다리신경) 등. 또 이런 원칙에 맞추기 위하여 심장의 혈관을 *coronary*[cardiac] *artery*, *cardiac vein*이라고 하였다. 동맥에 동의어를 둔 이유는 *coronary*란 용어가 서양에서 2,000년 동안 관습적으로 사용해와 익숙해졌다는데 있었다고 하였다. 우리나라에서는

일본용어에 따라 *coronary artery*는 관상(冠狀)동맥, *cardiac vein*은 심장정맥이라고 하였었는데, 해부학용어 넷째판(1996)부터 이 원칙에 맞게 심장동맥이란 용어를 만들었고, 특히 임상 분야에서 너무나 보편적으로 사용하는 관상동맥을 동의어로 올렸다. 파리해부학용어(NA, 1955) 이후 바츨해부학용어(BNA)와 예나해부학용어(INA)의 *coronary*[cardiac] *artery*에서 동의어 *cardiac*이 삭제되었다.

6) 구별하는 형용사는 일반적으로 상반되는 것으로 정리한다.

(예) *dexter*(오른) 및 *sinister*(왼); *major*(큰) 및 *minor*(작은); *superficialis*(얕은) 및 *profundus*(깊은)

7) 공식용어로 사람이름용어는 사용하지 않는다.

바츨해부학용어(BNA)에서는 이런 원칙을 정하였지만, 150여 개에 이르는 사람이름용어를 동의어로 올렸다. 파리해부학용어(NA)에서는 모두 삭제되었는데, 발꿈치힘줄에 해당하는 *calcaneal tendon*의 동의어로 *tendo Achillis*를 올렸다. 여기에는 그리스 신화의 아킬레스와 관련된 내용은 보통 젊은 사람도 잘 알고 있는 내용이기 때문에 사람이름용어로 생각하지 않는다는 설명이 붙어 있다[9]. TA에서는 사람이름용어는 올리지 않았으나, 사람이름용어 찾아보기를 따로 만들어서 찾아볼 수 있게 하였다.

## 일본해부학용어

우리나라의 대부분 전문용어가 일본 한자용어를 우리 말 소리로 나타낸 것이기 때문에 일본에서 해부학용어가 어떤 과정을 거쳐 이루어졌는지 간략하게 설명하기로 한다. 1774년에 나온 해체신서(解體新書)[1]는 일본의 첫 번역책이며, 이후 19세기까지 중정해체신서(重訂解體新書, 1798)[19], 의범제강(醫範提綱, 1805)[20], 해부훈몽(解剖訓蒙, 1876; 번역책)[3], 해부람요(解剖攬要, 1877)[21] 등이 출판되었고, 그 후 많은 해부학책이 나오게 되었다[22]. 저자에 따라 용어에 차이가 있으나, 이때 사용한 용어를 바탕으로 국제해부학용어에 맞추어 일본해부학회에서 용어를 통일하여 1944년 첫째판이 나왔고, 2판(1947)[23] 3판(1954), 4판(1955), 5판(1956년 3월), 6판(1956년 8월), 7판(1958년 6월), 8판(1958 11월), 9판(1963), 10판(1965), 11판(1969)[24], 12판(1987)[25], 13판(2007)[26]이 나왔다.

1. 일본 해부학용어의 변천과 이에 따른 우리 용어

우리나라의 전문용어는 대부분 일본의 용어를 그대로

사용하였고, 지금도 많은 용어가 그대로 쓰이고 있다. 해부학용어도 마찬가지였으나, 1990년 이후 우리말로 옮기거나 만드는 작업이 계속되어 현재는 많은 해부학용어가 일본용어와 다르게 우리말로 이루어져 있다. 개념도 없던 용어를 번역하거나 창의적으로 만든 일본해부학용어의 변천과 히부학(1906)[4] 및 현재 우리용어를 비교해 본다.

### 1) 몇 가지 일본 해부학용어 변화 및 히부학(1906)의 용어 비교. 한자를 쓰지 않은 용어는 우리나라 용어를 가리킨다.

(1) sphenoid bone: 楔骨(1798)[19], 蝴蝶骨(1877)[21], 楔狀骨(1932)[22], 호뎃골(1906)[4], 蝶形骨(1947)[23], 접형골(1978)[27], 나비뼈(1996)[28] - sphenoid는 그리스말로 썬기 모양이란 뜻이다. 蝴蝶骨은 일본에서 자주적으로 만든 용어이며, 楔狀骨은 발목의 cuneiform bone(썬기뼈←설상골)에 사용하고, 중국에서는 蝶骨, 독일어 Wespenbein(말벌뼈)에 따라 蜂形骨, 頭頂骨에 대응되게 頭低骨의 의견이 있었으나 蝶形骨을 선택하여 현재까지 사용한다[29, 30].

(2) biceps brachii muscle: 兩頭筋(1774)[1], 二頭屈筋(1876)[3], 二頭膊筋(1877)[21], 이두박근(1906)[4], 上腕二頭筋(1947)[23], 상완이두근(1978)[27], 위팔두갈래근(1996)[28] - 라틴말 biceps(둘+머리), brachii(위팔). 일본 용어에서 brachium을 上膊이라고 하였다가 일반 사람에게 더 알려져 있는 腕(팔뚝 완. 팔꿈치와 손목 사이)으로 바꾸었다. 근육의 이는곳을 라틴말(영어)로 caput(head)라고 하는데, 몸통이 하나인데 머리가 두 개이면 괴물이 되기도 하지만 근육이 이는곳이 갈라져 있으므로 우리 용어에서는 갈래로 이름 지었다.

(3) flexor carpi ulnaris muscle: 橈臂內筋(1774)[1], 尺骨內筋(1798)[19], 尺腕屈筋(1876)[3], 內尺骨筋(1877)[21], 尺骨屈筋(1932)[31], 尺側手根屈筋(1947)[23], 니척골근(1906)[4], 척측수근굴근(1978)[27], 척골쪽손목굽힘근(1990)[32], 자쪽손목굽힘근(1996)[28]

(4) bronchus: 肺管支(1798)[19], 氣管支(1876)[3], 기관지(1906)[4], 기관지(1978)[27]

(5) prostate: 其在前形如心者(1774)[1], 攝護(1798)[19], 攝護腺(1876)[3], 前位腺, 前立腺, 섭호선(1906)[4], 전립선(1978)[27], 전립샘(1990)[32] - 그리스말로 pro(앞) + istanai(서있다)가 합쳐진 용어인데, 옛날에 앞에 있는 병사, 보호자, 방어자 등의 뜻으로 쓰였다고 한다. 일본에서 攝護는 글자가 어렵고, 前位는 고위, 저위 등과 혼동이 온다는 이유로 전립선을 사용한다.

(6) trigeminal nerve: 第五神經(1774)[1], 分派神經

(1798)[19], 三枝神經(1876)[3], 三叉神經(1877)[21], 삼차신경(1978)[27]

## 2. 일본에서 창의적으로 만든 용어 보기

우리말과 일본말은 다르며 문자도 다르다. 일본에서는 서양의 용어를 한자말로 번역하여 사용하였는데, 적절하게 번역할 말이 없는 것도 있고 번역하면 이상하고 실제 구조와 관련이 없는 용어도 있다. 이런 경우 나름대로 용어를 만들었는데, 창의력이 돋보인다. 우리가 일본용어를 본받을 때 복사하듯 베낄 것이 아니라 창의적으로 만든 용어를 보고 본받았어야 한다고 생각한다. 몇 가지 용어를 창작한 내용을 살펴보기로 한다.

### 1) 신경(神經)

신경은 1774년 스키타 겐파쿠(杉田玄白)가 홀랜드 해부학책을 번역하면서 nerve(원래 뜻은 끈이란 뜻)에 해당하는 말이 동양에 없었기 때문에 神氣의 經脈이란 뜻에서 神자와 經자를 따서 새로운 용어를 만들었고 한자가 통하는 나라로 퍼져 쓰이게 되었다[1]. 우리나라에서도 이 용어는 매우 보편화되어서 일반인도 많이 쓰며 해부학적 용어보다 “신경을 쓰다”, “신경이 날카롭다”, “신경질을 부리다” 등과 같이 관용적으로도 많이 쓰이게 되었다.

### 2) 췌장(胰臟)

pancreas는 그리스말로 pan(모두)과 creas(고기)의 합성어로 모두가 고기란 뜻이다. 약 2,300년 전 헤로필루스가 사용하였다. 우리나라에서는 한자로 이자(胰子)라고 하였고 중국에서는 胰라고 한다(人体解剖学名詞, 1991)[33]. 일본에서는 胰臟(췌장)이라고 하는데 이것은 1805년 宇田川玄眞이란 사람이 醫範提綱이란 해부학책을 쓰면서 만든 용어이다. 고기육변(月)에 모은다는 뜻의 萃(췌)자를 합쳐서 胰란 말을 처음 만들어 썼다. 胰는 고기라는 뜻인데 pancreas를 번역한 것인지 서양의학이 들어오기 전부터 쓰던 용어인지는 잘 모르겠다. 현재 우리나라에서는 췌장 또 어떤 저자에 따라서는 췌장 또는 췌, 북한에서는 췌장을 사용한다. 그래서 대한약리학회에서는 혼동 없이 일찍이 이자를 선택하여 쓰고 있다. 그리고 해부학용어에서는 췌장(1978)[27], 췌장[이자](1990)[32], 이자[췌장](1996)[28], 이자(2005)[34], 이자[췌장](2014)[35]를 쓴다.

### 3) 선(腺)

gland에 해당하는 腺(선)은 pancreas와 마찬가지로 醫範提綱(1805)에서 처음 쓰였는데 일본에서 창작한 한자 중에 걸작으로 꼽고 있다[20]. 이것은 중국에서도 받아들여 다른 한자와 함께 쓰인다. 아마도 고기육변(月)에 샘 천

(泉)자를 합쳐서 몸 안의 샘이란 뜻으로 만들었고, 일본말로 발음도 泉과 腺이 같다. 우리 용어 중에는 line에 해당하는 선(線)과 소리가 같다. 우리말에서 토박이말은 눈, 코, 귀와 같이 한음절로 쓰이지만 한자로 된 한음절 글자는 의미전달이 불확실하여 외자로는 거의 쓰이지 않는다. gland는 다른 말과 합쳐서 쓰이기도 하고 독립적으로도 많이 쓰이기 때문에 한자로 된 한음절 글자인 선은 바람직하지 않고 입술선(腺), 입술선(線)처럼 혼동도 된다. 샘이란 용어는 오래전 초등학교 교과서부터 써오던 용어이다.

#### 4) 소리를 생각한 용어

Ileum(돌창자)과 auditory ossicles(귓속뼈)는 각각 일본 용어가 腸骨과 聽骨이었는데, 일본말로 발음이 같아 腸骨은 그대로 두고 聽骨은 聽小骨, 鼓室小骨, 耳骨 등으로 쓰였는데, 현재 耳小骨로 쓰고 있다.

#### 5) 쉬운 글자를 쓰는 경우

일본용어는 대부분 한자말로 되어 있는데, 글자가 복잡하고 어려우면 비교적 간단한 한자로 바꾸고 약자를 만들어 쓴다. 예를 들면 inguinal canal은 고환이 앞배벽을 밀고 나가 음낭으로 지나간 길을 가리키는데, inguinal은 배와 다리 사이 부분에 사용한다. 일본에서 창의적으로 이것에 쥐가 지나간 굴이란 뜻으로 鼠蹊管(서혜관)을 만들었다. 蹊(지름길 혜)가 복잡하여 일본말로 뜻과 발음이 같은 서경관(徑 지름길)으로 바꾸고 약자를 사용한다[36]. 쉬운 글자와 소리도 생각한 용어이다.

## 우리나라 해부학용어

우리 몸의 부분을 가리키는 말도 해부학용어에 해당하며, 이런 말은 이미 원시시대부터 쓰였을 것으로 짐작된다. 그래서 훈민정음이 만들어진 이후 우리말로 쓴 문헌에는 이런 용어들이 많이 나온다. 현재 우리 해부학용어에는 이런 낱말들이 활용되어 쓰이는데, 여기서는 어원적인 이야기보다 학회에서 공식적으로 인정되고 출판된 용어에 대해서만 쓰기로 한다.

대한해부학회에서는 1954년 6월(제4회 대한해부학회)부터 1956년까지 매년 학회에서 용어에 대한 토의를 하였으나 결론을 내리지 못하고 미루어 왔다. 그러다 1957년 맨눈해부학용어는 나세진, 조직학과 발생학용어는 정일천이 정리하여 7월 15일까지 의견 교환을 하기로 하였다. 1958년 회의 때는 용어제정과 발음 문제가 있어 일 년 동안 더 연구하기로 하였다. 1959년 회의 때는 해부학용어는 파리해부학용어(NA, 1955) 사용을 원칙으로 정하였고 우

리말 해부학용어를 만든 후 교과서 출판과 같이 진행하기로 하였다. 1963년 회의 때 나세진은 회람식으로 수정한 용어를 첨가하여 용어를 정리한 후 위원회에서 정하자는 의견을 내었다. 정일천은 용어는 될 수 있는 대로 일본용어를 참고하되 우리말로 충분히 표현되는 것은 그대로 사용하도록 병기하자는 의견을 내었다. 1971년에는 해부학용어의 통일을 평의원회에 위임하기로 결정하였다. 이때까지 학회의 회의 때 토의는 있었지만 실제 용어집은 나오지 않았다.

대한해부학회에서 용어를 만들기 이전에 여러 해부학교과서가 출판되었다. 이들 책에서 사용된 용어가 대부분 일본용어와 같기 때문에 특별한 설명 없이 지나가기로 한다.

### 1. 대한해부학회에서 용어를 만들게 된 배경

1960년대에 시작하였던 경제개발 5개년 사업이 성공을 거두자 정부는 우리 과학이 발전하고 이 땅에 뿌리를 내리기 위해서는 전문용어의 제정과 통일이 필요하다는 것을 인식하였다. 1972년 국무회의는 3년 동안 과학기술 용어의 통일을 위해 한국과학기술단체 총연합회의 119 학회를 동원하여 70개 분야의 약 48만 용어를 심의하기로 의결하였다. 당시 과학기술용어집 의학편의 위원장은 나세진(서울의대 해부학)이었다. 문교부와 과학기술처 주관으로 용어제정이 진행되던 따라 대한의학협회(현재 대한의사협회)에서는 의학용어는 우리 손으로 만들어야겠다는 뜻으로 별도로 용어위원회를 구성하였다(위원장 전종휘 가톨릭의대 내과학). 이에 자극을 받아 대한해부학회에서도 별도로 해부학용어 제정을 추진하게 되었다.

과학기술용어집(제 2집, 1978)을 준비할 때 의학용어는 대한의학협회를 통해 각 분과학회에 용어 정리를 의뢰하였다. 대한해부학회에서는 1975년 7월 11일 평의원회의를 열고 위원을 선정하였다. 선정된 위원은 다음과 같다. 해부학용어; 김동창, 김순희, 박수연, 이규식. 조직학용어; 백상호, 신영철. 발생학용어; 라봉진, 신태선. 신경해부학용어; 최월봉, 한갑수였다. 이들이 정리한 용어는 1975년 9월 15일 대한의학협회에 제출하였다.

### 2. 해부학용어 첫째판과 둘째판

해부학은 의학교육의 기초가 되므로 용어제정의 중요성을 인식하고 있었지만, 일 년에 한 번 열리는 학회에서 논의만 하고 진전이 없었다. 그러다가 정부 주도에 의한 용어정리에 대한 사회 분위기에서 대한해부학회에서도 해부학용어 제정을 시작하게 되었다. 1975년 초 서울에 있는 6명의 해부학교수(박수연, 한갑수, 김동창, 김순희, 이규식,

**Table 3.** Comparison of first edition of Korean anatomical terminology and Nomina Anatomica Japonica. Some of the 72 terms that are slightly different from the Japanese terms of 449 general anatomical terms

| NA                     | Korean terms (1978) | Japanese terms (1969) | Present Korean terms    |
|------------------------|---------------------|-----------------------|-------------------------|
| aggregatus             | 집합(集合), 군집(群集)      | 集合                    | 무리                      |
| ampulla                | 팽대(膨大)              | 膨大[部]                 | 팽대                      |
| apparatus              | 기관(器官)              | 器[官]                  | 기관                      |
| bulla                  | 포(胞), 낭(囊)          | 胞                     | 웅기                      |
| bursa                  | 낭(囊)                | 胞, 囊                  | (운활)주머니 <sup>1)</sup>   |
| curvatura              | 만(彎), 만곡(彎曲)        | 彎曲                    | 굽이                      |
| cavum                  | 강(腔), 동(洞)          | 腔                     | 안, 공간, 오목 <sup>2)</sup> |
| collum                 | 경(頸)                | 頸, クビ                 | 목                       |
| diameter               | 직경, 경(直徑, 徑)        | 徑                     | 지름                      |
| dilator                | 산대근(散大筋)            | 擴大筋, 散大筋              | 확대근                     |
| lacuna                 | 열공(裂孔), 요와(凹窩)      | 裂孔                    | 오목                      |
| lingula                | 소설, 설(小舌, 舌)        | 小舌                    | 혀, 혀돌기                  |
| orbiculus, orbicularis | 윤, 윤상(輪, 輪狀)        | 輪                     | 둘레                      |
| spina, spinalis        | 극(棘), 극상(棘狀)        | 棘                     | 가시                      |
| triangularis           | 삼각형(三角形)            | 三角                    | 세모                      |
| visceralis             | 내장[측], 장[측]         | 內臟                    | 내장                      |
| zona, zonalis          | 대(帶), 대상(帶狀)        | 帶                     | 층, 구역                   |

<sup>1)</sup> [ ] 및 ( ) 속의 용어는 생략해서 사용할 수 있다는 표기이다. 즉, 운활주머니 또는 주머니.

<sup>2)</sup> 이 용어는 구조의 형태에 따라 우리용어가 다르게 쓰인다. tympanic cavity의 경우 예전부터 썼던 고실을 그대로 쓴다.

최월봉)가 해부학용어 시안을 만들었고, 1975년 10월부터 6개월 동안 전국의 해부학교수로부터 의견을 모았다. 그리고 1976년 8월부터 해부학용어 정리위원 3명(권홍식, 신태선, 김순희)이 용어시안과 모은 의견들을 정리하였으며, 이것을 다시 1977년 7월까지 6명의 해부학용어 심의위원(나세진, 이명복, 최금덕, 성기준, 김진정, 윤재룡)이 정리하여 첫 해부학용어집을 1978년 2월 출판하였다(위원장 권홍식 가톨릭의대)[27]. 그리고 틀리고 빠진 용어를 고친 둘째판을 1981년 1월에 출판하였다[37].

**3. 첫째판(1978)과 둘째판(1981) 해부학용어의 내용**

약 6,000개 해부학용어를 일 년 정도 기간에 만들었다는 것은 거의 불가능한 일로 생각된다. 그것은 이미 있던 어떤 용어를 참고하여 만들었다고 판단되는데 일본 해부학용어와 비교하면 추측이 간다. 당시 국제해부학용어에는 두루 쓰이는 일반용어 449개가 있었는데, 그 중 일본용어와 비교해 보면 똑같은 용어가 355개였고(71%), 조금 다른 용어는 94개인데, 이 중 대부분은 글자 하나가 더 있는

**Table 4.** Ten of the 449 general anatomical terms not written in Chinese characters in first edition of Korean anatomical terminology and Nomina Anatomica Japonica.

| NA                 | Korean terms (1978) | Japanese terms (1969) | Present Korean terms |
|--------------------|---------------------|-----------------------|----------------------|
| ansa               | 고리                  | ワナ                    | 고리                   |
| collum             | 경(頸)                | クビ                    | 목                    |
| fundiformis        | 고리                  | ワナ                    | 고리                   |
| helix              | 나선                  | ラセソ                   | 귀둘레 <sup>1)</sup>    |
| lamdoideus         | 람다상                 | ラムダ                   | 시웃 <sup>2)</sup>     |
| lymph, lymphaticus | 임파                  | リソハ                   | 림프                   |
| os                 | 입, 구(口)             | 口, クチ                 | 입                    |
| plica              | 주름                  | ヒダ, 襞                 | 주름                   |
| spiralis           | 나선[상]               | ラセソ                   | 나선                   |
| vinculum           | 끈, 뉴                | ヒモ                    | 끈                    |

<sup>1)</sup> helix는 나선 모양의 구조에 사용하는 용어인데, 해부학용어에서는 귓바퀴 외에는 사용하는 곳이 없다. 파리해부학용어(NA)에서 일반용어에 올릴 필요가 없는 용어로 생각된다.

<sup>2)</sup> 람다는 그리스어 λ를 가리키는데, 이에 해당하는 우리 글자 시웃(ㅅ)을 사용하였다.

**Table 5.** Six of the 449 general anatomical terms like Japanese anatomical terms before 1944.

| NA       | Korean terms (1981) | Japanese terms (1969) | Present Korean terms |
|----------|---------------------|-----------------------|----------------------|
| fibra    | 섬유                  | 纖維 → 線維               | 섬유                   |
| junctura | 결합, 연결              | 結合 → 連結               | 관절                   |
| limen    | 역                   | 闕 → 限                 | 문턱                   |
| lymph    | 임파                  | 淋巴 → リソハ              | 림프                   |
| ruqa     | 습                   | 褶 → 皺                 | 주름                   |
| stroma   | 간질, 지질              | 間質 → 支質               | 버팀질                  |

것과 없는 것, 또는 일본용어에 우리용어 하나가 추가되거나 두 개의 일본용어 중 우리용어에서는 하나가 없는 것이었다(Table 3). 일본용어에서 한자가 없는 용어는 우리용어에서도 한자가 없는 토박이말을 사용하였다(Table 4). 일부 우리용어에서는 예전의 일본용어를 쓴 것도 있다(Table 5). 또 일본용어에 문제가 있는 것까지 그대로 따른 용어도 있다(Table 6). 대부분 용어가 일본의 한자용어를 우리말 소리와 한자로 표기하였기 때문에 소리만으로 들었을 때 혼동이 오는 용어가 많았고, 한자가 없으면 구별이 되지 않는 용어도 있었다(Table 7).

**4. 조직학, 태생학용어 첫째판과 둘째판**

대한해부학회에서는 1975년 7월 문교부의 요청에 따라 조직학용어와 발생학용어도 정리하였다. 조직학분야 2명(백상호, 신영철), 발생학분야 2명(신태선, 라봉진)이 국

**Table 6.** Korean anatomical terms according to unique Japanese anatomical terms

| English or Latin                               | Korean terms (1981) | Japanese terms (1969) | Present Korean terms |
|--|---------------------|-----------------------|----------------------|
| middle   | 중 <sup>1)</sup>     | 中                     | 중간                   |
| intermediate                                   | 중간 <sup>1)</sup>    | 中間                    | 중간                   |
| sigmoid sinus                                  | S상정맥동 <sup>2)</sup> | S狀靜脈洞                 | 구불정맥굴                |
| piriform muscle                                | 이상근 <sup>3)</sup>   | 梨狀筋                   | 궁둥구멍근                |
| trapezius muscle                               | 승모근 <sup>4)</sup>   | 僧帽筋                   | 등세모근                 |
| fontanelle                                     | 천문 <sup>5)</sup>    | 泉門                    | 수구멍                  |
| arteria brachialis superficialis <sup>6)</sup> | 천상완동맥               | 淺上腕動脈                 | 얕은위팔동맥               |
| a. profunda brachii <sup>6)</sup>              | 상완심동맥               | 上腕深動脈                 | 깊은위팔동맥               |

<sup>1)</sup>국제해부학용어에서 intermedius는 medialis와 lateralis 사이 그리고 medius는 anterior와 posterior 사이 또는 externus와 internus 사이에 쓴다. 바늘해부학용어 (BNA) 때 medialis, medius, lateralis를 같이 사용할 때 서양에서는 끝의 발음을 흐리게 하는 경우가 많아 medialis와 medius가 발음에서 혼동이 온다고 하여 이럴 때 intermedius를 쓰는데, 우리말에서는 구별할 필요가 없는데도 이상한 일본용어를 따라 썼었는데, 셋째판 해부학용어 (1990)부터 모두 “중간”만 사용한다. 일본해부학용어 제13판 (2007)에서는 아직도 이것을 구별하여 쓴다.

<sup>2)</sup>sigmoid는 그리스글자 시그마의 소문자(ς)를 닮았다고 하여 붙여졌는데, 실제로 곱어있지만 글자 모양처럼 두 번 구부러진 경우는 5% 정도이다. 엄격히 말해서 우리말 용어에 서양 알파벳을 쓴 것은 그림글씨를 쓴 것으로 볼 수 있다. 공식용어에서 굳이 쓴다면 에스(S)라고 해야 한다고 믿는다. 실제로 이 구조는 S자처럼 구부러지지 않았다. 현재용어는 구불정맥굴로 바뀌었다. 그런데 최근 조직학과 발생학용어에서는 영어 알파벳을 용어에 사용하였다.

<sup>3)</sup>원래 라틴용어는 pyriformis였으나 인체술이 발달하지 않았을 때 유럽에서 베껴 쓸 때의 잘못으로 piriformis가 된 것으로 추측한다. 이상근은 배 모양이란 뜻인데, 이 근육의 모양은 우리나라 배 모양도 아니고 서양 배 모양도 아니다. 셋째판(1990)에서는 새로운 실마리를 잡아 좌골구멍근으로 하였다가 넷째판(1996)부터는 좌골구멍이 궁둥구멍으로 바뀌게 따라 궁둥구멍근을 쓰고 있다.

<sup>4)</sup>trapezius는 그리스말로 네발이 있는 테이블을 가리켰는데, 해부학에서는 마름모꼴에 이 용어가 쓰인다. 일본에서는 독일어 Kappemuskel(수도사의 모자 근육)을 번역하여 승모근이라고 하였다. 그것은 수도사의 고깔 모양 모자가 뒤로 접혀서 늘어졌을 때 이 근육의 모서리와 비슷하다고 하여 붙여졌었다. 해부학용어에서는 대부분 한쪽 구조에 따라 이름을 붙인다. 현재 우리용어는 등세모근이다.

<sup>5)</sup>처음 일본에서는 泉門(수구멍 신+문)이라고 하였었는데, 한자가 어려워져서 이것의 라틴어 fonticulus(작은 샘)로부터 일본말로 소리도 비슷한 泉(샘 천)자로 바꾸어 썼다. 후부학(1906)에서는 여기에 백회(百會)라는 한의 학용어를 사용하였다.

<sup>6)</sup>일본용어는 라틴말을 거꾸로 순서대로 옮겼다. 라틴말에서는 꾸미는 말이 앞에 오는 것도 있고 뒤에 오는 것도 있다. 이 용어는 위팔의 동맥 중에 얇게 달리고 깊게 달리는 동맥을 표현한 것인데, 우리말에서는 당연히 꾸미는 말이 앞에 와서 체계를 이루어야 한다. 영어로는 superficial brachial artery와 deep brachial artery로 표기한다.

제조직학 및 발생학용어에 대한 우리말 용어 시안을 만들었고, 1976년 2월부터 4달 동안 전국 해부학교수의 의견을 모았다. 정리된 용어는 용어심의위원회[조직학 5명(정일천, 장신요, 라복영, 최재권, 이영춘), 발생학 3명(주강, 양남길, 박해춘)] 두 번 토의하였다. 그리고 1979년 3월부터 여러 차례 모임을 가지며 문제점이 있는 용어를 정리하여 1980년 6월 첫 조직학, 태생학용어를 발간하였고[38], 이어서 틀린 것을 고친 둘째판을 1982년 2월에 출판하였다(위원장 권홍식)[39].

**Table 7.** Comparison of Korean anatomical terms and Japanese anatomical terms with the same pronunciations in different structures

| English or Latin        | Korean terms (1978, 1981) | Japanese terms (1969) | Present Korean terms |
|-------------------------|---------------------------|-----------------------|----------------------|
| olfactory bulb          | 후구                        | 嗅球                    | 후각망울                 |
| olfactory sulcus        | 후구                        | 嗅溝                    | 후각고랑                 |
| posterior segment       | 후구                        | 後區                    | 뒤구역                  |
| dorsum sellae           | 안배                        | 鞍背                    | 안장등                  |
| optic cup               | 안배                        | 眼杯                    | 눈잔                   |
| parathyroid gland       | 부갑상선(副甲狀腺)                | 上皮小体 <sup>2)</sup>    | 부갑상샘                 |
| accessory thyroid gland | 부갑상선(附甲狀腺) <sup>1)</sup>  | 副甲狀腺 <sup>2)</sup>    | 덧갑상샘                 |
| scaphoid                | 주상골 <sup>3)</sup>         | 舟狀骨                   | 손배뼈                  |
| navicular               | 주상골 <sup>3)</sup>         | 舟狀骨                   | 발배뼈                  |
| nasal bone              | 비골                        | 鼻骨                    | 코뼈                   |
| fibula                  | 비골                        | 腓骨                    | 종아리뼈                 |
| zygomatic bone          | 관골(顴骨) <sup>4)</sup>      | 頰骨(협골)                | 광대뼈                  |
| hip bone                | 관골(臈骨) <sup>4)</sup>      | 寬骨(관골) <sup>5)</sup>  | 볼기뼈                  |

<sup>1)</sup>한자로 구별하기 위하여 附(붙을 부)자를 쓴 것 같은데, 해부학용어 중 다른 용어에서는 副耳下腺, 副眼器, 副脾와 같이 accessory에 해당하는 한자로 모두 副(머금 부)자를 사용하였다. 그러나 위원장이 같았던 조직학용어에서는 副甲狀腺을 사용하였다. 현재 해부학용어에서는 부갑상샘과 덧갑상샘으로 사용한다.

<sup>2)</sup>일본용어에서는 최근 parathyroid gland에 副甲狀腺을 동의어로 추가하였고, accessory thyroid gland는 甲狀副腺으로 바꾸었다.

<sup>3)</sup>바늘해부학용어(BNA, 1895)에서는 os naviculare manus, os naviculare pedis로 손과 발을 써서 구별하였으나 손과 발의 구조에 같은 소리가 나는 용어를 쓰는 것에 대한 정당한 이유가 없기 때문에 파리해부학용어(NA)에서는 손의 뼈에 라틴말에 해당하는 그리스말 scaphoid를 손의 뼈에 사용하였다. 해부학용어에서는 모두 배 모양이란 뜻이어서 손과 발이 모두 한 음절이고 혼동 없이 의미 전달이 되므로 손배뼈와 발배뼈로 다듬었다. 일본에서는 [手]舟狀骨, [足]舟狀骨로 손과 발을 꺾쇠괄호 안에 표기하였다. 중국해부학용어(1991)에서는 手舟骨, 足舟骨과 같이 사용하였다 [33].

<sup>4)</sup>顴이 혼동자회에는 “뺨 관”, 지금 자전에는 “뺨 권”자로 나온다. 일본에서 바늘해부학용어(BNA)용어에는 顴骨을 사용하였다.

<sup>5)</sup>자전에는 臈이 “볼기 곤”자로 나온다. 일본에서 해체신서(1774)부터 臈骨을 쓰다가 臈이 상용한자가 아니어서 원래 글자인 髑을 분해하여 사용하였다.

### 5. 첫째판(1980)과 둘째판(1982) 조직학, 태생학용어의 내용

해부학용어와 마찬가지로 약 2,000개 용어를 6개월 정도의 기간에 만들었다. 이것은 1977년에 처음 만든 국제조직학용어와 국제발생학용어를 기준으로 만들었다고 하였다. 조직학용어에는 국제조직학용어와 일본용어에 없는 일반용어 약 200개를 해부학용어에서와 같이 앞부분에 정리하였다. 올림말은 Nomina Histologica (NH)의 마지막 개정본(1974년 4월)을 따랐는데, 이것은 NH(1977)의 것과 약간 다른 부분이 있다. 우리나라에서 조직학교수들은 상당히 적극적인 토론을 하였던 것 같으며, 일본용어와 다른 것이 더 많은 것 같다(Table 8). 그것은 정일천(가톨릭의대) 교수와 장신요(서울의대) 교수가 학회에서 용어를 정리하기 이전에 조직학 교과서를 집필하였고, 여기에는 자

**Table 8.** Unequal contents of Korean terms and previous Japanese terms in first edition of Korean Histological Terminology.

| English                     | Korean terms (1980, 1982) | Japanese terms (1969) | Present Korean terms |
|-----------------------------|---------------------------|-----------------------|----------------------|
| cytoplasm                   | 세포질(細胞質)                  | 細胞形質 <sup>1)</sup>    | 세포질                  |
| centriole                   | 중심소체(中心小體)                | 中心子                   | 중심소체                 |
| endoplasmic reticulum       | 내형질[세]망(內形質[細]網)          | 小胞體                   | 세포질그물, 속형질그물         |
| desmosome                   | 부착반(附着斑)                  | 接合小體 <sup>2)</sup>    | 부착반점                 |
| pseudostratified epithelium | 위중층상피(僞重層上皮)              | 多列上皮 <sup>3)</sup>    | 거짓중층상피               |
| lymphocyte                  | 림파구(淋巴球)                  | リンパ球                  | 림프구                  |
| elastic fiber               | 탄력섬유(彈力纖維)                | 彈性線維                  | 탄력섬유                 |
| osteon                      | 골원(骨元)                    | 骨單位                   | 뼈단위                  |
| osteoblast                  | 골모세포(骨母細胞)                | 骨芽細胞                  | 뼈모세포                 |
| myoblast                    | 근모세포(筋母細胞)                | 筋芽細胞                  | 근육모세포                |
| vasa vasorum                | 자양혈관(自養血管)                | 脈管の脈管                 | 혈관벽맥관                |

<sup>1)</sup>1987년 개정판에서 細胞質로 바꾸었다.  
<sup>2)</sup>1987년 개정판에서 接着斑(デスマゾーム)으로 바뀌었다.  
<sup>3)</sup>1987년 개정판에서 僞重層上皮(多列上皮)로 두 용어를 동의어로 올렸다.

신들의 의견과 다른 여러 교과서의 내용이 반영된 것으로 보인다.

Nomina Embryologica(NE)는 1977년에 출판되었는데, 우리용어 첫번째판 발생학용어의 올림말도 1974년 8월의 회람용을 따랐기 때문에 출판된 NE와 다른 부분이 있다. 올림말에도 약간 다른 점이 있고, 소제목에서 시기를 나타내는 라틴어가 개정본에서는 tempus, 출판본에서는 periodus를 사용하였듯이 용어도 조금 다른 부분이 있다. 발생학 용어의 경우 제목부터 태생학으로 일본과 다르게 사용한 용어가 많다. 일부 일본과 다른 용어를 표에 예로 들었다 (Table 9).

6. 통합 해부학용어 셋째판(1990년)

1990년 맨해부학용어, 조직학용어, 발생학용어를 모두 한 권으로 편집한 해부학용어 셋째판이 출판되었다[32].

1) 배경

1986년 대한해부학회 총회 때 당시 회장으로 선출되었던 백상호 교수가 첫 해부학용어집이 나온지 8년이 지났고, 국제해부학용어도 바뀌었으며, 틀린 용어도 있으므로 상설 용어위원회를 두자는 의견을 제안하였다. 1987년 임기 3년의 위원 6명이 위촉되었다(김동창, 백상호<위원장>, 장가용, 장신요, 정인혁, 한갑수). 같은 해 7월 10일 첫 모임을 갖고 해부학, 조직학, 발생학 용어를 모두 모아 한 권으로 출판하기로 하였다.

2) 용어위원

용어위원으로 위촉되었다가 개인 사정으로 스스로 물

**Table 9.** Examples of some Korean embryological terms versus Japanese terms

| English                     | Korean terms (1980, 1982) | Japanese terms (1969, 1987) | Present Korean terms |
|-----------------------------|---------------------------|-----------------------------|----------------------|
| embryology                  | 태생학(胎生學) <sup>1)</sup>    | 發生學                         | 발생학                  |
| embryo                      | 태자(胎子)                    | 胚子 <sup>2)</sup>            | 배아                   |
| gonadal ridge               | 성선릉(性腺稜)                  | 生殖巢(腺)堤                     | 생식샘능선                |
| gubernaculum                | 고환[정소]도대(睪丸[精巢]導帶)        | 精巢導帶                        | 고환길잡이                |
| testis                      | 지뢰(肢蕾)                    | 體肢芽                         | 팔다리싹                 |
| limb bud                    | 신경장관(神經腸管)                | 神經腸管 <sup>3)</sup>          | 신경창자관                |
| neuroenteric canal          | 이와(耳窩)                    | 耳窩                          | 귀오목                  |
| otic pit                    | 새궁(鰓弓)                    | 鰓弓                          | 인두할, 인두굽이            |
| pharyngeal (branchial) arch | 경절(硬節)                    | 椎板                          | 뼈분절                  |
| sclerotome                  | 체절(體節)                    | 體節                          | 몸분절                  |
| somite                      | 구함(口陷)                    | 口窩                          | 입오목                  |
| stomodeum                   | 관상심장(管狀心臟)                | 管狀心 <sup>3)</sup>           | 대동심장                 |
| tubular heart               |                           |                             |                      |

<sup>1)</sup>처음 태생학이라고 하였으나, 발생이란 용어가 더 보편화되어 흔히 사용되므로 셋째판부터 발생학으로 바꾸었다. 중국에서는 胚胎學이라고 한다.  
<sup>2)</sup>일본에서는 이것에 이전에 胎兒로도 사용하였고, 우리용어 셋째판에서는 배자라고 하였다가, 흔히 쓰이는 태아와 같이 ‘아’의 돌림자가 좋다고 하여 배아로 바꾸었다.  
<sup>3)</sup>실제 한자는 일본의 약자이다.

러난 경우 다른 위원이 위촉되었다. 당시 사회 분위기에서 나이 차이가 많이 나는 사람 사이의 대화가 그리 자유스럽지 않았고, 의사 출신이 아닌 교수에 대한 편견도 좀 있었다. 또 위원이 학생이나 조교 때 교수였던 위원도 함께 있었다. 맨해부학, 신경해부학, 조직학, 발생학 분야 용어를 담당할 위원이 별도로 필요했기 때문에 위원이 더 위촉되었고, 중간에 교체된 위원도 있었다(교체된 위원: 김동창, 김진정, 신영철, 윤재룡, 전용혁, 한갑수). 용어 토의를 본격적으로 할 때 참여한 위원은 강호석, 김재봉, 백상호, 안의태, 이희래, 장가용, 장신요, 정인혁, 정진웅, 조사선, 조희중이었다. 1987년 교체된 위원까지 이름과 소속 대학 그리고 출생연도를 나이 순서로 나열한다. 장신요(조선의대, 1919), 김동창(중앙의대, 1929), 한갑수(경희의대, 1928), 윤재룡(전남의대, 1931), 신영철(고려의대, 1932), 김진정(부산의대, 1934), 백상호(서울의대, 1934), 장가용(서울의대, 1935), 이희래(이화의대, 1939), 안의태(순천향의대, 1941), 전용혁(고려의대, 1941), 정진웅(가톨릭의대, 1941), 강호석(연세원주의대, 1942), 김재봉(부산의대, 1944), 조사선(서울의대, 1944), 정인혁(연세의대, 1945), 조희중(경북의대, 1954).

3) 용어 다듬는 방향

첫 해부학용어집의 용어는 대부분 일본용어였으나, 머리말 마지막에 “...과학성을 띠우면서 우리의 언어습성에 알

맞은 아름답고 정확한 용어가 제정되기를 바라마지 않는다.” 라고 하였다. 용어위원 중에는 옛 용어를 그대로 쓰고 일부 틀린 것만 바로잡자고 주장하는 사람도 있었으나 우리말다운 용어를 만들어야 한다는 의견이 우세해져서 한글용어를 우선 쓰며 한자 중에서도 쉬운 한자말을 쓰는 방향으로 의견이 모아졌다. 순수 한글화 작업은 이미 쓰던 용어에 익숙해진 사람들의 반발을 생각해서 점진적으로 추진하기로 하였다. 당시 용어개정의 기본 방향을 정하였다. 그리고 용어를 다듬는 자세한 원칙은 해부학용어를 다듬은 예에서 설명한다.

#### 4) 용어개정의 기본 원칙

- (1) 국제해부학용어(Nonmina Anatomica, 5판, 1983)[13]를 바탕으로 하여 한국 고유의 해부학용어를 제정한다.
- (2) 글로 쓰거나 말로 전할 때 이해가 쉽도록 가능한 한 고유한 우리말을 사용하되 관습적으로 널리 쓰이고 있는 한자 기원의 용어는 무리가 없는 한 같이 사용한다.
- (3) 가능한 한 라틴어의 뜻을 따르되 어원 그대로 번역하지는 않는다.
- (4) 축소지향형의 현재 용어에서 벗어나 개념의 전달과 이해가 쉽도록 될수록 어원을 밝히되 용어 사용의 편리함도 충분히 고려한다.
- (5) 국제적으로 공인된 용어는 수록하되 사람의 이름에서 유래된 용어는 수록하지 않는다.

#### 5) 과정

두루 쓰이는 일반용어는 위원 모두가 만나 토의하였고, 맨눈해부학, 신경해부학, 조직학, 발생학 분야의 용어는 해당 위원들이 별도로 토의한 후, 정리된 용어를 위원 모두가 모여 다시 토의하였다. 1987년 7월 첫 모임 이후 1989년 9월까지 전체 모임만 50번을 가졌다. 분야별 위원은 해부학용어에 강호석, 백상호, 장가용, 정인혁; 신경해부학용어에 안의태, 조사선, 조희중; 조직학용어에 장신요, 정진용; 발생학용어에 김재봉, 이희래 였다. 평일 모임은 오후부터 그리고 토요일에는 아침부터 저녁까지 계속하였다.

#### 6) 용어의 선택과정

한 구조에는 한 용어만 쓴다는 원칙에 따라 여러 의견이 있을 때는 하나만 선택하여야 했다. 이럴 때는 의견을 제시한 위원마다 용어에 대해 충분히 발표한 후, 다른 위원들의 의견을 모두 들은 후에 대부분 의견이 한쪽으로 기울 때는 그것을 선택하였다. 그러나 소수이나 반대 의견이 설득력이 있고 강할 때 또는 의견이 비슷하게 갈라지는 경우

에는 일정 기간이 지난 후 다시 토의를 한 경우가 많았다.

#### 7) 영어용어 추가

국제해부학용어와 일본해부학용어에는 당시 세계적으로 가장 흔히 통용되는 영어용어가 없었다. 셋째판 용어집에는 우리용어, 라틴어 그리고 영어교과서에서 가장 흔히 사용되는 영어를 함께 수록하였다.

#### 8) 사회의 반응

의학계에서는 새로운 해부학용어에 대해 원칙에는 찬성하지만 한자가 없다고 비판하는 소리도 있었다. 해부학용어 셋째판이 나온 후 대한의사협회의 의학용어 제3집 작업이 진행되었다. 이 용어집에는 그동안 나온 의학용어류 모두 모아 놓긴 했지만 새 해부학용어도 받아들였다.

당시 여러 일간신문에서 새로운 우리말 해부학용어를 소개하였다. 대부분 쉬운 우리말용어에 대한 칭찬과 격려의 말이 있었다. 중앙일보에서는 1990년 4월 21일 사설에서 “**口峽**은 **목구멍**이다”라는 제목으로 우리말용어의 의미를 설명하였다. 새 해부학용어에 대한 보도를 중앙경제신문 1990년 4월 14일, 국민일보 1990년, 한겨레신문 1990년 4월 15일, 한국일보 1990년 4월 17일에 하였다. 1990년 5월 31일에는 문화부장관 표창을 받았고, 1991년 10월 9일에는 대한해부학회 용어위원회가 세종문화사 학술부분 수상단체로 선정되어 한글날 대통령 표창과 상금 600만원을 받았다.

#### 9) 비용

처음에는 식사비 등을 개인적으로 부담하였으나, 나중에는 학회에서 일부 비용을 보조받았고, 세종문화사 상금을 받은 것이 큰 보탬이 되었다. 그래서 부산, 대구 등 먼 곳에서 참석하는 위원에게는 교통비를 줄 수 있었다.

#### 7. 해부학용어 넷째판(1996), 다섯째판(2005), 전자판(2012), 여섯째판(2014)

해부학용어 셋째판(1990)이 출판된 후 의학계뿐만 아니라 다른 분야에까지 반향을 일으켰다. 이에 자극을 받아 셋째판 때 갑자기 용어를 바꾸는 것에 대해 큰 저항을 우려하여 바꾸지 않았던 뼈 이름이나 장기 이름 등을 우리말 용어로 바꾸기로 하였다. 그리고 셋째판의 경험을 바탕으로 더 체계적이고 우리말다운 용어를 만들기 위하여 넷째판[28]은 1990년 11월 23일 첫 모임을 갖고 1995년 5월까지 58번 모임을 가졌다. 넷째판과 여섯째판 해부학용어에는 셋째판과 같이 맨눈해부학, 조직학, 발생학용어가 모두 포함되었고, 다섯째판은 맨눈해부학용어만 수록되었다.

다섯째판[34]은 맨눈해부학용어만 수록하였는데, 그 목적은 1) 그동안 강의와 교과서 집필로 용어를 사용한 경험을 바탕으로 편리하게 사용할 수 있게 간결하게 다듬고, 2) 해부학용어와 대한의사협회에서 펴낸 용어(2001) 사이에 다른 용어를 다듬기 위해서고, 3) 새로 나온 국제해부학용어(TA, 1998)에서 추가된 용어에 대한 우리말용어를 만들기 위해서였다.

전자판은 다섯째판에서 틀린 용어를 다듬고, 국제조직학용어(TH, 2008)가 나오에 따라 이를 추가하기 위해서였다. 그리고 국제발생학용어(TA, 2013)에 맞추어 용어를 다듬고 세 가지 용어를 모두 포함한 여섯째판(2014)이 나오게 되었다[35]. 여섯째판에는 영어 동의어가 올라있는 곳에 우리말 동의어를 함께 올렸고, 영어 알파벳을 사용하였다.

### 8. 국제해부학용어에 없는 용어 추가

넷째판부터 국제해부학용어에는 올라있지 않지만 해부학교육에서 흔히 사용되는 용어는 추가하기로 하였다. 넷째판에서는 관절과 근육의 작용에서 움직임의 나타내는 용어 등 34개를 추가하였다. 예를 하나 들면, 근육에서 양쪽에 붙는 부분을 설명하는데, 거의 모든 해부학교과서에 영어로 origin과 insertion이 나온다. 파리해부학용어(NA, 1983)에서 이 용어가 빠진 이유를 설명하였는데, insertio proximale[origo], insertio distale[terminatio]; punctum fixum, punctum mobile 등 위원들의 의견 차이가 커서 결정을 하지 못하였다고 하였다[13]. 라틴말 insertio는 붙는다는 뜻이며, 예전의 프랑스 해부학책에는 근육 설명에서 insertions 소제목에서 근육이 붙는 곳을 모두 설명하였다[40]. 넷째판에서 파리해부학용어(NA)에는 없지만 origin은 이는곳, insertion은 닿는곳을 추가하였다[28]. 많은 우리말 교과서에서는 이에 해당하는 용어로 기시, 종지[정지]를 사용하였다. TA(1998)에는 insertio(붙는곳), punctum fixum(고정된 끝=이는곳), punctum mobile(움직이는 끝=닿는곳)가 올라 있다[16]. 근육이 수축할 때 이는곳은 움직이지 않고 닿는곳이 움직이기 때문에 라틴말용어는 이런 의미를 갖는다. 다섯째판에서는 몸의 자세 용어 등을 추가하였고, 전자판에서는 머리의 계속점용어 약 40여 개를 추가하였다.

### 9. 용어 다듬기의 일관성

해부학용어는 셋째판 작업부터(1987) 현재까지 일관되게 진행하고 있다. 용어위원의 구성도 판이 바뀔 때마다 한꺼번에 바뀌지 않고 몇 명씩 교체되었고, 대개 용어를

글로 쓰거나 강의와 실습 때 사용해 본 경험이 있었기 때문에 책상 앞에서 용어 자체만 놓고 따지지는 않았다. 셋째판과 넷째판 때 위원장이 백상호(서울의대), 당시 간사가 정인혁, 그리고 다섯째 해부학용어 때 위원장이 정인혁(연세의대), 간사가 고기석, 그후 2009년부터 위원장이 고기석(건국의대), 간사가 정민석이었다. 그런데 2016년부터는 용어위원 중에서 위원장과 간사가 선출되었다. 용어사용과 다듬은 경험을 이어가며 합리적이고 쉬운 우리말용어를 만드는 방향으로 가고 있다.

## 해부학용어를 다듬은 예(1978~2014)

해부학용어 첫째판부터 여섯째판까지 용어 변천을 변화된 용어를 만들게 된 과정과 같이 설명한다. 연도와 관계없이 화살표로 바뀐 용어를 표기하였다.

1. 몸의 구조에 예부터 사용하던 토박이말이 있는 것을 그대로 사용하거나 조금 다듬어 사용한 예
  - 1) 몸의 부분을 가리키는 용어에서는 처음부터 토박이말과 한자말을 함께 썼었고, 후에 토박이말로만 바꾼 용어  
귀, 이(耳) → 귀; 이마, 전두(前頭) → 이마; 얼굴, 안면(顔面) → 얼굴; 등, 배(背) → 등; 안검(眼瞼), 눈꺼풀 → 눈꺼풀; 손바닥, 수장(手掌) → 손바닥; 발등, 족배(足背) → 발등
  - 2) 한자말로만 된 몸의 부분을 가리키는 용어를 토박이말로만 바꾼 예  
이개(耳介) → 귓바퀴; 이수(耳垂) → 귓볼; 비익(鼻翼) → 콧방울; 구협(口峽) → 목구멍; 유륜(乳輪) → 젖꼭판; 천문(泉門) → 솟구멍; 주와(肘窩) → 팔오금; 수지(手指) → 손가락
  - 3) 장기이름에 예부터 사용하던 토박이말과 한자용어를 동의어로 사용한 예. 이런 한자용어는 의학계에서 보편화되어 있어 함께 사용하며, 이런 장기이름과 합성용어를 이루는 해부학용어에는 토박이용어만 사용하였다.  
비장(脾臟) → 비장[지라] → 지라 → 지라[비장]; 지라동맥, 지라오목, 지라굴, 지라림프절  
폐(肺) → 폐[허파] → 허파[폐]; 허파동맥, 허파구역, 허파뿌리, 허파꼭대기  
신장(腎臟) → 신장[콩팥] → 콩팥[신장]; 콩팥기둥, 콩팥갈매기, 콩팥동맥, 콩팥근막  
담낭(膽囊) → 담낭[쓸개] → 쓸개(주머니)[담낭] → 쓸개[담낭]; 쓸개바닥, 쓸개목, 쓸개정맥

여기서 허파와 콩팥에 대해 다시 설명하자면 해방 후 교과서에는 허파를 사용하였는데, 이제는 폐가 보편화된 것 같다. 북한에서는 ‘폐’로 쓴다. 아마도 “허파에 바람 들었다”, “허파에 쉬 슬은 놈”과 같이 좋지 않은 뜻으로 쓰이는 속담 등으로 약간 거부감을 갖는 것 같다. 또한 콩팥은 예부터 모양은 콩을 닮고 색깔은 팔과 비슷하여 콩팥이라고 하였다. 매우 적합한 용어라고 생각된다.

4) 몸의 부위 용어

- (1) 머리: 전두부 → 이마부위, 후두부 → 뒤통수부위, 관골부 → 광대부위, 협부 → 볼부위
- (2) 목: 후경부 → 목덜미부위, 악하삼각 → 턱밑삼각, 견갑쇄골삼각 → 빗장위삼각
- (3) 배: 상위부 → 명치부위, 측복부 → 허리부위, 제[배꼽]부 → 배꼽부위
- (4) 팔: 상완부 → 위팔부위, 주와 → 팔오금, 전완부 → 아래팔부위, 수근 → 손목
- (5) 다리: 둔부 → 볼기부위, 대퇴부 → 넓적다리부위, 비복 → 장딴지, 종부 → 발꿈치부위

5) 뼈이름

뼈이름은 거의 모두 토박이말로 바꾸었다. 그중에는 예전에 사용하였던 것도 있고 새로 만든 용어도 있다.

(1) 예전부터 쓰던 뼈이름.

- 두개골 → 머리뼈(머리뼈); 관골 → 광대뼈(광디뼈); 늑골 → 갈비뼈; 미골 → 꼬리뼈; 경골 → 정강뼈(정강이뼈, 정강뼈, 정강썩); 대퇴골 → 넓다리뼈(넓덕다리뼈); 슬개골 → 무릎뼈(무릅뼈)

(2) 몸 부위의 이름을 따서 만든 뼈이름.

- 전두골 → 이마뼈; 후두골 → 뒤통수뼈; 비골 → 코뼈; 상악골 → 위턱뼈; 하악골 → 아래턱뼈; 이소골 → 귓속뼈; 천골 → 엉치뼈; 흉골 → 복장뼈; 견갑골 → 어깨뼈; 종골 → 발꿈치뼈; 지골(指骨) → 손가락뼈; 지골(趾骨) → 발가락뼈

복장뼈에 대한 설명을 덧붙이자면 국어사전이나 여러 책에서 흉골을 가슴뼈라고 하였다. 해부학에서 가슴과 관련 있는 영어 형용사가 pectoral, sternal, thoracic이 있다. 이들의 어원을 보면, sternum은 그리스말로 남자의 가슴(여자는 아니고), thorax도 그리스말로 가슴과 배를 보호하는 갑옷의 부분을 가리켰고, pectoral은 라틴말로 가슴을 뜻한다. 지금 sternum은 뼈, thorax는 가슴, pectoral은 앞가슴에 있는 근육 및 이와 관련 있는 신경, 혈관 등에 쓰인다. sternum의 경우 복합용어로도 쓰이는데, 모두 가슴이라고 하면 혼동이 오는 경우가 있으므로, 가슴의 한복판이

란 우리말을 사용하여 복장뼈를 만들었다. 복장 터진다는 말도 있고, 실제로 가슴의 한복판에 있어 잘 어울리는 용어이다.

(3) 한자용어를 소리로 들었을 때 어떤 뜻인지 전혀 알 수 없는 뼈이름을 새로운 실마리를 잡아 만든 용어. 이 중 일부 용어는 국어사전에 올라 있었다.

- 쇄골 → 빗장뼈; 척골 → 자뼈; 요골 → 노뼈; 거골 → 목말뼈; 설골 → 목뿔뼈; 사골 → 벌집뼈; 치골 → 두덩뼈; 측두골 → 관자뼈; 융추 → 솟을뼈

빗장뼈는 목과 가슴의 경계부위에 옆으로 놓인 뼈가 마치 빗장과 비슷하다하여 붙여진 이름인데, 국어사전에 올라있다.

자뼈는 길이가 대략 한 자가 된다고 해서 붙은 이름이다. 예전에는 새끼줄을 감을 때 손에 새끼줄을 잡고 팔꿈치까지 돌린 후 한 자, 다시 손으로 잡고 두 자 하며 길이를 잰데서 유래하였다. 그런데 국어사전과 북한의 사전에도 이 낱말이 올라있다. 尺(자 척)자를 풀어 논 것이라는 생각이 든다.

아래팔의 두 뼈 중 손바닥을 앞뒤로 돌릴 때 움직이는 뼈가 노뼈이며, 이 뼈가 보트에서 노(櫂)를 저을 때 노처럼 움직인다고 해서 붙은 이름이다. 팔꿈치에서 만져지는 뼈는 자뼈의 부분인데 손을 돌릴 때 자뼈는 움직이지 않는 것을 확인할 수 있다. 한 음절 한자말이나 “노를 짓다”와 같이 사용되며, 한 번 들으면 기억하고 연상하는데 이롭다. 국어사전과 북한의 사전에도 이 낱말이 올라있고 북한의 사전에는 한자가 없다(조선말대사전, 1992)[41]. 요(櫂)는 짧은 노를 가리켰는데, 더 쉬운 말로 바꾼 것으로 생각된다.

목말뼈는 발목관절에서 정강뼈를 받치고 있다. 그래서 무동(舞童)뼈로 하자는 의견이 있었으며, 목말 태운다로부터 목말뼈로 이름지었다.

목뿔뼈의 영어 hyoid bone에서 hyoid는 그리스어 υ(옵실론)+εἶδος(eidos) 닮은, 즉 영어 U자 모양이란 뜻이다. 설골(舌骨)은 일본에서 해체신서(1774)[1]부터 사용되었는데, 독일어 Zungenbein(혀뼈)을 옮긴 말이다. 이 뼈에서 혀로 들어가는 작은 근육 하나가 관련 있을 뿐인데, 혀뼈는 어울리지 않아 이 뼈의 형태학적 특징인 뿔처럼 솟은 두 돌기로부터 목에 있는 뿔뼈란 뜻으로 목뿔뼈를 만들었다.

벌집뼈는 영어로 ethmoid bone인데, ethmoid는 그리스말로 체 모양이란 뜻이다. 사골(篩骨)의篩는 체를 가리키며, 일본에서는 중정해체신서(1798)[19]부터 사용되었다. 체처럼 구멍이 많은 부분은 이 뼈의 작은 부분만 이루고

‘체뼈’는 의미 전달이 명확하게 되지 않아 이 뼈의 더 큰 부분을 이루는 특징에 따라 별집뼈를 만들었다.

두덩뼈의 영어 pubic bone은 라틴어 os pubis 그리고 pubis는 털이 나는 나이, 즉 결혼할 나이가 되는 성인에 사용하는 말이었다. 이로부터 털이 나는 바깥생식관 부위에 사용되었다. 일본에서는 새로운 실마리를 잡아 옷을 벗었을 때 부끄러워 가리는 부분이란 의미로 치골(恥骨)을 만들었고 우리도 써왔었다. 해부학용어에서는 불두덩부위를 이루는 뼈로부터 두덩뼈를 만들었다. 나중에 보니 북한에서도 두덩뼈라고 하였다. 같은 언어를 사용하며 비슷한 언어감각으로 만든 용어를 보는 예 같다.

관자놀이는 귓바퀴 앞위쪽에서 맥박이 느껴지는 곳을 가리켰는데, 그 부위의 뼈에 해당하여 관자뼈로 이름을 지었다.

목을 구부리고 손으로 뒷통수부터 목으로 정중면을 따라 만져 내려가면 툭 튀어나온 곳이 만져지는데, 이것이 일곱째 목뼈의 가시돌기이다. 그래서 일곱째 목뼈의 동의어로 vertebra prominens(튀어나온 척추)가 쓰인다. 목정강이란 낱말이 있어 ‘목정강뼈’로 하자는 의견도 있었으나 라틴어의 뜻에 따라 솟을뼈로 정하였다.

6) 위치와 방향 용어

근위 → 몸쪽, 원위 → 먼쪽, 내측 → 안쪽, 외측 → 가쪽, 내 → 속, 외 → 바깥

횡 → 가로, 종 → 세로, 상 → 위, 하 → 아래, 전 → 앞, 후 → 뒤, 좌 → 왼, 우 → 오른

몸쪽과 먼쪽, 이 용어는 몸통에 가까운 쪽과 먼 쪽 그리고 어떤 구조에서 뿌리에 가까운 쪽과 먼 쪽을 표현할 때 사용된다. 예를 들면, 위팔은 아래팔보다 몸쪽에 위치한다.

안팎과 같이 바깥과 안은 대응되는 말로 쓰이지만, 두 구조의 위치를 비교할 때 정중면에 가까운 쪽 표현에 안쪽을 사용하여, ‘속’과 ‘바깥’을 대응되는 용어로 사용하였다.

7) 움직임 용어

둘째판 용어에는 별도로 움직임 용어가 올라있지 않지만, 여러 부위에서 이에 해당하는 용어를 뽑아서 수록하였다.

굴곡 → 굽힘; 신전 → 펴짐 → 폼; 내전 → 모음①; 외전 → 벌림; 회내 → 옆침; 회외 → 뒤침; 회선 → 휘돌림; 대립 → 맞섬; 내번 → 안쪽번짐 → 안쪽들림, 안쪽번짐; 외번 → 가쪽번짐 → 가쪽들림, 가쪽번짐

모음은 정중면 쪽으로 가까이 가는 운동, 벌림은 멀리 가는 운동을 가리키는 용어이다.

또한 손바닥을 펴서 앞쪽을 향한 것이 기본자세인데, 손바닥이 뒤쪽을 향한 자세, 즉 손바닥을 바닥에 붙이는 자세이며, 뒤침은 다시 제자리로 향하는 자세이다.

휘돌림은 굽힘, 모음, 폼, 벌림이 순서대로 일어날 때 움직이는 끝부분이 원을 그리는 운동을 가리킨다.

맞섬은 이것은 엄지손가락과 새끼손가락이 맞닿는 움직임을 가리킨다.

번짐은 발바닥을 안쪽과 가쪽으로 들리게 하는 움직임 을 가리킨다. 번짐은 예전에 전을 부칠 때 뒤집는 것을 번진다고 한데서 따왔는데, 요즘은 물감이 번진다는 뜻이 먼저 들고, 많은 사람이 뒤집는다는 뜻은 사전을 보아야 알아서 여섯째판에서 들림을 동의어로 추가하였다.

8) 우리말의 쓰임과 잘 어울려 이해가 쉽게 되고 그 구조와 연상이 되는 말을 사용한 예

(1) 눈두덩, 불두덩: 무지구 → 엄지두덩, 소지구 → 새끼두덩, 치구 → 불두덩

(2) 눈꺼풀: 포피 → 음경꺼풀, 포피선 → 음경꺼풀샘

(3) 눈망울, 꽃망울: 요도구 → 음경망울, 후구 → 후각망울, 전정구 → 질어귀망울

(4) 발자국: 심압흔 → 심장자국, 신압흔 → 콩팥자국, 지압흔 → 손가락자국

9) 토박이말을 조금 다듬어 사용한 예 및 이런 용어와 쓰인 합성용어. 아래 예에서 보듯 끝음절 ‘이’를 생략하여도 의미전달이 명확하므로 편리하게 사용할 수 있다.

(1) 겨드랑이 → 겨드랑: 후액와주름 → 뒤겨드랑주름, 액와신경 → 겨드랑신경, 액와동맥 → 겨드랑동맥

(2) 정강이 → 정강: 경골 → 정강뼈, 전경골동맥 → 앞정강동맥, 경골신경 → 정강신경, 전경골근 → 앞정강근

(3) 엉덩이 → 엉덩: 장골 → 엉덩뼈, 장골근 → 엉덩근, 총장골동맥 → 온엉덩동맥

궁둥이 → 궁둥: 좌골 → 궁둥뼈, 좌골신경 → 궁둥신경, 대좌골공 → 큰궁둥구멍

(4) 넓적다리 → 넓다리: 대퇴골 → 넓다리뼈, 대퇴정맥 → 넓다리정맥, 대퇴사두근 → 넓다리 리네갈래근, 외측대퇴회선동맥 → 가쪽넓다리휘돌이동맥

엉덩이와 궁둥이: 엉덩이와 궁둥이는 사전에 따라 설명이 다르고, 속담에도 “엉덩방아를 찧다”와 “궁둥방아를 찧다”가 모두 있어 실제로 구별이 어려운 것 같다. 해부학용어에서는 일부 참고자료에 근거하여 엉덩이는 볼기의 윗부분, 궁둥이는 볼기의 아랫부분에 사용하기로 하였다. 이 위치에 따라 엉덩뼈와 궁둥뼈도 정하였다.

엉덩뼈는 허리띠를 맨 아래에서 앞에서 뒤로 단단하게

쪽 만져지는 것이 엉덩뼈의 부분인데, 이 뼈의 바깥쪽은 볼기부위가 되고, 속은 배안이 된다. 엉덩근, 엉덩동맥과 같은 용어는 뼈와 관련하여 이름이 붙었고 배안에 있는 구조들이다.

넓적다리는 몸의 부위를 가리킬 때는 그대로 편하게 쓸 수 있지만, 복합용어를 만들 때는 음절이 길고 ㅁ 받침도 있어 사용에 불편한 점이 있었다. 그래서 연구하다가 몸의 부위를 가리킬 때는 넓적다리를 쓰고, 복합용어를 만들 때는 음절을 줄여 ‘넙다리’를 쓰기로 하였다(1996). 넙다리는 옛말에서 ‘넓다’를 ‘넙다’라고 사용하였고, 납작하고 넓은 고기를 넙치라고 한데서 넙다리를 생각하였는데, 사투리로도 쓰인다고 하여 선택되었다. 북한에서는 ‘넙적다리’로 쓴다.

2. 낮춤말이나 욕할 때 많이 사용하였기 때문에 상스러운 느낌을 주는 토박이말은 사용하지 않았으나, 일부 용어는 한자말이 보편화되어 그대로 사용하였다.

1) 토박이말을 사용하지 않은 예

심장(염통), 방광(오줌보), 위(밥통), 안구(눈알), 젓[유방](젓통), 질(보지), 음경(자지), 고환(불알), 입꼬리(입아귀), 항문(퐁구멍)

눈알: 안과학회와 대한의사협회 용어에서는 눈알을 동의어로 사용한다.

해부학용어 셋째판(1990)[32]에서는 “유방[젓통]”과 같이 유방과 함께 젓통도 동의어로 올렸으나, 거부감을 갖는 사람이 많아 넷째판부터 “젓[유방]”으로 바꾸었다. 대갈통, 허리통 등과 같이 욕을 할 때 사용되었기 때문인 것 같다. 그러나 몸통은 뼈나 장기에서 매우 널리 쓰이는데, 된소리가 있지만 아마도 몸통운동 등과 같이 학생 때 많이 들어서인지 거부감이 없어 사용하고 있다. 그러나 바깥생식기 관 용어는 한자용어를 쓰기로 결정하였다.

2) 한자말이 더 보편화된 경우는 한자용어를 그대로 사용한 예

뇌(골), 고막(귀청), 코중격(코청), 반지(가락지): 반지연골, 반지손가락

3. 토박이말의 의미를 확대하여 사용한 예

어느 나라 말에서나 일상적으로 사용하는 몸 부위에 대한 말의 뜻과 같은 낱말을 학문적으로 사용하는 경우 그 뜻에 차이가 있을 수 있다.

1) 입술(labium 및 labrum)

입술을 가리키는 용어로 라틴어 labium과 labrum이 함

께 사용된다. 해부학에서 labium은 짝이 있는 입술, labrum은 짝이 없는 고리 모양 구조에 사용한다. 곤충학용어에서는 윗입술에 labrum, 아랫입술에 labium을 사용한다[42].

(1) 입술(lip)

입술은 일반적으로는 입술연지를 바르는 붉은 부분만 가리키지만, 해부학에서는 더 넓게 입둘레근이 있는 부분, 즉 혀끝으로 입술을 문지를 때 우툴두툴하게 느껴지는 부분까지를 입술이라고 정의한다. 영어에서도 lip은 일상적인 뜻과 해부학적 뜻으로 함께 쓰인다. 둘째판까지는 모두 순(脣)을 썼으나, 셋째판 이후부터 입술로 바꾸어 쓴다. labium(lip)이란 용어는 입술뿐만 아니라 자궁구멍, 엉덩뼈(여기서는 우리말로 능선을 사용), 넙다리뼈(여기서는 선을 사용), 여성의 바깥생식기관(여기서는 음순을 사용), 속귀의 안뜰(여기서는 가장자리를 사용) 등 여러 곳에 쓰이는데, 우리용어에서는 해당 구조에 어울리는 용어로 바꾸어 쓴다.

(2) labrum: 순(脣) → 테두리; 입술

이것은 해부학용어에서 흔히 어깨관절과 엉덩관절에서 한쪽 관절면의 둘레에 붙어있는 섬유연골을 가리키는데 사용한다. TA(1998)에서는 돌창자구멍의 둘레를 가리키는 용어로 새로 올렸다.

예: glenoid labrum 관절순(關節脣) → 오목테두리 → 접시테두리

acetabular labrum 관절순(關節脣) → 절구테두리

labrum ileocolicum 돌장록창자입술; labrum ileocaecale 돌막창자입술

2) 눈구석(angle of eye)

눈꺼풀 사이에서 안쪽과 가쪽 모퉁이를 가리키는 말로 눈구석과 눈초리가 있다. 눈구석은 코쪽 모퉁이, 눈초리는 가쪽 모퉁이를 가리킨다. 해부학용어에서는 코쪽과 가쪽 모두를 가리키는 공통된 용어가 있어야 체계적으로 쓸 수 있기 때문에 눈구석을 선택하여 사용한다.

예: 내안각(內眼角) → 내측눈구석 → 안쪽눈구석; 외안각(外眼角) → 외측눈구석 → 가쪽눈구석

3) 손허리(metacarpus)

우리말에 손허리라는 말은 없었다. 발허리는 발바닥에서 허리처럼 오목해진 부분을 가리키는데, 이에 해당하는 손의 부분에 손허리를 쓰기로 하였다. 손허리뼈, 손허리부위, 손허리손가락관절, 등쪽손허리동맥 등으로 쓰인다.

4) 엉덩부위(hip)

영어 hip은 우리나라에서 일반인들이 흔히 이야기하듯 볼기의 볼록한 부분을 가리키는 말이 아니며, 엉덩뼈능선

과 넓다리뼈 큰돌기 사이, 즉 볼기의 가쪽 부분에 해당하는데, 이에 대한 우리말이 없다. 엉덩관절부위로 하자는 의견이 있었으나 간략하게 엉덩부위로 쓰기로 하였다. 그래서 다리부위에는 볼기부위, 엉덩부위, 넓적다리부위, 무릎부위, 종아리부위 등과 같이 열거된다.

5) 종아리(leg)

조선시대에는 무릎과 발목 사이를 종아리 또는 허퇴라고 하였는데, 현재 대부분 국어사전에서는 무릎과 발목 사이의 뒷부분으로 정의하였다. 아마도 종아리 때린다는 말에서 의미가 바뀌었는지 사전 만드는 사람에 의해 뜻이 바뀌었는지는 알 수가 없다. 해부학용어에서는 무릎과 발목 사이를 종아리로 정의하고 사용한다.

6) 볼두덩(mons pubis)

이것은 여성에서만 있는 구조이며, 낭만시대 때 유럽에서는 이것을 비너스언덕(mons veneris)이라고 하였다. 일본에서 mons pubis를 치구(恥丘)라고 한 것을 이전 해부학용어에서 따라 썼었다. 이것을 “꽃두덩”으로 바꾸자는 의견도 있었다. 꽃섬이라고 부르는 섬이 전라남도 장흥 앞바다에 있는데, 그곳의 바위가 마치 여성바깥생식기관과 비슷하여 붙여진 이름이라고 한다. 그래서 여성에서만 쓰이는 용어에 ‘꽃’을 사용하였는데, 반대하는 사람이 많아서 선택되지 않았다. “볼”은 볼알의 약자 또는 자지와 같은 뜻으로 쓰여서 볼두덩은 원래 남자에게 쓰던 말인데 지금은 국어사전에서도 뜻풀이가 바뀌어 남자에서는 튀어나오지도 않았는데 남녀 모두의 바깥생식기관의 두드러진 부분을 가리키는 것으로 풀이되어 있다. 해부학용어에서 볼두덩은 여성에게만 있는 구조에 사용되는데, 지금은 여자들이 사회활동을 많이 하면서 남자보다 더 적극적인 경우도 많아 시대에 따라 소리에 대한 느낌도 바뀌어 볼두덩이 여자에게 더 어울리는지도 모르겠다.

4. 의미 전달이 명확하게 되지 않는 한 음절 글자는 음절을 늘이거나 토박이말로 바꾸었다.

1) 음절을 늘린 용어

구(area, segment) → 구역; 판 → 판막; 능 → 능선; 치 → 치아

2) 그 뜻에 해당하는 토박이말로 바꾼 용어

연 → 모서리; 인 → 비늘; 극 → 가시; 공 → 구멍; 사 → 경사 → 빗; 열 → 틈새; 누 → 눈물; 역 → 문턱; 즐상근 → 빗살근; 습주 → 주름기둥; 와우 → 달팽이; 전정 → 안뜰

3) 한 음절 앞가지(접두사)를 토박이말로 바꾸었다.

다(多) → 못; 단(單) → 홀; 총(總) → 온; 부(副) → 덧;

대(對) → 맞; 민; 잔; 꽃; 홀

5. 용어의 표현이나 비교 대상은 우리 문화, 언어 및 우리 주변에서 볼 수 있는 것에 바탕을 둔 토박이날말을 선택하였다.

회, 구 → 이랑, 고랑; 봉선 → 솔기, 접번관절 → 경첩관절, 램다 → 시옷자점 → 시옷점; 활차 → 도르래

6. 용어를 만드는 것과 맞춤법

용어를 만드는 것은 이름을 짓는 것과 비슷하다. 그래서 용어의 편리를 위해 경우에 따라 맞춤법과 맞지 않는 말과 표현도 용어에 사용할 수 있다고 생각한다.

1) 띄어쓰기

해부학용어는 모두 하나로 붙여 쓰기로 결정하였다. 이는 눈, 아래코길, 온쓸개관샘 등과 같이 모두 붙여 쓴다. ‘이눈’은 해부학용어에서 만든 하나의 이름이다.

2) 사이시옷

귓바퀴, 콧등, 부챗살과 같은 하나의 낱말에서는 사이시옷을 그대로 사용하였다. 그러나 어떤 구조의 이름에 방향이나 위치를 나타내는 위, 아래, 뒤 등이 붙을 때는 사이시옷을 사용하지 않기로 하였다. 윗입술, 아랫입술은 사전에 올라있는 표준말이지만, 해부학용어에서는 입술이 두 개 있는데 위의 것과 아래 것의 위치를 표현하기 때문에 윗입술, 아랫입술을 용어로 사용한다. 위, 아래가 경우에 따라 윗과 아래 또는 위와 아랫으로 표현되는 것을 피하기 위해서였다.

3) 표준말

넓적다리의 뼈를 넓다리뼈로 하였는데, 넓적다리뼈로 하지 않았다고 국어학 교수가 못마땅해 하였다. ‘패임’은 패이다의 명사형인데 이것도 파임이라고 해야 한다고 한다. 이름을 짓는데 맞춤법을 따질 필요는 없다고 생각하며, 이런 점이 우리말 용어를 만드는데 필요하다고 믿는다.

4) 외래어표기

올리브(olive), 렌즈(lens), 림프(lymph) 등 외래어는 외래어표기법에 따라 표현하였다. 그런데 pyramid는 추체라고 하다가 셋째판부터 피라미드가 아닌 ‘피라밧’을 사용하였다. 우리말로 모뿔이 되지만 실제 이 구조가 모가나 있지 않기 때문에 모뿔보다 외래어로 표기하자는 의견을 받아들였다. 또 예전부터 주로 ‘피라밧’ (모던조선외래어사전, 1937)[43]을 사용하였고, 피라밧교차와 피라미드교차

또는 피라미트와 피라미드로에서와 같이 피라미드는 합성 용어에서 사용이 불편하다. 많은 사람에게 대포로 pyramid 를 써서 무너진 것을 우리말로 빨리 표현하라고 하면 대부분이 ‘피라미시 무너졌다’고 표현하는데 따라 피라미트를 선택하였다. 이것은 실제로 이런 용어를 사용해 본 결과에 따라 선택되었으나 여섯째판에서는 외래어표기법에 따라 피라미드로 바뀌었다.

7. 외국어 및 외래어 사용 용어를 바꾼 예

보편화되지 않은 외국어는 외래어라고 할 수 없다. 요즘 신문에서도 외국어, 특히 영어를 많이 사용하여 무슨 뜻인지 알 수 없는 경우가 있는데, 용어에서도 이런 표현이 있었다. 외래어라기보다는 외국어에 가까운 용어를 이해하기 쉬운 우리말로 바꾸었다.

- sella turcica: 터어키안 → 말안장 → 안장
- bregma: 브레그마[전정] → 정수리점
- inion: 이니온, 외후두용기정점 → 뒤통수점

안장은 1600년부터 말안장이란 용어로 썼고, 터키말안장은 1627년에 처음 사용되었다[44]. 일본용어 トルコ(토이키)鞍으로부터 나라 이름만 터어키로 바꾸었지만, 그들의 말안장을 본적도 없고 그 모양을 실제 구조와 비교하기도 어려우므로 말안장으로 하였다가 더 간단히 안장으로 다듬었다. 정수리는 솟구멍이 있던 자리를 가리키는데, 뼈가 형성되어 솟구멍이 막힌 자리의 가운데가 정수리점이다. 또한 뒤통수에서 가운데 가장 두드러진 점을 뒤통수점으로 하였다.

8. 새로운 실마리를 잡아 창의적으로 만든 용어의 예

용어의 이름을 처음 지을 때 그 용어의 개념이나 특징을 잘 나타내고 다른 용어와 구별이 되면 이렇게 잡은 특징을 그 용어의 실마리라고 한다. 특징이 여러 개 있는 경우 모두 실마리로 잡으면 너무 설명적이 되고 용어가 길어지게 된다. 이렇게 새로운 실마리를 잡아 만든 해부학용어 몇 가지를 소개한다. 이미 위에서 설명한 목뿔뼈, 목말뼈, 벌집뼈, 이랑과 고랑, 정수리점, 뒤통수점 등 많은 용어가 이에 해당한다고 하겠다. 여기서는 용어를 토의하던 중에 있었던 내용 몇 가지를 소개한다.

1) 복재(saphenous) → 두령

이 용어는 다리의 피부밑조직에 있는 정맥에 사용한다. 그리스말 “saphenes”는 뚜렷하거나 드러났다는 뜻인데 고대 그리스의사들은 이 용어를 사용하지 않았다고 한

다. 이것은 숨어있다는 뜻의 아랍말 ”al safin”을 그리스말 “saphenna”로 옮겼고 이것이 영어 ”saphenous”로 바뀌었다. 번역과정에서 의미가 반대로 되었는데, 일본에서는 원래 아랍말의 뜻에 따라 숨어있다는 뜻으로 伏在(복재)로 하였다. 실제로 이 정맥은 피부에서 일부분만 잘 보이고, 대부분은 보이지 않으나 정맥류가 생기면 장딴지부위에서 팽창되어 구불구불한 정맥이 잘 보이기도 한다. 새 해부학 용어에서는 숨어있지 않고 잘 드러난다는 특징을 나타내는 말을 찾다가 눈이나 발 사이의 경계를 이루는 두령이 잘 드러난다는 뜻으로 선택되었다. 두령이란 말이 낯설어 많은 토의가 있었지만, 지금은 큰두령정맥, 작은두령정맥 그리고 정맥과 연관되어 두령신경 등으로 편리하게 쓰고 있다.

2) 총(叢, plexus) → 얼기

plexus는 라틴말로 끈 끈이나 땅은 머리를 뜻한다. 해부학에서는 혈관이나 신경이 그물처럼 얽혀 있는 또는 얽힌 것에 사용한다. 叢은 “이 총은 ...”과 같이 표현할 때 의미 전달이 확실하게 되지 않아 바꾸기로 하였다. ‘그물’도 토의되었으나 rete(=network)에 쓰는 것이 더 적당하였다. plexus는 신경이나 혈관이 얼기설기 얽혀 있다고 표현되는 것에서부터 ‘얼기’를 사용하면 두 음절이고 얼기설기의 느낌도 주기 때문에 용어의 뜻도 잘 전달되어 선택되었다.

3) 소근(笑筋, risorius muscle) → 입꼬리당김근

risorius는 라틴말 risus(웃음)에서 유래하였는데, 라틴말로 웃음의 근육보다는 우스운 근육 또는 우스꽝스러운 근육이란 뜻이어서 risor가 더 맞는 이름이다. 웃는 모습에서는 입꼬리가 가쪽으로 당겨지고 위쪽으로 올라간다. risorius는 크기가 작고 입꼬리를 가쪽으로 당기는 작용을 하는데, 웃을 때 주로 작용하는 근육은 큰광대근이다. 영어로 된 해부학문제집에 다음 중 웃을 때 작용하는 근육을 고르라는 문제가 있었는데, 정답은 risorius가 아니고 큰광대근이었다. 그래서 라틴말 이름과 달리 이 근육의 주된 작용을 실마리로 잡아 입꼬리당김근으로 바꾸었다.

4) 열(裂, rima) → 틈새(노리틈, 시울틈, 여닫이틈)

rima는 라틴말로 틈새란 뜻이다. 이 용어는 해부학에서 네 군데, 즉 눈꺼풀, 입술, 성대, 대음순 사이처럼 움직이는 두 구조 사이의 가장자리가 아닌 틈새만을 가리키는데 사용된다. 틈새는 다른 구조에도 사용하기 때문에 한글학회 용어위원들의 의견을 들었는데, ① 관자놀이, 눈썹노리와 같이 움직인다는 뜻을 가진 노리틈, ② 입시울, 눈시울과 같이 가장자리가 있는 틈이란 뜻의 시울틈, ③ 열고 닫으니 여닫이틈이 제안되었었다. 이 용어들을 의과대학 학생

들에게 물었더니 약 80%가 여단어들이 좋다고 하였다. 아마도 여단어들이 들어본 말이고 가장 알기 쉬운 용어였기 때문이란 생각을 하였지만, 필자는 노리듬이나 시울툼 중 하나가 선택되기를 희망하였었다. 낯선 용어라서인지 그냥 틈새가 선택되었다.

## 마무리하며

어떤 언어든 그 사회에서 의사소통을 하는데 불편한 언어는 없다고 한다. 그러나 학술용어는 언어에 따라 차이가 있다. 그것은 그 언어를 사용하는 사람들이 학술용어를 어떻게 갖고 담았는지에 달린 것이다. 용어를 만들 때 자문을 하였던 여러 국어교수들이 한자말끼리 합쳐질 때는 붙여 써도 거부감을 나타내지 않았는데, 위에서 예로 든 ‘이 는 곳’과 같이 꾸미는 우리 낱말과 다른 낱말이 합쳐질 때는 띄어쓰기뿐만 아니라 품사와 우리말 조어법 등으로 따지는 경우가 있었다. 새로운 말을 만들 때는 따져서 부정하는 것보다 따져서 더 좋은 의견을 내놓아야 한다고 생각한다. 그래야 우리 전문용어도 발전할 수 있을 것이다.

한때 학술용어는 라틴말만 사용하였고, 오페라에서 노래는 이탈리아말로만 불렀고, 철학용어는 독일어가 주로 사용되었지만 이제는 학술용어와 노래도 자기네 말로 하며, 국제적으로 학술용어도 영어가 더 보편화된 것 같다. 우리도 학술용어를 우리말로 편리하게 사용하려면 따지기보다 힘을 합쳐서 더 좋은 말을 만들려는 노력을 해야 한다고 믿는다. 영국의 해부학자 Barclay는 1803년 저서에서 편리하게 사용할 수 있는 영어용어에 대해 새로운 의견을 제시하였다[45]. 예를 들면, 지금 영어에서 편리하게 사용되는 central, peripheral, lateral, medial, dermal, sacral, radial 등과 같은 용어는 라틴말 뿌리에 -al을 붙여 형용사를 만들어 쓰자고 한 데서 유래되었다. 그리고 방향을 가리킬 때는 라틴말 끝에 -ad를 붙여 사용하자고 하였으나(예, centrad), 이것은 영어에서 뒤끝의 발음을 흐리게 하는 경우가 많아 혼동이 올 수 있다는 이유로 거의 쓰지 않게 되었는데, 현재 영어의학사전에 이런 용어들이 올라 있다. 또 라틴말에 -en을 붙여 그것에 속하였다는 용어로 쓰는 것도 제안하였으나 이 말은 사용되지 않는 것 같다. 약 200년 전에 나온 이 책은 영어를 잘 할 줄 모르는 필자도 별다른 지장 없이 읽을 수 있지만, 지금 우리는 1906년에 나온 해부학도 해설을 보아야 이해할 수 있다.

요즈음 회사이름의 LG, SK 등처럼 최근 해부학용어에는 영어 알파벳이 올라 있다. 일본에서는 예전에 외국어를 많은 노력 끝에 모두 자기들의 말로 창의적으로 만들었는

데, 근래 들어 의학용어에서도 영어용어를 가타가나로 적는 것이 있다. 우리의 신문, 방송에서도 지나치게 영어를 많이 쓰는 것 같은데, 마치 조선시대 한문을 보는 것 같다. 위에서 말했듯이 200년 전의 영어책은 그대로 읽을 수 있는데, 우리는 100년 전의 책도 번역을 해야 하고, 지금처럼 전문용어나 일상생활에서 영어를 많이 사용하면 100~200년 후 세상이 바뀐 다음에는 지금의 책은 다시 번역을 해야 읽을 수 있게 될 거란 생각이 든다. 과학은 혼돈의 세계에서 비즈니스가 탄생하듯 발전하는 것이 아니라 한 계단 한 계단씩 발전한다는 말이 있다. 우리 것을 발전시키는데 다른 언어를 통해서만 가능하다면 제한적일 수밖에 없다는 생각이 든다.

말에는 그 말을 사용하는 사람들의 창의력이 깃들여 있다고 한다. 그렇다면 우리가 사용하는 전문용어에도 우리의 전문적 수준과 생각과 창의력이 반영되어 있다고 할 수 있다. 우리말을 더욱 다듬고 가꾸어야 하는 것은 이것이 바로 우리 스스로를 비치는 거울이며 우리의 앞날을 더 밝힐 수 있다고 믿기 때문이다.

## REFERENCES

1. Sugita G. Kaitai Shinsho. Suharaya Ichibee. Japan. 1774. Japanese.
2. Hepburn JC. Japanese English Dictionary. 1867. Available from <http://www.meijigakuin.ac.jp/mgda/waei/search/?lang=&book=0037&page=13&zoom=0&index=1>. Japanese.
3. Leidy J. Kaibokunmo, Keimogisya, Osaka, Japan. 1876. Japanese.
4. Kim PS. Anatomy (translated version of Practical anatomy; Imada S. ed. 1887~1888). Jejungwon. 1906. Korean.
5. His W. Die Anatomische Nomenclatur. Nomina Anatomica. Arch Anat Entwickl Suppl. 1-183, 1895.
6. Eycleshymer AC. Anatomical names. Especially the Basle Nomina Anatomica. William Wood & Company, 1917.
7. Dorland's illustrated medical dictionary. 32nd ed. Elsevier. 2012.
8. Stedman's medical dictionary. 28th ed. Lippincott Williams & Wilkins. 2005.
9. Nomina Anatomica. 1st. ed. The Williams & Wilkins Co. Baltimore. 1956.
10. Nomina Anatomica. 2nd. ed. Excerpta Medica. Amsterdam. 1961.
11. Nomina Anatomica. 3rd. ed. Excerpta Medica. Amsterdam. 1968.
12. Nomina Anatomica. 4th. ed. Excerpta Medica. Amsterdam.

- 1977.
13. *Nomina Anatomica*. 5th ed. The Williams & Wilkins Co. 1983.
  14. *Nomina Anatomica*. 6th ed. Churchill Livingstone. Edinburgh. 1989.
  15. Donath T. *Anatomical Dictionary with Nomenclatures and Explanatory Notes*. Pergamon Press. 1969.
  16. Federative Committee on Anatomical Terminology. *Terminologia Anatomica*. Thieme. Stuttgart. 1998.
  17. Federative International Committee on Anatomical Terminology. *Terminologia Histologica*. Wolters Kluwer. Lippincott W & W. Philadelphia. 2008.
  18. Federative International Programme on Anatomical Terminologies. *Terminologia Embryologica*. Thieme. Stuttgart. 2013.
  19. Otsuki G. *Revised Kaitai Shinsho*. Tokyo, Japan. 1798. Japanese.
  20. Udagawa G., Fujii H. *Ihan Teiko*. Seireikaku. Japan. 1805. Japanese.
  21. Taguchi K. *Kaiboranyo*. Eirando shimamura risuke. Tokyo, Japan. 1877. Japanese.
  22. Ootori R. Transition of the use of anatomical terms in medicine. *Nihon Ishigaku Zasshi*. Issue 1179-1190. Tokyo. Japan. 1932. Japanese.
  23. Japanese association of anatomists. *Terminologia Anatomica Japonica*. 2nd ed. Maruzen publishing Co. Ltd. Japan. 1947. Japanese.
  24. Japanese association of anatomists. *Terminologia Anatomica Japonica*. 11th ed. Maruzen publishing Co. Ltd. Japan. 1969. Japanese.
  25. Japanese association of anatomists. *Terminologia Anatomica Japonica*. 12th ed. Maruzen publishing Co. Ltd. Japan. 1987. Japanese.
  26. Japanese association of anatomists. *Terminologia Anatomica Japonica*. 13th ed. Igaku-Shoin Ltd. Japan. 2007. Japanese.
  27. Korean associations of anatomists. *Korean Anatomical Terminology*, 1st ed. Choesin Euhaksa. Seoul, Korea 1978. Korean.
  28. Korean associations of anatomists. *Korean Anatomical Terminology*, 4th ed. Academia. Seoul, Korea 1996. Korean.
  29. Omochi S. *Anatomical terms with their origins and grammatics*. Maruzen publishing Co. Ltd. Japan. 1950. Japanese.
  30. Yoshioka S. Kuria K. *Anatomical Terms: Their origin, construction and pronunciation*. Igaku-Shoin Ltd. 1968. Japanese.
  31. Hutamura R. *Kinseikaibogaku*. 17th ed. Kaneharashoten. 1932. Japanese.
  32. Korean associations of anatomists. *Korean Anatomical Terminology*, 3rd ed. Gyechuk Munhwasa. Seoul, Korea 1990. Korean.
  33. Selection committee of Anatomical terms. *Terms of human anatomy*. Science Publishing Co. 1991. Chinese.
  34. Korean associations of anatomists. *Korean Anatomical Terminology*, 5th ed. Academia. Seoul, Korea 2005. Korean.
  35. Korean associations of anatomists. *Korean Anatomical Terminology*, 6th ed. Academia. Seoul, Korea 2014. Korean.
  36. Hojo T. Japanese anatomical terminology (*Nomina Anatomica Japonica*) from the educational view point (1) - Sune and Nezumi -. *J UOEH* 1984; 6:433-436. Japanese.
  37. Korean associations of anatomists. *Korean Anatomical Terminology*, 2nd ed. Choesin Euhaksa. Seoul, Korea 1981. Korean.
  38. Korean associations of anatomists. *Korean Histological and Embryological Terminology*, 1st ed. Soomoonsa. Seoul, Korea 1980. Korean.
  39. Korean associations of anatomists. *Korean Histological and Embryological Terminology*, 2nd ed. Soomoonsa. Seoul, Korea 1982. Korean.
  40. Rouvière H, Delmas A. *Anatomie Humaine*. Tome 3. 13th. ed. Masson, 1991.
  41. *Korean Big Dictionary*. Social Science Publishing Co. 1992. North Korean.
  42. Skinner HA. *The Origin of Medical Terms*. 2nd. ed. The Williams & Wilkins Co. 1961.
  43. Lee JK. *The new dictionary of foreign words in modern Korean*. Hansung Books. Seoul. 1937 Korean.
  44. Tekiner H, Acer N, Kelestimur F. *Sella turcica: an anatomical, endocrinological, and historical perspective*. *Pituitary* 2015;18:575-578.
  45. Barclay J. *New anatomical nomenclature, relating to the terms which are expressive of position and aspect in the animal system*. Edinburgh, Ross and Blackwood. 1803.

# History of the Korean Anatomical Terminology

In-Hyuk Chung<sup>1</sup>, Ki-Seok Koh<sup>2</sup>

<sup>1</sup>*Emeritus Professor, College of Medicine, Yonsei University*

<sup>2</sup>*Department of Anatomy, School of Medicine, Konkuk University*

---

**Abstract** : In this study, the origin of anatomical terms, the process by which international anatomical terms were made, and the making principles of international anatomical terminology were confirmed. We also describe the process in which the Japanese anatomy terminology (*Termonologia Anatomica Japonica*), which has been influential in Korea, has developed. Most of the past Korean anatomical terminology used the Japanese term. However, the Korean association of anatomists gradually recognized the necessity of own terminology and decided to refine the terms by forming a terminology committee. The terminology committee first laid down the direction for refining terms and made the basic principles of revising them. Through many meetings, the terms were refined and made into terminology book (Korean anatomical terminology). The Korean anatomical terminology has been revised five times since its first edition in 1979 to the sixth edition in 2014. Here, we illustrate the difference between Japanese terms and Korean terms and the process of refining Korean terms using examples.

---

**Keywords** : *Terminologia anatomica japonica*, *Nomina anatomica*, *Terminologia anatomica*, Korean anatomical terminology, History of terminology, Refining

