

짧은발가락편근과 짧은엄지편근의 근육변이와 앞발목굴증후군

원형진¹, 오창석²

¹울지대학교 바이오융합대학 장례지도학과, ²성균관대학교 의과대학 해부학교실

(2018년 2월 8일 접수, 2018년 3월 19일 수정접수, 2018년 3월 20일 게재승인)

간추림 : 71세 남자시신의 오른발에서 셋째발가락으로 닿는 짧은발가락편근의 덧갈래 및 깊은종아리신경이 관통하고 있는 짧은엄지편근의 덧근육을 발견하여 보고하고자 한다. 짧은발가락편근의 덧갈래는 입방뼈 등쪽면에서 일어나 짧은발가락편근의 셋째발가락힘줄과 함께 앞안쪽으로 비스듬히 달리다가 셋째발허리뼈 중간에서 짧은발가락편근의 셋째발가락힘줄과 합쳐졌다. 짧은엄지편근의 덧근육은 짧은엄지편근의 힘살에 의해서 덮여져 있었으며, 발꿈치뼈의 등쪽면에서 일어나 앞안쪽으로 비스듬히 달린 후 안쪽가로지띠의 가쪽 1/3에 닿았다. 두 변이근육은 모두 깊은종아리신경의 지배를 받았다. 깊은종아리신경의 가지들은 짧은엄지편근의 힘줄 아래 및 신경이 덧근육의 힘줄을 뚫는 곳에서 주위보다 납작해져 있었다. 본 증례를 통해 짧은발가락편근과 짧은엄지편근의 덧근육에 대한 임상적 의미를 고찰하였다.

찾아보기 낱말 : 앞발목굴증후군, 깊은종아리신경, 짧은발가락편근, 짧은엄지편근, 죄임증후군

서 론

짧은발가락편근은 발등의 깊은층에 위치한 얇은 근육으로, 발가락을 펴는 작용을 한다. 일반적으로 이 근육은 발꿈치뼈 위가쪽면의 앞부분, 뼈사이발목발꿈치인대, 그리고 아래편근지띠에서 일어나 앞안쪽으로 달린 후, 첫째에서 넷째발가락의 첫마디뼈에 닿는데, 첫째발가락뼈에 닿는 부분을 따로 짧은엄지편근이라고 한다[1,2]. 짧은발가락편근은 근육의 갈래 및 힘줄의 닿는 부분이 다양하며, 각 갈래에서 일어나 여러 발가락으로 닿는 덧갈래가 존재한다고 보고되었다[3-5]. 또한, 짧은발가락편근에서 일어나는 덧힘살이 있는 경우, 덧힘살은 발등의 다른 근육과 연결될 수 있다고 보고되었다[6,7]. 실습실에서 해부 중 기존에 보고되지 않았던 셋째발가락으로 닿는 짧은발가락편근의 덧갈래 및 짧은엄지편근 힘살 아래에서 깊은종아리신경이

뚫고 지나가는 짧은엄지편근의 덧근육을 발견하여 보고하고자 한다.

증 례

실습에서 사용된 71세 남자시신의 오른발에서 짧은발가락편근의 덧갈래 및 깊은종아리신경이 관통하고 있는 짧은엄지편근의 덧근육이 관찰되었다. 덧갈래는 짧은발가락편근의 셋째발가락힘줄과 셋째등쪽뼈사이근 사이에 위치하였으며, 힘살은 깃모양이었다. 덧갈래는 입방뼈의 등쪽면에서 일어나 짧은발가락편근 셋째발가락힘줄과 함께 앞안쪽으로 비스듬히 달리다가, 셋째발허리뼈의 중간에서 짧은발가락편근 셋째발가락힘줄과 합쳐졌다(Fig. 1A). 덧갈래의 중간에서 일어난 덧갈래 힘줄은 덧갈래와 함께 나란히 달리다가 편근널힘줄가로판에 닿았다(Fig. 1B). 이은곳, 중간, 닿는곳에서 덧갈래의 가로길이는 각각 4.3 mm, 9.4 mm, 6.6 mm, 세로길이는 107.7 mm, 두께는 1.4 mm였으며, 덧갈래 힘줄의 길이는 35.1 mm였다. 짧은엄지편근의 덧근육은 짧은엄지편근의 힘살 아래에 위치하였으며, 발꿈치

저자(들)는 '의학논문 출판윤리 가이드라인'을 준수합니다.
저자(들)는 이 연구와 관련하여 이해관계가 없음을 밝힙니다.
교신저자 : 오창석(성균관대학교 의과대학 해부학교실)
전자우편 : changoh@skku.edu

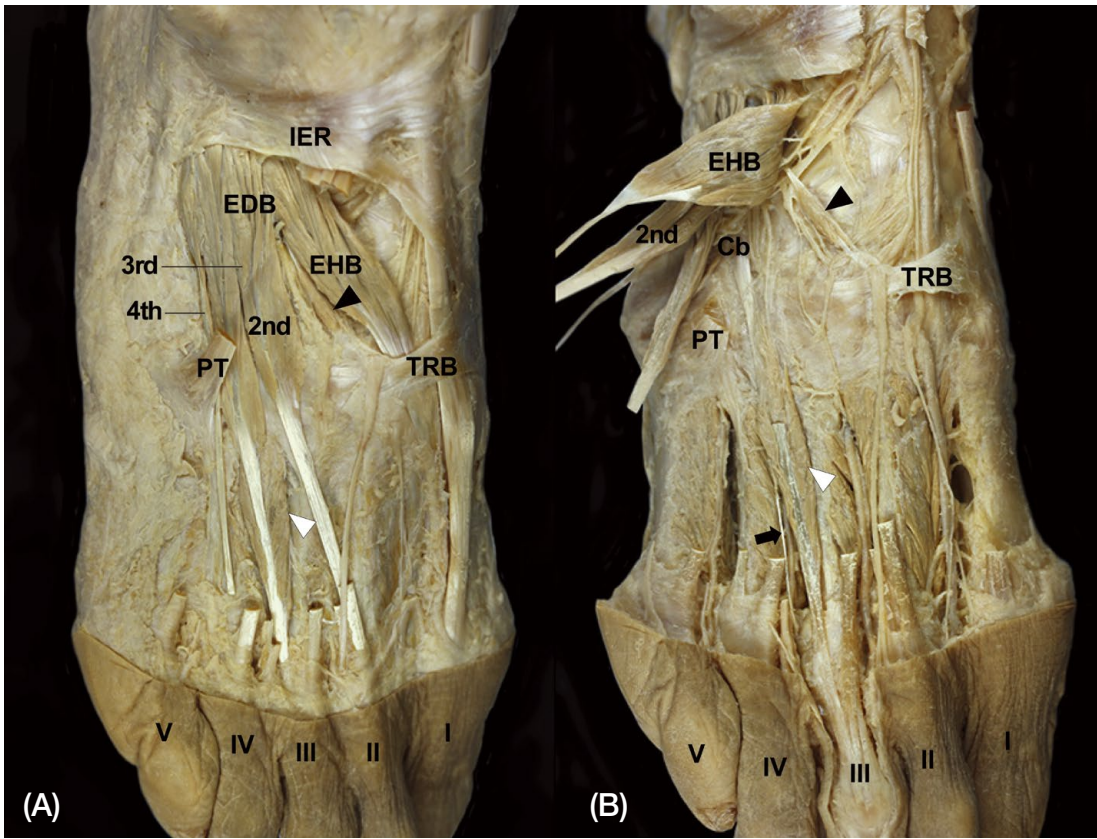


Fig. 1. The additional head and accessory muscle of EDB. (A) The additional head (white arrowhead) is located between the third tendon of EDB and the third dorsal interossei muscle, and some part of the accessory muscle (black arrowhead) is exposed after reflect the belly of EHB medially. (B) After cutting and reflecting EDB, the additional head (white arrowhead) and accessory muscle (black arrowhead) of EDB is fully exposed. The tendinous slip (black arrow) of the additional head is observed after reflecting the accessory head medially. IER, inferior extensor retinaculum; TRB, trasverse retinacular band; PT, peroneus tertius; Cb, cuboid; EDB, extensor digitorum brevis; EHB, extensor hallucis brevis; 2nd, the second head of EDB; 3rd, the third head of EDB; 4th, the fourth head of EDB; I, the first toe; II, the second toe; III, the third toe; IV, the fourth toe; V, the fifth toe.

뼈에서 일어나 앞안쪽으로 비스듬히 달리다가 안쪽가로지 지피의 가쪽 1/3에 닿았다(Fig. 1B). 이는곳, 중간, 닿는곳 에서 이 근육의 가로길이는 각각 1.9 mm, 4.5 mm, 4.9 mm, 세로길이는 47.8 mm였으며, 두께는 1.5 mm였다. 짧은발가락편근의 뒷갈래와 짧은엄지편근의 뒷근육에는 깊은종아리신경의 가지가 분포하였고, 발등발허리동맥에서 나온 가지가 근육의 몸쪽부분으로 들어갔다(Fig. 2). 깊은종아리신경은 발목관절에서 안쪽과 가쪽종말가지로 나뉘었으며, 안쪽종말가지는 다시 첫째발가락의 가쪽면 및 둘째발가락의 안쪽면으로 가는 가지와 둘째발가락의 가쪽면 및 셋째발가락의 안쪽면으로 가는 가지로 나뉘었다. 전자는 짧은엄지편근힘줄과 안쪽가로지피의 아래를 지나갔으며, 짧은엄지편근의 힘줄 아래로 19.1 mm가 납작해져 있었다. 후자는 짧은엄지편근의 뒷근육 중 힘줄부분을 뚫고 지나갔으며, 뚫는곳의 앞뒤로 10 mm가 납작해져 있었다.

고 찰

일반적으로 짧은발가락편근의 힘살에서는 네 가닥의 힘줄이 나오는데, 이중 가장 큰 힘줄인 엄지발가락으로 가는 힘줄은 첫째발가락 첫마디뼈로 직접 닿는다. 나머지 세 힘줄은 이에 상응하는 긴발가락편근의 힘줄과 합쳐진 후 둘째에서 넷째발가락의 첫마디뼈에 닿는다. 이 근육은 발등동맥으로부터 혈액을 공급받으며, 깊은종아리신경의 가지가 분포한다[1,2]. 이러한 짧은발가락편근은 2개에서 5개까지의 근육갈래가 일어나서 첫째에서 다섯째발가락에 다양한 형태로 닿는다고 보고되었다[3,4]. 이전 연구에서 근육갈래가 두 개인 경우는 첫째와 넷째, 둘째와 셋째, 또는 첫째와 다섯째발가락에 닿았고, 세 개인 경우는 첫째에서 셋째 또는 둘째에서 넷째발가락에 닿았으며, 네 개인 경우는 가장 흔하며(81.8%) 첫째에서 넷째발가락에 닿았고, 다

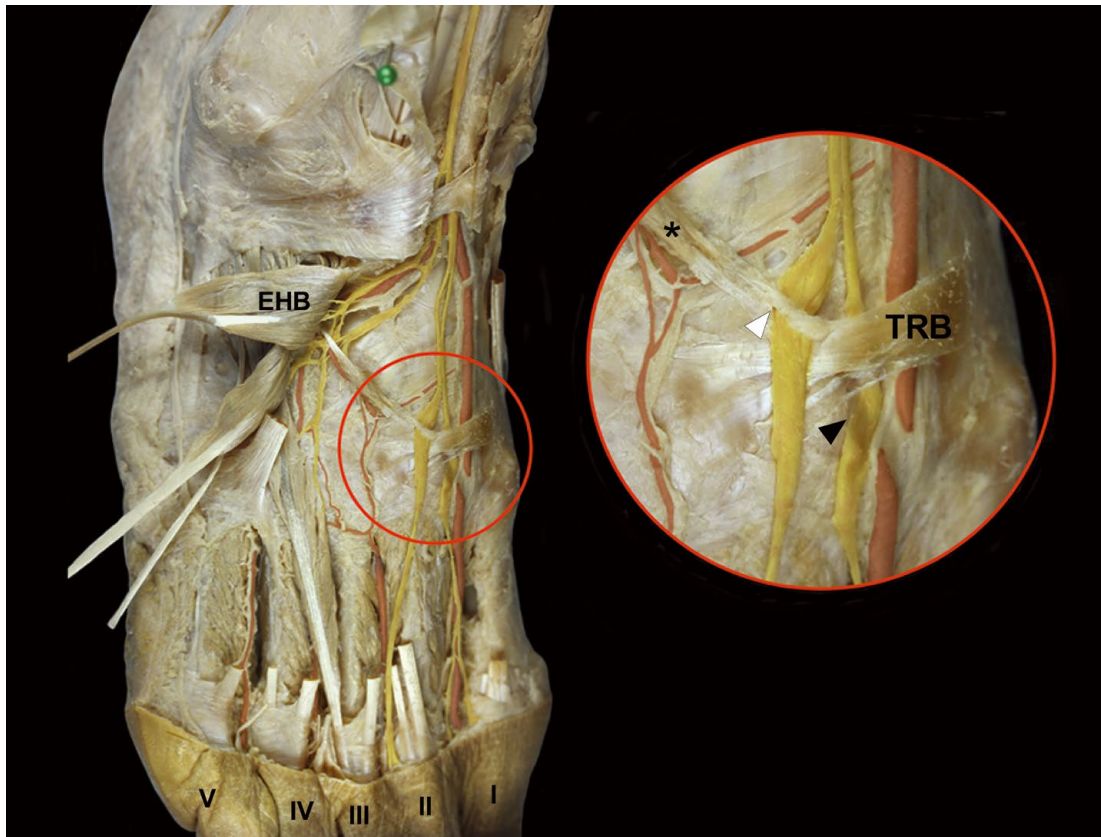


Fig. 2. The compressed branches of DPN by the accessory muscle (asterisk) and the tendon of extensor hallucis brevis. After reflecting EDB, the insertion part of the accessory muscle is perforated by the branch of DPN, and the nerve branch (white arrowhead) is widened. The branch (black arrowhead) of DPN innervating to the first toe is compressed by the tendon of EHB, and also widened. TRB, transverse retinacular band; EHB, extensor hallucis brevis; I, the first toe; II, the second toe; III, the third toe; IV, the fourth toe; V, the fifth toe.

섯 개인 경우는 첫째에서 다섯째발가락에 닿았다[4]. 각 갈래에서는 1개에서 3개까지의 힘줄이 일어나서 여러 발가락으로 닿는다고 보고되었으며[4,5], 짧은발가락편근에서 일어난 덧힘살이 1개 또는 2개의 등쪽뼈사이근의 덧근육과 연결되는 경우도 있었다[6,7]. 이 연구에서 짧은발가락편근의 근육갈래는 첫째에서 넷째발가락으로 닿는 일반적인 형태로 보였으나, 근육을 덮고 있는 근막과 결합조직을 조심스럽게 제거하면 셋째발가락으로 닿는 짧은발가락편근의 또 다른 갈래가 관찰되었다. 또한 짧은엄지편근의 힘살에 의해 덮여져 있는 짧은엄지편근의 덧근육의 경우, 발꿈치뼈에서 일어나서 안쪽가로지지띠로 닿았으며, 덧근육의 힘줄부분을 깊은종아리신경이 뚫고 지나갔다. 이러한 짧은발가락편근의 덧갈래, 짧은엄지편근의 덧근육 및 덧근육을 뚫는 깊은종아리신경의 형태는 기존에 보고된 바 없는 새로운 형태의 변이었다.

앞발목굴증후군은 깊은종아리신경이 아래편근지지띠 아래에서 눌리는 증상을 말하며[8], 원인으로 발등의 좌상,

염좌, 탈구, 골절, 반복성혈전, 뼈결들기 및 폭이 좁은 신발의 착용이 원인이 된다고 보고되었다[9-12]. 앞발목굴증후군의 주증상으로는 첫째 및 둘째발가락 부위의 감각이상, 통증, 그리고 짧은발가락편근의 위축이 있다[9]. 앞발목굴은 안쪽뼈기뼈와 짧은발가락편근 사이의 공간을 포함하지 않지만[13], 비대해진 짧은엄지편근의 힘살과 깊은종아리신경을 가로지르는 짧은엄지편근의 힘줄에 의한 신경압박 또한 앞발목굴증후군의 원인이 될 수 있다고 하였다[14,15]. 이 연구에서 깊은종아리신경이 짧은엄지편근힘줄과 교차하는 부분 및 짧은엄지편근의 덧근육 중 힘줄부분을 뚫는 부분에서 관찰되었던 깊은종아리신경의 형태는 이전 보고에서 짧은엄지편근에 의해 눌려있는 신경형태와 비슷하게 납작했다[13]. 말초신경의 눌림은 신경이 섬유와 근육성분 또는 섬유와 뼈성분으로 이루어진 굴을 지나거나 신경이 근육을 뚫을 때 눌린다는 점을 고려하면[16], 깊은종아리신경이 덧근육의 질긴 힘줄부분을 뚫고 지나가는 형태는 근육을 뚫는 부위에서 신경눌림 증상을 유발할 가

능성이 있으며, 이로 인해 앞발목증후군과 비슷한 증상이 나타날 가능성이 있을 것으로 생각된다

앞발목굴증후군의 치료의 경우, 보존적치료가 우선적으로 적용되며, 보존적치료가 효과가 없을 경우 깊은종아리신경을 압박하고 있는 아래편근지지띠 또는 비대한 짧은엄지편근의 힘살을 수술적으로 절제하는 것이 권장된다 [12,14]. 이 연구에서 관찰된 짧은엄지편근의 덧근육은 짧은엄지편근의 힘살 아래에 위치했기 때문에 짧은엄지편근을 가쪽으로 젖히지 않으면 관찰하기 어려웠으며, 수술로 아래편근지지띠와 짧은엄지편근의 힘살을 절제하더라도 덧근육에 의한 깊은종아리신경의 눌림이 남아있다면 증상이 완화되지 않을 수 있다.

짧은발가락편근의 덧갈래와 짧은엄지편근의 덧근육은 발생학적으로 설명되어질 수 있다. 다리싸은 몸분절로부터 분화된 후 길어진다. 이때 근육조직은 굽힘과 폼부위로 분화된 후, 하나의 근육을 형성하기 위해 추가적으로 분화와 합침이 일어난다 [17]. 이 과정에서 생긴 비정상적인 합침과 분화에 의해 덧갈래와 덧근육이 발생된 것으로 생각된다.

이상의 근육변이와 신경눌림에 대한 결과는 앞발목굴증후군을 진단하고 치료하는데 도움이 되는 자료가 될 것으로 기대된다.

REFERENCES

1. Standring S. Gray's anatomy: The Anatomical Basis of Clinical Practice. 41th ed. Philadelphia: Elsevier; 2015. p. 1444.
2. Chung IH, Oh CS, Han SH, Kim HJ. Human anatomy. 5th ed. Seoul: Hyunmoonsa; 2011. p. 263.
3. Tubbs RS, Shoja MM, Loukas M. Bergman's comprehensive encyclopedia of human anatomic variation. Hoboken, New Jersey: Wiley-Blackwell; 2016. p. 438-40.
4. Sirasangandla SR, Swamy RS, Nayak SB, Somayaji NS, Rao MKG, Bhat KMR. Analysis of the morphometry and variations in the extensor digitorum brevis muscle: an anatomic guide for muscle flap and tendon transfer surgical dissection. *Anat Cell Biol.* 2013; 46:198-202.
5. Chaney DM, Lee MS, Khan MA, Krueger WA, Mandrachi VJ, Yoho RM. Study of ten anatomy variants of the foot and ankle. *J Am Podiatr Med Assoc.* 1996; 86:532-7.
6. Kelikian AS. Sarrafian's Anatomy of the foot and ankle: descriptive, topographic, functional. 3rd ed. Philadelphia: Lippincott Williams & Wilkins; 2011. p. 231-2.
7. Lucien M. Les chefs accessoires du muscle court extenseur des orteils chez l'homme. *Bibl Anat.* 1909; 14:148.
8. Kopell HP, Thompson WAL. Peripheral entrapment neuropathies. Baltimore: Williams & Wilkins; 1963. p. 35-7.
9. Krause KH, Witt T, Ross A. The anterior tarsal tunnel syndrome. *J Neurol.* 1977; 217:67-74.
10. Marinacci AA. Neurological syndromes of the tarsal tunnels. *Bull Los Angeles Neurol Soc.* 1968; 33:90-100.
11. Mumenthaler M, Probst C, Mumenthaler A, Weber BG, Schnyder J. Tarsal tunnel syndrome. *Schweiz Med Wochenschr.* 1964; 94:373-82.
12. Liu Z, Zhou J, Zhao L. Anterior tarsal tunnel syndrome. *J Bone Joint Surg Br.* 1991; 73:470-3.
13. Kanbe K, Kubota H, Shirakura K, Hasegawa A, Udagawa E. Entrapment neuropathy of the deep peroneal nerve associated with the extensor hallucis brevis. *J Foot Ankle Surg.* 1995; 34:560-2.
14. Reed SC, Wright CS. Compression of the deep branch of the peroneal nerve by the extensor hallucis brevis muscle: a variation of the anterior tarsal tunnel syndrome. *Can J Surg.* 1995; 38:545-6.
15. Dellon AL. Deep peroneal nerve entrapment on the dorsum of the foot. *Foot Ankle.* 1990; 11:73-80.
16. Kim SJ, Hong SH, Jun WS, Choi JY, Myung JS, Jacobson JA, et al. MR imaging mapping of skeletal muscle denervation in entrapment and compressive neuropathies. *Radiographics.* 2011; 31:319-32.
17. Sadler TW. Langman's Medical Embryology. 12th Ed. Baltimore: Williams and Wilkins; 2012. p. 152.

Muscular Variations of Extensor Digitorum Brevis Muscle Related with Anterior Tarsal Tunnel Syndrome

Hyung-Jin Won¹, Chang-Seok Oh²

¹*Department of Mortuary Science, Eulji University*

²*Department of Anatomy, Samsung Biomedical Research Institute, Sungkyunkwan University School of Medicine*

Abstract : During routine dissection, additional muscular head of extensor digitorum brevis muscle attaching to the third toe and accessory muscle perforated by the branch of the deep peroneal nerve were observed in the right foot of a 71-year-old male cadaver. The additional muscular head originated from the dorsal surface of cuboid bone, and ran parallel with the third tendon of the extensor digitorum brevis muscle. It was conjoined with the third tendon of extensor digitorum brevis at the middle of its course. The accessory muscle was a small muscle which was covered with the muscle belly of the extensor hallucis brevis muscle. It originated from the dorsal surface of the calcaneus, and inserted to the lateral one-third of transverse retinacular band. These two variants were innervated by the branches of deep peroneal nerve. The branches of deep peroneal nerve were compressed under the tendon of extensor hallucis brevis and around the site where the nerve branch perforated the small muscle. The clinical significances of these variations and tendon of extensor hallucis brevis muscle were discussed.

Keywords : Anterior tarsal tunnel syndrome, Deep peroneal nerve, Extensor digitorum brevis, Extensor hallucis brevis, Entrapment syndrome

