

연골사이 수평절개를 통한 최소침습적 기관절개술의 실현 가능성에 대한 연구

진성민¹, 김홍찬¹, 양형채¹, 남광일²

¹전남대학교병원 이비인후과, ²전남대학교 의과대학 해부학교실

(2018년 3월 15일 접수, 2018년 6월 12일 수정접수, 2018년 6월 15일 게재승인)

간추림 : 기관사이 고리인대 수평절개를 통한 기관절개술은 기관연골을 손상시키지 않고 기관절개관을 삽관할 수 있는 방법이다. 하지만 이를 위한 피부절개 기준점이 불명확하며, 피부절개 후에도 고리인대 절개가 필요한 제 2~3 또는 제 3~4번 기관연골사이의 고리인대가 감상샘зал록에 의해 가려져 적절한 위치에 절개를 시행하지 못할 가능성이 있다. 또한 고리인대의 절개만으로 연골 자체의 절개나 제거 없이 기관절개관 진입을 위한 충분한 공간 확보가 가능한지 의문시된다. 이에 본 연구에서는 한국인 시신해부를 통해 연골사이 수평절개를 통한 기관절개관 삽관 가능성을 확인해 보고자 한다.

저자들은 한국인 시신 20구(남자 12구, 여자 8구)를 이용해 연구를 진행하였다. 피부절개 기준점의 확인을 위해 반지연골에서 감상샘зал록까지의 거리를 측정하였으며, 감상샘зал록에 위치한 기관연골 번호를 확인하여 감상샘зал록과 기관연골의 위치를 분석하고, 감상샘зал록의 가동성을 확인하여 원하는 고리인대를 절개할 수 있는지 평가하였으며, 기관절개관 삽입가능성 확인을 위해 연골사이 고리인대 절개 후 최대로 벌어지는 연골사이 거리를 각각 측정하였다.

반지연골에서 감상샘зал록 아래경계까지의 평균거리는 21.4 ± 5.0 mm였다. 감상샘зал록 아래경계는 주로 셋째에서 넷째 기관연골사이에 위치하였으나, 위쪽으로 평균 9.0 ± 2.8 mm 들어 올려져 제 2~3 또는 제 3~4번 기관연골사이 고리인대에 절개를 시행할 수 있었다. 연골사이 수평절개 시행 후 최대로 벌릴 수 있는 연골사이의 거리는 평균 10.3 ± 1.8 mm로 기관절개관을 삽입하기 충분하였다.

반지연골을 기준으로 2 cm 아래에 피부 절개를 시행 후 감상샘зал록을 확인하고, 이를 위로 끌어올린 후 제 2, 제 3 기관연골사이에 연골사이 수평절개를 시행할 경우 무리없이 기관절개관을 삽입할 수 있었다. 영구적인 삽관이 아닌, 일시적 또는 추후 관을 뺄 가능성이 있는 환자에게 연골사이 수평절개를 통한 기관절개술은 보다 합리적인 선택이 될 수 있을 것이다.

찾아보기 낱말 : 기관절개술, 기관연골, 감상샘зал록, 반지연골, 시신해부

서 론

*이 논문은 MSIP에서 지원하는 NRF 바이오 및 의료기술개발 과제에 의하여 연구되었음(NRF-2017M3A9E8023021).

저자(들)는 '의학논문 출판윤리 가이드라인'을 준수합니다.

저자(들)는 이 연구와 관련하여 이해관계가 없음을 밝힙니다.

교신저자 : 남광일(전남대학교 의과대학 해부학교실)

양형채(전남대학교병원 이비인후과)

전자우편 : atlas@jnu.ac.kr, blessed@jnu.ac.kr

기관절개술은 상기도 호흡부전이 있을 때 기도폐쇄 부위를 우회하거나, 기도 내 분비물의 제거 또는 기계적인 인공환기를 위한 목적으로 시행되는 술기로, 성대 아래 기관에 절개를 통한 일시적인 구멍을 낸 후, 절개 부위를 통해 호흡을 위한 기관절개관(tracheostomy tube)을 위치시키는 치료적 기술이다[1,2]. 호흡을 위한 관을 넣기 위해서

기관창을 내는 것이 필요하며, 이를 위해서는 기관 앞벽을 절개하여 기관절개관 삽입을 위한 공간 확보가 필요하다. 기관 앞벽 절개는 여러 가지 방법이 있으나[3,4], 대부분의 방법은 기관 연골의 절제 또는 절개로 인한 기관 연골의 손상을 동반하며, 이러한 손상으로 인한 기관 변형으로 연골염, 기관연화증, 기관협착 등 합병증의 발병 위험이 높아질 수 있다고 알려져 있다[5-7].

기관 앞벽 절개방법 중 하나인 연골사이 수평절개(horizontal intercartilaginous incision)는 기관 연골의 절개 및 손상 없이 기관창을 확보하기 위해 시행되는 방법이다. 이는 기관연골사이의 고리인대(anular ligament)에 절개를 시행함으로써 기관 연골의 손상을 피할 수 있다[7,8]. 또한 술기 시에 기관의 조작이 최소화되어 나중에 반흔조직 형성 및 기관의 변형이 적고, 수술 후 기관 면적 손실도 줄일 수 있으며[7-9], 정상 해부학적 구조를 최대한 보존하는 최소침습적인 시술로, 기관절개관을 빼면 빠른 회복을 기대할 수 있다.

하지만 기관 연골의 절제나 절개 없이 연골사이 수평절개만 시행했을 때 우려되는 몇 가지 문제점이 있다. 우선 현재까지 문헌에는 연골사이 수평절개 가능성에 대한 언급만 있을 뿐 이를 위한 구체적인 시행방법의 기록이 없어, 연골사이 수평절개를 위한 피부절개 기준점에 대한 기준이 없다. 또한, 피부절개 후에도 절개가 필요한 제 2~3 또는 3~4번 고리인대가 감상샘зал록에 의해 가려져 있어 찾기 어려울 수 있으며, 연골 자체의 절제나 절개 없이 고리인대의 절개만으로 기관절개관 삽입을 위한 충분한 공간을 확보할 수 있을지 확신하기 어렵다. 이에 본 연구에서는 한국인 시신에 연골사이 수평절개를 통한 기관절개술을 시행 후, 반지연골, 감상샘 및 기관 주변의 해부학적 관계 및 특성을 파악함으로써 피부절개 기준점의 제시와 함께, 연골사이 수평절개 방법의 실현 가능성을 평가하고자 한다.

재료 및 방법

1. 연구대상

본 연구에서는 전남대학교 의과대학 해부학교실에 기증된 시신 중, 기관 및 감상샘 관련 질병이 없는 20구의 시신(남성 12구, 여성 8구)(Table 1)을 통한 계측을 시행하였다. 20구 모두 한국인 시신이었으며, 포르말린 고정액으로 방부처리 후 보존된 시신이였다. 저자들은 시신에 연골사이 수평절개를 통한 기관절개술을 시행 후 계측을 시행하였

Table 1. Demographic and anatomic characteristics of cadavers who underwent dissection for tracheotomy.

	Gender	Age	A (mm)	B	C (mm)	D (mm)
#1	M	64	12.81	3-4 th ring	10.03	9.01
#2	F	31	21.00	3-4 th ring	8.95	10.39
#3	M	69	18.88	3-4 th ring	11.62	9.02
#4	F	90	20.12	3-4 th ring	9.42	9.85
#5	F	66	19.08	3-4 th ring	11.56	11.68
#6	M	81	37.33	4-5 th ring	5.37	11.92
#7	M	63	21.74	3-4 th ring	7.42	9.89
#8	M	89	25.27	3-4 th ring	6.93	6.56
#9	M	57	26.56	3-4 th ring	9.16	13.44
#10	F	88	18.45	3-4 th ring	9.01	13.54
#11	F	92	20.72	3-4 th ring	6.18	9.36
#12	M	60	26.62	3-4 th ring	7.51	9.62
#13	M	92	21.12	3-4 th ring	9.66	8.98
#14	F	88	20.64	4-5 th ring	5.67	11.99
#15	M	79	24.72	4-5 th ring	18.16	12.75
#16	M	52	20.26	3-4 th ring	5.12	9.41
#17	F	91	20.07	3-4 th ring	10.12	10.91
#18	M	82	16.13	2-3 th ring	7.56	6.73
#19	M	81	16.07	2-3 th ring	8.51	10.05
#20	F	90	20.83	3-4 th ring	5.86	11.45

A. distance between cricoid cartilage to the lower margin of thyroid isthmus
B. the level of thyroid isthmus lower margin compared with the number of tracheal ring

C. movability of thyroid isthmus

D. maximal widened distance between the lower margin of upper tracheal cartilage and the upper margin of lower tracheal cartilage

다. 시신의 기증 및 해부과정은 Human Tissue Act 1964와 대한민국 “시체 해부 및 보존에 관한 법률”에 따라 시행되었다.

2. 연구방법

1) 기관절개술

시신의 목 부위를 젖힌 후, 반지연골로부터 약 2 cm 아래에 수평 피부절개를 시행하였다. 피부밑조직 및 넓은목근(platysma)을 절개 및 박리하여 복장목뿔근(sternohyoid muscle)을 노출시킨 후, 목뿔아래근육(infrahyoid muscles) 사이의 정중봉합을 수직으로 절개하여 분리하였다. 이후 양쪽 목뿔아래근육을 가쪽으로 젖혀 감상샘зал록을 노출하였다. 감상샘зал록은 기관으로부터 박리하여 위로 들어 올려 보존하였고, 기관 앞벽의 절개는 제 2, 3 기관연골사이 고리인대에 120~150°로 시행하였다.

2) 해부학적 기준점 측정

연골사이 수평절개 방법의 실현 가능성을 평가하기 위해 4가지 계측 항목들, 즉 피부절개 기준점을 확인하기 위한 반지연골에서 감상샘зал록 아래경계까지의 거리(Fig. 1A)를 측정하였다. 또한 해당 부위에서 피부절개를 시행

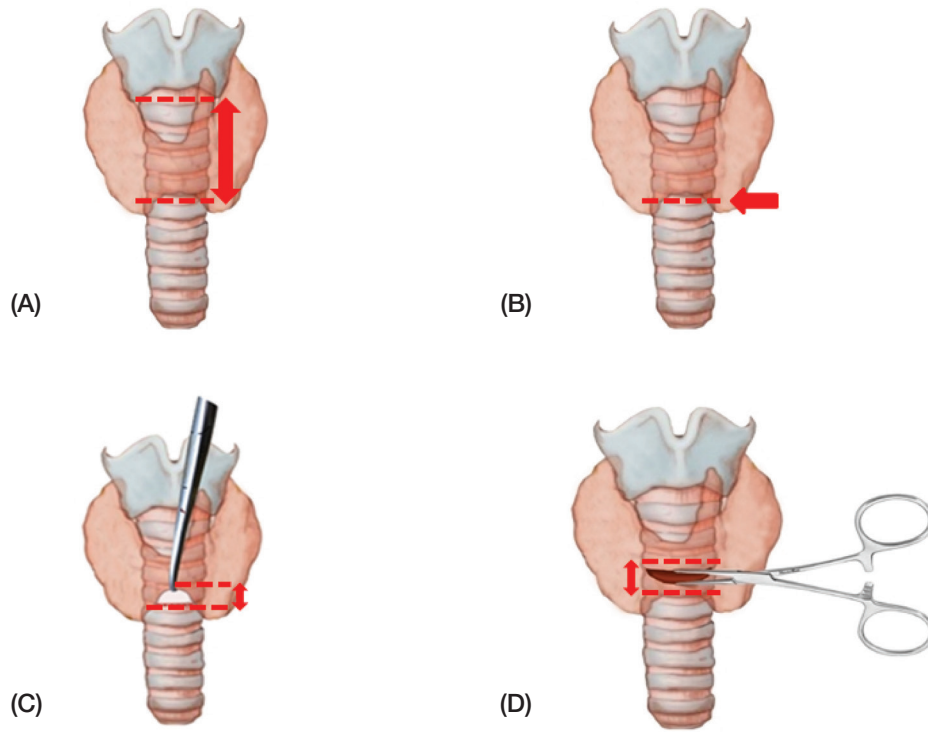


Fig. 1. Schematic illustration of variables used in this study. Figure shows distance between cricoid cartilage to the lower margin of thyroid isthmus (A), the level of thyroid isthmus lower margin compared with tracheal ring number (B, dotted line), movability of thyroid isthmus (C), maximal widened distance between the lower margin of upper tracheal cartilage and the upper margin of lower tracheal cartilage (D).

하여 수술 시행 시, 기관절개관 삽관을 위한 적절한 고리인대 절개를 시행할 수 있는지 확인하기 위해, 갑상샘зал록 아래경계에 위치한 고리인대 주변의 기관연골 번호를 파악하였다(Fig. 1B). 이와 함께 갑상샘зал록 아래 위치한 고리인대가 절개가 필요한 고리인대가 아닐 경우, 갑상샘зал록을 절개하지 않고 원하는 위치의 고리인대에 접근할 수 있는지 여부를 확인하기 위해 갑상샘зал록의 가동성(Fig. 1C)을 평가하였다. 마지막으로, 이 위치에서 연골사이 수평절개 시행 시 기관절개관 삽입을 위한 충분한 공간 확보 여부를 확인하기 위해 고리인대 절개 후 벌어지는 기관연골사이 거리(Fig. 1D)를 측정하였다.

보다 구체적으로, 기관연골과 갑상샘зал록 아래경계의 위치관계(Fig. 1B)는 갑상샘зал록 아래경계가 몇 번째 기관연골의 높이에 있는지 측정하였고, 갑상샘зал록의 가동성(Fig. 1C)은 갑상샘зал록을 기관으로부터 박리시킨 후 정맥견인기(vein retractor 또는 cushioning nerve)를 사용하여 위쪽으로 들어올린 후, 원 위치와 비교하여 아래 경계가 최대로 들어올려지는 거리를 측정하였다. 연골사이 수평절개 후 벌어지는 기관연골사이 거리(Fig. 1D)는 제 2~3 기관연골사이 고리인대에 연골사이 수평절개를 시행한 후

자(kelly)를 사용하여 벌어지는 연골사이를 최대 거리를 측정하였다. 각 측정값은 디지털캘리퍼(Mitutoyo, Japan)를 이용하여 0.01 mm까지 측정하였다.

결 과

한국인 성인 시신 20구(남자 12구, 여자 8구)의 평균 연령은 75세(31~92세)였다. 20구 모두에서 갑상샘 및 기관 주변 구조에 질병상태나 병적인 해부학적 변이는 없었다. 반지연골에서 갑상샘зал록 아래경계까지의 평균거리는 21.2 ± 5.0 mm (12.8~37.3 mm)이었으며, 갑상샘зал록 아래경계는 2구에서 제 2~3 기관연골사이 고리인대, 14구에서 제 3~4 기관연골사이 고리인대, 3구에서 제 4~5 기관연골사이 고리인대에 위치하였다. 기관으로부터 박리 후 갑상샘зал록이 위로 들어올려지는 평균거리는 9.0 ± 2.8 mm (5.0~18.2 mm)였고, 연골사이 수평절개 시행 후 최대로 벌어지는 연골사이의 거리는 평균 10.3 ± 1.8 mm (6.6~13.5 mm)이었다. 각 시신에서 측정된 값은 Table 1에 나열하였다. 본 연구에서는 성별과 연령군에 따른 상기 해

Table 2. The measurements of the anatomic factors according to gender.*

	Male	Female	p-value [‡]
Number	12	8	
Age	72.4 ± 13.2	79.5 ± 21.3	.101
Factor A	22.3 ± 6.5	20.1 ± 0.9	.343
Factor B (3/4/5)	2/8/2	0/7/1	0.603
Factor C	8.9 ± 3.5	8.3 ± 2.2	1.000
Factor D	9.8 ± 2.1	11.1 ± 1.3	.098

*Plus-minus values are means standard deviation. Factor A denotes distance between cricoid cartilage to the lower margin of thyroid isthmus. Factor B, the level of thyroid isthmus lower margin compared with tracheal ring number: Factor C, movability of thyroid isthmus: Factor D, maximal widened distance between the lower margin of upper tracheal cartilage and the upper margin of lower tracheal cartilage.

[‡]Mann-Whitney U tests were used to analyze Age, Factor A, Factor C, and Factor D. The chi-square and Fisher's exact tests were used to analyze Factor B.

Table 3. The measurements of the anatomic factors according to age groups.*

	Age < 65	Age ≥ 65	p-value [‡]
Number	6	14	
Age	54.5 ± 12.3	84.1 ± 8.3	0.000
Factor A	21.5 ± 5.1	21.3 ± 5.3	0.353
Factor B (3/4/5)	0/6/0	2/9/3	0.260
Factor C	8.0 ± 1.7	8.9 ± 3.4	0.062
Factor D	10.3 ± 1.6	10.3 ± 2.1	0.841

*Plus-minus values are means standard deviation. Factor A denotes distance between cricoid cartilage to the lower margin of thyroid isthmus. Factor B, the level of thyroid isthmus lower margin compared with tracheal ring number: Factor C, movability of thyroid isthmus: Factor D, maximal widened distance between the lower margin of upper tracheal cartilage and the upper margin of lower tracheal cartilage.

[‡]Mann-Whitney U tests were used to analyze Age, Factor A, Factor C, and Factor D. The chi-square and Fisher's exact tests were used to analyze Factor B.

부학적 인자들의 차이를 분석하였으며, 모든 항목에서 유의한 차이는 없었다(Tables 2, 3).

고찰

기관절개술 시에 기관연골의 절개는 제 2~3 기관연골 사이 고리인대 혹은 제 3~4 기관연골사이 고리인대에 시행되어야 한다[4]. 이를 위한 피부절개 위치는 기관 절개 부위와 동일한 수직선상에 넣는 것이 가장 이상적이지만, 실제로 피부 표면에서 기관연골의 위치를 파악하는 것은 어렵고, 인종, 성별, 그리고 개인에 따라 전체 기관 길이 및 기관연골 수에는 차이가 있다고 알려져 있다[10,11]. 반면, 반지연골은 피부에서 촉지가 가능하며 기관 및 갑상샘과 밀접한 구조물이며, 기관절개술에서 피부절개 위치 결정에 좋은 기준점이 될 수 있다. 따라서, 본 연구에서는 먼저 반지연골에서 갑상샘질록 아래경계까지의 거리를 측정하였으며, 본 연구 결과에 의하면 반지연골을 기준으로 약 2 cm 아래에 절개를 시행하는 경우 큰 어려움 없이 제 2~3 번 또는 제 3~4번 기관연골사이 위치에 접근할 수 있었다 (Fig. 2).

다음으로 본 연구에서는 갑상샘질록 아래경계가 몇 번째 기관연골에 위치하였는지 측정하였다. 반지연골을 기준으로 일정한 위치에 피부절개를 시행하여 원하는 기관연골 위치에 접근할 수 있다 하더라도, 갑상샘질록이 기관연골을 가리게 되므로, 노출된 기관연골의 위치는 달라질 수 있다. 또한, 갑상샘질록은 기관 앞벽에 위치하여 있어 기관

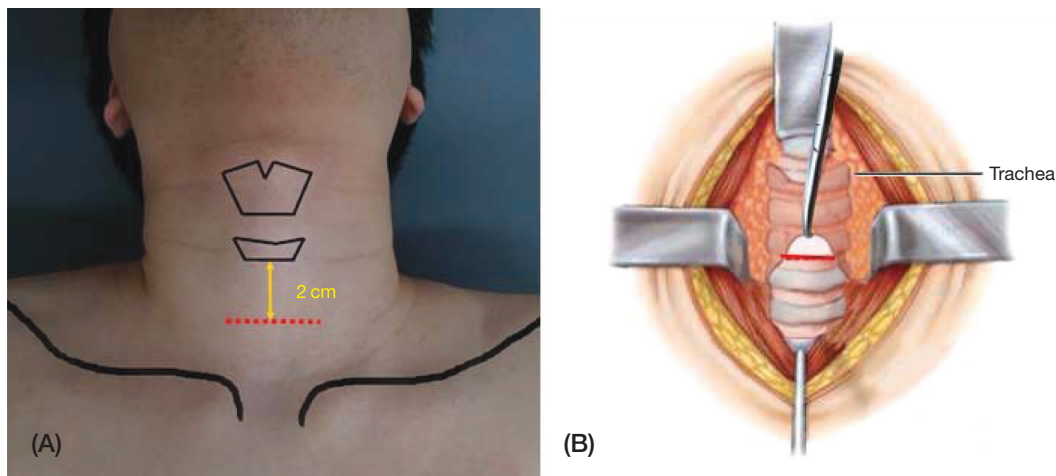


Fig. 2. Schematic illustration of Minimally invasive horizontal intercartilaginous incision technique. The skin incision is made 2 cm below the center of the cricoid cartilage to expose the inferior border of thyroid isthmus (A). The inferior border of thyroid isthmus is identified and retracted upward to expose the 2nd and the 3rd tracheal ring or the 3rd and the 4th tracheal ring (B). The annular ligament between the 2nd and the 3rd tracheal ring or the the 3rd and the 4th tracheal ring is identified, and an intercartilaginous incision was made.

과 함께 움직이므로, 본 연구자들은 갑상샘질락을 피부절개 이후, 고리인대 절개를 위한 해부학적 지표로 삼을 수 있는 구조물로 생각했고, 갑상샘질락의 아래경계 위치가 성공적인 기관절개술을 위해 중요하다고 판단하였다. 본 연구에서의 측정 결과 갑상샘질락의 아래경계는 제 2~5 기관연골(주로 제 3~4 기관연골)에 위치하고 있어 실제 기관절개를 요하는 높이와 근접하게 위치함을 알 수 있었다. 이는 같은 한국인 시신에서 갑상샘질락의 형태를 연구한 논문[11]과 일부 차이는 보인다. 하지만, 이는 해당 연구가 갑상샘질락의 형태 초점을 맞춘 논문임에 반해 본 연구는 기관연골과 갑상샘질락 아래경계와의 관계에 초점을 맞춘 논문이라는 것에 차이가 있으며, 해당 연구를 재해석할 경우 대부분의 경우 갑상샘질락의 아래경계는 제 3 혹은 4 기관연골에 위치한 것으로 판단되며, 제 5 기관연골 이하에 갑상샘질락이 위치한 경우는 13%에 불과하여, 본 연구의 결과와 큰 차이를 보이지 않는다.

또한 본 연구에서는 갑상샘질락의 가동성을 조사하였다. 실제 갑상샘질락은 기관과 견고하게 접착되어 있지 않고, 상당한 가동성을 보였다. 본 연구의 결과 갑상샘질락은 평균 약 9mm 정도 위쪽으로 움직일 수 있었으며, 이는 한국인의 기관연골 1개의 높이는 약 4mm라는 연구결과를 고려했을 때[12], 갑상샘질락을 위쪽으로 들어올리면, 갑상샘을 손상시키지 않고, 기관절개를 위한 제 2, 3 연골사이 혹은 제 3, 4 연골사이 공간의 노출이 가능할 것으로 생각되었다. 실제로 본 연구에서 20구 시신 전부 갑상샘질락을 견인기를 이용하여 위로 들어올렸을 때, 제 2, 3 기관연골사이 고리인대를 노출하여 원하는 위치에 절개를 시행할 수 있었다. 이러한 결과는 갑상샘질락의 위치가 주로 1~4번째 고리연골, 2~3번째 고리연골, 2~4번째 고리연골에 있다고 보고되는 서양인에서도 비슷할 것으로 생각된다[13-16].

마지막으로 본 연구에서는 연골사이 수평절개 시행 후 기관절개관의 삽입 가능 여부 확인을 위해, 고리인대 절개 후 최대로 벌어지는 연골사이 거리를 측정 후, 기관절개관을 삽입하였다. 연골의 절제 없이, 연골사이 수평절개 시행 후 연골사이를 벌리는 것 만으로, 20구의 시신 전부에 적절한 기관절개관을 삽입할 수 있었고, 이 과정에서 연골의 손상은 없었다. 또한 측정된 최대 연골사이 거리보다 기관절개관의 바깥지름이 더 큰 경우에도 기관절개관 삽입이 가능한 경우가 많았고, 이 경우에도 육안으로 관찰되는 연골의 손상은 없었다. 이는 기관연골이 유리연골(hyaline cartilage)이므로 일정 부분 유연성 및 탄력성이 있어, 특별한 연골 손상 없이 관 삽입이 가능했던 것으로 생각된다. 또한 본 연구가 생체 연구가 아닌 포르말린 고정을 한 시

신을 이용한 연구로, 생체보다 경직되어 있다는 점을 고려하였을 때, 생체에서 연골사이 수평절개를 시행한다면, 본 연구 결과보다 기관절개관 삽입을 위한 더 큰 연골사이 공간을 확보할 수 있을 것으로 기대된다.

연골사이 수평절개를 통한 기관절개관의 삽입은 주변 구조물을 고려해 봤을 때도 더 안전한 방법으로 사료된다. 기관절개술과 관련된 해부학적 구조물들을 살펴보면 위·아래갑상동맥(superior and inferior thyroid artery)과 때로 맨아래갑상동맥(thyroid artery)에 의해 혈액이 공급된다[17]. 위갑상동맥은 바깥목동맥(external carotid artery)에서 나오는 가지로 가쪽엽의 위쪽으로 들어와 갑상샘의 앞위쪽에 혈액을 공급하며, 아래갑상동맥은 빗장밑동맥(subclavian artery)에서 분지된 갑상목동맥(thyrocervical trunk)의 가장 큰 가지로 갑상샘의 뒤아래쪽에 혈액을 공급한다[18]. 또한 약 10% 정도에서는 맨아래갑상동맥이 기관의 앞쪽면을 따라 올라와 갑상샘에 혈액을 공급한다. 그러므로 기관연골을 절개하면서 손상시키는 방식보다는 갑상샘질락을 들어올려 제 3~4 기관연골사이 고리인대를 노출시킨 후 절개를 가해 연골사이 공간을 확보한 후 기관삽관을 시행하는 것이 더 안전하고 보존적인 술식이 될 것이다.

위와 같은 결과를 바탕으로, 본 저자들은 반지연골을 기준으로 2cm 아래에 피부 절개를 시행하고, 이후 갑상샘질락을 기준으로 제 2, 3 기관고리 사이 혹은 제 3, 4 기관고리 사이에 연골사이 수평절개를 시행한다면, 원하는 크기의 기관절개관을 무리 없이 삽입할 수 있을 것으로 판단하며, 이를 추천하는 바이다.

결론

저자들은 시신 연구를 통해 기관연골의 손상 없이 연골사이 수평절개 방식을 사용하여 기관절개술을 시행 후 기관절개관을 삽입할 수 있음을 확인하였다. 영구적인 기관절개관 삽입이 아닌, 일시적 또는 추후 관을 뺄 가능성이 있는 환자에게 본 연구에서 시행한 연골사이 수평절개를 통한 기관절개술을 시도해 보는 것이 보다 합리적인 선택이 될 수 있을 것이다.

REFERENCES

1. Walts PA, Murthy SC, DeCamp MM. Techniques of surgical tracheostomy. Clin Chest Med. 2003; 24:413-22.

2. Cheung NH, Napolitano LM. Tracheostomy: Epidemiology, Indications, Timing, Technique, and Outcomes Discussion. *Respir Care*. 2014; 59:895-919.
3. Heffner JE, Miller KS, Sahn SA. Tracheostomy in the intensive care unit. Part 2: Complications. *Chest*. 1986; 90:430-6.
4. Scurry WC, McGinn JD. Operative tracheotomy. *Oper Tech Otolaryngol*. 2007; 18:85-9.
5. Mendez-Picon G, Ehrlich FE, Salzberg AM. The effect of tracheostomy incisions on tracheal growth. *J Pediatr Surg*. 1976; 11:681-5.
6. Lulenski GC, Batsakis JG. Tracheal incision as a contributing factor to tracheal stenosis: an experimental study. *Ann Otol Rhinol Laryngol*. 1975; 84:781-6.
7. Probst G, Dubiel S, Deitmer T. The cartilage conserving concept of surgical tracheostomy. *Laryngorhinootologie*. 2004; 83:461-5.
8. Song JJ, Choi IJ, Chang H, Kim DW, Chang HW, Park GH, et al. Pediatric tracheostomy revisited: A nine-year experience using horizontal intercartilaginous incision. *Laryngoscope*. 2015; 125:485-92.
9. Kato I, Uesugi K, Kikuchihara M, Iwasawa H, Iida J, Tsutsumi K, et al. Tracheostomy – The horizontal tracheal incision. *J Laryngol Otol*. 1990; 104:322-5.
10. Kamel KS, Lau G, Stringer MD. In vivo and in vitro morphometry of the human trachea. *Clin Anat*. 2009; 22:571-9.
11. WON HS, HAN CS, Oh CS, Chung IH, Won HJ, Kim JH. The location and morphometry of the thyroid isthmus in adult Korean cadavers. *Anatomical science international*. 2013; 88:212-6.
12. Kim IS, Lim JM, Chai OH, Han EH, Kim HT, Song CH. Morphometric Study of the Trachea in Korean. *Korean J Phys Anthropol*. 2015; 28:185-95.
13. Moore KL, Dalley AF, Agur AMR. Clinically oriented anatomy. 7th ed. Lippincott Williams & Wilkins, Philadelphia; 2014.
14. Anson BJ. Morris' human anatomy, 12th edn. McGraw-Hill book Co, New York; 1996.
15. Clemente CD. Anatomy of the human body, 30th edn. Lea & Febiger, Philadelphia; 1985.
16. Gardner E, Gray DJ, O'Rahilly R. Anatomy, a regional study of human structure. W.B. Saunders Company, Philadelphia; 1960.
17. Moore KL, Dalley AF, Agur AMR. Clinically oriented anatomy. 7th ed. Lippincott Williams & Wilkins, Philadelphia; 2014. 1018 p.
18. Moore KL, Dalley AF, Agur AMR. Clinically oriented anatomy. 7th ed. Lippincott Williams & Wilkins, Philadelphia; 2014. 1045 p.

Minimally Invasive Horizontal Intercartilaginous Incision during Tracheostomy – A Cadaveric Study

Seong Min Jin¹, Hong Chan Kim¹, Hyung Chae Yang¹, Kwang Il Nam²

¹*Department of Otolaryngology-Head and Neck Surgery, Chonnam National University Hospital*

²*Department of Anatomy, Medical School, Chonnam National University*

Abstract : The paper describes a minimally invasive tracheostomy technique that uses an intercartilaginous incision without resection of the tracheal cartilage and discusses its feasibility. A total of 20 adult cadavers (13 males and 7 females) were included in this study. The distance from the arch of the cricoid cartilage to the thyroid isthmus, maximal displacement of the thyroid isthmus, number of tracheal rings underneath the thyroid isthmus, and maximally opened distance resulting from an intercartilaginous incision were measured. The mean distance from the arch of the cricoid cartilage to the thyroid isthmus was 21.4 ± 5.0 mm. The thyroid isthmus mainly overlaid the 3rd and 4th tracheal rings. The mean maximal displacement of the thyroid isthmus was 9.0 ± 2.8 mm. Minimally invasive tracheostomy via an intercartilaginous incision is a feasible technique. A skin incision 2 cm below the cricoid cartilage enables exposure of the thyroid isthmus and anular ligament between the 2nd and 3rd tracheal rings. The intercartilaginous incision allows sufficient space for the tracheostomy tube. An intercartilaginous incision without resection of a tracheal ring can be a good alternative tracheostomy technique, especially for patients who require transient tracheostomy.

Keywords : Tracheotomy, Tracheal cartilage, Thyroid isthmus, Cricoid cartilage, Cadaver dissection