

인류학적 조사 후 옛사람 유해를 유족에게 반환한 사례에 대하여

오창석¹, 신동훈^{1,2}, 김용근³, 박준범⁴

¹서울대학교 의과대학 해부학교실, ²서울대학교 의과대학 법과학연구소, ³오늘라이프강남장례지도교육원, ⁴상명대학교

How to Return Mummified or Skeletal Human Remains to their Descendants after Anthropological Investigation

Chang Seok Oh¹, Dong Hoon Shin^{1,2}, Yong Geun Kim³, Jun Bum Park⁴

¹Department of Anatomy & Cell Biology; ²Institute of Forensic Science, Seoul National University College of Medicine

³Oneull Life Gangnam Funeral Education Center

⁴Sangmyung University

Abstract : The mummies and skeletons excavated at the archaeological excavation site are an anthropologically important research subject. However, after the scientific analysis on them, it is sometimes necessary return them to their relatives for reburial. The descendants expect that the ancestor's reburial process could be performed in fully respectful manner, but the details of the process have not been fully discussed among the researchers concerned. In this report, we thus tried to share our experience for treatment of the ancient people's dead body before moving over to the family. In general, it is necessary for anthropologists to be skilled enough to carry out the funeral ritual that is commonly accepted among the Korean people. In case of skeletonized cases, each body part should be placed in correct anatomical position inside the coffin. As for the mummies, we will treat them in more respectful manner; for instance, putting them on with new clothes before returning to the family. Taken together, when ancient people's skeletonized or mummified body would be returned to their family, the proper way of treatment should be applied according to each circumstance; and this careful consideration could be a great help to maintain the dignity of the people who was accidentally discovered at the ancient graves in excavation field.

Keywords : Joseon Dynasty, Mummy, Ethics, Return, Funeral director

서 론

*이 연구는 2017년 교육부 이공학개인지초연구 지원사업(NRF-2017R1D1A1B03030127)의 지원을 받아 수행되었음.

저자(들)는 '의학논문 출판윤리 가이드라인'을 준수합니다.

저자(들)는 이 연구와 관련하여 이해관계가 없음을 밝힙니다.

Received: May 15, 2019; **Revised:** Jun 4, 2019; **Accepted:** Jun 10, 2019

Correspondence to: 오창석(서울대학교 의과대학 해부학교실)

E-mail: oxman@snu.ac.kr

고고학 발굴 현장에서 출토되는 미라 및 사람 뼈는 옛사람들의 건강과 질병 상태 등에 관한 인류학적 정보를 많이 제공하기 때문에 세계적으로 중요한 연구 대상이 되었다. 이러한 상황은 우리나라에서도 마찬가지로 조선시대 미라 및

인골을 대상으로 체질인류학, 고병리학, 고고학, 복식학, 인문학 등 다방면에 걸친 학제 간 연구가 진행되었고 이를 통하여 기존에는 알지 못했던 우리 조상들에 대한 다양한 과학적 사실이 보고되었다[1-6].

조선시대 사람 뼈 및 미라는 관 바깥이 두꺼운 회벽으로 둘러싸인 회곽묘라는 독특한 무덤양식에서 주로 발견된다는 것은 잘 알려진 사실이다[2,7]. 시신의 보존상태는 매우 다양하여 신체 대부분이 온전히 남아 잘 보존된 미라가 된 경우[7], 비누화가 진행되었으나 아직 시신 모습을 온전히 갖추고 있는 경우[8], 비누화가 많이 진행되고 일부 백골화가 관찰되는 경우[9], 신체의 거의 대부분이 백골화 된 시신으로 발견되는 경우[10] 등이 있다.

한편 이처럼 다양한 보존상태를 나타내는 옛사람 시신을 대상으로 과학적 분석을 마친 후에는 이를 발굴 당시의 모습과 최대한 가깝게 복원하고 후손들이 원하는 경우 연구자에게 반환해야 하는 경우가 있다. 사실 후손의 입장에서는 연구를 마친 조상의 시신을 돌려받아 재매장하는 경우 납득할 수 있는 절차에 따라 정중히 인계 받기를 원하기 때문에 이런 작업을 상황에 따라 즉흥적으로 진행할 것이 아니라 순차적으로 무리 없는 반환 절차를 우선적으로 확립해 두어야 한다. 이에 이전 논문에서 본 연구진은 미라 발견부터 이를 후손에게 반환할 때까지 어떤 방식에 따라 진행하는지 그동안 경험을 학문 윤리적 차원에서 일괄 검토하여 보고한 바 있었는데 이 역시 같은 목적에서 이루어진 작업이었다[11].

하지만 이런 노력에도 불구하고 반환 과정 중 기술적 측면에 대한 논의는 아직까지도 충분히 관련 연구자들 간에 이루어지지 않았다. 이는 무엇보다 옛사람 시신을 유족에게 반환할 때 필요한 의전 절차 자체는 인류학 연구의 범주 밖에 있어 크게 중요하지 않다는 인식이 연구자들 사이에 그동안 보편화 되어 있었기 때문이다. 하지만 이 문제는 옛사람 유해의 연구자들과 원만한 관계가 수립되어 향후 인류학적 연구가 우리나라에서 꾸준히 지속되기 위해 반드시 고려되어야 하는 부분이다.

이에 본 보고에서는 연구실에서 인류학적 조사 후 옛사람 시신을 유족에게 반환해야 했던 상황에서 이를 어떻게 대처했는지 그 과정에 대해 기술하고 앞으로 유사한 상황이 발생했을 때 이를 원만히 해결하는 사례로 우리 경험을 다른 연구자들과 공유하고자 한다. 이 보고에서 다루는 사례는 두 가지로 첫 번째는 육탈(肉脫)이 많이 진행되어 거의 뼈만 남은 경우였고 다른 하나는 아직 온전한 형태를 유지한 미라의 경우로 보존 상태가 서로 다른 다양한 경우에 유족에게 이를 서로 다른 방식으로 반환한 좋은 예가 될 수 있다고 본다.

증례 보고

백골화가 많이 진행된 시신 반환의 예

이 사례는 2009년 경상남도 하동 지방에서 발견된 조선시대 회곽묘에서 수습한 사람 시신으로 지역 관공서와 후손의 동의 하에 염습(殮襲)된 상태 그대로 서울의대 해부학교실로 이송되었다. 이 경우 후손의 족보에 의해 이미 신원과 성별이 확인된 상태였고 함께 출토된 수의의 형태와 추가적인 체질인류학적 분석을 통해 피장자는 여성으로 최종 판정되었다[9]. 수의를 수습하는 해포과정 후 노출된 시신의 상태를 보면 사지와 머리에 백골화가 많이 진행되어 있었으며, 몸통도 부패가 많이 진행되어 완전한 모습을 제대로 유지하지 못하였다[9].

인류학적 조사 후 이 옛사람 시신은 사전 협의된 대로 후손에게 반환되었다. 시신의 발견 당시 백골화가 많이 진행된 상태에서 침습적 방법을 추가적으로 적용하여 조사가 이루어졌기 때문에 시신을 입관(入棺)할 때 많은 고려가 필요하였다. 이 경우 백골화된 시신을 본 연구진이 입관했던 과정을 요약하면 다음과 같다.

(1) 신체 각 부위별로 여러 장의 한지(韓紙)를 이용하여 시신이 밖으로 빠져나와 서로 섞이지 않도록 각각 밀봉하였다. (2) 준비된 관(棺)의 바닥에 약 5cm 두께로 면 솜을 고르게 펴서 깔았다. (3) 그 위에 한지로 봉한 미라의 부위별 신체를 해부학적자세(anatomical position)에 맞추어 배치



Fig. 1. A skeletonized case from Joseon grave found at Hadong, Gyeongsangnam-do. (A) The bone fragments (B) The fragmented bones wrapped in a Korean traditional paper. (C) Fetal bones also discovered from the grave. (D) Inside the coffin, the skeletonized remains were placed in an anatomical position. The coffin was filled with cotton.

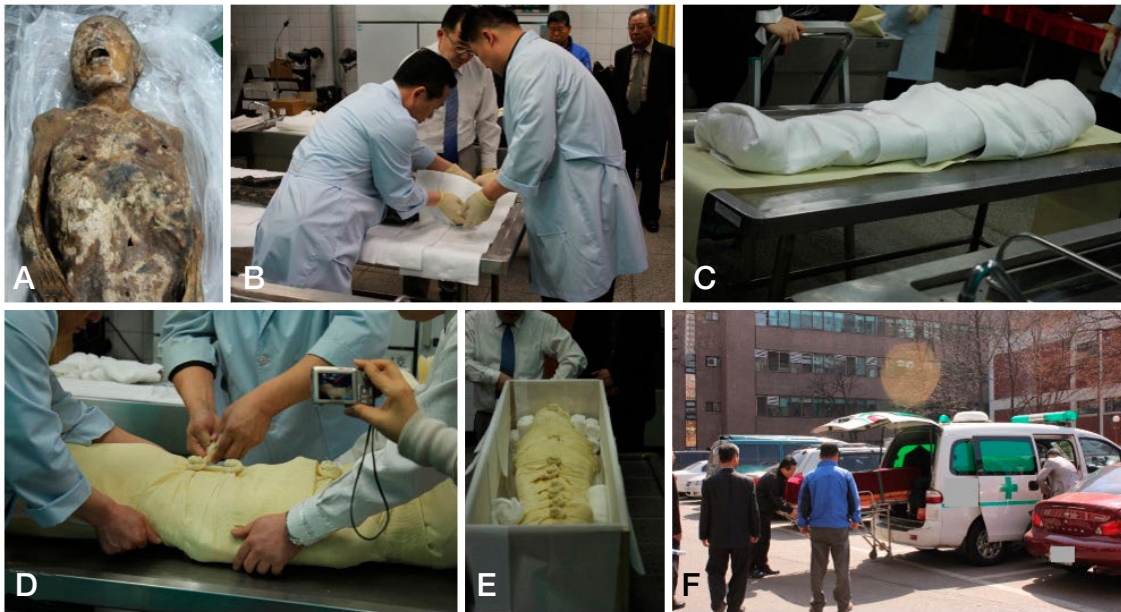

Fig. 2. A male mummy found in Joseon period grave (Gangneung). (A) The mummy. (B to D) After investigation, the mummy was wrapped in cotton by a funeral instructor. (E) The mummy was put into a coffin. (F) The mummy was returned to the descendants.

하였다. (4) 이 사례에서는 태아의 뼈가 여성 미라와 같이 발견되었으므로 이를 별개의 한지를 이용하여 따로 밀봉한 후 골반 부위에 추가로 놓아 두었다. (5) 이상 작업을 완료한 후면 솜으로 내부를 빈틈없이 채워, 관내에 배열된 미라의 각 부분이 서로 섞이지 않고 제자리를 유지하도록 한 후, 관의 뚜껑을 덮었다(Fig. 1). 최종적으로 시신이 들어 있는 관을 후손이 원하는 지방의 한 화장장(火葬場)까지 운구하여 현장에서 인수인계를 마쳤다.

신체가 온전한 상태로 그대로 남아있는 미라의 예

이 사례는 강원도 주문진에서 2007년에 발견된 미라로, 후손으로부터 연구에 대한 동의를 받고 수의(壽衣)에 싸여진 상태 그대로 서울의대 해부학교실로 이송되었다[7,11]. 이 미라 역시 족보(族譜)에 의해 신원이 미리 확인되었고 미라가 입고 있던 수의의 형태와 체질인류학적 분석을 통해 남성으로 최종 판정되었다[7]. 이 미라의 경우 맨눈 관찰 시 외상과 비누화(saponification)가 확인되지 않았고 전신이 매우 온전히 보존된 상태였다. 과학적 분석과 조직 시료 채취를 위해 미라의 부검(剖檢)을 진행하였는데 부검 후 개방된 부분은 봉합사(縫合絲)를 이용하여 조사 후 모두 봉합하였다.

연구가 종료된 후, 피장자 직계 후손 문증과 협의하여 시신을 정식 장례 염습(殮襲) 과정을 거친 후 다시 입관하는

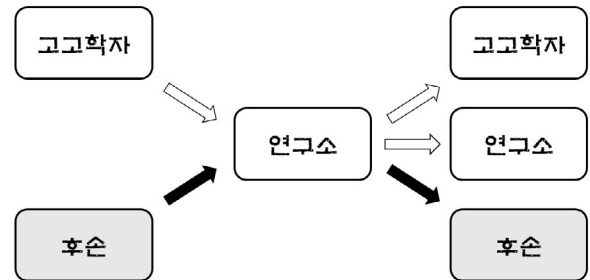


Fig. 3. The discovery, investigation and return of human remains discovered at archaeological site.

것으로 하였고, 이에 장례지도사가 본 교실을 방문하여 후손이 참관하는 가운데 미라에 대한 염습을 직접 진행하였다. 미라를 대상으로 한 염습과 입관까지의 과정은 다음과 같다(Fig. 2). (1) 미라의 전신을 알코올 솜으로 닦고 폭이 넓은 흰 솜(絨)으로 전신을 감싸 신체가 외부로 노출되지 않도록 하였다. (2) 광목(廣木)으로 된 면포를 이용하여, 미라를 감싸고 있는 면 솜(絨)이 외부로 노출되지 않도록 전신을 감싼다. 여기까지 소렴(小斂)에 해당한다. (3) 소렴을 마친 시신은 한지가 깔린 관에 안치하고 주변을 솜으로 만든 보공으로 채웠다. (4) 이후 한지로 안치된 미라를 덮은 후 관뚜껑을 봉하였다(Fig. 2). 입관을 마친 미라는 현장에서 바로 후손에게 인계되었다.

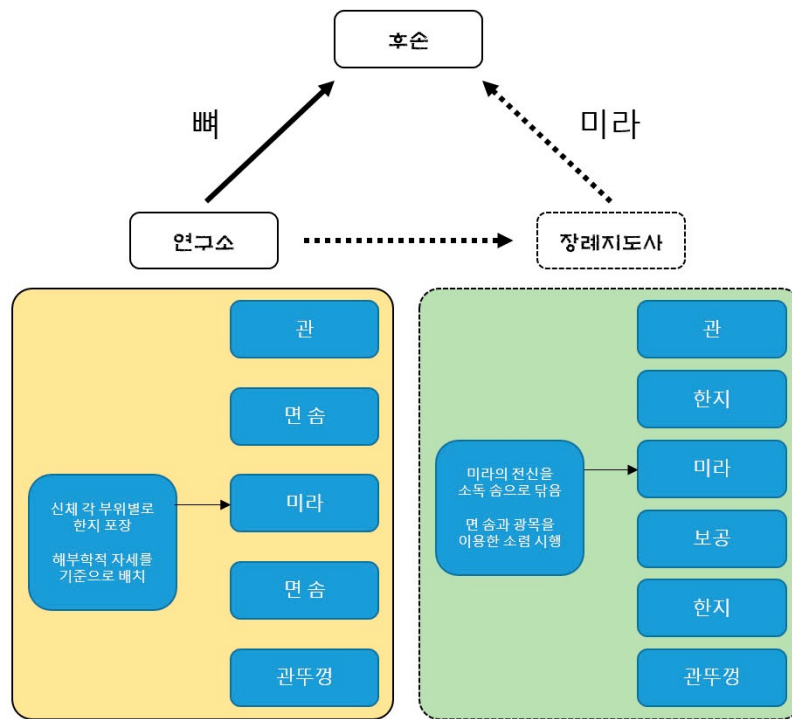


Fig. 4. The different way of treatments for ancient human remains.

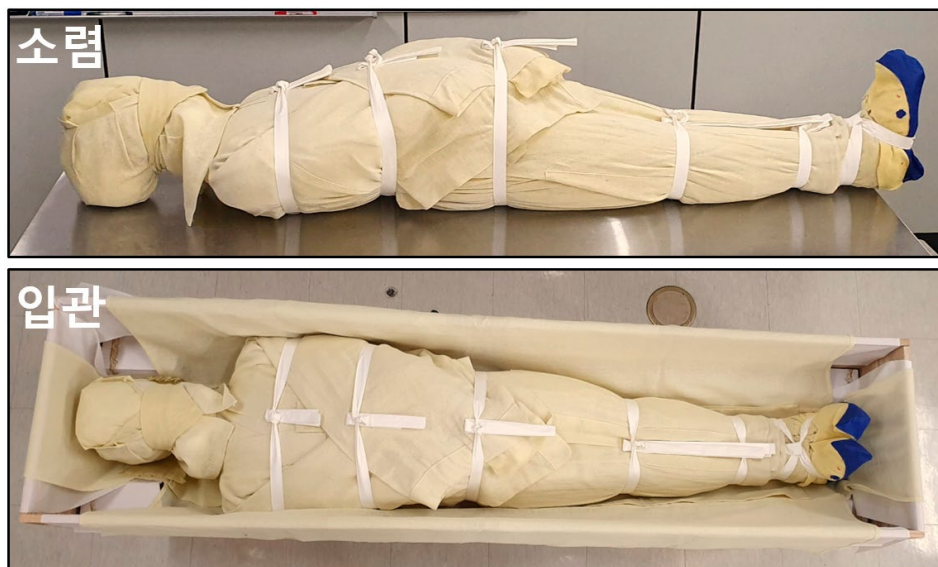


Fig. 5. The recommendation for treatment of ancient human remains. The method is based on the current protocol for modern funeral ritual.

고찰

고고학 발굴현장에서 발견된 옛사람 시신이 인류학자들에게 전달되는 경로는 다양하지만 어떤 상황이든 관련된 후손이나 종친회, 기관 등이 존재하는 경우, 그 연고자가 재매

장을 요구하면 적합한 절차를 걸쳐 이를 반환해야 한다(Fig. 3)[11]. 이처럼 인류학적 조사를 마친 시신을 후손에게 반환할 때 최대한 염습을 진행한 후에 전달하는 것이 윤리적 측면에서도 바람직하다.

후손이 보다 격식을 갖춘 절차를 요청할 경우 이러한 일

을 전문적으로 시행하는 장례지도사가 관련된 염습을 시행한 후 입관하여 후손에게 운구하는 경우도 있다. 하지만, 이처럼 완벽한 절차를 요청하지 않고 장지까지 단순 운구만을 요청할 경우에도, 최소한의 연구 윤리적인 측면에서 연구자는 장례지도사가 행하는 염습 과정에 준하여 이를 간단하게 시행하는 것이 좋다고 본다(Fig. 4). 특히, 이 보고 첫 번째 사례와 같이 백골화가 많이 진행된 경우, 해부학적 자세에 준하여 관 내에 시신 각 신체 부위를 정확히 제 위치에 배치시킨 후 인도하는 것이 불필요한 오해의 소지를 줄일 수 있다. 공식적 염습 과정은 보건복지부에서 발간한 ‘장례지도사 국가자격 표준교재’에 자세히 기술되어 있으므로 이를 참고하면 된다[12].

한편 시신의 형상을 온전히 보존한 미라의 경우는 백골 시신과는 또 다른 고려가 필요한데 예를 들어 이를 후손에게 운구할 때 최근에 사망한 사람에 대한 예우에 준하여 새 수의를 다시 입혀 반환하는 방식도 좋다. 미라가 발견 당시 입고 있는 옛 수의는 그 학문적 의의가 크므로 전통의상 전공자는 이를 수습하여 연구하고 그 복원품은 박물관 등에 최종 보존하므로 미라가 후손에게 반환될 때는 원래 입고 있던 수의가 벗겨진 상태가 된다. 따라서 새 수의를 다시 입혀 보내는 작업은 고인에 대한 최소한의 예우로서 중요하다. 미라 몸은 딱딱하게 굳어 있어 수의를 입히기 쉽지 않은데 이는 일반적으로 장례지도사가 시신에 수의를 입히는 과정을 응용하면 보다 쉽게 작업할 수 있다(Fig. 5). 최근에는 사망자를 대상으로 하는 염습 과정이 조선시대에 비해 많이 간소화되었고 수의만 입히고 옷이나 다른 의복을 많이 넣지 않고 소렴만 거친 후 입관하여 매장하는 경우도 많다. 결국 어떠한 품질의 수의를 사용할 것인지는 연구자와 후손에게 달려 있지만, 충분히 검토하여 적절한 방법을 선택한다면 피장자의 품위 유지에 관련하여 큰 도움이 될 수 있을 것으로 판단된다.

REFERENCES

1. Lee EJ, Oh CS, Yim SG, Park JB, Kim YS, Shin MH, et al. Collaboration of archaeologists, historians and bioarchaeologists during removal of clothing from Korean mummy of Joseon dynasty. *Int J Histor Archaeol*. 2013; 17:94-118.
2. Oh CS, Shin DH. Making Animal Model for Korean Mummy Studies. *Anthropol Anz*. 2014; 71:469-88.
3. Seo M, Oh CS, Chai JY, Jeong MS, Hong SW, Seo YM, et al. The Changing Pattern of Parasitic Infection among Korean Populations by Paleoparasitological Study of Joseon Dynasty Mummies. *J Parasitol*. 2014; 100:147-50.
4. Seo M, Oh CS, Hong JH, Chai JY, Cha SC, Bang Y, et al. Estimation of parasite infection prevalence of Joseon people by paleoparasitological data updates from the ancient feces of pre-modern Korean mummies. *Anthropol Sci*. 2017; 125:9-14
5. Shin DH, Kim YS, Yoo DS, Kim MJ, Oh CS, Hong JH, et al. A Case of Ectopic Paragonimiasis in a 17th Century Korean Mummy. *J Parasitol*. 2017; 103:399-403.
6. Shin DH, Oh CS, Hong JH, Kim Y, Lee SD, Lee E. Paleogenetic study on the 17th century Korean mummy with atherosclerotic cardiovascular disease. *PLoS One*. 2017; 12:e0183098.
7. Lee IS, Lee EJ, Park JB, Baek SH, Oh CS, Lee SD, et al. Acute traumatic death of a 17th century general based on examination of mummified remains found in Korea. *Ann Anat*. 2009; 191:309-20.
8. Shin DH, Oh CS, Hong JH, Lee H, Lee SD, Lee E. Helicobacter pylori DNA obtained from the stomach specimens of two 17th century Korean mummies. *Anthropol Anz*. 2018; 75:75-87.
9. Shin DH, Oh CS, Lee SJ, Lee EJ, Yim SG, Kim MJ, et al. Ectopic paragonimiasis from 400 year old female mummy of Korea. *J Arch Sci*. 2012; 39:1103-10.
10. Oh CS, Seo M, Lim NJ, Lee SJ, Lee EJ, Lee SD, et al. Paleoparasitological report on *Ascaris* aDNA from an ancient East Asian sample. *Mem Inst Oswaldo Cruz*. 2010; 105:225-8.
11. Oh CS, Hong JH, Park JB, Lee WJ, Bianucci R, Piombino Mascali D, et al. From Excavation Site to Reburial Ground: A Standard Protocol and Related Ethics of Mummy Studies in South Korea. *Asian J Paleopathol*. 2018; 2:1-8.
12. Ministry of Health and Welfare. Standard Textbook for Funeral Director License [Internet]. Hwang KS, Kim MH, Park BS, Park WJ, An WH, Lee DJ, et al.: c2012 [cited 2019 May 15]. Available from: <http://www.mohw.go.kr/>.

간추림 : 고고학 발굴 현장에서 출토되는 미라 및 사람 뼈는 인류학적으로 중요한 연구 대상이지만 과학적 분석을 마친 후에는 이를 후손들이 원하는 경우 연고자에게 반환해야 하는 경우가 있다. 후손의 입장에서는 조상의 시신을 재매장할 때 무리 없는 반환 절차를 기대하지만 그 기술적 측면에 대한 논의는 아직도 관련 연구자들 간에 충분히 이루어지지 않았다. 이에 본 보고에서는 인류학적 조사 후 옛사람 시신을 유족에게 반환해야 했던 경우 이를 현장에서 어떻게 대처했는지 그 경험을 다른 연구자들과 공유하고자 하였다. 옛 시신을 반환하는 경우 장례지도사가 염습(殮襲)을 시행하는 경우가 있지만 장지까지 단순 운구만 필요한 경우에도 연구자가 정규 염습 과정에 준하여 이를 약식으로라도 시행할 수 있도록 숙련할 필요가 있다. 옛사람 시신의 백골화가 많이 진행된 경우 해부학적 자세에 준하여 관 내에 각 신체 부위를 정확히 제 위치에 배치시킨 후 인도해야 하며 미라가 된 경우에는 피장자에 대한 예우로 새 수의를 다시 입혀 반환하는 방식도 좋다. 이처럼 옛사람 시신의 반환에 어떠한 방식을 적용할 것인지 상황에 따라 적절한 방법을 고려하여 선택한다면 피장자의 품위 유지에 큰 도움이 될 수 있다.

찾아보기 낱말 : 조선시대 미라, 윤리, 반환, 염습, 장례지도사