

## 한국인 발목관절에서 앞목말종아리인대의 해부학적 특성 연구

권형욱<sup>1</sup>, 박정현<sup>1</sup>, 김디근<sup>1</sup>, 박광락<sup>1</sup>, 이미정<sup>1</sup>, 최유진<sup>1</sup>,  
강한솔<sup>1</sup>, 윤관현<sup>2</sup>, 조재호<sup>3,\*</sup>

<sup>1</sup>강원대학교 의학전문대학원 해부학교실, <sup>2</sup>인천가톨릭대학교대학원 바이오메디컬아트전공  
<sup>3</sup>한림대학교 의과대학 춘천성심병원 정형외과학교실

## Anatomical Characteristics of the Anterior Talofibular Ligament in Ankle Joint of Korean Population

Hyung Wook Kwon<sup>1</sup>, Jeonghyun Park<sup>1</sup>, Digud Kim<sup>1</sup>, Kwang Rak Park<sup>1</sup>, Mi Jung Lee<sup>1</sup>,  
Yu Jin Choi<sup>1</sup>, Hansol Kang<sup>1</sup>, Kwan Hyun Yoon<sup>2</sup>, Jaeho Cho<sup>3,\*</sup>

<sup>1</sup>Department of Anatomy & Cell Biology, Graduate School of Medicine, Kangwon National University

<sup>2</sup>Division in Biomedical Art, Incheon Catholic University Graduate School

<sup>3</sup>Department of Orthopedic Surgery, Chuncheon Sacred Heart Hospital, Hallym University of Medicine

**Abstract** : The anterior talofibular ligament (ATFL) plays a role to stabilize ankle joint and prevent ankle sprain by limiting the motion range of ankle joint. The aim of this study was to classify the shapes of the ATFL according to the shape and type of bands. For this study, formalin-fixed 42 Korean cadavers were used and 74 feet were dissected (49 males and 25 females / 38 right, 36 left). The average age was 77 years old. The number of bands in the ATFL was counted according to Kakegawa et al. The location of the attachment area of ATFL was determined. It's length and width were also measured. All of them were measured in prone position, and in neutral position of ankle. The statistical analysis was performed using SPSS 21.0 software (SPSS, Chicago, IL). Descriptive statistics were used to determine the mean and standard deviation, and independent T-tests were used to identify differences according to gender, left and right, and type of ATFL. As a result, type 1 and type 2 in the ATFL accounted for 48.6% and 51.4% of feet respectively. The length of the ATFL was  $20.6 \pm 2.4$  mm, the width of the proximal attachment was  $13.7 \pm 3.4$  mm, the mid-point was  $12.9 \pm 3.5$  mm, and the distal attachment was  $13.0 \pm 3.4$  mm. Type 2 was wider than type 1 ( $p < .001$ ), type 1 was longer than type 2 ( $p < .05$ ), and male ATFL was longer than female ( $p < .05$ ). In conclusion, the morphological characteristics of ATFL in Koreans were different from other ethnic group. The continuous accumulation of morphological data on ATFL will offer the basic data of Korean anthropological characteristics, and it will be helpful for understanding the anatomical structure of the ankle, as well as for the diagnosis and treatment of ankle disease.

**Keywords** : Ankle, Ligament, Sprain, Cadaver

저자(들)는 '의학논문 출판윤리 가이드라인'을 준수합니다.

저자(들)는 이 연구와 관련하여 이해관계가 없음을 밝힙니다.

**Received:** November 13, 2019; **Revised:** December 18, 2019;

**Accepted:** December 18, 2019

**Correspondence to:** 조재호 (한림대학교 의과대학 춘천성심병원 정형외과학교실)

**E-mail:** hohotoy@nate.com

## 서 론

앞목말종아리인대(anterior talofibular ligament)는 발목 관절의 가쪽인대(lateral ligament) 중 하나이다. 발목관절은 정강뼈와 종아리뼈, 목말뼈의 생김새에 따라 발바닥굽힘과 안쪽번짐에 취약하게 되어 있고, 이로 인해 앞목말종아리인대는 발목의 발바닥굽힘과 안쪽번짐을 제한하게 된다[1]. 앞목말종아리인대는 발바닥굽힘과 안쪽번짐에서 가장 팽팽해지며, 이 발목위치에서 염좌(sprain)가 가장 흔히 발생한다[2].

발목에서 앞목말종아리인대의 손상이 나타날 수 있는 상황은 발목이 부러지거나, 교통사고 등의 외상, 높은 곳에서 떨어지는 등의 낙상으로 인해 인대가 충격이 가해지는 경우, 하이힐 등을 신고 발을 헛딛었을 때나 스포츠 경기 중에 충격, 부딪힘 등으로 발목이 접질려서 인대가 손상을 입는 경우이며, 이처럼 발목의 앞목말종아리인대가 다치는 경우를 발목 염좌(ankle sprain)라 한다[3]. 근골격계 손상 중에서 가장 흔한 빈도로 발생하는 질환 중의 하나인 급성 발목 염좌는 문헌 보고상 연간 약 2백만명의 발생률을 보고하고 있다[4].

Kumai 등[5]과 Brostrum 등[6]은 발목 염좌 발생 시 손상되는 인대 중에서 앞목말종아리인대가 가장 흔히 손상되는 인대(80%)로 보고하였다. 대부분의 염좌는 자연적으로 회복되지만, Shakked 등[7]은 초기 염좌 후 재부상률이 높고, 환자의 최대 34%가 최초 손상 후 3년 이내에 두 번째 염좌를 겪는 것으로 언급했으며, Ferran 등[8]은 발목 염좌 후 치료를 받지 않은 30~40%에서 만성 발목 불안정성(chronic ankle instability)이 나타난다고 하였다. 만성 발목 불안정성의 치료에는 관절 내시경을 사용한 최소침습수술(minimal invasive surgery)이 적용되고 있다. 특히, 이 시술 중에는 시야가 매우 제한되어 주변 구조물에 대한 해부학적인 특성에 대한 이해가 매우 중요하게 되었다[9,10].

Matsui 등[11]은 최소침습수술의 단점을 보완하기 위하여 앞목말종아리인대와 발꿈치종아리인대의 길이와 너비, 몸쪽 부착부위와 먼쪽 부착부위의 위치에 대한 연구들을 체계적 문헌고찰을 통해 인대의 기원과 부착형태, 뼈표지점을 확인하였고, Kakegawa 등[12]은 시신연구를 통해 앞목말종아리인대와 발꿈치종아리인대 사이의 구조와 위치관계를 규명하였다. Khawaji 등[2]은 시신연구를 통해 앞목말종아리인대 손상의 진단과 치료, 손상기전의 이해, 손상예방 프로토콜의 향상을 도모하였고, Taser 등[9]은 발목의 가쪽인대의 정확한 구조를 확인하기 위해 시신 연구를 진행하였다. 이와 같이 앞목말종아리인대의 형태학적 연구는 다양하게 보고되고 있음에도 불구하고, 현재까지 한국

인 시신을 대상으로 앞목말종아리인대의 형태에 대한 체계적인 연구는 시행되지 않고 있다.

이에, 본 연구에서는 한국인 시신 42구, 74족의 발을 대상으로 발목의 앞목말종아리인대의 띠의 유형(type)과 앞목말종아리인대의 길이와 너비를 측정 후 통계 처리하여 한국인의 앞목말종아리인대의 해부학적 특성을 규명하고, 임상에서 적용할 수 있는 해부학적 기초자료를 제공하고자 하였다.

## 재료 및 방법

### 1. 연구 재료

국내 의과대학/의학전문대학원 해부학교실에 교육용으로 기증된 포르말린 고정 시신 42구(평균나이 77.0±11.1세)를 사용하여, 74족의 발을 해부하였다. 남자가 49족, 여자가 25족이었으며, 오른발 38족, 왼발 36족이었다. 발목에 병변, 손상, 기형, 과거 외상 및 수술의 이상 징후가 있는 시신은 제외하였다(Table 1).

### 2. 연구 방법

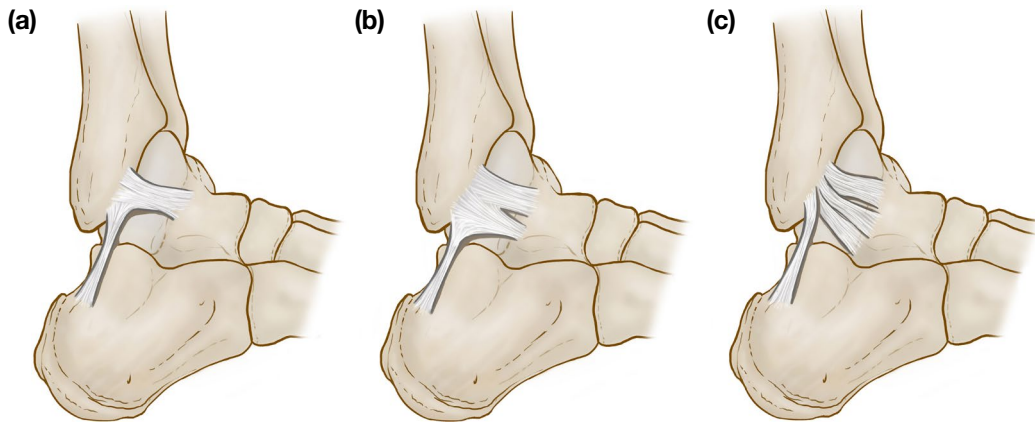
앞목말종아리인대를 관찰하기 위해 발목의 앞쪽부분과 바깥부분의 가쪽복사뼈 주위의 피부를 절개하여 피부밑물렁조직을 제거하고, 긴엄지발가락편근(extensor hallucis longus), 긴발가락편근(extensor digitorum longus), 앞정강근(tibialis anterior), 긴종아리근(peroneus longus), 짧은종아리근(peroneus brevis)의 힘줄은 제거하여 앞목말종아리인대를 노출하였다. 시신은 엎드린 자세(prone position)로, 발목은 중립자세(neutral position)로 위치하여 측정하였다.

발목의 중립자세는 종아리뼈와 5번째 발허리뼈가 90도가 되도록 하였다. 앞목말종아리인대의 유형은 띠의 수에 따라 1개는 제1유형, 2개는 제2유형, 3개는 제3유형으로 분류한 Kakegawa 등의 기준[12]에 따라 앞목말종아리인대를 분류

**Table 1.** Gender and age distribution of Korean cadavers

Age	Gender		Total
	Male	Female	
51~60	5	1	6
61~70	8	6	14
71~80	22	7	29
81~90	12	6	18
91~00	2	5	7
Total	49	25	74

The data are presented as numbers of cadaver.



**Fig. 1.** Anterior talofibular ligament classification according to the number of fiber bundle. (a) type 1 (ligament with one band), (b) type 2 (Ligament with two bands), (c) type 3 (ligament with three bands).

하였다(Fig. 1).

인대의 길이는 종아리뼈 부착부위에서 목말뼈 부착부위까지의 거리 중 가장 먼 곳을 측정하였고, 인대의 너비는 몸쪽 부착부위, 정중간부위, 먼쪽 부착부위 이렇게 3곳을 측정하였다.

계측은 철제 자(길이 20 cm)와 각도기를 사용하였고, 자의 최소 눈금은 1 mm이며, 1 mm 단위로 측정하였고, 각도기의 최소 눈금은 1°이며, 1° 단위로 측정하였다. 모든 측정값은 2명의 연구자가 각각 독립적으로 기준점을 식별하여 측정을 시행하였으며, 그 평균을 측정값으로 채택하였다.

### 3. 자료 분석

통계분석은 IBM SPSS Statistics (Version 21.0, IBM Corporation, Somers, NY, USA)를 사용하였으며. 모든 측정값의 평균과 표준편차를 구하고, 좌우, 성별, 띠의 유형에 따른 차이에 대한 통계적 유의성을 독립 T 검정을 사용하여 분석하였다. *p* 값이 0.05 미만일 경우 통계적으로 유의하다고 간주하였다.

모든 측정값에 대한 측정자간 신뢰도 측정을 위하여 interclass correlation coefficient (ICC)를 사용하였고, Landis와 Koch [13]의 정의에 따라 우수(0.81~1.00), 양호(0.61~0.80), 보통(0.41~0.60), 공정(0.21~0.40), 빈약(0.00~0.21)의 등급을 적용하였다.

## 결 과

모든 측정값에 대해 2명의 연구자가 각각 독립적으로 기준점을 식별하여 측정된 값을 기준으로 측정자간 신뢰

도를 측정한 결과 값은 앞목말종아리인대의 길이는 0.972, 앞목말종아리인대의 몸쪽 부착부위의 너비는 0.991, 인대의 중간부위는 0.994, 인대의 먼쪽 부착부위는 0.986으로 도출되었으므로 모든 측정값은 interclass correlation coefficient이 0.8보다 높은 우수한 신뢰성을 보였다.

### 1. 앞목말종아리인대의 유형

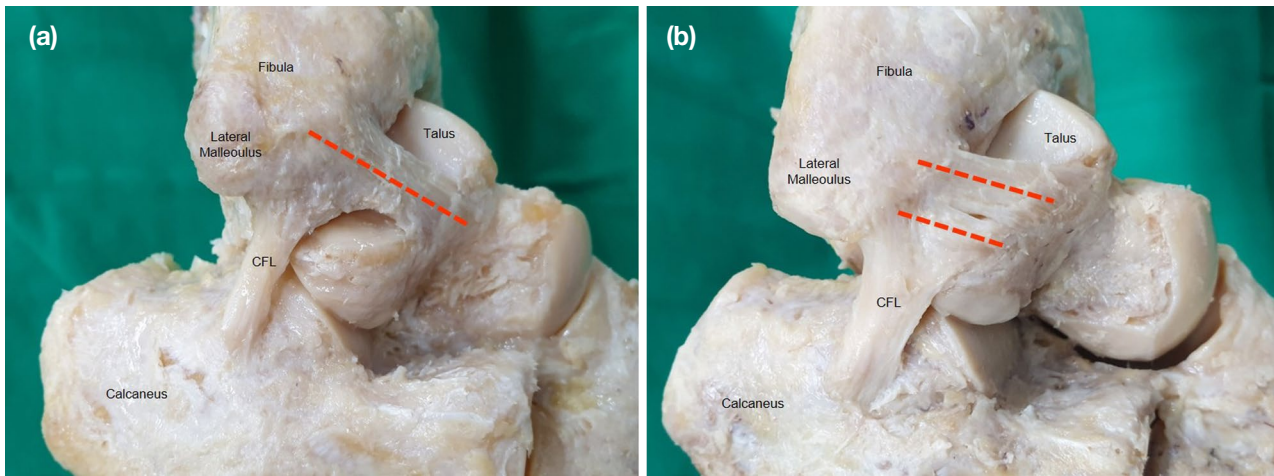
연구 결과, 한국인의 앞목말종아리인대는 제1유형과 제2유형의 두 가지로 관찰되었다(Fig. 2). 총 74쪽의 발 중, 제1유형이 36쪽(48.6%), 제2유형이 38쪽(51.4%)을 차지하였다. 오른발은 제1유형이 많았으며, 왼발은 제2유형이 많았다(Table 2). 남성은 제1유형이 많았으며, 여성은 제2유형이 많았다(Table 3).

### 2. 앞목말종아리인대의 길이와 너비

앞목말종아리인대의 길이는  $20.6 \pm 2.4$  mm였고, 너비는 몸쪽 부착부위가  $13.7 \pm 3.4$  mm, 중간부위가  $12.9 \pm 3.5$  mm, 먼쪽 부착부위가  $13.0 \pm 3.4$  mm이었다.

### 3. 앞목말종아리인대 띠의 유형에 따른 길이와 너비의 비교

앞목말종아리인대의 몸쪽 부착부위의 너비는 제1유형이  $11.2 \pm 3.1$  mm, 제2유형이  $15.9 \pm 1.9$  mm, 중간부위의 너비는 제1유형이  $10.5 \pm 3.1$  mm, 제2유형이  $15.1 \pm 2.0$  mm, 먼쪽 부착부위의 너비는 제1유형이  $11.0 \pm 3.2$  mm, 제2유형이  $15.0 \pm 2.3$  mm이었다. 인대의 몸쪽 부착부위, 중간부위, 먼쪽 부착부위 모두 제2유형이 제1유형보다 넓었으며( $p < .001$ ), 인대의 길이는 제1유형이  $21.2 \pm 2.5$  mm, 제



**Fig. 2.** Ankle specimens with single and double banded ATFL. (a) type 1 (ligament with one band), (b) type 2 (ligament with Two bands). ATFL, Anterior talofibular ligament; CFL, Calcaneofibular ligament.

**Table 2.** Comparison of right and left feet according ATFL type

ATFL type	Type 1	Type 2	Total
Right foot	20 (55.6)	18 (47.4)	38 (51.4)
Left foot	16 (44.4)	20 (52.6)	36 (48.6)
Total	36 (100.0)	38 (100.0)	74 (100.0)

The data are presented as number (percent).  
ATFL, Anterior talofibular ligament.

**Table 3.** Comparison of male and female feet according ATFL type

ATFL type	Type 1	Type 2	Total
Male	26 (72.2)	23 (60.5)	49 (66.2)
Female	10 (27.8)	15 (39.5)	25 (33.8)
Total	36 (100.0)	38 (100.0)	74 (100.0)

The data are presented as number (percent).  
ATFL, Anterior talofibular ligament.

2유형이  $20.0 \pm 2.2$  mm로 제1유형이 제2유형보다 길었다 ( $p < .05$ ) (Table 4).

**4. 성별에 따른 앞목말종아리인대의 길이와 너비의 비교**

앞목말종아리인대의 너비는 성별에 따른 차이는 나타나지 않았으나, 인대의 길이는 남성이  $21.0 \pm 2.5$  mm, 여성이  $19.7 \pm 2.0$  mm로 남성이 여성보다 길었다( $p < .05$ ) (Table 5).

**5. 좌우에 따른 앞목말종아리인대의 길이와 너비 비교**

앞목말종아리인대의 길이와 너비 모두 좌우에 따른 차이는 나타나지 않았다(Table 6).

**Table 4.** Difference of width and length of the ATFL between type 1 and type 2

	Type 1	Type 2	t	p
ATFL Width (Proximal)	$11.5 \pm 3.1$	$15.9 \pm 1.9$	-7.225	< .001
ATFL Width (Mid-point)	$10.5 \pm 3.1$	$15.1 \pm 2.0$	-7.502	< .001
ATFL width (Distal)	$11.0 \pm 3.2$	$15.0 \pm 2.3$	-6.074	< .001
ATFL Length	$21.2 \pm 2.5$	$20.0 \pm 2.2$	2.110	.038

The data (in mm) are presented as mean  $\pm$  SD.  
ATFL, Anterior talofibular ligament.

**고 찰**

본 연구는 한국인 시신을 대상으로 앞목말종아리인대의 해부학적 특성을 분석하여 보존적 혹은 수술적 치료와 같은 임상적인 분야에서 도움이 되는 해부학적 근거 자료를 제시하고자 하였다.

한국인을 대상으로 한 본 연구에서는 두 개의 유형으로 확인되었으며, 제1유형이 48.6%, 제2유형이 51.4%로 관찰되었다. Yildiz 등은 터키 시신 46쪽의 발을 연구한 결과 제1유형이 75.6%, 제2유형이 24.4%로 보고하였으나[14], Edama 등은 일본인 시신 81쪽의 발을 연구한 결과 제1유형이 33%, 제2유형이 57%, 제3유형이 10%로 보고하였다[15]. Wenny 등은 스위스 시신 17쪽을 대상으로 연구한 결과 제1유형이 100%로 확인하였고[16], Clanton 등은 미국 시신 14쪽을 사용하여 연구한 결과 제1유형이 50%, 제2유형이 50%로 균등한 것을 보고하였다[17]. 본 연구는 Clanton 등

**Table 5.** Difference of width and length of the ATFL between male and female

	Male	Female	t	P
ATFL Width (Proximal)	13.8±3.2	13.7±3.7	.162	.872
ATFL Width (Mid-point)	13.0±3.4	12.7±3.7	.386	.700
ATFL Width (Distal)	13.4±3.4	12.3±3.3	1.234	.223
ATFL Length	21.0±2.5	19.7±2.0	2.122	.037

The data (in mm) are presented as mean ± SD.  
ATFL, Anterior talofibular ligament.

**Table 6.** Difference of width and length of the ATFL between right and left feet

	Right	Left	t	P
ATFL Width (Proximal)	13.5±3.5	14.0±3.3	-.510	.612
ATFL Width (Mid-point)	12.7±3.8	13.1±3.2	-.503	.616
ATFL width (Distal)	12.7±3.5	13.3±3.3	-.727	.469
ATFL Length	20.8±2.6	20.3±2.3	.920	.361

The data are (in mm) presented as mean ± SD.  
ATFL, Anterior talofibular ligament.

[17]의 결과와 가장 유사하였으며, 인종간의 차이는 발견하지 못했다.

본 연구에서는 앞목말종아리인대의 길이와 너비를 측정하였다. 앞목말종아리인대의 길이는 20.6±2.4 mm였고, 너비는 몸쪽 부착부위가 13.7±3.4 mm, 인대의 중간부위가 12.9±3.5 mm, 먼쪽 부착부위가 13.0±3.4 mm로 측정되었다. Taser 등은 앞목말종아리인대의 길이를 22.3±2.5 mm, 인대의 너비를 몸쪽이 10.7±1.5 mm, 인대의 중간부위가 6.7±2.8 mm, 먼쪽이 10.9±2.3 mm로 보고하였고[9], Yildiz 등은 인대의 길이를 가장 짧은 부분은 12.2±1.9 mm, 가장 긴 부분은 14.1±2.0 mm, 너비는 11.0 mm로 보고하였다[14]. 본 연구에서 측정된 인대의 길이는 Taser 등의 연구[9]와 가장 유사하였고, 너비는 Yildiz 등의 연구[14]와 가장 유사하였다. 또한, Taser 등의 연구에서, 앞목말종아리인대의 너비는 인대의 중앙부위가 인대의 몸쪽과 먼쪽부위 너비의 60%로 보고되었으나[9], 본 연구에서는 몸쪽 부착부위가 먼쪽 부착부위보다 넓고, 인대의 중간부위는 먼쪽 부착부위보다 좁은 차이를 보였다. 대부분의 선행 연구에서는 인대의 너비는 중간부분만 측정하여 정확한 기준점을 설명하기엔 한계가 있으나 본 연구는 Taser 등[9]의 연구와 같은 방

법으로 몸쪽 부착부위, 인대의 중간부분, 먼쪽 부착부위 3곳으로 세분화하여 측정하여 그 결과를 제시하였으며 이는 관절내시경을 이용한 인대 봉합술뿐만 아니라 인대 재건술 시 본래의 해부학적 위치에 보다 정확히 시행하는 데 유용할 것으로 판단된다.

본 연구는 앞목말종아리인대의 너비와 길이를 띠의 유형에 따른 차이를 분류하였고, 너비는 제2유형이 제1유형보다 더 넓었으며 길이는 제1유형이 제2유형보다 길었다. Khawaji 등[2]은 앞목말종아리인대를 띠의 유형에 따라 분류하고, 제2유형의 인대는 상부띠와 하부띠 각각의 너비만을 측정하였으나, 본 연구는 띠의 유형에 따른 길이와 너비의 유의한 차이를 제시하여 수술적 치료 시 인대 띠의 유형에 따라 길이와 너비를 예측하는 데 도움이 될 수 있다고 사료된다.

본 연구에서 앞목말종아리인대의 너비는 성별에 따른 차이가 없었다. 이는 남성, 여성에게서 제1유형과 제2유형이 고르게 나타났기 때문으로 판단된다. 인대의 길이는 남성이 여성보다 길었는데, 남자가 여자보다 발이 더 길기 때문인 것으로 보여진다. 이 결과는 Khawaji 등[2]의 사우디아라비아 시신을 대상으로 시행된 연구 결과와 일치하였다. 그러나, Edama 등[15]의 일본인 시신을 대상으로 한 연구에서는 성별에 의한 차이가 없다고 보고하였다. 향후 국가별 후속 연구가 지속적으로 이루어진다면 보다 객관적인 자료를 확보할 수 있을 것으로 판단된다.

본 연구에 사용된 시신의 앞목말종아리인대의 길이와 너비는 오른발과 왼발 간의 차이는 나타나지 않았다. 이는 Khawaji 등[2], Edama 등[15]의 연구와 일치하였다. 따라서 좌우에 관계없이 본 연구의 결과를 적용하는 것이 가능할 것으로 사료된다.

본 연구에서 인대의 길이는 띠의 유형과 성별에 따라 차이가 있는 것으로 나타났으나, McDermott 등은 앞목말종아리인대의 길이와 발목 염좌의 발생간에는 유의한 상관관계가 없다고 보고하였고[18], 인대의 너비는 띠의 유형에 따라 제2유형이 제1유형보다 통계적으로 유의하게 넓게 나타났는데, 이는 발목 염좌 발생률에도 차이를 나타낼 수 있는 중요한 요소이므로 향후 발목 염좌 환자 대상으로 한 초음파 연구 등을 통해 실질적으로 띠의 유형에 따른 염좌 발생 빈도와의 유의성을 조사하여야 하겠다.

이와 더불어 발목의 외측 안정성을 유지하는 데는 앞목말종아리인대뿐만 아니라 발꿈치종아리인대의 역할이 중요하므로, 향후 발꿈치종아리인대의 형태학적 특성과 두 인대의 연관성 파악 연구가 진행되어야 할 것이다.

본 연구에서는 다음과 같은 제한점이 있다. 첫째, 42구의 시신, 74쪽의 발만을 대상으로 한 연구 결과이므로 통계적인 차이를 검증하기에는 표본의 수가 충분하지 않았다. 둘

재, 시신을 이용한 연구이기에 사후변화에 따른 계측치의 차이가 있을 수 있었다. 셋째, 본 연구에서는 기증 시신을 대상으로 하였기에 인위적으로 남녀의 비율을 균등하게 맞출 수 없었다.

결론적으로, 본 연구는 한국인의 앞목말종아리인대의 형태학적 특성을 규명하였고, 타 인종과는 다소 차이가 있음을 밝혀내었다. 향후 앞목말종아리인대에 대한 지속적인 연구를 통해 형태학적 자료를 지속적으로 축적하는 것은 한국인의 체질인류학적 특성을 규명하는 데, 발목의 해부학적 구조를 이해함과 아울러 발목질환의 진단과 치료, 나아가 재활프로그램 작성에 도움을 줄 수 있는 기초 자료가 될 것으로 사료된다.

## 사 사

본 시신연구를 원만히 진행할 수 있도록 협조해 주신 건국의대 해부학교실, 계명대의대 해부학교실, 단국치대 구강해부학교실, 단국의대 해부학교실, 대구가톨릭대의대 해부학교실, 인제의대 해부학교실에 깊은 감사를 드립니다.

## REFERENCES

1. van den Bekerom MP, Oostra RJ, Golanó P, van Dijk CN. The anatomy in relation to injury of the lateral collateral ligaments of the ankle: a current concepts review. *Clin Anat*. 2008;21:619-26.
2. Khawaji B, Soames R. The anterior talofibular ligament: A detailed morphological study. *Foot (Edinb)*. 2015;25:141-7.
3. Kobayashi T, Gamada K. Lateral Ankle Sprain and Chronic Ankle Instability: A Critical Review. *Foot Ankle Spec*. 2014;7:298-326.
4. Waterman BR, Owens BD, Davey S, Zacchilli MA, Belmont PJ, Jr. The epidemiology of ankle sprains in the United States. *J Bone Joint Surg Am*. 2010;92:2279-84.
5. Kumai T, Takakura Y, Rufai A, Milz S, Benjamin M. The functional anatomy of the human anterior talofibular ligament in relation to ankle sprains. *J Anat*. 2002;200:457-65.
6. Broström L. Sprained ankles. V. Treatment and prognosis in recent ligament ruptures. *Acta Chir Scand*. 1966;132:537-50.
7. Shakked RJ, Karnovsky S, Drakos MC. Operative treatment of lateral ligament instability. *Curr Rev Musculoskelet Med*. 2017;10:113-21.
8. Ferran NA, Maffulli N. Epidemiology of sprains of the lateral ankle ligament complex. *Foot Ankle Clin*. 2006;11:659-62.
9. Taser F, Shafiq Q, Ebraheim NA. Anatomy of lateral ankle ligaments and their relationship to bony landmarks. *Surg Radiol Anat*. 2006;28:391-7.
10. Ventura A, Terzaghi C, Legnani C, Borgo E. Arthroscopic four-step treatment for chronic ankle instability. *Foot Ankle Int*. 2012;33:29-36.
11. Matsui K, Takao M, Tochigi Y, Ozeki S, Glazebrook M. Anatomy of anterior talofibular ligament and calcaneofibular ligament for minimally invasive surgery: a systematic review. *Knee Surg Sports Traumatol Arthrosc*. 2017;25:1892-902.
12. Kakegawa A, Mori Y, Tsuchiya A, Sumitomo N, Fukushima N, Moriizumi T. Independent Attachment of Lateral Ankle Ligaments: Anterior Talofibular and Calcaneofibular Ligaments - A Cadaveric Study. *J Foot Ankle Surg*. 2019;58:717-22.
13. Landis JR, Koch GG. The measurement of observer agreement for categorical data. *Biometrics*. 1977;33:159-74.
14. Yildiz S, Yalcin B. The anterior talofibular and calcaneofibular ligaments: an anatomic study. *Surg Radiol Anat*. 2013;35:511-6.
15. dama M, Kageyama I, Kikumoto T, Nakamura M, Ito W, Nakamura E, et al. Morphological features of the anterior talofibular ligament by the number of fiber bundles. *Ann Anat*. 2018;216:69-74.
16. Wenny R, Duscher D, Meytap E, Weninger P, Hirtler L. Dimensions and attachments of the ankle ligaments: evaluation for ligament reconstruction. *Anat Sci Int*. 2015;90:161-71.
17. Clanton TO, Campbell KJ, Wilson KJ, Michalski MP, Goldsmith MT, Wijdicks CA, et al. Qualitative and Quantitative Anatomic Investigation of the Lateral Ankle Ligaments for Surgical Reconstruction Procedures. *J Bone Joint Surg Am*. 2014;96:e98.
18. McDermott JE, Scranton PE Jr, Rogers JV. Variations in fibular position, talar length, and anterior talofibular ligament length. *Foot Ankle Int*. 2004;25:625-9.

**간추림** : 앞목말종아리인대는 발목관절의 운동 범위를 제한하여 발목 염좌를 포함한 발목관절질환으로부터 관절을 안정화시켜주는 역할을 한다. 본 연구의 목적은 발목의 가쪽결인대인 앞목말종아리인대를 띠의 유형에 따라 분류하고, 길이와 너비를 측정하여 한국인의 앞목말종아리인대의 해부학적 특성을 밝혀내고자 하였다. 재료는 한국인 성인 시신 42구를 사용하였으며 74쪽의 발을 해부하였다. 남자가 49, 여자가 25쪽이었으며, 사망 시 평균나이 77세로 오른쪽이 38, 왼쪽이 36쪽이었다. 시신은 엷드린 자세에서, 발목은 중립자세로 위치시킨 후, 기존 분류를 사용하여 앞목말종아리인대의 띠의 유형을 분류하였고, 앞목말종아리인대의 길이와 너비를 측정하였다. 앞목말종아리인대의 띠의 유형은 제1유형이 48.6%, 제2유형이 51.4%를 차지하였다. 앞목말종아리인대의 길이는  $20.6 \pm 2.4$  mm였고, 너비는 몸쪽 부착부위가  $13.7 \pm 3.4$  mm, 인대의 중간부위가  $12.9 \pm 3.5$  mm, 먼쪽 부착부위가  $13.0 \pm 3.4$  mm였다. 앞목말종아리인대의 너비는 제2유형이 제1유형보다 인대의 너비가 넓었고( $p < .001$ ), 제1유형이 제2유형보다 길이가 길었으며( $p < .05$ ), 남자가 여자보다 인대의 길이가 길었다( $p < .05$ ). 결론적으로, 한국인의 앞목말종아리인대의 형태학적 특성은 타 인종과는 다소 차이가 있었다. 향후, 앞목말종아리인대에 대한 형태학적 자료를 지속적으로 축적하는 것은 한국인의 체질인류학적 특성의 기초 자료가 될 것이며, 발목의 해부학적 구조를 이해함과 아울러 발목질환의 진단과 치료, 나아가 재활프로그램 작성에 도움이 될 것으로 사료된다.

**찾아보기 낱말** : 발목, 인대, 염좌, 시신