

미술가를 위한 뼈 지표와 근육의 분류 분석

윤관현¹

¹인천가톨릭대학교대학원 조형예술학과 바이오메디컬아트전공

Analysis of Bony Landmarks and Muscles Classification for Visual Artists

Kwan Hyun Youn¹

¹Division in Biomedical Art, Incheon Catholic University Graduate School

Abstract : Applying anatomy to art requires understanding not only anatomical postures but also the shape in various movement. However, anatomy is too complex from a medical point of view, and it is difficult to directly apply moving bones and muscle shapes to the surface forms. In this article, 41 bone structures were selected as indicators to solve these problems. Muscles were classified according to location or mass rather than function, and deep-layer muscles were omitted by grouping them into chunks with superficial-layer muscles. The muscles of posterior scapular region were included in the back, and the lateral mass was newly added in the case of the forearm and thigh. It is expected that this method will be helpful for visual artists learning anatomy for the first time to minimize academic pressure and understand various forms according to movement.

Keywords : Artistic anatomy, Surface anatomy, Anatomical drawing, Figure drawing

서론

미술해부학은 인체 표면의 형태를 표현하고자 해부학적 구조, 형태, 비례 그리고 동세를 이해하는 기초 과정이며, 표면 형태에 직접적인 영향을 주는 뼈대와 얇은층 근육을 중요하게 다룬다. 인체 소묘 과정에서 특히 실물 모델을 대

상으로 하는 “life drawing”은 1582년 볼로냐에 설립된 이탈리아 최초의 예술 아카데미(Accademia dei Carracci)에서 가장 핵심적인 과정이었다[1]. 르네상스의 예술가들은 해부학이 주는 정밀성과 정확성을 바탕으로 작품을 제작하였으며[2], 현재까지도 미술에서 인체해부학 교육의 중요성은 강조되고 있는 실정이다[3]. 이때 뼈와 근육을 설명하는 방식은 대부분 기존의 의학적 관점에서의 방식을 따르는데[4,5], 이는 미술해부학적 관점에서 보면 지나치게 구체적이고 세분화된 방식이다. 따라서 해부학을 처음 접하는 미술 전공 학생들이 뼈나 근육을 이해하는 데 많은 어려움을 가진다. 미술대학에서 실제 시신을 해부하기 어렵기 때문에 여러 시각자료를 활용하거나, 누드모델을 대상으로 표면의 형태를 스케치하는 방식을 중점적으로 실

*이 연구는 인천가톨릭대학교 교내연구비 지원에 의한 연구입니다.

저자(들)는 ‘의학논문 출판윤리 가이드라인’을 준수합니다.

저자(들)는 이 연구와 관련하여 이해관계가 없음을 밝힙니다.

Received: August 5, 2022; **Revised:** August 21, 2022;

Accepted: August 26, 2022

Correspondence to: 윤관현 (인천가톨릭대학교대학원 조형예술학과 바이오메디컬아트전공)

E-mail: artanato@naver.com

습에 활용하기도 한다. 하지만 이때에도 뼈와 근육의 위치나 형태를 표면에 적용하고, 움직임에 따른 다양한 변화를 표현하는 데 어려움을 호소하는 경우가 많다. 그러므로 해부학을 처음 시작하는 미술 전공자들에게 적합한 뼈와 근육의 내용을 간략히 정리하고, 이를 인체의 표면 드로잉에 실제 적용 가능하도록 명확하게 제시할 필요가 있다.

미술해부학에서 뼈는 몸의 체중 버팀과 근육들의 부착점 제공, 그리고 관절 운동 측면에서 중요하다. 체중을 버티는 점이 시각화로 반영될 때 움직임에 따른 몸의 균형에 바탕이 되는 기본적인 틀을 제공해준다. 또한 이때 관절 간의 비율도 중요한데, 이것은 운동이 발생하여도 각 뼈의 길이는 변하지 않기 때문에 시각화하는 데 있어 도움이 된다. 다만 운동이나 관찰자의 시점에 따라서 확대 또는 단축법이 적용되기 때문에 해부학자세뿐만 아니라 여러 방향에서도 각 뼈의 형태적 특징을 이해하는 것이 중요하다. 해부학에서 뼈의 구조들은 대부분 근육, 인대, 신경, 혈관 또는 장기들과 관련된 것으로, 출생 후 나타나는 돌출되거나 함몰된 형태로 구분하여 상세히 설명하고 있다. 하지만 미술해부학적 관점에서 보면 지나치게 세부적인 구조들보다는 인체에 큰 틀을 이루는 대략적인 도형화와 비율이 더욱 중요하다[6]. 또한 뼈의 돌출된 구조들이 표면에 어떻게 나타나는지, 그리고 이러한 지표들이 움직임에 따라서 어떻게 변화되는지 입체적으로 이해하는 것이 필요하다. 근육이나 장기에 덮여 있어 표면에서는 관찰이 어려운 부분들까지 표현하려다 전체적인 균형을 놓치는 경우도 많다.

미술에서 인체를 표현할 때 표면과 외곽의 형태를 반영한다는 점에서, 근육은 뼈보다 훨씬 더 밀접한 관련이 있다. 특히 표면의 형태와 직접적인 관련이 있는 얇은층 근육의 부착점을 이해하고 표현한다면 움직임에 따른 형태 변화를 정확히 반영할 수 있다. 하지만 해부학에서 근육을 분류하는 방식은 표면에서 위치 구분이 어렵거나, 너무 단순하게 구분해서 덩어리를 입체적으로 이해하는 데 어려움을 주는 경우가 있다. 또한 깊은층 근육의 경우는 표면 형태에 미치는 영향에 비해 미술가들에게는 학습 범위가 큰 편이다. 이러한 이유로 해부학에 대한 실효성에 의문을 제기하기도 하는데, 아직까지 많은 미술해부학 교재들에서는 이런 구분 방식을 그대로 따르고 있는 형편이다. 어깨근육의 경우 기능적인 이유로 팔로 분류하지만[7], 초보자들이 표면에서 등과 어깨를 구분하는 것은 어렵다. 아래팔과 넓적다리의 경우 근육사이막을 기준으로 앞칸과 뒤칸으로 분류하지만[8], 표면에서는 훨씬 더 복잡한 형태를 하고 있다. 아래팔의 경우는 굽힘과 펴, 앞침과 뒤침운동이 복합적으로 일어나기 때문에 근육들의 위치나 형태

를 파악하기가 더욱 어렵다. 특히 앞침운동과 관련해서는 아래팔근육들을 단순화해서 설명하고자 하는 시도가 종종 있었지만[9], 분류 방식이 서로 다르거나 해부학적 정확성이 떨어지는 경우도 있었다[10]. 또한 뼈의 각 지표들과 근육들의 부착점을 연관지어 입체적으로 이해하고 표현하는 것도 중요하지만 자료가 부족한 실정이다.

방법 및 결과

의학적 관점의 뼈 이론을 미술해부학에 적용하기 위해서는 학습 범위를 최소화하고, 모델 수업 때 즉각적으로 적용이 가능한 구조들을 중심으로 한정하는 것이 필요하다. 이러한 기준을 근거로 우선 표면에서 관찰이 가능한 구조들 위주로 총 41개의 지표를 선정하였다(Table 1), (Fig. 1). 다만 세모근거친면이나 궁둥뼈결절 같이 관찰은 어렵지만, 표면 형태에 영향을 미치는 중요한 근육의 부착점들은 지표에 일부 포함시켰다. 본 연구에서는 전신의 특징을 포착하고 표현하는 데 목적을 두었다. 때문에 머리뼈는 등근육 부착과 관련되는 지표로써 바깥뒤통수뼈용기만 포함하였으며, 손과 발은 아래팔과 종아리 근육이 부착되는 일부 뼈만 포함하였다. 이음뼈인 빗장뼈, 어깨뼈, 볼기뼈는 몸통으로 분류하였다. 이는 미술에서 몸통(torso)은 가슴, 배, 골반의 통칭이라기보다는 머리와 팔다리가 잘려있다는 의미로 어깨관절과 엉덩관절을 포함하는 경우가 많기 때문이다. 또한 표면에서 관찰되는 덩어리의 이해를 위해서는 날개뼈를 일일이 이해하는 것보다 덩어리로 묶어서 간략하게 도형화시키는 것이 중요하다. 따라서 주요 표면의 지표들을 제외한 나머지 구조는 생략하는 것이 필요하다. 예를 들면 각각의 갈비뼈보다는 가슴우리 전체의 덩어리가 중요하고, 척추뼈 각 부위별 특징보다는 척추의 대략적인 위치와 움직임이 중요하다. 지표를 중심으로 설명해야 하는 경우는 특히 팔꿈관절, 손목관절, 무릎관절, 발목관절 근처의 근육 부착 부위나 주행 위치를 이해하는 것이 효율적이다.

근육을 미술에 적용하기 위해서는 근육 분류 방식을 표면에서의 위치나 덩어리를 기준으로 일부 보완하여야 할 필요가 있다. 따라서 해부학에서 팔다리 근육을 구분할 때 사용하는 ‘칸(compartment)’이라는 용어 대신에 위치를 가리키는 ‘쪽(direction)’이라는 용어를 사용하였다. 아래팔근육은 일반적으로 앞칸과 뒤칸으로 구분하지만 위팔노근, 긴노쪽손목편근, 짧은노쪽손목편근은 위치상으로는 뒤쪽보다는 가쪽에 있어서 가쪽근육으로 묶어서 구분하였

Table 1. The bony landmarks for artists

Regions	Bones	Indicators
Head	Skull	External occipital protuberance
Trunk	Vertebrae column	Vertebra prominens (C7), Spinous process (T12)
	Thoracic cage	Jugular notch, Xiphoid process, Costal arch, 12th rib
	Pelvis	Anterior superior iliac spine (ASIS), Iliac crest, Pubic tubercle, Posterior superior iliac spine (PSIS), Ischial tuberosity, Coccyx
	Shoulder girdle	Superior surface of clavicle, Medial border of scapula, Inferior angler of scapula, Spine of scapula, Deltoid tubercle of scapula, Acromion
Upper limb	Humerus	Deltoid tuberosity, Medial epicondyle, Lateral epicondyle
	Radius	Head of radius, Styloid process
	Ulna	Olecranon, Posterior border, Head of ulnar
	Carpal bone	Tubercle of scaphoid bone, Pisiform bone
Lower limb	Femur	Greater trochanter, Medial epicondyle, Lateral epicondyle
	Patella	Anterior surface of patella
	Tibia	Tibial tuberosity, Medial condyle, Lateral condyle, Medial surface, Medial malleolus
	Fibula	Head of fibula, Lateral malleolus
	Tarsal bone	Tubercle of calcaneus

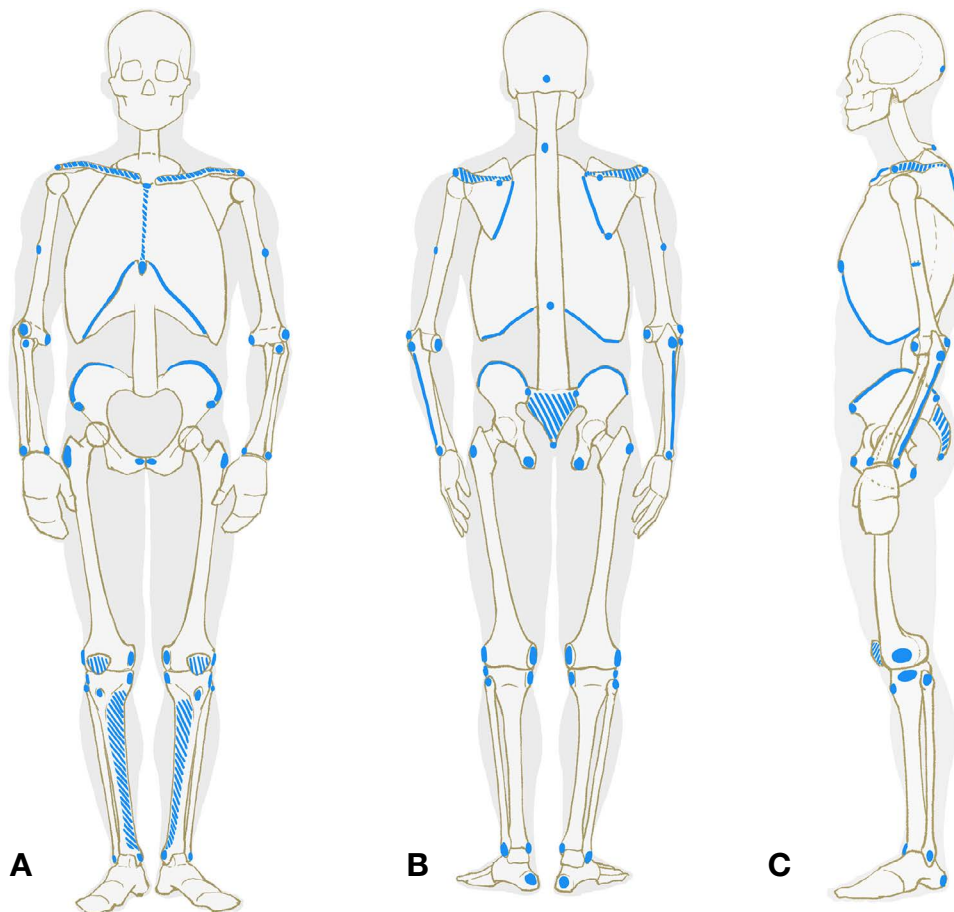


Fig. 1. Bone indicators selected for artists. Blue spots-bony landmarks: (A) Anterior view. (B) Posterior view. (C) Lateral view.

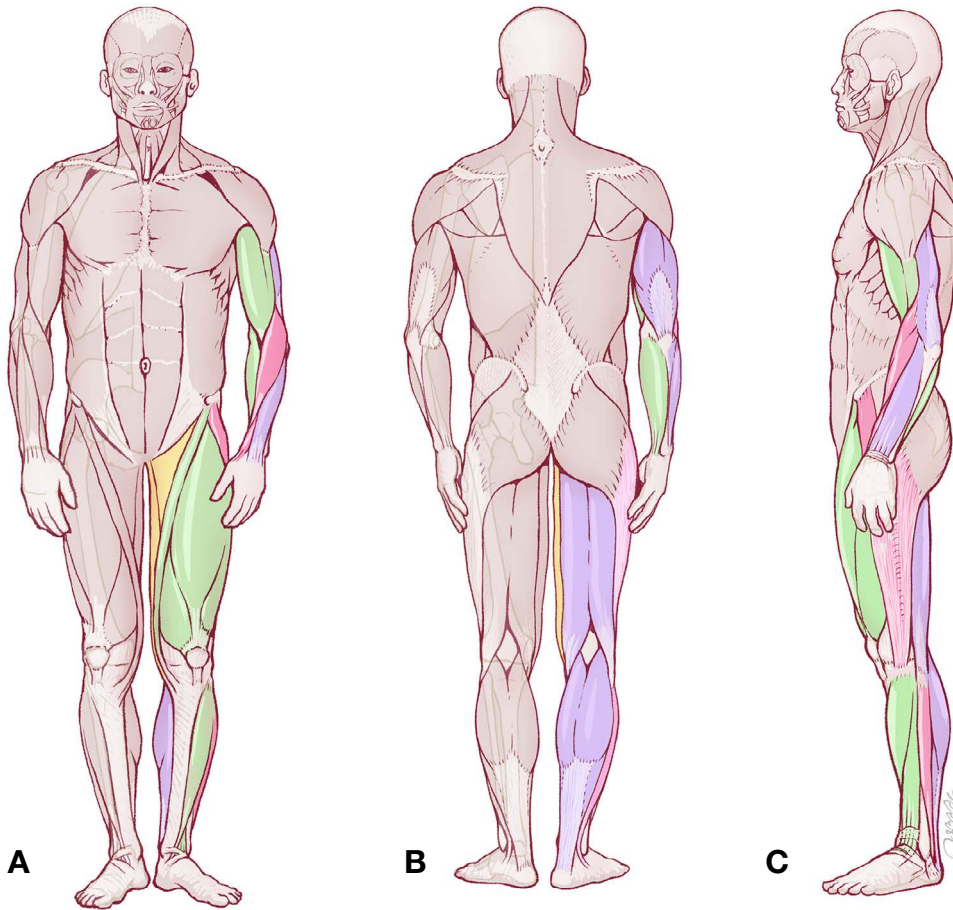


Fig. 2. Muscles classified by directions and mass for artists. Green-anterior muscles group; Pink-lateral muscles group; Yellow-medial muscles group; Purple-posterior muscles group: (A) Anterior view. (B) Posterior view. (C) Lateral view.

다. 또한 뒤편의 깊은층 근육 중 해부학교담배갑의 경계를 이루는 긴엄지벌림근, 짧은엄지편근, 긴엄지편근도 가쪽근육으로 구분하였다. 이상 두 개의 가쪽근육들은 위치에 따라서 각각 위가쪽, 아래가쪽으로 나누었다. 넓적다리의 경우는 일반적으로 앞칸, 뒤편 그리고 안쪽칸으로 구분하고 있다. 앞칸과 뒤편은 해부학 방식과 동일하게 구분하였으며, 넓다리삼각의 바닥을 이루는 안쪽칸의 모음근들은 표면에는 개별적으로 드러나지 않기 때문에 하나의 덩어리로 구분하였다. 넓다리근막긴장근의 경우는 교과서에 따라 넓적다리 앞칸[11], 또는 볼기근육으로 분류하지만[12], 미술해부학 관점에서 보면 위치적으로 혼란을 줄 수 있어서 엉덩정강띠와 묶어서 가쪽근육으로 분류하였다. 어깨뼈뒤부위 근육의 경우 표면에서 등과 어깨의 경계 구분이 쉽지 않기 때문에 등 부분으로 포함시켰다. 가급적 얇은층 근육을 중심으로 하였지만 팔꿈치근과 작은원근은 크기나 부피가 작아 표면에 미치는 영향이 크지 않아 항목에서 제외

하였고, 얇은손가락굽힘근의 경우 아래팔 앞칸의 안쪽 표면에서 관찰되지만[13], 자쪽손목굽힘근과 구분이 어려워 제외하였다. 이상과 같은 기준에 근거해 미술가들에게 적합한 근육들을 위치에 따라 덩어리로 구분하였고(Fig. 2), 덩어리를 이루는 각각의 근육들을 최소한으로 분류하였다(Table 2).

각 부위별 근육들은 위치에 따라서 가급적 덩어리로 묶어서 분류하였으나 부피가 크거나 관절 주위에 부착되어 표면에서 관찰이 가능한 경우는 뼈 지표와 연관지어 날개근육으로도 이해할 필요가 있다. 예를 들어 어깨뼈 회전에 따른 근육 변화의 이해를 위해서는 어깨뼈 지표와 등세모근, 넓은등근, 큰원근의 관계를, 무릎관절 주위에서는 넓다리네갈래근, 반힘줄근, 반막근, 엉덩정강띠의 정확한 부착지점을, 손목관절에서는 앞쪽, 뒤편, 가쪽근육들의 부착지점을 연관지어 이해하는 것이 표면에서 근육의 변화를 미술적으로 표현하는 데 중요하다.

Table 2. The muscles classification for artists

Regions		Directions	Muscles
Front of trunk	Chest	—	Pectoralis major m. Serratus anterior m.
	Abdomen	—	Rectus abdominis m. External oblique abdominal m.
Back of trunk	Back	—	Trapezius Latissimus dorsi m.
	Shoulder	—	Teres major m. Teres minor m. Infraspinatus m.
Upper limb	Shoulder	—	Deltoid m.
		Anterior	Biceps brachii m. Coracobrachialis m. Brachialis m.
	Arm	Posterior	Triceps brachii m.
		Anterior	Pronator teres m. Flexor carpi radialis m. Palmaris longus m. Flexor carpi ulnaris m.
	Forearm	Superolateral	Brachioradialis m. Extensor carpi radialis longus m. Extensor carpi radialis brevis m.
		Inferolateral	Abductor pollicis longus m. Extensor pollicis brevis m. Extensor pollicis longus m.
		Posterior	Extensor digitorum m. Extensor digiti minimi m. Extensor carpi ulnaris m.
Lower limb	Buttocks	—	Gluteus maximus m. Gluteus medius m.
	Thigh	Anterior	Quadriceps femoris m. Rectus femoris m. Vastus lateralis m. Vastus medialis m.
		Medial	Sartorius m. Adductor mm. Gracilis m.
		Lateral	Tensor fasciae latae m.
		Posterior	Biceps femoris m. Semitendinosus m. Semimembranosus m.
	Leg	Anterior	Tibialis anterior m. Extensor digitorum longus m. Extensor hallucis longus m.
		Lateral	Fibularis longus m. Fibularis brevis m.
		Posterior	Gastrocnemius m. Soleus m.

고찰

미술가들이 해부학을 인체 소묘로까지 적용하기에는 지나치게 복잡하고 많은 학습을 필요로 하는데, 이를 개선하기 위해 표면해부학 관점에서 미술가들에게 필요한 주요 구조들을 분류하였다. 뼈는 근육이 부착되거나 표면으로 돌출된 곳을 중심으로 41개 지표를 선별하였으며, 척주나 가슴우리는 날개뼈보다는 그것들이 합쳐져서 이루는 외곽 형태에 영향을 주는 요소들만 추가하였다. 근육은 기능이나 근육사이막에 따른 기존의 분류 방식보다는 표면에서의 위치나 덩어리에 따라 분류하여 미술가가 인체를 표현할 때 직관적으로 적용 가능하도록 하였다. 다만 표면 윤곽과 밀접한 관계가 있는 얇은층 지방과 근육 부위별 형태나 두께에 대한 객관적인 자료가 많지 않아서 포함시키지 못하였다. 본 연구에서 제안한 미술해부학적인 분류 방식은 향후 학습자가 보다 깊이 있고 지속적인 해부학 학습을 원할 경우, 오히려 혼란을 초래할 우려도 있다. 그럼에도 불구하고 이러한 분류 방식은 해부학을 처음 접하는 미술가들에게 학습 부담을 최소화하고 움직임에 따른 인체의 다양한 형태를 이해하고 표현하는 데 많은 도움이 될 것으로 기대한다. 또한 의학에서 표면해부학은 임상 검사, 중재 절차 및 진단 이미지 해석에 대한 기술을 향상시킬 수 있도록 필수적으로 교육하고 있다[14]. 이처럼 표면해부학은 의학과 미술에서 동시에 필요로 하기 때문에 향후에는 융합적 방식의 연구도 가능할 것으로 판단된다.

REFERENCES

1. Robertson C. Federico Zuccaro's Accademia del Disegno and the Carracci Accademia degli Incamminati: drawing in theory and practice. In: Römisches Jahrbuch der Bibliotheca Hertziana. Hirmer Verlag. 2010;39:189.
2. Mavrodi A, Paraskevas G, Kitsoulis P. The history and the art of anatomy: a source of inspiration even nowadays. Ital J Anat Embryol. 2013;118:267-76.
3. Kim KH. A Study on the Necessity of Human Anatomy in Human Figure Paintings Education in Korean Art Departments of Korean Art Universities: With a Focus on Portraits and Human Anatomy. Art Education Research Review. 2013;27:139-70.
4. Seok JH. Stonehouse's Anatomy Note. SungAnDang. 2017. pp. 354-73.
5. Zarins U, Kondrats S. Anatomy for Artists. Exonicus. 2014. pp. 150-69.
6. Kim RH. RockHe Kim's Anatomy Drawing Class. SungAnDang. 2019. pp. 14-23.
7. Drake RL, Vogl AW, Mitchell AWM. Gray's Anatomy for Students, E-public, 2010. pp. 678-80.
8. Moore KL, Dalley AF II, Agur AMR. Clinically Oriented Anatomy. Lippincott Williams & Wilkins. 2013. pp. 545.
9. Osti R. Basic Human Anatomy: An Essential Visual Guide For Artists. Monacelli Studio. 2016. pp. 151.
10. Zarins U, Kondrats S. Anatomy for Artists. Exonicus. 2014. pp. 149.
11. Standring S. Gray's Anatomy: The Anatomical Basis of Clinical Practice. Churchill Livingstone. 2005. pp. 1448.
12. Chung I-H. Human Anatomy. HYUNMOON Publishing Co. 2011. pp. 234.
13. Han DK, Won HS, Liu HF, Chung IH, Kim IB. Separate muscle bundles of the flexor digitorum superficialis overlying the ulnar nerve. Folia Morphol (Warsz). 2015;74:434-8.
14. Bergman EM, Sieben JM, Smailbegovic I, de Bruin AB, Scherpbier AJ, van der Vleuten CP. Constructive, collaborative, contextual, and self-directed learning in surface anatomy education. Anat Sci Educ. 2013;6:114-24.

1. Robertson C. Federico Zuccaro's Accademia del Disegno and the Carracci Accademia degli Incamminati: drawing in

간추림 : 해부학을 미술에 적용하기 위해서는 해부학자세뿐만 아니라 다양한 움직임에 따른 형태도 이해하여야 한다. 하지만 의학적 관점의 해부학은 지나치게 복잡하고, 표면의 움직이는 형태에 곧바로 적용하는 데 어려움이 있다. 이를 해결하고자 표면에서 지표가 되는 뼈의 구조물 41개를 선정하였다. 근육은 기능보다는 위치나 덩어리에 따라 구분하였으며, 깊은층 근육들은 가급적 얇은층 근육들과 덩어리로 묶어서 생략하였다. 어깨뼈뒤부위 근육의 경우는 등에 포함시켰고, 아래팔과 넓적다리의 경우는 가쪽 덩어리를 새롭게 추가하였다. 위와 같은 방식은 해부학을 처음 배우는 미술가들에게 학습 부담을 최소화하고 움직임에 따른 다양한 형태를 이해하는 데 도움이 될 것으로 기대한다.

찾아보기 낱말 : 미술해부학, 표면해부학, 해부학 그림, 인체 소묘