

## 복강경 콩팥부분절제술의 교육용 일러스트레이션 제작

양선형<sup>1</sup>, 김혜진<sup>2</sup>, 강상중<sup>1</sup>, 김민주<sup>1</sup>, 허미선<sup>3</sup>, 윤관현<sup>1</sup>

<sup>1</sup>인천가톨릭대학교대학원 조형예술학과 바이오메디컬아트전공, <sup>2</sup>신구대학교 애완동물과,  
<sup>3</sup>대구가톨릭대학교 의과대학 해부학교실

## Production of Educational Surgical Illustration of Laparoscopic Partial Nephrectomy

Sun Hyung Yang<sup>1</sup>, Hye Jin Kim<sup>2</sup>, Sang Jung Kang<sup>1</sup>, Min Joo Kim<sup>1</sup>, Mi-Sun Hur<sup>3</sup>,  
Kwan Hyun Youn<sup>1</sup>

<sup>1</sup>Division in Biomedical Art, Department of Fine Art Incheon Catholic University Graduate School

<sup>2</sup>Department of Companion Animal, Shingu College

<sup>3</sup>Department of Anatomy, Daegu Catholic University School of Medicine

**Abstract** : For laparoscopic partial nephrectomy, the applied approach may vary depending on the location of the kidney tumor or the patient's condition. For each approach, the structures to be checked during surgery are different. When learning surgery, if only images or videos of actual surgical scenes are used, the field of view is narrow and it is difficult to distinguish between structures, which may lead to poor understanding of the operation. In this learning process, the use of appropriate illustrations can help in a more effective education. However, with the development of the surgical method, the development of the illustration must also be progressed, so that the effect can be expected more. In this study, we tried to create a surgical illustration to help understand laparoscopic partial nephrectomy by deriving limitations through the existing surgical illustration analysis process and establishing a development direction. Through the analysis of illustrations of laparoscopic partial nephrectomy in urological surgery textbooks, the limitations were derived and the direction of illustration production was established. The main improvements were the complement of black-and-white and cross-sectional illustrations, the need for illustrations reflecting recent surgical methods, and the need for development due to the lack of visual data on laparoscopic partial nephrectomy. The created illustration was edited with an atlas to be used as educational material and based on this, a presentation file was produced so that it could be used freely outside the limits of place and time. Also, an educational poster was produced to compare and view the surgical methods of the transperitoneal approach and the retroperitoneal approach. It is expected that the illustration of laparoscopic partial nephrectomy developed through this study and educational materials produced based on it will be provided so that it will be possible to effectively learn and improve the understanding of surgery for medical professionals and medical science students learning surgery.

저자(들)는 '의학논문 출판윤리 가이드라인'을 준수합니다.

저자(들)는 이 연구와 관련하여 이해관계가 없음을 밝힙니다.

**Received:** January 26, 2023; **Revised:** March 6, 2023;

**Accepted:** March 12, 2023

**Correspondence to:** 윤관현 (인천가톨릭대학교대학원 조형예술학과 바이오  
메디컬아트전공)

**E-mail:** artanato@naver.com

**Keywords** : Laparoscopic partial nephrectomy, Surgery illustration, Medical education, Surgical learning visual material

## 서론

일반적으로 말하는 콩팥암(renal cell carcinoma)은 콩팥에서 실질(parenchyma)에 해당하는 부분에 생기는 암인 세포암을 말한다. 2018년의 연구에 의하면 콩팥암은 한국인 발생률이 10만 명당 10.6명으로 전체 신규 발생 암의 2.2%로 10위 정도를 차지한다[1]. 초기에 발견되는 환자 수가 많아 평균 생존율이 84.1%로 높은 편이지만 발생 환자 수가 매년 꾸준히 늘어나는 추세이다.

콩팥암의 치료로 적용되는 수술인 콩팥절제술(nephrectomy)은 콩팥 전체를 절제하는 근치적콩팥절제술(radical nephrectomy)과, 콩팥 종양 부위만 절제하는 콩팥부분절제술(partial nephrectomy)이 있다. 콩팥부분절제술은 콩팥의 일부만 절제함으로써 콩팥의 기능을 최대한 보존할 수 있으면서 근치적콩팥절제술과 비교하였을 때 수술 이후 재발률의 차이가 없어 초기 콩팥암의 표준치료로 적용되는 수술이다.

복강경 콩팥부분절제술(laparoscopic partial nephrectomy)의 접근법에는 앞쪽으로 접근하여 들어가는 복막경유접근법(transperitoneal approach), 뒤로 들어가는 뒤복막접근법(retroperitoneal approach) 두 가지가 있다. 두 접근법은 수술 시간, 합병증, 수술 결과는 비슷하게 나타나나 환자의 복강내 수술 이력이나 종양의 위치에 따라 어떤 접근법을 적용할지 달라진다[2].

의료인이 외과 수술을 학습할 때 수술 영상과 사진은 복강경을 통해 보기 때문에 시야가 좁고 수술 시 파악이 필요한 구조물 간의 해부학적 이해가 떨어질 수 있다. 이러한 문제점의 해결로 일러스트레이션의 적절한 사용은 이러한 문제점을 개선하는 데 도움이 될 수 있다. 그러나 수술 방법이나 수술 기구 발전에 따라 일러스트레이션도 지속적인 개선과 발전이 필요하다.

기존의 비뇨기과수술 교재에서 복강경 콩팥부분절제술의 내용을 구성할 때 복막경유접근법과 뒤복막접근법을 같이 다루는 경향이 많다. 그러나 뒤복막접근법의 수술 방법에 대한 내용은 복막경유접근법에 비해 적은 비중을 차지하여 관련한 일러스트레이션이 적고 글로 간단히 서술되어 있는 경우가 있었다[3]. 또 수술 과정을 보여주는 일러스트레이션에서 혈관의 결찰(clamping) 방식, 종양 절제 후 봉합법에 대한 최근의 수술 방법을 반영하고 있는 일러스트레이션이 부

족하였다. 또한, 관련 일러스트레이션의 자료는 수술 과정 중 일부 단계만 들어가 있는 경우가 많았고[4-6], 흑백과 단면 일러스트레이션으로 제작되어 구조에 대한 이해가 어렵다고 판단되었다[3,6].

본 연구에서는 이러한 현행 자료의 한계점을 보완하기 위하여 새롭게 일러스트레이션을 제작하여 복강경 콩팥부분절제술에 대한 이해를 돕는 교육 자료 제공을 목적으로 하고 있다. 제작된 일러스트레이션은 아틀라스, 프레젠테이션, 포스터로 각각 구성하여 다양한 학습 자료로 제공하고자 한다.

## 방법

연구 진행 과정은 Fig. 1과 같이 진행되었다. 해부학 교재, 해부학 아틀라스, 비뇨기과수술 교재, 수술 영상[4,7-20]을 통해 자료 분석을 진행한 뒤 현행 자료의 한계점을 도출, 제작방향성을 구축하였다. 제작된 일러스트레이션을 토대로 교

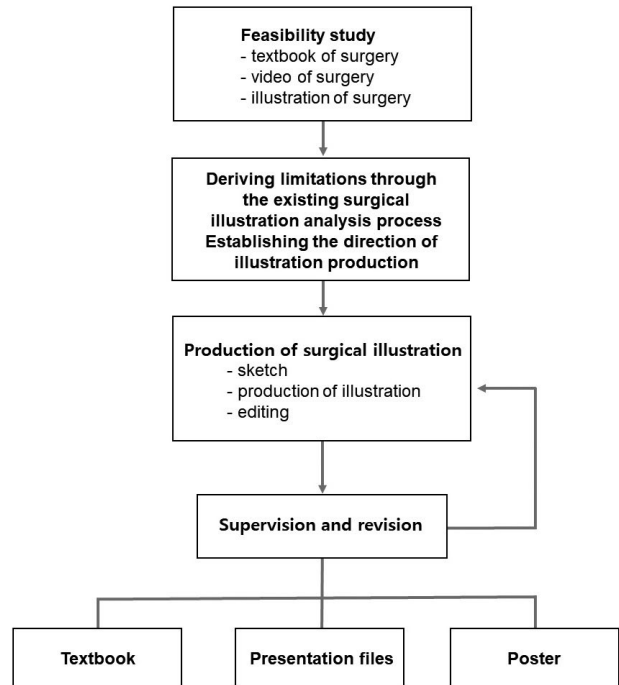


Fig. 1. Production procedures.

**Table 1.** References for surgical procedures.

Contents	References	Classification
Transperitoneal approach	Laparoscopic Partial Nephrectomy [10]	Article
	Laparoscopic Partial Nephrectomy [11]	Article
	Robotic partial nephrectomy technique [9]	Video
	Laparoscopic Partial Nephrectomy [12]	Video
	Robotic Partial Nephrectomy [13]	Video
	FlexDex Partial Nephrectomy [14]	Video
	Atlas of Robotic Urologic Surgery [4] Manual of Laparoscopic Urology [15]	Textbook Textbook
Retroperitoneal approach	Robotic retroperitoneal partial nephrectomy: a step-by-step guide [16]	Article
	Technique and Outcomes of Robot-assisted Retroperitoneoscopic Partial Nephrectomy: A Multicenter Study [17]	Article
	Retroperitoneal Partial Nephrectomy [18]	Video
	Gontero-Retroperitoneoscopic partial nephrectomy [19]	Video
	Robotic Left Retroperitoneal Partial Nephrectomy [20]	Video
Both of transperitoneal and retroperitoneal approaches	Atlas of Laparoscopic and Robotic Urologic Surgery [3]	Textbook
	Hinman’s Atlas of Urologic Surgery [5]	Textbook
	Laparoscopic Urologic surgery in Malignancies [6]	Textbook
	Laparoscopic partial nephrectomy: state of the art review [21]	Article
Surgical methods for clamping renal vessels	Comparison of Renal Artery vs Renal Artery-Vein Clamping During Partial Nephrectomy: A System Review and Meta-Analysis [22]	Article
	The C.L.A.M.P. Nephrometry score: A system for preoperative assessment of laparoscopic partial nephrectomy with Segmental Renal Artery Clamping [23]	Article
Comparison of transperitoneal and retroperitoneal approaches	Laparoscopic Partial Nephrectomy: Comparison of Transperitoneal and Retroperitoneal Approaches [2]	Article

육용 자료로 사용될 수 있는 형태인 아틀라스, 프레젠테이션, 포스터로 편집하였다.

**1. 사전 조사**

제작하기 앞서서 수술 내용을 이해하기 위하여 Table 1의 자료들을 바탕으로 정리하였다. 그 후 일러스트레이션을 제작하고 교육 매체로 편집하기 위해 사용된 프로그램은 Table 2와 같다.

**2. 복강경 콩팥부분절제술 수술 과정의 단계 분류**

복강경 콩팥부분절제술은 접근법에 따라 수술 과정이 달라진다. 복막경유접근법, 뒤복막접근법 각각의 수술 과정을 파악 후, 필요한 일러스트레이션의 제작을 계획하였다. 수술 과정의 단계는 해당 해부학 아틀라스[8], 비뇨기과수술 교재[3]와 수술 영상[9]을 참고하여 수술 단계를 나누었다.

**Table 2.** Production tools.

Items	Used programs
Production of illustrations	Clip Studio Paint Pro (CELSYS, Shinjuku, Japan) Adobe Photoshop (Adobe, California, USA)
Labelling	Adobe Illustrator (Adobe, California, USA)
Editing	Adobe InDesign (Adobe, California, USA)
3D modeling of surgical devices	Autodesk Maya (Autodesk, California, USA)

**1) 복막경유접근법 복강경 콩팥부분절제술**

큰창자, 지라, 이자 박리 → 콩팥문 박리 → 콩팥 종양 근처의 Gerota’s fascia를 열어 종양 확인 → 콩팥정맥, 동맥 각각

결찰 → 콩팥 종양 절제 → 절제 후 콩팥 봉합

2) 뒤복막접근법 복강경 콩팥부분절제술

뒤복막 박리, 콩팥 접근 → 콩팥문 박리 → 종양 근처의 Gerota's fascia 지방 제거 후 종양 확인 → 콩팥동맥 결찰 → 콩팥 종양 절제 → 절제 후 콩팥 봉합

3. 기존 일러스트레이션의 한계점 분석

비뇨기과수술 교재들 중 4권의 교재[3-6]에 삽입된 일러스트레이션을 분석하였다(Table 3). 콩팥절제술과 관련한 교재들 중 최근에 출판된 서적 그리고 수술 사진보다는 일러스트레이션을 주로 포함하고 있는 서적으로 선정하여 분석을 진행하였다. 논문의 경우 주로 수술 사진이나 위의 서적들의 일러스트레이션을 사용한 경우가 많아 제외하였다. 복강경 콩팥부분절제술과 관련한 일러스트레이션 중 자료가 부족한 내용이 있어 로봇 보조 복강경 콩팥부분절제술, 근직적콩팥절제술 일러스트레이션도 함께 포함하여 조사하였다.

비뇨기과수술 교재들에서 복강경 콩팥부분절제술에 대한 내용을 구성할 때 삽입되는 일러스트레이션은 Table 3과 같다. 주로 수술 사진을 삽입하는 경우가 많고 수술 전 준비에 대한 내용과 일부 수술 장면들을 보여주는 일러스트레이션을 사용하였다. 또한, 복강경 콩팥부분절제술의 접근법 종류인 복막경유접근법과 뒤복막접근법의 수술 방법의 내용을 같이 다루는 경우가 많으나 복막경유접근법의 수술 과정을 중점으로 구성하고 있었다. 이로 인해 뒤복막접근법과 관련한 일러스트레이션 자료는 복막경유접근법 일러스트레이션에 비하여 충분하지 않았다. 뒤복막접근법을 적용하였을 때 복막경유접근법과는 다른 해부학적 구조들이 보여지고 수술의 과정 역시 달라서 그에 맞는 시각자료가 필요해 보였다.

콩팥부분절제술의 수술 단계를 설명하는 일러스트레이션

중 최근의 수술 방법 내용 반영의 필요가 보이는 자료들이 있었다. 혈관 결찰 방법에서 콩팥정맥과 동맥을 모두 결찰하는 방법 콩팥동맥만 결찰하는 방법, 콩팥 종양의 위치에 따라 그 구역으로 주행하는 콩팥동맥 가지만 결찰하는 방법이 있으나 대부분의 일러스트레이션에서는 콩팥정맥과 동맥을 함께 결찰하는 장면을 주로 다루고 있었다. 또한, 최근에는 콩팥 봉합단계에서 콩팥의 손상을 막기 위해 매듭 방식이 아닌 봉합사 끝에 Hem-o-lok 클립을 고정하여 봉합하는 방식을 주로 사용하지만, 예전 방식인 매듭을 사용하여 봉합하는 장면을 그린 일러스트레이션을 사용하는 경우가 많았다.

교재에 삽입된 그림 중 흑백 일러스트레이션인 경우는 참고 교재 중 2권 정도였다. 환자의 수술 자세나 투관침(trocar) 삽입 위치 등 단순화하여 정보를 전달하는 경우에는 적합한 일러스트레이션일 수 있으나 수술 장면을 묘사하는 경우에는 적합하지 않을 수 있었다. 흑백일 경우 색에 대한 정보가 배제되면 구조에 대한 이해도가 떨어질 수 있는데 특히 혈관과 같이 비슷해 보이는 구조물인 경우 특히 구별이 어려울 수 있다.

주로 뒤복막접근법에서 수술 공간을 확장하기 위하여 풍선투관침을 삽입하는 장면을 보여줄 때 단면 일러스트레이션으로 설명하였다. 그러나 어느 높이에서의 단면인지에 대한 설명과 주변 구조물에 대한 설명이 없는 경우가 많았다.

4. 일러스트레이션의 제작 방향

기존 일러스트레이션의 자료의 한계점을 도출한 후 이를 보완하기 위한 일러스트레이션의 제작 방향을 잡았다. 최근의 수술 방법 내용을 반영하기 위하여 수술 영상과 논문을 통해 내용을 검토한 뒤, 필요한 일러스트레이션의 수량에 대한 구체적 계획을 세웠다. 흑백의 일러스트레이션으로는 장기, 혈관에 대한 정보 전달이 어려워 컬러로 작업하였다. 콩

Table 3. Analysis of illustrations of laparoscopic partial nephrectomy in urological surgery textbooks.

Textbook	Number of illustration		Suture method	Clamping vessels	Color	Note
	Transperitoneal approach	Retroperitoneal approach				
Atlas of Laparoscopic and Robotic Urologic Surgery [3]	13	4	Clip	Clamping renal artery and vein	Black and white	-
Atlas of Robotic Urologic Surgery [4]	11	-	-	-	Color	Robot-assisted radical surgery
Hinman's Atlas of Urologic Surgery [5]	5	5	-	-	Color	Robot-assisted surgery
Laparoscopic Urologic Surgery in Malignancies [6]	3	1	Knot tying	Clamping renal artery and vein	Black and white	-

**Table 4.** Planning for illustration of production.

Item		Style	Number	
Approach methods	Transperitoneal approach course	Realistic description and three-dimensional composition	1	
	Retroperitoneal approach course		2	
Surgical methods	Transperitoneal approach	Patient positioning	Simplification	1
		Placement of surgical team		1
		Inserting sites of trocar		1
		Surgical procedure	Realistic description	7
			Simplification	3
	Retroperitoneal approach	Patient positioning	Simplification	1
		Placement of surgical team		1
		Inserting sites of trocar		1
Surgical procedure		Realistic description	6	
Total			25	

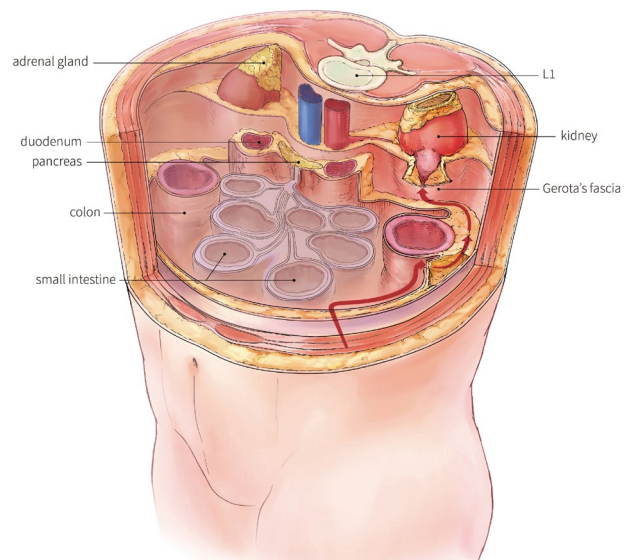
팔, 큰창자, 혈관, 지방조직, 근막 등의 사실적인 묘사를 위하여 수술 사진을 바탕으로 제작한 컬러 팔레트를 참고하여 일러스트레이션 채색을 진행하고자 하였다. 채색 작업은 실제 장기와 조직의 색감을 사용하면서 혈관과 같은 구조는 해부학에서 관용적으로 사용되는 색감을 사용하여 구조에 대한 이해를 돕고자 하였다. 또한, 기존 자료에서는 대부분 다루지 않았던 뒤복막접근법과 관련하여 일러스트레이션을 작업하고, 단면적이고 평면적 구도에서 벗어나 새로운 구도의 입체적 일러스트레이션을 제작하고자 하였다.

**5. 제작 방법 및 과정**

**1) 일러스트레이션 제작 계획 및 제작**

제작에 앞서 필요한 일러스트레이션을 파악하기 위하여 구성을 계획하고 세부항목을 세웠다(Table 4). 복막경유접근법과 복막뒤접근법의 접근 경로를 보여주는 해부학 일러스트레이션 그리고 두 접근법마다의 환자 수술 자세, 수술팀 배치, 투관침 삽입 위치, 수술 과정에 대한 일러스트레이션의 제작 의도와 정보 전달에 적합한 그림의 스타일을 정하고 수량을 정리하였다.

전체적으로 컬러 일러스트레이션으로 제작되나 내용에 따라 그림의 스타일을 조정하여 제작하였다. 예를 들어 환자의 자세나 수술팀의 배치를 보여줄 때는 단순화된 그림으로 정보를 직관적으로 전달할 수 있도록 하였고, 수술 과정의 장면을 묘사하는 일러스트레이션은 실제 수술 시야와 비슷하게 구도를 잡고 조직에 대한 질감 묘사와 색감을 실제와 비슷하게 표현하도록 하였다.



**Fig. 2.** Transperitoneal approach.

**2) 복막경유접근법**

**(1) 접근 경로**

단면이 아닌 입체적 구도로 변환하여 콩팥과 주변 장기들과의 상관관계를 입체적으로 이해할 수 있는 새로운 일러스트레이션을 제작하였다. 제작된 일러스트레이션에 라벨링을 삽입하여 구조에 대한 정보를 더하였고 화살표를 통해 복막경유접근법의 경로의 방향을 표시하였다. 화살표를 따라가면 복강으로 들어가 큰창자 옆의 White line of Toldt를 절개하고 뒤복막 안으로 들어가 콩팥을 감싸고 있는 Gerota's fascia

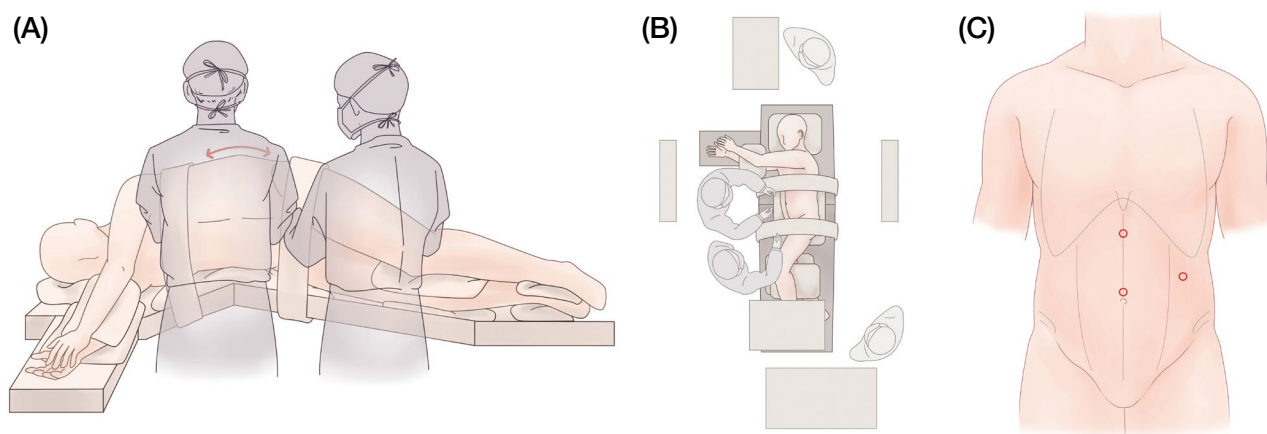


Fig. 3. Surgical preparation of transperitoneal approach.

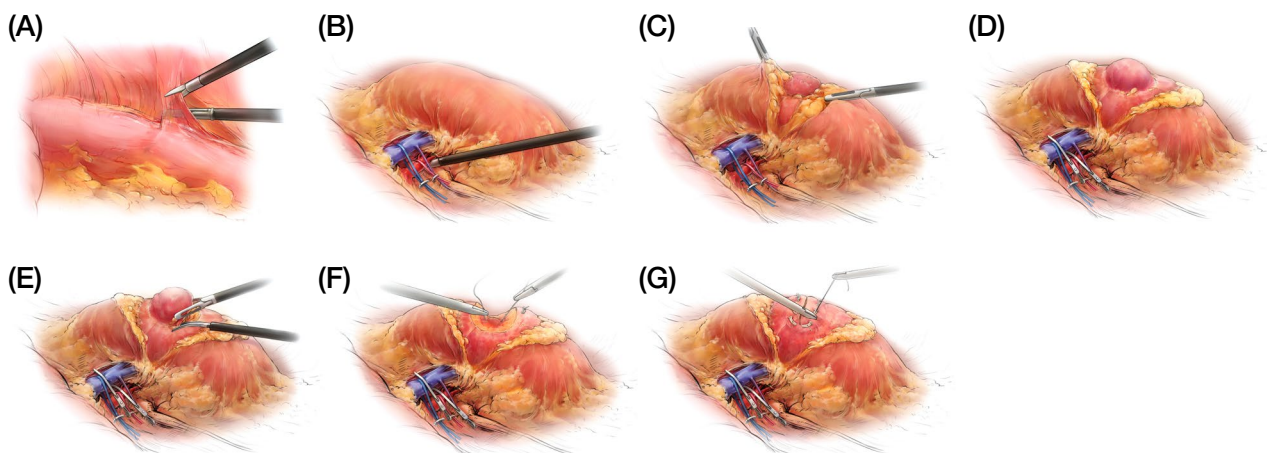


Fig. 4. Illustrations of surgical procedure for transperitoneal approach. (A) White line of Toltdt incision for detachment of the large intestine, (B) Detachment of the tissue adjacent to the hilum of kidney, (C) Identification of tumor after cutting the Gerota's fascia, (D) Clamping the renal artery and vein, (E) Resection of renal tumor, (F, G) Renal suturing.

까지 접근하는 경로를 확인할 수 있도록 하였다(Fig. 2).

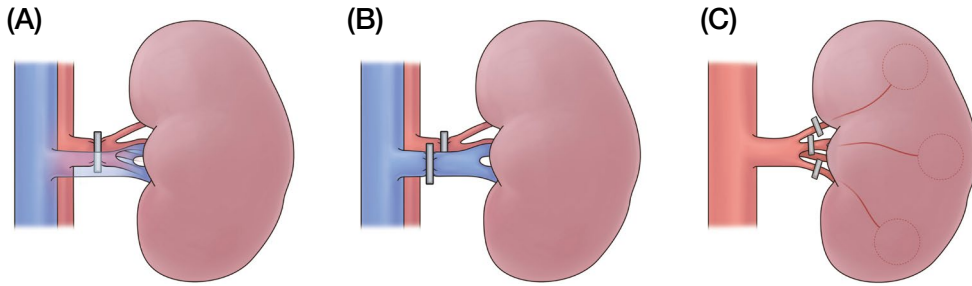
(2) 수술 준비 및 수술 과정

수술을 진행하기 전의 단계인 환자 수술 자세, 수술팀 배치, 투관침 삽입 위치에 대한 내용을 설명하는 일러스트레이션을 제작하였다. 컬러 일러스트레이션이지만 단순화된 스타일로 제작하여 정보가 직관적으로 전달될 수 있도록 하였다(Fig. 3).

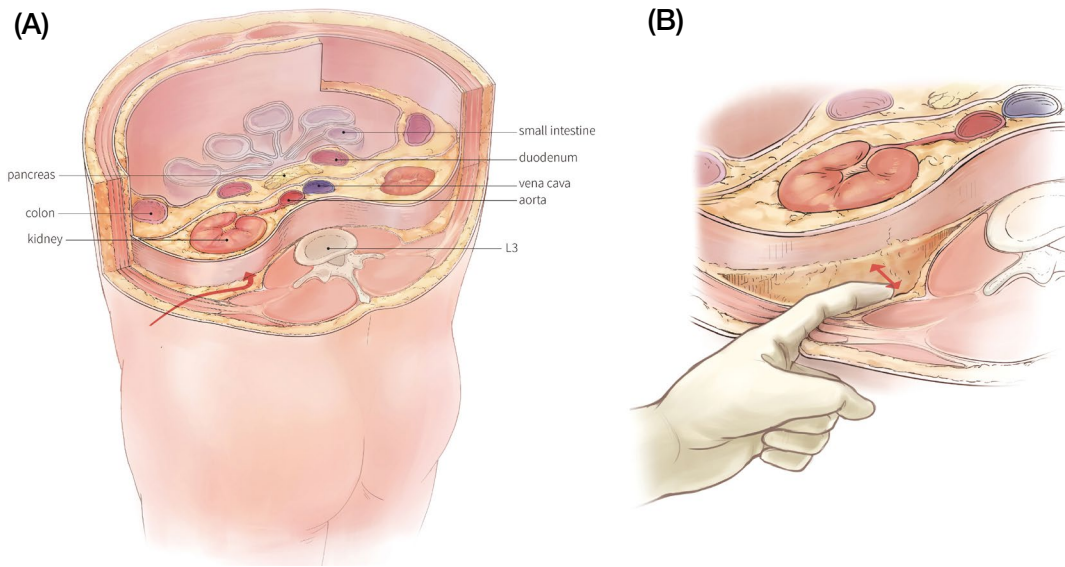
복막경유접근법 수술 자세를 나타내기 위하여 수술 침대의 측면에서 보이는 환자의 모습으로 작업하였고, 수술자의 위치에 대한 정보를 설명하기 위하여 수술자의 모습을 삽입하였다. 수술팀 배치 일러스트레이션은 전체의 위치를 보여주기 위하여 위에서 아래로 보는 시점으로 제작하였다. 투관

침 삽입 위치 일러스트레이션은 투관침이 삽입되는 위치를 빨간 원으로 표기하였고 위치에 대한 정보를 주기 위하여 가슴우리의 아래모서리, 칼돌기, 엉덩뼈능선의 위치를 표시하였다.

콩팥부분절제술을 진행할 때의 과정 일러스트레이션은 사실적인 표현을 위하여 수술 영상[12]을 참고로 제작한 컬러 팔레트를 사용하여 채색을 진행하였다. 큰창자, 지방조직, 근막, 혈관, 콩팥, 종양의 질감에 대한 표현을 실제와 비슷하게 구현하고자 하였다. 사실적인 묘사로 인하여 구조에 대한 이해가 방해되지 않도록 부분적으로 해부학에서 관용적으로 사용되는 컬러도 함께 융합하여 작업하였다. 예를 들면 혈관에서 동맥은 빨간색, 정맥은 파란색으로 표현하였다. 이러한 과정을 거쳐 제작된 일러스트레이션은 Fig. 4와 같다.



**Fig. 5.** Illustrations of surgical methods for clamping renal vessels. (A) Clamping both the renal artery and vein, (B) Clamping only the renal artery, (C) Selectively clamping the branches of the renal artery according to the tumor site.



**Fig. 6.** Retroperitoneal approach. (A) A course of retroperitoneal approach, (B) Explanation of separation between the retroperitoneum and psoas major muscle.

콩팥혈관 결찰 방법에 대한 세부 내용을 첨부하기 위하여 결찰 위치를 표기한 일러스트레이션을 추가로 제작하였다. 위에 제작된 Fig. 8과 달리 정보에 대한 전달을 위하여 단순화된 콩팥과 혈관의 모습으로 제작하였다(Fig. 5).

### 3) 뒤복막접근법

#### (1) 접근 경로

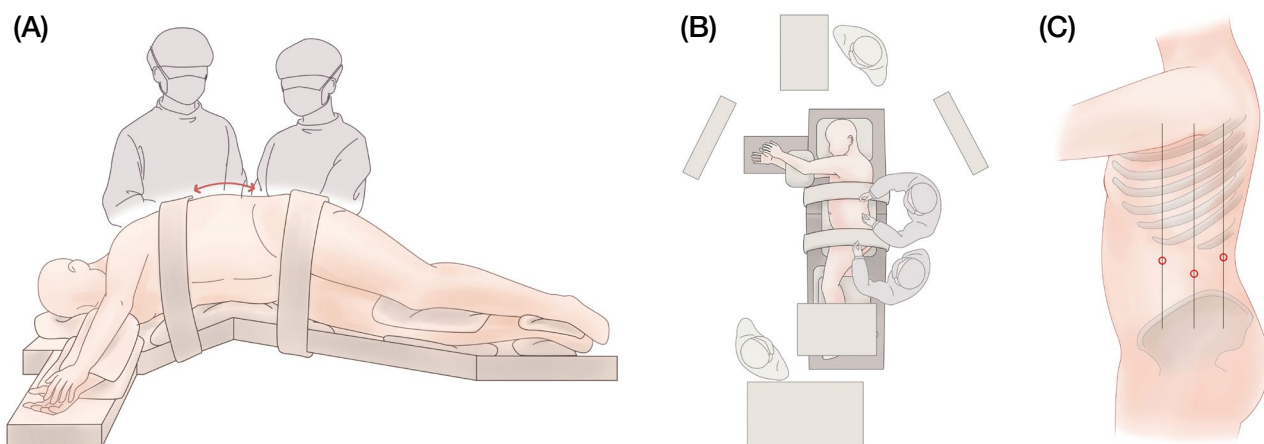
첫째허리뼈에서부터 단계적으로 셋째허리뼈 높이까지의 단면을 보여주어 콩팥과 주변 장기들과의 관계를 볼 수 있도록 하였다. 뒤복막접근법에서 수술을 시작하기 전 수술 공간을 확보하기 위해 큰허리근과 뒤복막을 분리하는 장면을 추가로 작업하였다. 최종적으로 제작된 결과물은 Fig. 6과 같다.

#### (2) 수술 준비 및 수술 과정

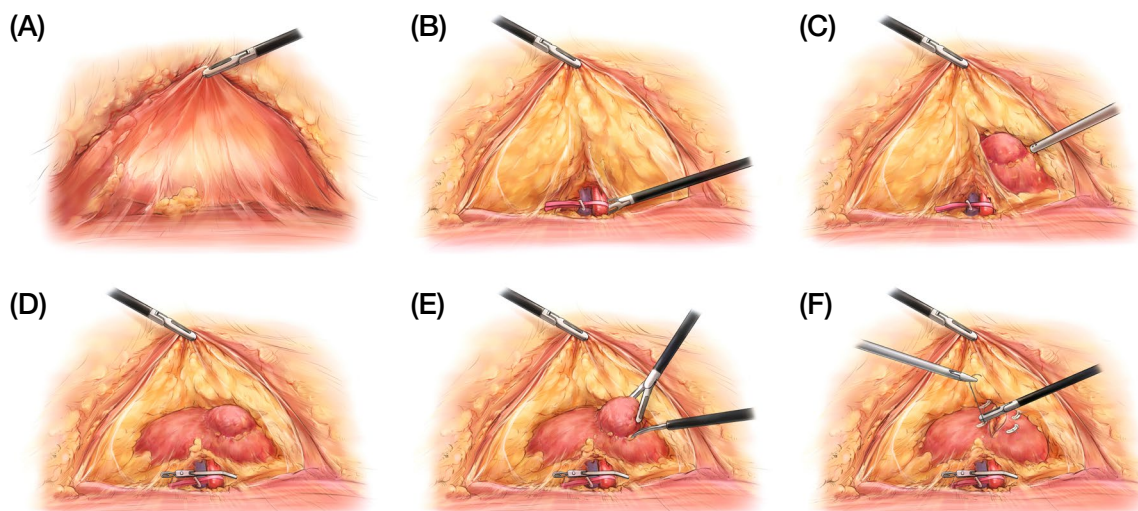
복막경유접근법 수술 전 준비 단계의 일러스트레이션과 마찬가지로 직관적인 정보 전달을 위해 단순화한 일러스트레이션으로 작업하였다(Fig. 7). 뒤복막접근법의 수술 과정을 묘사하기 위하여 실제 수술 영상과 수술 사진을 통해 질감에 대한 연구를 진행하였고 이를 일러스트레이션에 반영하였다. 뒤복막을 감싸는 근막과 큰허리근을 감싸는 근막의 질감 차이를 주었고, 지방조직이나 근막을 절개했을 때의 조직을 구별되게 표현하여 각각의 구조에 대한 이해를 높이고자 하였다. 제작된 일러스트레이션은 Fig. 8과 같다.

#### 4) 교육용 매체 제작

제작된 일러스트레이션은 교육 자료로 활용할 수 있는 아틀라스로 구성하였다. 비뇨기과수술 교재에서 포함되는 내용 중 콩팥부분절제술의 내용을 교재로 사용될 수 있도록 편집



**Fig. 7.** Surgical preparation of retroperitoneal approach. (A) Patient position for surgery, (B) Placement of surgical team, (C) Inserting sites of trocar.



**Fig. 8.** Illustrations of surgical procedure for the retroperitoneal approach. (A) Detachment of the retroperitoneum, (B) Detachment of the hilum of kidney, (C) Identification of tumor site, (D) Clamping the renal artery, (E) Resection of renal tumor, (F) Renal suturing.

하였다. 이를 바탕으로 프레젠테이션 파일과 포스터도 제작하였다. 다양한 매체를 사용하므로 개인의 학습 환경에 맞는 적합한 자료를 사용할 수 있게 하여 학습의 효율성을 높이고자 하였다. 제작된 교육용 매체의 구성에 대한 자세한 정보는 Table 5와 같다.

아틀라스의 제목은 『비뇨기과수술 복강경 콩팥부분절제술』로 하였고 책의 크기는 충분한 여백이 있으면서 일러스트레이션의 배치에 영향을 주지 않도록 하기 위하여 210×275 mm 사이즈로 설정하였다. 제작된 일러스트레이션의 명확한 정보 전달을 위해 장기와 수술 기구에 라벨링을 추가하였다. 또한, 페이지의 구성에 맞게 일러스트레이션을 추가로 편집하여 일러스트레이션이 중심이 되는 레이아웃으로 기초 디

자인을 구축하였다.

제작된 아틀라스의 내용을 기반으로 온라인 또는 전자 기기를 통해 학습이 가능하여 휴대성이 좋은 프레젠테이션 파일을 제작하였다. 화면을 통해 보는 글의 가독성을 고려하여 글자 수를 줄였고 그림을 통해 정보를 전달할 수 있도록 구성하였다. 아틀라스와 같은 내용 구성과 포인트 컬러를 사용하면서 매체의 통일성이 느껴지게 하였다.

포스터에서는 복강경 콩팥부분절제술의 복막경유접근법과 뒤복막접근법의 수술 방법과 과정에 대한 내용을 쉽게 비교하며 볼 수 있도록 포스터의 레이아웃을 설정하여 제작하였다. 한 페이지 안에 전체 내용이 구성되기 때문에 아틀라스와 프레젠테이션과 비교하였을 때 글은 내용 전달에 영향을

**Table 5.** Composition of educational media.

Media	List		
Atlas	Introduction		
	Laparoscopic partial nephrectomy	Transperitoneal approach	
		Retroperitoneal approach	
	Transperitoneal laparoscopic partial nephrectomy	Patient positioning	
		Placement of surgical team	
		Inserting sites of trocar	
	Surgical procedure		
		Retroperitoneal laparoscopic partial nephrectomy	Patient positioning
			Placement of surgical team
	Inserting sites of trocar		
Surgical procedure			
	Laparoscopic partial nephrectomy	Transperitoneal approach	
		Retroperitoneal approach	
Transperitoneal laparoscopic partial nephrectomy	Patient positioning		
	Placement of surgical team		
	Inserting sites of trocar		
Surgical procedure			
	Retroperitoneal laparoscopic partial nephrectomy	Patient positioning	
		Placement of surgical team	
Inserting sites of trocar			
Surgical procedure			
	Transperitoneal approach	Patient positioning	
		Placement of surgical team	
Inserting sites of trocar			
	Surgical procedure		
		Retroperitoneal approach	Patient positioning
Placement of surgical team			
Inserting sites of trocar			
	Surgical procedure		
		Others (main images, detailed images)	

주지 않는 범위 내에서 최소화하여 삽입하였다.

수술 장면 일러스트레이션을 제작 시 필요한 수술 기구들의 정확한 구도를 잡기 위하여 Maya를 이용하여 3D 그래픽으로 모델링하였다. 제작된 기구 모델링을 원하는 구도로 잡은 후 작업 중인 일러스트레이션에 적용하여 수술 내용에 맞으면서도 자연스러운 구도를 연출하였다.

## 결 과

### 1. 아틀라스

최종적으로 제작된 책의 형태는 210×275 mm 크기, 내지 40페이지로 일러스트레이션 25개가 삽입되어 있다. 사철제



**Fig. 9.** Front and back images of atlas cover. The atlas can be downloaded from the following link: [https://www.anatomy.re.kr/rang\\_board/list.html?num=265929&code=keyword](https://www.anatomy.re.kr/rang_board/list.html?num=265929&code=keyword).

본으로 제작되어 책의 펼침성이 좋아 학습할 때 불편함이 없도록 하였다. 최종적인 결과물은 Fig. 9의 형태와 같다. 아틀라스 파일은 대한해부학회 홈페이지 <https://www.anatomy.re.kr>의 [해부학 정보]에서 다운로드 가능하다.

### 2. 프레젠테이션 파일

완성된 프레젠테이션 파일의 최종 결과물 모습은 Fig. 10의 형태이다. 그림을 중점으로 정보를 전달하기 위해 콩팥암에 관련하여 소개하는 내용을 생략하고 복막경유접근법과 뒤복막접근법의 페이지를 각각 만들었다. 프레젠테이션 파일의 최종적 형태는 1920×1080 크기이며 페이지 수는 26 페이지이다. 프레젠테이션 파일은 대한해부학회 홈페이지 <https://www.anatomy.re.kr>의 [해부학 정보]에서 다운로드 가능하다.

### 3. 포스터

최종 포스터는 Fig. 11과 같으며 A0 (1189×841 mm) 크기로 제작하였다. 복막경유접근법의 수술 방법과 뒤복막접근법의 수술 방법의 내용을 같이 배치함으로 두 접근법의 내용을 각각 비교하며 볼 수 있도록 하였다.

## 고 찰

기존의 교육 자료로 사용되는 비뇨기과수술 교재의 복강경 콩팥부분절제술 일러스트레이션을 분석하여 한계점과 보

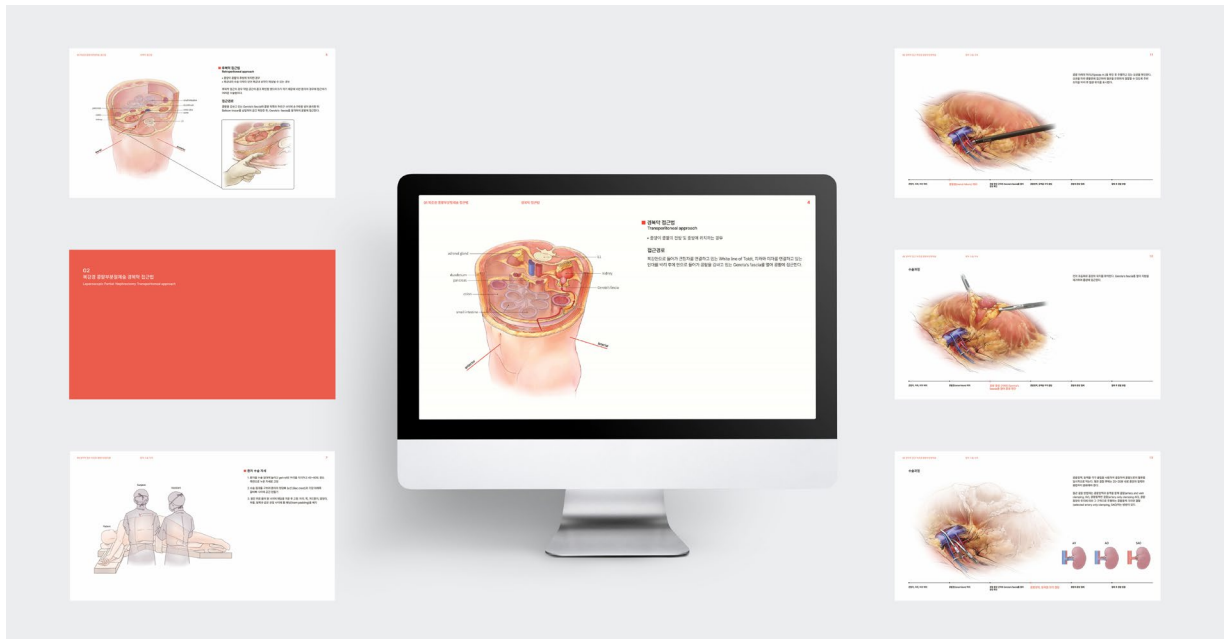


Fig. 10. Production of presentation files to show the surgical methods of the transperitoneal approach and the retroperitoneal approach. The presentation file can be downloaded from the following link: [https://www.anatomy.re.kr/rang\\_board/list.html?num=265930&code=keyword](https://www.anatomy.re.kr/rang_board/list.html?num=265930&code=keyword).

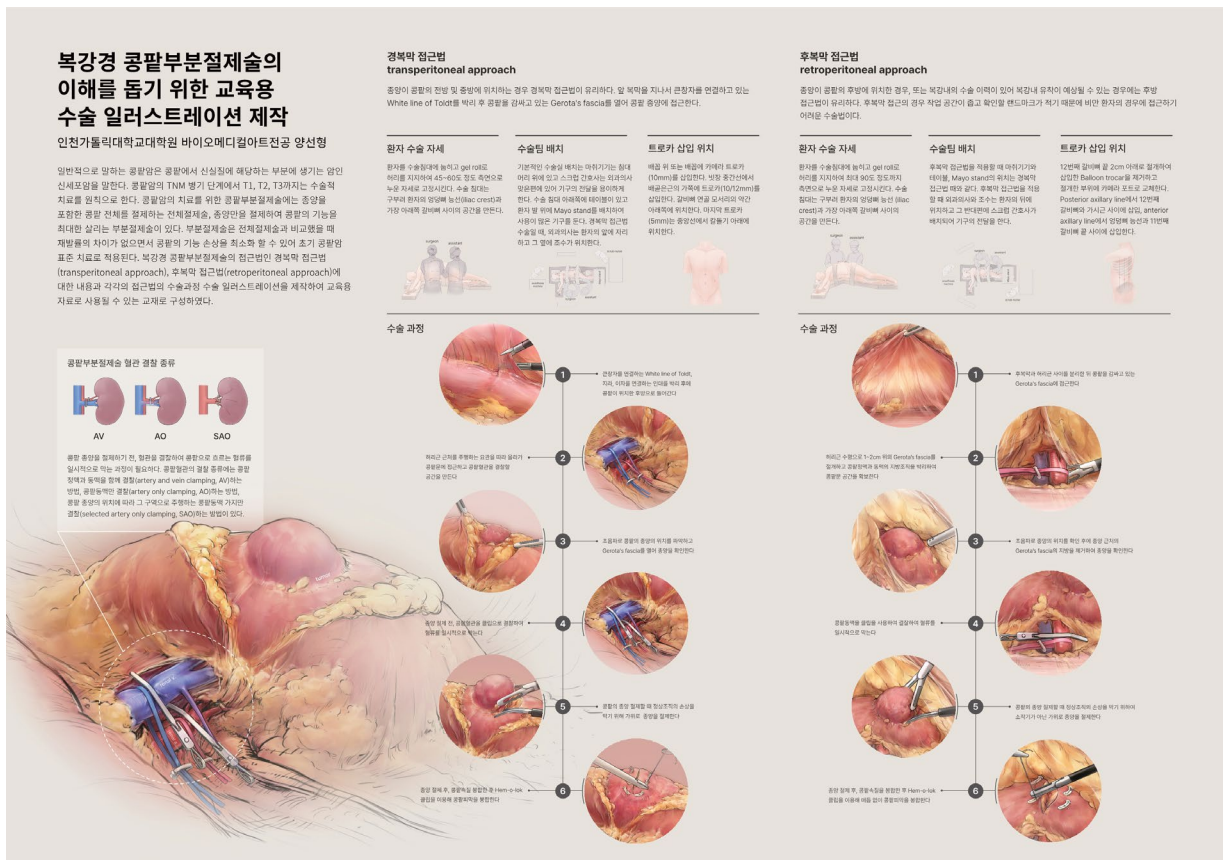


Fig. 11. Production of an educational poster to compare and view the surgical methods of the transperitoneal and retroperitoneal approaches.

완점을 도출해 이를 보완하는 교육용 일러스트레이션을 제작하였다.

복막경유접근법에 대한 이전 자료 중 복막경유의 접근 경로를 한눈에 보여주는 일러스트레이션은 거의 없었고, 뒤복막에서 수술 공간을 확장시키는 모습을 보여주는 단면 일러스트레이션이 대부분이었다. 단면 일러스트레이션의 위치는 열두째갈비뼈 바로 아래나 큰창자와 콩팥의 단면을 함께 볼 수 있는 첫째허리뼈에서 둘째허리뼈 높이였다. 그러나 구조들에 대한 설명이 부족하여 어느 높이의 단면인지 알기 어려웠고 콩팥에 접근하는 경로를 주로 보여주기 위하여 주변 장기들을 간략하게 보여주거나 생략하는 경우도 있었다. 이러한 한계점을 보완하기 위해 단면이 아닌 첫째허리뼈 높이와 셋째허리뼈 높이에서 볼 수 있는 주변 장기 구조들을 단계적으로 보여줄 수 있는 입체적 구도로 제작하였다.

뒤복막접근법에 대한 기존 교재에서 뒤복막접근법에 대한 일러스트레이션은 수술 공간을 확보하기 위한 손가락 또는 풍선투관침이 삽입되는 단면 일러스트레이션이 있었다. 이러한 자료는 콩팥 주변부에 대한 설명이 있으나 대부분 흑백으로 제작되고 주변 구조물에 대한 정보가 같이 포함되어 있지 않아 그림에 대한 이해가 어려웠다. 이를 보완하기 위하여 컬러를 사용하고 단면이 아닌 입체적 구도의 일러스트레이션을 새로 제작하였다.

컬러 일러스트레이션으로 제작하여 흑백 일러스트레이션에 비해 해부학적 구조에 대한 정보를 좀 더 쉽고 명확하게 전달될 수 있도록 하였다. 컬러는 실제 색과 유사하게 묘사하였으나 혈관과 같은 구조물은 해부학에서 관용적으로 사용되는 색으로 표현하여 그림에 대한 이해를 도울 수 있도록 하였다. 현행 자료로 사용되는 교재는 주로 글로 수술에 대한 내용을 설명하고 필요한 일부의 내용만 일러스트레이션을 넣는 경우가 많았다. 특히, 뒤복막접근법은 복막경유접근법에 비해 비교적 간략하게 서술하는 경우가 많아 뒤복막접근법의 일러스트레이션 개발이 필요하였다. 뒤복막접근법의 접근 경로와 뒤복막을 확장하는 모습을 보여주는 일러스트레이션 각 1점씩, 수술 전 준비에 대한 설명을 위해 환자 수술 자세, 수술팀 배치, 투관침 삽입 위치를 설명하는 일러스트레이션 각 1점씩, 수술 장면을 묘사하는 수술 일러스트레이션 6점을 제작하였다. 최종적으로 제작된 일러스트레이션은 복막경유접근법 14점과 뒤복막접근법 11점을 제작하여 총 25점의 일러스트레이션의 개발을 진행하였다. 복강경 콩팥부분 절제술 수술 과정 중 혈관 결찰 단계에서 콩팥동맥과 정맥을 각각 결찰하는 장면을 보여주는 일러스트레이션은 기존 자료에서도 볼 수 있었다. 그러나 그 외의 결찰 방법인 콩팥동맥만 결찰, 종양의 위치로 주행하는 콩팥동맥 가지만 결찰하

는 방법에 대해 설명하는 자료는 부족하여 이에 대한 내용을 반영한 일러스트레이션의 개발이 필요하였다. 콩팥정맥과 동맥을 각각 결찰하는 장면을 보여주는 수술 일러스트레이션을 제작하고 추가로 콩팥동맥만 결찰, 종양의 위치로 주행하는 콩팥동맥 가지만 결찰하는 내용을 설명하는 일러스트레이션을 작업하여 부족한 내용을 보강하였다. 또한, 콩팥의 종양 절제 후 콩팥을 봉합하는 과정에서 매듭을 사용하는 봉합법이 아닌 현재 주로 사용되는 봉합법인 봉합사 끝에 Hem-o-lok 클립을 고정하여 봉합하는 내용을 반영한 일러스트레이션을 제작하였다.

기존의 자료에서 복강경 콩팥부분절제술의 뒤복막접근법의 수술 공간 확보를 위한 뒤복막 확장을 보여주는 단면 일러스트레이션이 있었다. 대부분 평면적이고 단면으로 보여주는 구도의 일러스트레이션인 경우가 많아 어느 높이에서 보여주는 단면인지 정보를 확인하기 어려웠고 주변 장기들과의 관계를 입체적으로 이해하기에는 어려움이 있었다. 이러한 2D 일러스트레이션의 한계를 극복하기 위하여 복막경유접근법과 뒤복막접근법의 접근 경로를 보여주는 일러스트레이션을 입체적으로 보일 수 있도록 구도를 설정하고 첫째허리뼈 높이에서 셋째허리뼈 높이의 구조물들을 계단식으로 보여주어 콩팥에 접근할 때 주변의 구조들을 입체적으로 이해하기 쉽게 하였다.

이러한 과정을 거쳐 제작된 일러스트레이션은 교육 자료로 사용되기 용이하도록 아틀라스와 프레젠테이션, 포스터로 편집하였다. 아틀라스는 글보다는 일러스트레이션이 주요 구성이 되는 형식으로 편집하여 제작하였다. 기존의 비뇨기과 교재의 구성은 복강경 콩팥부분절제술의 복막경유접근법 수술 방법에 대하여 서술 후에 간략하게 뒤복막접근법에 대해 설명하고 있는 경향이 많아 시각적 자료가 충분하지 못한 경우가 많았다. 이를 보완하기 위해서 복막경유접근법과 비슷한 중요도를 가질 수 있도록 구성을 계획하였다. 복막경유접근법과 뒤복막접근법의 내용을 서술 후에 접근 경로를 비교하여 볼 수 있도록 일러스트레이션을 배치하고 차례대로 복막경유접근법 수술 방법, 뒤복막접근법 수술 방법에 대한 내용을 보여주는 내용으로 편집하였다. 제작된 아틀라스의 내용을 기반으로 전자 기기를 통해 볼 수 있어 휴대성의 장점을 가지는 프레젠테이션 파일을 제작하였다. 포스터 역시 아틀라스의 내용을 기반으로 하여 복강경 콩팥부분절제술 복막경유접근법, 뒤복막접근법의 수술 과정을 비교하며 확인할 수 있도록 편집하여 한 페이지로 확인할 수 있게 제작하였다. 다양한 매체들을 사용하여 학습자의 용도에 맞춰 적합한 교육 자료를 사용할 수 있게 하였다.

## 결 론

콩팥부분절제술은 콩팥의 손상을 최소화시키면서 근치적 콩팥절제술과 비교하였을 때 재발률의 차이가 없어 초기 콩팥암의 표준치료로 적용되는 수술이다. 그러나 근치적콩팥절제술보다 난이도가 높아 수술에 대한 충분한 사전 이해가 필요하다. 의료인이 수술에 대한 학습 자료로 영상과 사진뿐만 아니라 일러스트레이션을 함께 사용한다면 수술에 대한 학습 효과는 더 올라갈 것이다. 그러므로 수술의 방법과 기구의 발전에 따라서 일러스트레이션도 새롭게 제작해야 할 필요가 있다.

본 연구는 기존의 복강경 콩팥부분절제술 일러스트레이션 분석을 통해 기존의 한계점을 보완한 새로운 일러스트레이션의 개발을 진행하여 의료인의 학습에 도움을 제공하고자 한다. 기존 자료를 분석하여 도출한 개선점을 바탕으로 복강경 콩팥부분절제술 복막경유접근법과 뒤복막접근법의 접근 경로, 수술 전 준비, 수술 과정의 내용을 설명하는 일러스트레이션을 각각 제작하여 총 25점의 일러스트레이션의 개발을 진행하였다. 완성된 일러스트레이션은 교육 자료로 활용될 수 있는 일러스트레이션 중점의 아틀라스와 전자 기기 등을 사용하여 볼 수 있어 휴대성이 좋은 프레젠테이션 파일, 복막경유접근법과 뒤복막접근법의 수술 과정을 한눈에 비교하며 볼 수 있도록 교육용 포스터를 제작하였다.

컬러와 입체적 구도로 새로운 일러스트레이션을 제작하여 장기들의 관계를 입체적으로 이해할 수 있게 하였고, 기존 자료에서 내용의 보완이 필요한 부분과 내용이 충분치 않았던 부분들을 일러스트레이션을 제작하였다. 제작된 복강경 콩팥부분절제술의 일러스트레이션을 기반으로 다양한 교육 매체로 구성하여 수술에 대한 효과적인 학습이 가능하게 하여 이해도를 높일 수 있을 것이라 기대한다.

## REFERENCES

1. Ministry of Health and Welfare (MOHW). National Cancer Registration Project Annual Report (2018 Cancer Registration Statistics). 2021. p. 21.
2. Wright JL, Porter JR. Laparoscopic partial nephrectomy: comparison of transperitoneal and retroperitoneal approaches. *J Urol*. 2005;174:841-5.
3. Bishoff JT, Kavoussi LR. Atlas of Laparoscopic and Robotic Urologic Surgery. 3rd ed. Philadelphia: Elsevier; 2016. pp. 132-42.
4. Su LM. Atlas of Robotic Urologic Surgery. 2nd ed. New York: Humana Press (Springer); 2017. pp. 133-41.
5. Smith JA Jr, Howards SS, Preminger GM, Dmochowski RR. Hinman's Atlas of Urologic Surgery. 4th ed. Philadelphia: Elsevier; 2018. pp. 122-7, pp. 234-40.
6. de la Rosette JJ, Gill IS. Laparoscopic Urologic surgery in Malignancies. Berlin: Springer; 2005. pp. 49-57.
7. Drake RL, Vogl AW, Mitchell AWM. Gray's anatomy for student. 4th ed. Amsterdam: Elsevier; 2019. pp. 374-81.
8. Netter FH. Atlas of Human Anatomy. 5th ed. Philadelphia: Elsevier; 2010. pp. 308-22.
9. Seoul National University Bundang Hospital Urology Cancer Center. Robotic partial nephrectomy technique [Internet] [cited 2021 August 22]. Available from: <https://www.youtube.com/watch?app=desktop&v=5cJ59tUE9K8>.
10. Zhao PT, Richstone L, Kavoussi LR. Laparoscopic partial nephrectomy. *Int J Surg*. 2016;36:548-53.
11. Gurram S, Kavoussi L. Laparoscopic partial nephrectomy. *J Endourol*. 2020;34:S17-24.
12. Olympus Medical Systems Europe and MEA. Laparoscopic Partial Nephrectomy [Internet]. Stolzenburg JU. [cited 2021 August 22]. Available from: <https://www.youtube.com/watch?app=desktop&v=LZj7EYbnrw0>.
13. HenryFordTV. Robotic Partial Nephrectomy [Internet]. [cited 2021 August 22]. Available from: <https://www.youtube.com/watch?app=desktop&v=2agv9pbmwp0>.
14. FlexDex Surgical. FlexDex Partial Nephrectomy [Internet]. Castellón Vela I. [cited 2021 August 22]. Available from: <https://vimeo.com/394964213>.
15. Rosenblatt A, Bollens R, Cohen BE. Manual of Laparoscopic Urology. Berlin: Springer; 2008. pp. 35-48.
16. Ghani KR, Porter J, Menon M, Rogers C. Robotic retroperitoneal partial nephrectomy: a step-by-step guide. *BJU Int*. 2014;114:311-3.
17. Hu JC, Treat E, Filson CP, McLaren I, Xiong S, Stepanian S, et al. Technique and outcomes of robot-assisted retroperitoneoscopic partial nephrectomy: a multicenter study. *Eur Urol*. 2014;66:542-9.
18. Seattle Science Foundation. Retroperitoneal Partial Nephrectomy [Internet]. Porter J. [cited 2021 August 22]. Available from: <https://www.youtube.com/watch?app=desktop&v=44rC-kFBzw>.
19. WeUro.org. Gontero-Retroperitoneoscopic partial nephrectomy [Internet]. Gontero P. [cited 2021 August 22]. Available from: <https://vimeo.com/405212219>.
20. Fondazione Vincenzo Pansadoro. Robotic Left Retroperitoneal Partial Nephrectomy. [Internet] Bollens R. [cited 2021 August 22]. Available from: [https://www.youtube.com/watch?app=desktop&v=ZQgcKXU\\_a8](https://www.youtube.com/watch?app=desktop&v=ZQgcKXU_a8).
21. Olweny E, Faiena I, Han C. Laparoscopic partial nephrectomy: state of the art review. *Open Access Surgery*. 2014;7:59-69.
22. Cao J, Zhu S, Ye M, Liu K, Liu Z, Han W, et al. Comparison

of Renal Artery vs Renal Artery-Vein Clamping During Partial Nephrectomy: A System Review and Meta-Analysis. J Endourol. 2020;34:523-30.

23. Wang Y, Chen C, Qin C, Li X, Wang Y, Zhang J, et al. The

C.L.A.M.P. Nephrometry score: A system for preoperative assessment of laparoscopic partial nephrectomy with segmental renal artery clamping. Sci Rep. 2018;8:9717.

**간추림** : 복강경 콩팥부분절제술은 콩팥의 종양 위치나 환자의 조건에 따라 적용되는 접근법이 달라질 수 있다. 접근법마다 수술 시 확인해야 하는 구조들이 달라진다. 수술을 학습할 때 실제 수술 장면의 사진이나 영상만을 사용하면 시야가 좁고 구조 간의 구별이 어려워 수술에 대한 이해가 떨어질 수 있다. 이러한 학습 과정에서 적절한 일러스트레이션의 사용은 보다 효과적인 교육에 도움이 될 수 있다. 그러나 수술 방법의 발전에 따라 일러스트레이션의 발전 역시 함께 진행되어야 그 효과를 더욱 기대할 수 있다. 본 연구에서는 기존의 수술 일러스트레이션 분석 과정을 통해 한계점을 도출하고 발전 방향성을 구축하여 복강경 콩팥부분절제술의 이해를 돕기 위한 수술 일러스트레이션을 제작하고자 하였다. 비뇨기과수술 교재의 복강경 콩팥부분절제술에 관한 일러스트레이션 분석을 통해 한계점을 도출하고 이를 보완할 수 있는 일러스트레이션의 제작 방향성을 구축하였다. 흑백과 단면 일러스트레이션의 보완, 최근의 수술 방법을 반영한 일러스트레이션의 필요, 뒤복막접근법을 포함한 복강경 콩팥부분절제술의 시각자료의 부족으로 인한 개발의 필요성을 주요 개선점으로 잡아 콩팥부분절제술의 복막경유접근법과 뒤복막접근법 각각의 수술 방법을 설명하는 일러스트레이션의 제작을 계획하였다. 제작된 일러스트레이션은 교육 자료로 사용될 수 있도록 아틀라스로 편집을 하였고, 이를 기반으로 장소와 시간의 한계에서 벗어나 자유로이 사용될 수 있도록 프레젠테이션 파일을 제작하였다. 또한, 복막경유접근법과 뒤복막접근법의 수술 방법을 한눈에 비교하며 볼 수 있는 교육용 포스터를 제작하였다. 본 연구를 통해 개발된 복강경 콩팥부분절제술의 일러스트레이션과 이를 바탕으로 제작된 교육 자료를 제공하므로 수술을 학습하는 의료인이나 의과대학생들에게 효과적인 학습이 가능하여 수술에 대한 이해도를 향상시킬 수 있을 것이라 기대한다.

**찾아보기 낱말** : 복강경 콩팥부분절제술, 수술 일러스트레이션, 의학교육, 수술 학습 시각적 자료