

대한제국 검시기록에서 익사로 위장된 살인사건에 대한 법의인류학적 검토

홍성욱¹, 이송덕^{2,3}, 신동훈³

¹순천향대학교 인문학연구소, ²서울대학교 의과대학 법의학교실, ³서울대학교 법의학연구소

Forensic Anthropological Study of the Murder Disguised as Drowning in the Korean Empire's Post-mortem Examination Record

Seonguk Hong¹, Soong Deok Lee^{2,3}, Dong Hoon Shin³

¹Soon Chun Hyang University Institute of Humanities

²Department of Forensic Medicine, Seoul National University College of Medicine

³Institute of Forensic and Anthropological Science, Seoul National University College of Medicine

Abstract : Muwonrok was a fundamental guide that should be referred to in the investigation of the dead during Joseon dynasty period. The investigation report prepared based on the Muwonrok is called Geoman, which described the details of the case and examiner's opinion about the cause of death, which is useful for grasping the contents of forensic reasons that were accepted in Korea before the 20th century. The current research analyze an investigation report on a wife's death in Jirye County of the Korean Empire, a case initially reported as drowning by her husband but finally revealed as a murder after post-mortem examination of the officials. Through this case, we can see in detail how a case of death was investigated by the examiners in the Korean Empire, and how reasonably their conclusions were drawn from the perspective of forensic anthropology.

Keywords : Muwonrok, Jirye county, Murder, Geoman, Post-mortem examination, Forensic anthropology

서론

현대 법의학은 유럽과 미국에서 기원한 학문적 유래를 가

This work was supported by Seoul National University Research Grant (융복합 연구과제 지원사업: 800-20220548) and Seoul National University Hospital (교육연구장려비: 2024).

저자(들)는 '의학논문 출판윤리 가이드라인'을 준수합니다.

저자(들)는 이 연구와 관련하여 이해관계가 없음을 밝힙니다.

Received: October 8, 2024; **Revised:** November 28, 2024;

Accepted: December 4, 2024

Correspondence to: 신동훈 (서울대학교 의과대학 해부학교실)

E-mail: cuteminjae@gmail.com

지고 있으며 우리나라를 비롯한 아시아 국가들은 이로부터 발전해온 법의학적 조사를 수행하고 있다. 하지만 20세기 이전까지 동아시아 국가에서도 관찰과 경험에 기초한 합리적 법의학 조사 과정의 전통을 이미 보유하고 있었다[1]. 이러한 독자적 법의학 전통은 중국 송대(宋代)에 치사자에 대한 조사기법이 크게 발전하면서 성립한 것으로 이를 검험(檢驗)이라는 명칭으로 부르며 체계적으로 발전시켰다. 송대 법의학 연구자들은 변사자의 사망원인을 추정하면서 미신을 배격하며 객관적 증거의 수집과 경험에 입각한 합리적 해석을 추구하였는데 이로써 동아시아 전근대사회의 사법 조사를

이전과는 다른 수준으로 끌어올릴 수 있었다. 이렇게 확립된 동아시아의 변사자 조사기법은 원나라 시대에 『무원록(無冤錄)』이라는 이름의 책으로 정리되었는데 이는 그 후 주변 국가에도 전파되어 각 나라의 법의학적 체계를 혁신하는 데 크게 일조하였다[2-8].

『무원록(無冤錄)』은 여말선초(麗末鮮初)를 전후하여 우리나라에도 처음 소개된 후 변사자 조사에서 참고해야 할 기초적 지침서로서 꾸준히 인정받았으며 그 후 몇 차례의 수정 증보 과정을 거치면서 20세기 초반 대한제국 시대까지 변사사건의 조사에 국가적으로 적극 활용되었다[1,3,9]. 20세기 초 경술국치까지 『무원록(無冤錄)』에 근거하여 작성된 검시 보고서를 검안(檢案)이라 부르는데 이는 변사사건의 담당관인 검험관이 시신(屍身)에 대해 검시한 소견서인 시장(屍帳)을 사건 관련자들에 대한 심문조서와 합쳐 해당 지역 관찰사에게 보고한 것이다[1,8]. 이 검안 자료에는 변사자 사망 당시의 정황이 자세히 적혀 있으며 검험관이 그 사망원인을 어떻게 추정하였는지도 합리적으로 기술되어 있는데 조선 시대 기록이 많이 보존되어 있는 서울대학교 규장각(奎章閣) 서고 등에는 이 문서가 현재까지도 다수 보관되어 연구에 활용되고 있다.

조선 시대 검안 서류는 근대 법의학(法醫學)을 서구로부터 수용하기 이전 동아시아 사회에서 독창적으로 운영되던 법의체계와 검시의 전통을 잘 보여주기 때문에 이에 기록된 조사내용은 법의인류학의 측면에서도 세밀히 검토해 볼 만한 가치가 있다. 다만 조선 시대 검안 서류는 한문과 이두가 복잡하게 섞여 작성되어 법의학자가 이를 정확히 해독하기란 쉽지 않으며 기록된 내용을 현대 법의인류학적 시각에서 검토하는 작업은 법의학전공자가 아니면 만족할 만한 이로부터 성과를 얻을 수 없다.

따라서 본 연구진은 인문학자와 법의인류학자의 협력적 연구체계를 구축하고 조선 시대 시장 자료를 현대법의학적 시각으로 분석하기 위한 학제 간 연구를 시도하였다. 이를 위해 먼저 시장에 자주 등장하는 인체 각 부위에 대한 명칭이 현대 해부학적 용어로는 무엇에 해당하는지 검토하여 그 결과를 보고하였다[1]. 조선 시대 검시는 『무원록(無冤錄)』에 기술된 내용을 바탕으로 매우 체계적으로 진행하였기 때문에 본 연구진의 이러한 사전 작업은 이후 시장에 기록된 내용을 현대 해부학 및 법의학적으로 정확히 이해하는 데 크게 도움이 되었다. 이렇게 준비된 학제 간 연구의 역량을 이번 연구에서는 규장각 내에 보관된 대한제국 시기 개별 검시 자료의 해석과 분석에 투입하여 검토하고자 한다. 이 작업을 통하여 20세기 이전 우리나라에서 발생한 변사사건이 당시 검시관들에 의해 어떻게 조사되었는지 구체적으로 살펴보고 검험관의 결론이 현대 법의학의 시각에서 얼마나 합리적으로 도출되었는지 검토해 볼 수 있었다.

자료와 방법

연구의 대상이 된 자료는 서울대학교 규장각에 보관되어 있는 대한제국 시기의 검험 자료로서 1898년 6월[음력]에 발생한 지례군 강조이 치사사건에 대한 初檢 및 覆檢 檢案이다. 검안 자료가 간행된 시기는 대한제국 光武2年(1898)이며 검안 자료는 초검안과 복검안이 『知禮郡北面林溪里致死女人姜召史獄事文案』이란 명칭으로 함께 제본되어 1책(82장)으로 이루어져 있으며 책의 크기는 27.5×17.5 cm이다(Figs. 1 and 2). 보고서의 겉면에 기록된 제출일자는 양력(光武2年 8月 9日到)으로 되어 있지만, 그 외 검안서 등에 제시된 일자는 모두 음력을 기준으로 기술되어 있기 때문에 주의해서 읽어야 한다.

초검의 검안서는 지례군수 김난규가 작성하였으며 보고서 작성일자는 1898년 6월 18일[음력]이다. 검안서에는 사건의 조사 경위와 개요 및 관련자들의 심문, 증언 내용 등이 수

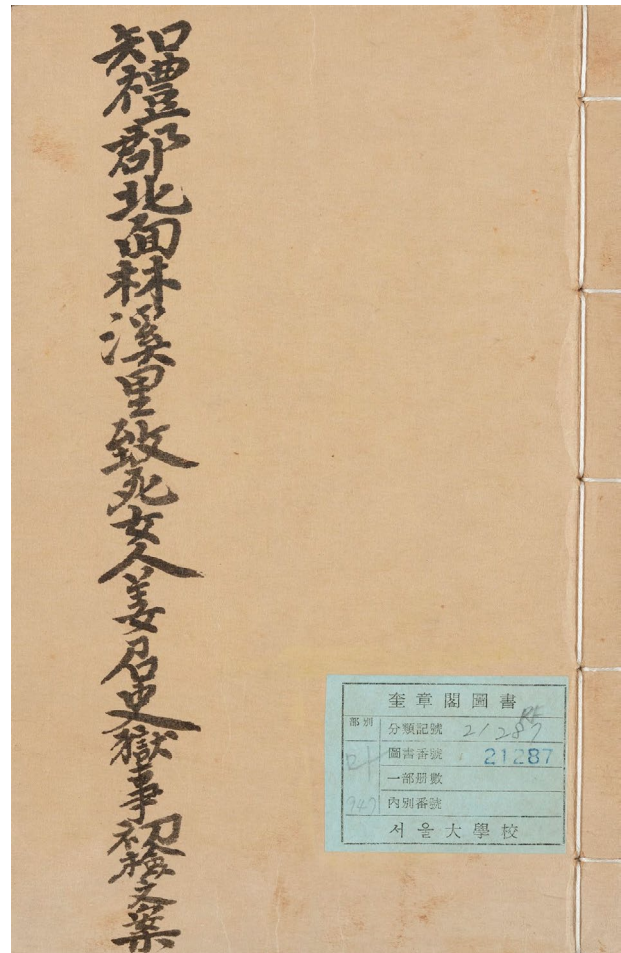


Fig. 1. The official report covers of the first investigation on the case of Kang Joi.

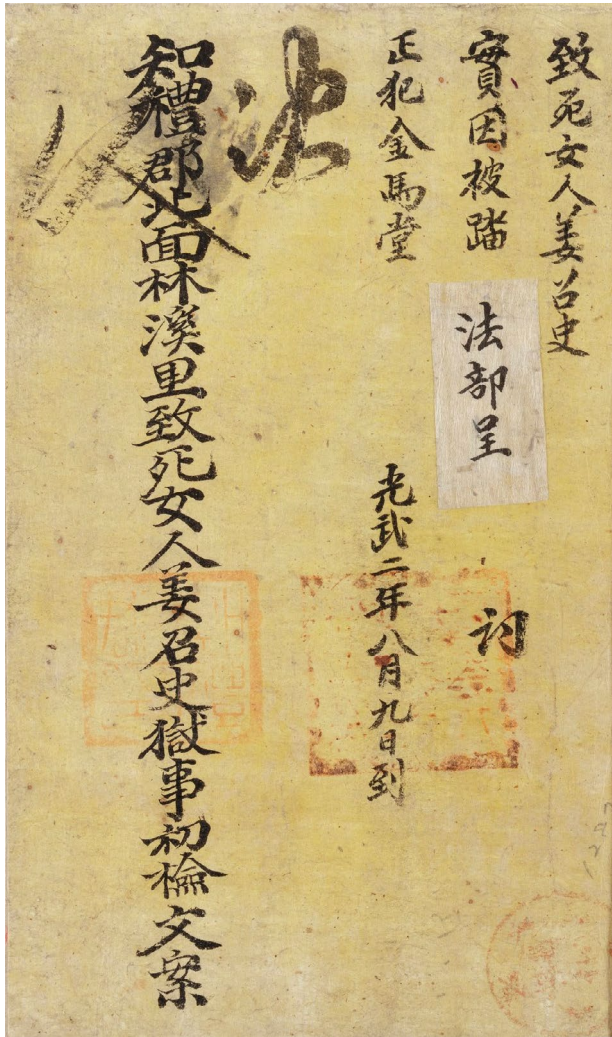


Fig. 2. The page of the report with the names of the dead, the cause of death, and the name of the criminal.

록되어 있지만 검시의 결과를 구체적으로 적어 놓은 시장식(屍帳式)은 그 안에 따로 존재하지 않았다. 다만 검안서 내에는 시신의 상태를 기술한 검험 내용이 본문에도 자세히 기술되어 있었기 때문에 이를 바탕으로 검시의 결과를 따로 정리하여 검토할 수 있었다. 검안서 마지막에는 검시 책임자인 김난규의 사건처리 보고서가 있고 피의자의 범죄 사실 진술과 범행의 흉기로 사용된 나무 몽둥이 그림 등이 따로 첨부되어 있었다.

조선 시대에는 변사자의 조사가 한 번에 그치지 않고 최소한 두 번은 서로 다른 조사관에 의해 시행되어 양자의 판결에 이의가 없어야 했다. 이 사안에 대해서도 두 번째 조사인 복검(覆檢)이 초검 때와 동일한 방법으로 진행되었다. 1898년 6월 24일 금산군수 황연수에 의해 기술된 복검안에는 사

건의 조사 경위와 개요가 먼저 적혀 있으며 관련자들의 심문 증언 내용을 수록한 다음 사건처리 보고서와 흉기로 사용된 추개목(推介木) 도형(圖形)이 부록으로 첨부되어 있다.

결 과

1. 초검의 내용

대한제국 지례군에 사는 강조이가 이웃집에 사는 이조이와 함께 나물을 뜯으러 갔다가 복통으로 인하여 광주리를 다 채우지 못하고 돌아가게 되었다. 이에 대한 시어머니의 질책이 두려웠던 강조이는 이조이로부터 나물을 빌려 받아 채워 급한 상황을 우선 모면한 후, 그 대가로 이조이에게는 시어머니 몰래 쌀을 내 주었다. 후에 강조이의 시어머니인 정조이가 이를 알아차리고 이조이와 사이에 다툼이 생겼는데 강조이가 시어머니의 꾸중을 두려워한 나머지 도망하였다가 며칠 후, 인근 용추(龍湫)에서 익사한 채 발견되었다고 하였다.

강여인이 변사체로 발견된 후 지례군 북면의 면장 홍동수가 이 사실을 자살(익사)로 관에 알렸기 때문에 군수 김난규는 보고받은 다음날부터 초검관으로서 바로 조사를 시작하였다. 초검관이 검시한 시점은 보고받은 때로부터 크게 경과하지 않았음에도 불구하고 물에서 건져낸 강조이의 시신은 이미 부패가 많이 진행해 있었으며 구더기가 나오는 부위도 여러 곳에 있었고 피부색은 검거나 푸르게 변색하여 보였다. 지례군수가 작성한 초검의 내용은 Fig. 3과 4에 앞면과 뒷면으로 나누어 요약하였다. 조선 시대 검시 결과에 기록된 신체 부위의 명칭을 해부학적으로 정확히 이해하기 위해 이미 보고된 무원록 및 현대 해부학 용어의 대조표[1]를 참고하여 양자를 각각 대응시켜 표에 명기하였다 (Fig. 3 and 4).

초검관 김난규가 검험 당시 변사자 몸의 앞면에서 발견한 소견을 정리하면 다음과 같다. 우선 변사자의 치아는 온전하였으며 혀는 앞으로 돌출하여 나와 있었다. 눈은 양쪽 모두 뜨고 있었는데 눈동자는 돌출해 있었다. 뒤통수 부위의 머리털은 많이 빠져 있었다. 강조이 시신의 앞면에서 피부가 떨어져 나간 부위는 머리, 목, 팔, 몸통, 다리 등 여러 곳에서 관찰되었는데 그 외에 꽤 큰 크기의 상처가 몇 군데에서 확인되었다.

먼저 명치 부위에는 밝혀서 생긴 듯한 상처가 있었으며 오른쪽 손등에도 상처가 두 곳 확인되었다. 오른쪽 종아리 및 척추뼈 부위, 왼쪽 복사뼈 부위에도 상처가 확인되었다. 이처럼 비교적 큰 크기의 상처는 모두 그 색깔이 연한 자주색(微紫)으로, 손가락으로 누르니 약간 딱딱하였다. 무원록에 기

시장에 기술된 부위	현대 해부학적 위치(한글; 영문)	검험 결과
정심(頂心)	머리마루점; Vertex	겉 피부[油皮]가 떨어져 나가고 막 씌어가고 있었으며, 색깔은 어떤 곳은 푸르고 어떤 곳은 검고, 어떤 곳은 흰색이었다.
편좌편우(偏左偏右)	마루부위; Parietal region	상동
신문(顙門)	정수리점; Bregma	상동
두로(頭顱)	이마뼈; Medial part of frontal bone	오른쪽에 살갓이 찢어진 곳이 한 군데 있었으며, 왼쪽에는 살갓이 찢어진 곳이 두 군데 있었는데 그 모습은 마치 콩 조각[太片]처럼 생겼고 손가락으로 누르니 부드럽고 연하였다.
액각(額角)	이마뼈; Lateral part of frontal bone	막 씌어가고 있었으며, 색깔은 어떤 곳은 푸르고 어떤 곳은 검었다.
양태양혈(兩太陽穴)	관자놀이점; Pterion	상동
양미(兩眉)	눈썹; Eyebrow	상동
미총(眉叢)	눈썹활사이; Glabella	상동
양안포(兩眼胞)	눈꺼풀; Eyelid	두 눈은 뜨고 있고, 눈동자는 돌출해 있으며 구더기가 어지럽게 나오고 있었다.
양안쌍정(兩眼雙睛)	눈동자; Pupil	상동
양시협[兩顴頰]	광대부위; Zygomatic region	겉 피부[油皮]가 떨어져 나가고 막 씌어가고 있었으며, 색깔은 청흑색이었다.
양이(兩耳)	귀; Ear	상동
이륜(耳輪)	귓바퀴; Auricle	상동
이수(耳垂)	귓볼; Lobule of auricle	상동
이규(耳竅)	귓구멍; External acoustic pore	상동
비량(鼻梁)	콧등; Nasal bridge	씩어서 내려앉았다[腐陷].
비준(鼻准)	코끝; Nasal tip	상동
비규(鼻竅)	콧구멍; Naris	상동
인중(人中)	인중; Philtrum	청흑색으로 변해가고 있었다[變動色靑黑]. 벌어진 입으로 은 비늘을 넣어 시험했으나 색깔이 변하지 않았다.
상하순문(上下脣吻)	위, 아래 입술; Lips	말려 있었다[捲].
상하아치(上下牙齒)	치아; Teeth	온전하였다[全].
설(舌)	혀; Tongue	나와 있었고 한 치 한 폰쯤 되었다[1寸1分].
함해(頰頰)	턱밑; Submandibular	겉 피부[油皮]가 떨어져 나가고 막 씌어가고 있었으며, 색깔은 청흑색이었으며, 구더기가 어지럽게 나오고 있었다.
인후(咽喉)	인후두; Pharyngolarynx	상동
식기상(食氣頰)	인후두; Pharyngolarynx	상동
양혈분골(兩血盆骨)	빗장뼈; Clavicle	상동
양견갑(兩肩胛)	어깨뼈; Scapula	상동
양액지(兩腋臑)	겨드랑이; Axilla	상동
양흡박(兩脅膊)	위팔; Upper arm	상동
양곡추(兩肱臑)	팔꿈치; Elbow	오른쪽 오금 약간 위 왼쪽 가[右肱臑稍上左邊]에 마치 콩 조각[太片]처럼 생긴 상처가 한 곳 있었다.
양수완(兩手腕)	손목; Wrist	두 손은 퍼져 있었고 왼쪽 손목[手腕] 약간 위쪽에 살갓이 찢어진 곳이 한 군데 있었는데 둘레의 길이는 두 치 네 폰[2寸4分]이고 색깔은 연한 자주색[微紫]이며, 약간 딱딱했다. 왼손은 겉 피부[油皮]가 떨어져 나갔으며, 오른손가락이 막 씌어가고 있었으며, 색깔은 청흑색이었다.
양수심(兩手心)	손바닥; Palm	상동
수지(手指)	손가락; Finger	상동
수지두(手指肚)	손가락끝; Fingertip	상동
수지갑봉(手指胛縫)	아래손톱허물; Hyponychium	상동
흉당(胸膛)	가슴; Chest	겉 피부[油皮]가 떨어져 나가고 막 씌어가고 있었으며, 색깔은 청흑색이었다.

Fig. 3. The results of the first investigation: anterior part of Kang Joi.

시장에 기술된 부위	현대 해부학적 위치(한글; 영문)	검험 결과
양유(兩乳)	젖; Breast	왼쪽 젖가슴 약간 위쪽에 왼쪽 가에 상처가 한 군데 있었는데 둘레의 길이는 세 치 닷 분[3寸5分]이고 색깔은 연한 자주색[微紫]이며, 손가락으로 누르니 약간 딱딱했다.
심감(心坎)	명치부위; Epigastric region	심감으로부터 조금 아래 두복 가운데에 밝혀서 생긴 상처가 한 곳 있었으니 길이는 일곱 치 두 분[7寸2分] 위쪽은 넓이가 한 치 닷 분[1寸5分]이고, 아래쪽은 넓이가 두 치 네 분[2寸4分]이었다. 색깔은 연한 자주색[微紫]이며, 손가락으로 누르니 약간 딱딱했다.
두복(肚腹)	명치부위; Epigastrium	상동
양늑(兩肋)	갈비뼈; Rib	왼쪽 갈비뼈부터 오른쪽 갈비뼈에 이르는 허리띠[束帶]를 맨 흔적이 가로로 한 줄 나 있는데 색깔은 검고 약간 딱딱했다.
양협(兩脇)	옆구리; Flank	길 피부[油皮]가 떨어져 나가고 막 씌어가고 있었으며, 색깔은 청흑색이었다.
제두(臍肚)	배꼽부위; Umbilical region	상동
양과(兩胯)	살굴부위; Inguinal region	좌우 양쪽 넓적다리에 각각 씌어서 주저앉은 곳이 하나씩 있었으며, 구더기가 생겨나고 있었다.
음호(陰戶)	Female genitalia	물[物]이 조금 나왔는데 모습이 마치 포의[胞衣-태아(胎兒)]를 싸고 있는 막(膜)과 태반(胎盤) 같았다.
양퇴(兩腿)	넓적다리; Thigh	길 피부[油皮]가 떨어져 나가고 막 씌어가고 있었으며, 색깔은 청흑색이었다.
양슬(兩膝)	무릎; Knee	상동
양겸인(兩膝肋)	종아리; Leg	오른쪽 정강이 조금 위 오른쪽[右膝肋稍上右邊]에 상처가 한 곳 있었으니 둘레의 길이는 네 치 아홉 분[4寸9分]이었다.
양각완(兩脚腕)	발목; Ankle	길 피부[油皮]가 떨어져 나가고 막 씌어가고 있었으며, 색깔은 청흑색이었다.
양각면(兩脚面)	발등; Dorsum of foot	상동
족지(足趾)	발가락; Toe	상동
족지갑(足趾甲)	발톱; Toenail	상동

Fig. 3. Continued.

술된 대로 은비녀를 입과 항문에 넣어 변사자의 중독 여부를 확인하였는데 양쪽 모두 색깔이 변하지 않아 중독사의 가능성을 배제하였다.

초검안에서 특별히 주목해야 할 사실은 변사자인 강조이의 음부(Female genitalia)에서 모종의 물질이 흘러나온 것을 검시관이 확인하였다는 점이다. 보고서에 의하면 이 물질은 그 모습이 마치 포의[胞衣-태아(胎兒)]를 싸고 있는 막(膜)과 태반(胎盤) 같았다고 기술되어 있었는데 이로써 미루어 보면 강조이는 사망 당시 임신한 상태였으며 모체가 사망함으로써 태아는 사산되어 밖으로 태반과 함께 배출된 것으로 보이지만 검안 기록에는 포의 외에 태아에 대한 별도의 기록은 없었다.

2. 초검: 관련자에 대한 심문

초검관 김난규는 현장에서 관련자에 대한 심문을 아울러 진행하였다. 1차 심문은 검험을 하기 전에 시행한 것으로 강여인의 사망원인에 대해서는 당초에 전해진 내용과 다를 바 없는 답(물에 뛰어들어 자살)을 심문자들로부터 들었다. 증언

에 의하면 사망자 강조이는 생전에 앓고 있는 질병은 없었고, 몸의 상처 역시 없었다고 한다. 강조이가 이조이에게 나물을 꺾 준 대가로 시어머니 몰래 쌀을 준 사실을 이웃인 김조이가 강조이의 시어머니에게 알려주었고 이를 들은 남편 김마당이 강조이에게 이조이로부터 쌀을 되찾아오라고 구박하는 과정에서 구타가 발생하였다고 하였다. 이때 매를 맞은 강조이가 남편 몰래 도망하였다가 익사한 것을 심문 이틀 전 강조이의 가족이 용추에서 발견하여 건져 올렸다고 주장하였다.

시신에 대한 검험이 시행된 후 검험관은 강조이의 몸에서 발에 밝혀 입은 상처의 흔적을 발견하고 그녀가 익사한 것이 아니라 살해당했을 가능성이 높다고 판단하였다. 따라서 이를 확인하기 위해 검험 후 증인에 대한 추가 심문을 시행하게 되었다. 취조 결과 남편 김마당은 아내 강조이가 쌀을 훔쳐 이조이에게 준 사실에 분개하여 구타하고 그녀가 사망한 후에는 집안에 시신을 감추어두고 도망갔다고 거짓 소문을 퍼뜨린 후, 일정 시간이 경과한 다음 용추에 시신을 던졌다가 다시 꺼내어 익사로 위장하였다고 자백하였다.

이조이의 조카인 박응권은 울타리 사이로 김마당이 강조

시장에 기술된 부위	현대 해부학적 위치(한글; 영어)	검험 결과
뇌후(腦後)	뒤통수; Occiput	머리카락이 빠졌고 막 씹어가고 있었으며, 색깔은 청흑색이거나 흰색이었다.
발제(髮際)	두발선; Hairline	상동
이근(耳根)	조가비용기; Eminence of conchae	상동
항경(項頸)	목뒤; Posterior cervical region	상동
양비박(兩臂膊)	어깨뒤; Posterior shoulder region	오른쪽 손등 약간 위 약간 오른쪽에 상처가 두 곳 있었는데 위쪽 한 곳은 비스듬히 난 길이[斜長]가 한 치 네 분[1寸4分]이었으며, 아래쪽 한 곳은 비스듬히 난 길이[斜長]가 한 치 닷 분[1寸5分]이었다.
양흘주(兩肘肘)	팔꿈치; Cubitus	온전하였고 황백색으로 부드러웠다[全色黃白柔軟].
수완(手腕)	손목; Wrist	상동
양수배(兩手背)	손등; Dorsum of hand	상동
십지(十指)	손가락; Fingers	겉 피부[油皮]가 떨어져 나갔으며 손톱 색깔은 붉은색이었다.
십지갑(十指甲)	손톱; Nail	상동
척배(脊背)	척추뼈; Vertebra	한 가운데[當中]에 상처가 한 곳 있었는데 둘레의 길이는 여섯 치 두 분[6寸2分]이고 색깔은 연한 자주색[微紫]이며, 손가락으로 누르니 약간 딱딱했다.
척려(脊膂)	척추옆근육; Paraspinal muscle	왼쪽 갈비뼈부터 오른쪽 갈비뼈에 이르는 허리띠[束帶]를 맨 흔적이 가로로 한 줄 나 있는데 색깔은 검고 약간 딱딱했다.
양후륵(兩後肋)	늑골뒤; Rib, posterior part	상동
양후협(兩後脇)	옆구리 뒤; Lumbar region, posterior part	겉 피부[油皮]가 떨어져 나가고 씹어가고 있었으며[向腐], 색깔은 흰색이었다.
요안(腰眼)	허리; Waist	상동
양둔(兩臀)	볼기; Buttocks	상동
곡도(穀道)	항문; Anus	은비녀를 시험삼아 넣으니 색깔이 변하지 않았으며 분변[糞汙]이 새 나와 묻어 있었다.
양퇴(兩腿)	넓적다리; Thigh	오른쪽 장딴지[右腿肚] 약간 위쪽에 상처가 한 군데 있었는데 둘레의 길이는 다섯 치 일곱 분[5寸7分]이고 색깔은 연한 자주색[微紫]이며, 손가락으로 누르니 약간 딱딱했다.
양곡추(兩膕)	다리오금; Popliteal fossa	상동
양퇴두(兩腿肚)	종아리; Leg	상동
양각과(兩腳踝)	복사뼈; Medial and lateral malleoli	왼쪽 복사아뼈 약간 위쪽에 상처가 한 군데 있었는데 모습은 콩잎 같았으며, 색깔은 연한 자주색[微紫]으로, 손가락으로 누르니 약간 딱딱했다.
양각근(兩腳跟)	발뒤꿈치; Heel	겉 피부[油皮]가 떨어져 나가고 색깔은 청흑색으로 바뀌어가고 있었다.
양각심(兩腳心)	발바닥; Plantar	상동
족지(足趾)	발가락; Toes	상동
족지두(足趾肚)	발끝; Tiptoe	상동
족지갑봉(足趾甲縫)	아래발톱허물; Hyponychium	상동

Fig. 4. The results of the first investigation: posterior part of Kang Joi..

이를 폭행한 것을 보고 이조이에게도 그 사실을 말했지만 정작 이조이는 이를 자신이 직접 본 것이 아니었기 때문에 강조이의 죽음이 구타로 인한 사망이란 진술은 하지 못하였다 고 하며, 오히려 김마당의 가족이 가출한 강조이를 찾아오라고 으박지르는 바람에 며칠을 강조이를 찾아다니기도 하였다고 한다. 처음에 마을의 관련자들은 강조이가 익사하였던 것을 김마당이 건져 올렸다고 하였지만 정작 그 사실은 확실하지 않은 상태에서 전해들은 말만으로 동일한 증언을 했던

것으로 확인되었다.

한편 심문 과정에서 검험관은 김마당이 강조이의 시신을 지게에 지고 가는 것을 본 조만석이 그녀의 시신을 용추에 빠뜨려 자살로 위장하였다가 건져 올리라고 김마당에게 조언하였다는 것도 밝혀 내었다. 조만석은 비록 강조이가 자신의 처조카이지만 이미 죽은 사람보다 젊은 조카 사위(26세)의 앞날을 걱정했기 때문에 그렇게 하였다고 하였다. 결과적으로 김마당은 조만석이 조언한 대로 자신의 아내의 죽음을

익사로 위장하였고 그대로 관에도 보고하였지만 검험관의 자세한 조사 결과 자신의 구타로 발에 밟힌 것이 강조이의 직접적 사인임이 드러나자 김마당이 그 사실을 실토하고, 다른 증인들도 자신의 이전 증언을 번복하게 된 것이다.

3. 초검관의 결론

초검 보고서에서 초검관 김난규는 검시 결과와 취조 내용을 종합하여 다음과 같이 결론을 내렸다. 마을의 증인들이 면장이 관에 보고한 내용과 동일한 소문만 듣고 이에 대해 의심을 하지 않았기 때문에 처음에는 익사라 한 진술이 모두 일치하였다. 하지만 검험관이 시신을 약물로 씻고 손으로 직접 만져보니 자살한 상처는 말할 필요가 없고, 명치[心坎] 부분과 척추뼈[脊背] 아래 두 곳의 상처만으로도 이것 때문에 강조이가 사망하였다는 사인을 밝혀내기에 충분하였다고 한다.

이렇게 넓고 깊은 상처가 있었으니 아마도 강조이는 즉사하였을 것인데 그렇다면 피부색도 암자색을 띠고 보다 딱딱하게 굳어 있어야 할 것이나 실제 검시를 한 결과로는 오히려 연한 자줏빛에 딱딱한 정도도 심하지 않았던 것은 사망 원인을 확정하는 데 명쾌하지 않은 점이 있다고 하였다. 명치 부근의 상처는 그 길이와 넓이를 김마당의 발과 비교하면 발에 밟힌 것이 추호도 의심할 바 없고 그가 3차례 강조이를 밟은 것을 김마당 본인도 이미 자복하였으니 명치 부근의 흉터는 발로 밟은 흔적(足踏痕)이 분명하였다. 그럼에도 불구하고 이로 인해 생긴 상처가 검붉지 않고 딱딱하지 않았던 이유는 김마당이 온 힘을 다해 밟은 바람에 내부 장기가 위

로 밀려 올라가 숨이 막히고 아래로도(그 힘에 의해 밀려) 뱃속의 아이가 놀라면서(강조이가) 비록 숨은 당장에 끊어졌지만 정작 밟힌 상처 자체는 심하게 나지 않은 것으로 보인다고 해석하였다.

한편 척추뼈 쪽의 상처는 아마도 몽둥이로(맞아 생긴 것으로 김마당이) 사납게 때렸으면 상처가 심해야 할 것인데 고무래[推介木]로 강조이의 척추뼈를 때린 것이 발로 명치를 밟은 것보다 덜 심각하였던 것으로 보여 직접적 사인은 강조이가 남편 김마당에게 가슴을 밟혀(被踏) 죽은 것으로 하는 것이 맞다고 하였다.

4. 복검의 내용

앞에서 언급한 것처럼 조선 시대에 발생한 사망사건의 검시는 반드시 최소한 두 번은 서로 다른 검험관에 의해 시행하게 되어 있었다. 이 사건에 대해서도 복검은 초검이 시행된 지 겨우 일주일 만에 금산군수 황연수에 의해 이루어졌다. 이 당시 강조이의 시신은 초검 때보다 훨씬 부패한 모습을 보여 이전과 달리 형태를 유지하지 못하고 많이 무너진 모습을 보이고 있었다.

변사자 시신의 피부는 검은색으로 변해 있었으며 초검에서 관찰하였던 피부의 박탈은 손이나 손가락, 옆구리 뒤, 허리, 볼기, 발뒤꿈치, 발바닥, 발가락, 발끝 등 몇몇 부위를 제외하면 복검 때에는 잘 관찰되지 않았다. 아마도 피부가 많이 썩거나 변색이 심하여 복검 시에는 초검 때 소견을 이미 관찰하기 어려워졌던 것 같다. 황연수가 기술한 복검안의 내용

시장에 기술된 부위	현대 해부학적 위치(한글; 영문)	검험 결과
정심(頂心)	머리마루점; Vertex	형태는 온전한데 피부가 썩어 문드러졌으며 검은색을 띠었다 [全腐爛色黑].
편좌편우(偏左偏右)	마루부위; Parietal region	상동
신문(顙門)	정수리점; Bregma	상동
두로(頭顱)	이마뼈; Medial part of frontal bone	상동
액각(額角)	이마뼈; Lateral part of frontal bone	상동
양태양혈(兩太陽穴)	관자놀이점; Pterion	상동
양미(兩眉)	눈썹; Eyebrow	상동
미총(眉叢)	눈썹활사이; Glabella	상동
양안포(兩眼胞)	눈꺼풀; Eyelid	왼쪽 눈은 썩어서 주저앉았고, 구더기가 어지럽게 나오고 있었다. 오른쪽 눈은 온전하였는데 눈동자는 돌출해 있었다.
양안쌍정(兩眼雙睛)	눈동자; Pupil	상동
양시협[兩頰]	광대부위; Zygomatic region	왼쪽 뺨은 썩어서 주저앉았고, 오른쪽 뺨은 썩어 문드러졌으며 검은색을 띠었다 [頰腐陷右頰腐爛色黑].
양이(兩耳)	귀; Ear	썩어서 주저앉았고 [腐陷] 구더기가 어지럽게 나오고 있었다.
이륜(耳輪)	귓바퀴; Auricle	상동
이수(耳垂)	귓볼; Lobule of auricle	상동

Fig. 5. The results of the second investigation: anterior part of Kang Joi.

시장에 기술된 부위	현대 해부학적 위치(한글; 영문)	검험 결과
이귀(耳竅)	귓구멍; External acoustic pore	상동
비량(鼻梁)	코등; Nasal bridge	상동
비준(鼻准)	코끝; Nasal tip	상동
비규(鼻竅)	코구멍; Naris	상동
인중(人中)	인중; Philtrum	벌어진 입으로 은 비너를 넣어 시험했으나 색깔이 변하지 않았다.
상하순문(上下脣吻)	위, 아래 입술; Lips	씩어서 주저앉았다[腐陷].
상하아치(上下牙齒)	치아; Teeth	윗니 다섯 개가 떨어져 나갔고, 아랫니 한 개가 떨어져 나갔다.
설(舌)	혀; Tongue	씩어서 주저앉았다[腐陷].
함해(頰頰)	턱밑; Submandibular	피부가 썩어 문드러졌다[皮肉腐爛].
인후(咽喉)	인후두; Pharyngolarynx	상동
식기상(食氣頰)	인후두; Pharyngolarynx	상동
양혈분골(兩血盆骨)	빗장뼈; Clavicle	씩어 문드러졌으며, 색깔은 황색이었다[腐爛色黃].
양견갑(兩肩胛)	어깨뼈; Scapula	상동
양액지(兩腋臑)	겨드랑이; Axilla	상동
양흉박(兩脅膊)	위팔; Upper arm	상동
양곡추(兩臑臑)	팔꿈; Elbow	오른쪽 팔꿈치 왼쪽 편[右臑臑左邊]에 마치 콩 조각[太片]처럼 생긴 상처가 한 곳 있었다.
양수[兩手]	손; Hands	왼손은 썩어 문드러졌고, 오른손은 퍼져 있었다. 겉 피부[油皮]가 떨어져 나갔다.
양수완(兩手腕)	손목; Wrist	씩어 문드러졌으며, 색깔은 황색이었다[腐爛色黃].
양수심(兩手心)	손바닥; Palm	상동
십지(十指)	손가락; Finger	상동
십지두(十指肚)	손가락끝; Fingertip	상동
십지갑봉(十指胛縫)	아래손톱허물; Hyponychium	상동
흉당(胸膛)	가슴; Chest	상동
양유(兩乳)	젖; Breast	씩어 문드러졌으며, 오른쪽 젖가슴은 온전한데 막 썩어가고 있었고, 색깔은 검었다.
심감(心坎)	명치부위; Epigastric region	심감으로부터 조금 아래 두복 가운데에 밝혀서 생긴 상처가 한 곳 있었으니 비스듬히 난 길이는 일곱 치 한 분[7寸1分] 위쪽은 넓이가 한 치 닷 분[1寸5分]이고, 아래쪽은 넓이가 두 치 네 분[2寸1分]이었다. 색깔은 연한 자주색[微紫]이며, 손가락으로 누르니 약간 딱딱했다.
두복(肚腹)	명치부위; Epigastrum	상동
양늑(兩肋)	갈비뼈; Rib	왼쪽은 살갓이 썩어 떨어져 나갔고, 오른쪽은 썩어서 주저 앉았다. 색깔은 황색이었다.
양협(兩脇)	옆구리; Flank	상동
제두(臍肚)	배꼽부위; Umbilical region	상동
양과(兩胯)	살굴부위; Inguinal region	상동
음호(陰戶)	External genitalia	씩어가고 있었고, 색깔은 황색이었다.
양퇴(兩腿)	넓적다리; Thigh	온전하였으며, 색깔은 황색이었다.
양슬(兩膝)	무릎; Knee	상동
양겸인(兩膝肋)	종아리; Leg	오른쪽 정강이 조금 위 오른편[右膝肋稍上右邊]에 상처가 한 곳 있었으니 둘레의 길이는 네 치 여섯 분[4寸6分]이었다. 겉 피부[油皮]가 떨어져 나가고 막 썩어가고 있었으며, 색깔은 청흑색이었다.
양각완(兩脚腕)	발목; Ankle	온전하였으나, 썩어가고 있었고, 색깔은 어떤 곳은 황색이고, 어떤 곳은 붉거나 청색이었다.
양각면(兩脚面)	발등; Dorsum of foot	온전하였으나, 썩어가고 있었고, 색깔은 어떤 곳은 황색이고, 어떤 곳은 붉거나 청색이었다.
십지(十趾)	발가락; Toe	상동
십지갑(十趾甲)	발톱; Toenail	상동

시장에 기술된 부위	현대 해부학적 위치(한글; 영어)	검험 결과
뇌후(腦後)	뒤통수; Occiput	머리카락이 빠졌고 막 씌어가고 있었으며, 색깔은 청흑색이거나 흰색이었다.
발제(髮際)	두발선; Hairline	상동
이근(耳根)	조가비용기; Eminence of conchae	상동
항경(項頸)	목뒤; Posterior cervical region	상동
양비박(兩臂膊)	어깨뒤; Posterior shoulder region	오른쪽 손등 약간 위 약간 오른쪽에 상처가 두 곳 있었는데 위쪽 한 곳은 비스듬히 난 길이[斜長]가 한 치 네 분[1寸4分]이었으며, 아래쪽 한 곳은 비스듬히 난 길이[斜長]가 한 치 닷 분[1寸5分]이었다. 온전하였고 황백색으로 부드러웠다[全色黃白柔軟].
양흘주(兩肘肘)	팔꿈치; Cubitus	상동
수완(手腕)	손목; Wrist	상동
양수배(兩手背)	손등; Dorsum of hand	상동
십지(十指)	손가락; Fingers	겉 피부[油皮]가 떨어져 나갔으며 손톱 색깔은 붉은색이었다.
십지갑(十指甲)	손톱; Nail	상동
척배(脊背)	척추뼈; Vertebra	한 가운데[當中]에 상처가 한 곳 있었는데 둘레의 길이는 여섯 치 두 분[6寸2分]이고 색깔은 연한 자주색[微紫]이며, 손가락으로 누르니 약간 딱딱했다.
척려(脊膂)	척추옆근육; Paraspinal muscle	왼쪽 갈비뼈부터 오른쪽 갈비뼈에 이르는 허리띠[束帶]를 맨 흔적이 가로로 한 줄 나 있는데 색깔은 검고 약간 딱딱했다.
양후륵(兩後肋)	늑골뒤; Rib, posterior part	상동
양후협(兩後脇)	옆구리 뒤; Lumbar region, posterior part	겉 피부[油皮]가 떨어져 나가고 씌어가고 있었으며[向腐], 색깔은 흰색이었다.
요안(腰眼)	허리; Waist	상동
양둔(兩臀)	볼기; Buttocks	상동
곡도(穀道)	항문; Anus	은비녀를 시험삼아 넣으니 색깔이 변하지 않았으며 분변[糞滓]이 새 나와 묻어 있었다.
양퇴(兩腿)	넓적다리; Thigh	오른쪽 장딴지[右腿肚] 약간 위쪽에 상처가 한 군데 있었는데 둘레의 길이는 다섯 치 일곱 분[5寸7分]이고 색깔은 연한 자주색[微紫]이며, 손가락으로 누르니 약간 딱딱했다.
양곡추(兩膕)	다리오금; Popliteal fossa	상동
양퇴두(兩腿肚)	종아리; Leg	상동
양각과(兩脚蹠)	복사뼈; Medial and lateral malleoli	왼쪽 복사뼈 약간 위쪽에 상처가 한 군데 있었는데 모습은 콩잎 같았으며, 색깔은 연한 자주색[微紫]으로, 손가락으로 누르니 약간 딱딱했다.
양각근(兩脚跟)	발뒤꿈치; Heel	겉 피부[油皮]가 떨어져 나가고 색깔은 청흑색으로 바뀌어 가고 있었다.
양각심(兩脚心)	발바닥; Plantar	상동
족지(足趾)	발가락; Toes	상동
족지두(足趾肚)	발끝; Tiptoe	상동
족지갑봉(足趾甲縫)	아래발톱허물; Hyponychium	상동

Fig. 6. The results of the second investigation: posterior part of Kang Joi.

을 Fig. 5와 6에 정리하였으며 이를 간추리면 다음과 같다.

먼저 눈은 초검 때만 해도 그 형태를 비교적 유지하고 있었던 것으로 생각되나, 복검 때에는 이미 왼쪽 눈은 많이 씌어 주저앉아 있었고 초검 때처럼 눈이 돌출한 광경은 오른쪽 눈에서만 관찰되었다. 초검 때에는 치아에서는 특별한 기술이 없었으나 복검 때에는 윗니 다섯 개가 떨어져 나갔고, 아래니 한 개가 떨어져 나간 것을 추가로 관찰하여 기술하였다. 이처럼 치아에 대한 기록에서 초검 때보다 복검 때 기술이

더욱 정확한 경우가 종종 보이는 이유는 부패가 진행하면서 비로소 구강 내의 상황을 더 자세히 조사할 수 있게 되기 때문으로 생각된다.

초검에서 피부가 벗겨진 모양으로만 기술되었던 팔꿈치 부위에서는 복검에서 콩 조각[太片]처럼 생긴 상처를 추가로 한 곳 확인할 수 있었다 하였다. 초검에서 확인된 명치 부위, 오른쪽 장딴지, 오른쪽 손등, 척추뼈 부위, 복사뼈 부위의 상처는 모두 복검 때도 그대로 확인되었다. 이 상처들은 색깔은

자주색[微紫]이며, 손가락으로 누르니 약간 딱딱했다고 기술되어 있어 초검 때와 동일하였다. 향문에 은비녀를 넣어 독물 검사도 초검 때처럼 시행하였으나 역시 의미 있는 결과를 얻지는 못하여 독물에 의한 중독은 배제하였다. 관련자에 대한 추가 심문에서도 초검 때와 특별히 다른 증언은 없었으며 따라서 이전 초검 때와 마찬가지로 강 여인은 남편인 김마당에 의해 가슴을 밟혀 살해당한 후 익사로 위장한 것으로 판정하였다.

고 찰

이 보고에서 기술된 대한제국 시대 지례군 강조이 변사사건에 대한 조사는 주민들에 의해 익사라고 처음에 신고된 사건이 당시 검험관의 검시 과정을 거치며 어떻게 살인사건으로 밝혀져 규명될 수 있었는지 보여주는 좋은 사례이다. 이 사건은 처음에 피의자와 지인들 간에 사건의 실체를 익사로 은폐하려는 기도가 있었기 때문에 옆집에 몰래 쌀을 퍼 준 강조이가 시어머니의 꾸중을 두려워하여 가출한 후 마을의 연못에 몸을 던져 자살했다는 내용으로 거짓 꾸며져 관에 보고되었다.

하지만 초검관과 복검관의 치밀한 검시 결과 강조이의 남편 김마당이 아내를 무차별 구타하여 살해한 후 이를 연못에 던져 자살로 위장하고자 하였다는 점이 밝혀졌다. 이미 자살로 신고된 사건을 검험관이 그대로 종결하지 않고 살인사건으로 밝혀내는 것은 당시에도 쉽지 않았을 것이다. 하지만 검험관이 초검 과정에서 구타의 흔적으로 보이는 증거를 강조

이의 몸에서 발견하여 취조 결과 남편 김마당의 자백을 받아 내게 되었으며 이를 복검관이 거듭 확인하면서 이 사건은 단순 익사사건이 아니라 살인사건으로 바뀌어 조사가 종결되게 되었다. 사건의 전모를 도면으로 정리하면 Fig. 7과 같다.

검험관이 남편 김마당을 강조이 살해범으로 지목한 이유는 변사자의 몸을 검시에서 정밀하게 조사한 결과 자살이 아니라 타살이라 불만한 증거를 얻었기 때문이다. 하지만 이 사건에서 검험관이 물에서 건져 올린 강조이의 시신에 대한 검시 과정 중 구타 흔적을 발견하게 된 것은 결코 우연이 아니다. 조선 시대에 발생한 변사 사고에서 시신을 조사할 때는 검험관이 무원록을 많이 참고하였는데 이에 의하면 물에 빠져 죽은 사람의 경우 단순한 사고사가 아니라 타살된 후 물에 던져져 익사로 위장된 경우가 있으므로 각별히 주의해야 한다는 내용이 그 안에 명확히 기술되어 있다는 점을 주목해야 한다[9].

무원록에 의하면 물에서 변사체가 발견되었을 때 살해당한 후 물에 던져진 것인가 아니면 물에 빠져 익사한 것인가를 구별하는 것은 쉽지 않지만 검험관이 시신을 조사할 때 주의 깊게 관찰하면 양자 간에 차이점을 확인하는 것이 전혀 불가능한 것은 아니라고 한다. 무원록에는 익사자와 살인사건의 피살자가 익사로 위장된 것인가를 구별하기 위한 여러 가지 방법이 기술되어 있다. 물론 무원록에 기술되어 있다고 해서 현대법의학의 관점에서 볼 때 모두 사실이 되는 것은 아니다. 예를 들어 무원록에는 물의 깊이가 8척 이상이면 익사로 판정할 수 있다 거나, 물에 빠져 죽은 시체는 남자의 경우 복와위가 되며 여자는 양와위가 된다고 기록되어 있기도 하지만 이는 사실이 아니라 할 수 있다. 한편 익사자는 입

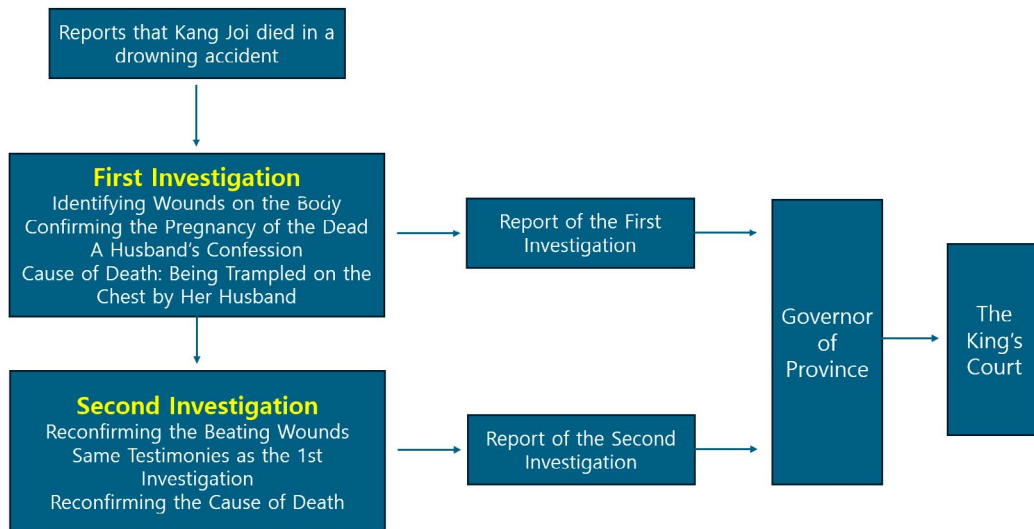


Fig. 7. The diagram for the investigations of Kang Joi's case.

은 다물고, 양 손은 주먹을 쥐고, 복부는 팽창하여 두드리면 소리가 난다는 기록도 있지만 이것도 모든 익사사건에 일반화하여 신뢰할 수 없는 이야기이다.

하지만 그중에는 현대법의학적 수준에서도 높게 평가할 만한 부분이 있는데 예를 들어 무원록에서 익사자는 손톱과 발톱 틈이나 신발 안에 모래와 진흙이 들어 있고, 입과 코 안에는 물거품과 맑은 핏자국이 있다 하는 부분은 오늘날의 관점에서도 익사 여부를 판정할 수 있는 상당히 정확한 기준이라 할 수 있다[9]. 사람이 물에 빠졌을 때 반사적으로 주위의 물체를 움켜잡기 때문에 손에 나뭇가지, 잡초 등이 많이 발견되는데 이는 법의학에서 익사의 증거로 흔히 거론되며[10] 앞에서 언급한 무원록의 기록과도 매우 유사한 측면이 있다 하겠다. 현대 법의학에서 또 다른 익사의 유력한 증거로 비공 및 구강에서 백색포말의 유출을 거론하는데 이 역시 생존 시에 물에 빠진 경우에만 나타날 수 있는 소견으로서 무원록에도 비슷한 언급이 있다[10].

물에서 건져낸 시신이라 해도 만약 익사자가 아니라 피살된 후 물속에 던져져 자살로 위장한 경우라면 어떻게 알 수 있을까. 무원록에 의하면 구타당하여 피살된 후 물속에 던져지면 손톱 틈에 모래와 진흙이 없고 입과 눈, 귀, 코 등에서 방울방울 흘러나오는 것이 없다고 하였다. 또 한 가지 살해당한 후 물에 던져진 경우 이를 단순 익사자와 구별하는 방법 중 주의해야 할 부분은 물에 빠지기 전 이미 살해당한 사람의 몸에 묶인 끈의 흔적이나 폭력으로 인한 상처를 확인하는 것이라고 한다[9]. 무원록은 맞아 죽은 사람의 몸에는 상처가 있기 마련이니 물에서 건져 올린 사람의 몸에서 급소(要害致命處)에 해당하는 부위에 어느 정도 큰 상처가 보인다면 이는 익사사건이 아니라 살해당한 후 물에 던져진 가능성이 높다 하였다[9]. 우리 몸에서 맞으면 특히 위중한 부위로는 머리와 얼굴, 가슴, 윗팔, 갈빗대, 복부의 배꼽 주변, 대소변을 보는 주변 등을 무원록에서 거론하였는데 주먹이나 발로 치거나 단단한 흥기 등으로 구타하면 이 부분이 검붉거나 청적색으로 변색된다고 하였다. 구타당한 부위의 색깔이 검게 변하는 것은 출혈에 의해 출혈반이 형성된 때문으로 볼 수 있기 때문에 익사로 보고된 변사자의 몸에서 이러한 흔적을 찾는 것은 구타사의 가능성을 배제하고자 할 때 매우 합리적인 기법이라 할 수 있겠다. 따라서 무원록에서 강조한 것처럼 변사자의 몸에서 구타의 흔적을 찾는 것이 익사 사건의 실체를 파악하는 데 매우 중요하기 때문에[9], 만약 위에 적은 것과 같은 소견을 몸에서 발견하였다면 변사자가 피살되었을 가능성을 배제하지 말고 자세하게 그 원인을 규명해야 하는 것이다.

무원록에 의하면 이렇게 확인된 상처는 모두 크기를 측정하고 몇 군데에서 관찰되는지 정확히 헤아려 두어야 한다고 했는데[9] 실제로 강조이를 조사한 검험관들도 모두 동일한

방식으로 변색된 상처의 흔적을 찾았고 그 크기를 확실히 기술해 두었다. 이렇게 상처의 크기와 모양을 정확히 기술해 두면 구타의 양상을 추정하거나 여러 군데의 상처 중에 실제 사망과 가장 관련이 있는 치명적인 외상 부위를 판정하는 데도 용이하게 된다. 무원록에서는 상처의 모양으로 구타의 양상을 추정할 수 있다고 하였는데 우선 딱딱한 흥기로 구타하였다면 상처는 비스듬하면서 길거나, 혹은 가로로 길게 되며 주먹으로 구타하게 되면 둥근 상처가 나며 발로 차게 되면 주먹보다 더 상처가 크게 생긴다고 한다. 하지만 상처의 크기에 의한 구분은 임의적인 것으로 결정적인 단서가 되지 못하니 변사자의 몸에 생긴 상처와 실제 혐의가 있는 사물을 대조하여 손과 발 외에도 정확히 어떤 외물(外物)에 의한 것인지 결정하는 것이 중요하다 하였다[9].

이처럼 무원록에는 익사사건의 경우 살해하여 익사로 위장한 것이 아닌지 구별하기 위해 자세한 검험을 권고하며 특히 몸에 외상의 흔적이 없는지 잘 살펴보기를 권하였기 때문에 무원록의 내용을 평소 잘 숙지하고 있던 당시 검험관들은 이러한 내용을 익사사건의 조사에 적극 활용하고자 하는 시도를 하였을 것으로 본다. 결국 강조이 치사사건이 단순 익사사건이 아니라 살인사건으로 결론 내려지게 된 것은 초검관과 복검관이 피부의 상처 주변이 변색됨과 동시에 딱딱하게 변해 있었던 것을 반복적으로 명확히 인지하고 그 상처 부위의 모양과 크기를 보고서에 자세하게 기술한 다음 무원록을 참고하여 원인을 추정함으로써 강조이가 사망하기 전 이에 이를 만한 구타가 이미 있었음을 밝혀낸 덕이라 하겠다.

다만 이 사건에서는 김마당이 그 부인인 강조이를 살해하였음을 검험관이 검시 결과로 확신하면서도 가슴에서 보이는 밝힌 상처의 색깔이 무원록에서 지적한 만큼 검붉게 변하지 않은 것을 이상하게 생각했던 것 같은데 이에 대해서도 나름의 합리적 설명을 시도하였다. 초검관은 무원록의 설명과 달리 구타당한 상처가 많이 변색하지 않은 이유를 김마당이 강조이의 가슴을 발로 세게 밟았을 때 그 정도가 피해자를 죽음에 이르게 하기에 충분하다고 보았지만 밟는 과정에서 그 힘이 위 아래로 전달되어 상대적으로 상처 자체의 변색은 심하게 일어나지 않았던 것 같다고 하였다. 말하자면 밟히는 부위에 생긴 피하출혈은 심하게 발생하지 않았지만 밟히는 정도가 심하여 가슴과 복부에 사망하기 충분한 정도의 가해가 이미 있었다고 판단하는 것으로서 이는 해부에 의한 부검이 용인되지 않는 당시로서는 검험관이 합리적으로 내릴 수 있는 최대치의 추정이라고 하겠다.

무원록에는 사망자가 익사한 경우 물에 잠긴 날짜가 오래 되면 치사한 원인을 밝혀 드러내기가 어렵게 된다고 서술하였다[9]. 하지만 이 사건의 경우 범인이 강조이를 살해한 후 연못에 던진 다음 건져 올린 시점이 빨랐고 검험관의 검시도

신고가 접수된 후 매우 빨리 진행되었던 탓에 변사자의 몸에는 구타의 흔적이 여전히 남아 있을 정도였다. 일반적으로 시신이 상당히 부패하게 되면 관찰을 통해 의미 있는 소견을 낼 가능성이 감소하기 마련인데 복검 당시까지도 강조이 시신에서 구타의 흔적이 그대로 확인되고 있었던 것을 보면 초검과 복검이 매우 빠르고 효율적으로 이루어진 것이 자살로 위장된 이 사건의 전모를 밝히는 데 큰 도움이 되었다고 하겠다.

이 사건을 조사한 검험관 중에서도 특히 초검관은 검시 초기부터 무원록의 권고에 입각하여 정밀하게 검험을 수행하여 범인을 특정하는 데 큰 공을 세웠다고 생각되는데 자칫 놓치기 쉬운 구타의 흔적을 사망자의 시신에서 찾아낸 것은 높게 평가할 수 있다. 그가 시행한 검험의 높은 수준은 사망 당시 강조이의 임신사실을 변사체의 몸에서 사산의 흔적을 찾아 증명하였던 사실에서도 잘 알 수 있다. 무원록에는 임신부가 살해되었을 경우 배 안의 태아가 밖으로 배출되는 경우가 있음이 기록되어 있는데 이 사건의 경우가 바로 그러한 사례에 해당할 것이다. 다만 무원록에는 소아의 포태가 발견된 경우 모양에 따라 그 임신 달수를 추정하고 사람의 모습이 이루어져 있는지를 파악할 수 있는 방법까지 기록되어 있는데[9] 이에 대한 기술은 강조이의 검험 자료에서 발견되지 않는다. 아마도 초검관은 강조이의 사망원인을 규명하는 데 더욱 집중하여 사산한 태아에 대한 자세한 기술에는 소홀한 측면이 있었을지도 모르겠다.

강조이 치사사건은 검험관의 적절한 대처로 사망의 원인이 규명되었지만 현대 법의학적 기법이라면 치사자가 익사한 것이 아니라 남편에 의해 살해당했음을 정확히 밝혀낼 방법이 보다 많았을 것이다. 예를 들어 부검에 의해 익사폐(ballooning)의 증거를 확인한다든가 플랑크톤(Plancton) 검사에 의해 전신의 각 장기에서 플랑크톤의 존재가 증명되면 이는 익사의 강력한 증거로 볼 수 있지만[10], 이 사건이 벌어진 대한제국 당시의 의학 수준으로는 이와 같은 검사법은 아직 확립되어 있지 않아 다만 상처의 흔적이나 피의자에 대한 취조 등에 전적으로 의지할 수밖에 없었던 것은 당시로서 어쩔 수 없는 기술적 한계로 볼 수 있겠다.

결 론

대한제국 시대의 남편이 아내를 살해한 후 연못에 던져 익사로 위장하고자 한 강조이 치사사건의 성공적 해결에는 당

시 착임했던 검험관의 정확하고도 빠른 검시 작업이 매우 중요하게 작용하였다. 초검관이 검시에서 적시한 구타의 흔적인 출혈반은 이 사건이 평범한 익사사고가 아니었음을 증명하는 것이었는데 이 사실이 그 후 일주일 만에 시행된 복검에 의해 이의 없이 확인됨으로써 시간이 많이 경과하여 부패로 관련 증거가 사라지기 전에 범인을 성공적으로 색출할 수 있었다. 이 사건은 자칫하면 단순 익사사고로 끝날 것을 초검관과 복검관의 빠른 대응과 정밀한 관찰로 살인사건임을 규명할 수 있었던 사례이며 이 과정에서 무원록에 기록된 익사관련 조사에 대한 규정이 매우 중요한 역할을 했을 것으로 보인다. 강조이 여인은 자칫 자살하거나 사고사한 것으로 억울한 죽음이 될 수도 있었지만 당시 검험관의 노력으로 남편이 구타하여 살해한 후, 이를 은폐하기 위해 용추에 변사자를 버린 것으로 판명되어 최종 종결되었다. 이 사건에 대한 검험 기록은 20세기 이전 우리나라 사법체계에서 이루어진 사망자 조사의 합리성과 전통적 조사 과정의 높은 수준을 잘 보여주고 있다.

REFERENCES

1. 윤영현, 신동훈, 홍성욱, 이승덕, 기호철, 김창영. 조선 후기 중수무원록언해 시장기록에 기술된 해부학용어의 검토. 해부·생물인류학. 2023;36:67-76.
2. 김호. 규장각 소장 검안의 기초적 검토. 조선 시대사학보. 1998;4:155-230.
3. 김호. 신주무원록과 조선전기의 검시. 법사학연구. 2003;27:195-230.
4. 김호. 檢考, 19세기 전반 지방관의 檢屍 지침서. 조선 시대사학보. 2015a;72:385-416.
5. 김호. 검안(檢案), '정상적 예외'의 기록들. 藏書閣. 2015b;34:312-25.
6. 김호. 1897년 光陽郡 李學祚 檢案을 통해 본 동학농민운동의 이면. 古文書研究. 2017;50:75-96.
7. 광정식. 조선 시대 검시의 과학성. 대한수사과학회지. 2006;1:5-10.
8. Shin DH, Hong S, Kim CY, Hong SJ, Ki HC, Lee SD, et al. Prospect of Paleopathological Research on the Forensic Work Records of Joseon Dynasty Period in Korea. Asian J Paleopathol. 2023;5:8-20.
9. 송철의, 이현희, 장윤희, 황문환. 역주중수무원록언해. 서울대학교출판부; 2004.
10. 문국진. 고금무원록. 고려의학; 1996.

간추림 : 무원록은 조선 건국 이래부터 대한제국 시대까지 변사자 조사에서 참고해야 할 기초적 지침서로서 적극 활용되었는데 이에 근거하여 작성된 검시 보고서를 검안(檢案)이라 부른다. 검안은 검시 소견서인 시장(屍帳)을 사건 관련자들에 대한 심문조서와 합쳐 상부에 보고한 것으로 변사자의 사망 당시 정황과 검험관이 추정한 사망원인 등이 여기에 자세히 적혀 있어 조선 시대 운용되던 법의학적 사유의 내용을 파악하는 데 매우 유용하다. 이 논문의 대상이 된 문헌은 서울대학교 규장각 소장 대한제국 시기 지례군에서 일어난 강조이 치사사건에 대한 검안 서류로서 처음에 익사로 위장되어 신고된 사건이 검험관의 검시과정을 거치며 어떻게 살인사건으로 밝혀져 규명될 수 있었는지 보여주는 훌륭한 사례이다. 본 고에서는 이 사건을 통해 대한제국 시대 발생한 변사사건이 당시의 검시관들에 의해 어떻게 조사되었는지 구체적으로 살펴보고 조선 시대 검험관의 결론이 현대 법의인류학의 시각에서 얼마나 합리적으로 도출되었는지를 알아보려고 하였다.

찾아보기 낱말 : 무원록, 지례군, 살인사건, 검안, 검시, 법의인류학