

대한제국 부안군 양조이 치사사건의 검시 기록에 대한 법의인류학적 검토

홍성욱¹, 이송덕^{2,3}, 신동훈³

¹순천향대학교 인문학연구소, ²서울대학교 의과대학 법의학교실, ³서울대학교 법의학연구소

Forensic Anthropological Analysis of Post-Mortem Examination Report on Yang Joi of Buan County in the Korean Empire

Seonguk Hong¹, Soong Deok Lee^{2,3}, Dong Hoon Shin³

¹Soon Chun Hyang University Institute of Humanities

²Department of Forensic Medicine, Seoul National University College of Medicine

³Institute of Forensic and Anthropological Science, Seoul National University College of Medicine

Abstract : In suspected murder cases during the Joseon Dynasty and the Korean Empire periods, post-mortem examinations were conducted promptly after the incident, and the cause of death was determined by synthesizing the results of the autopsy and the testimonies obtained through witness interrogation. Despite technical limitations, the investigative efforts of Joseon-era judges to resolve such cases rationally are commendable even by modern forensic standards. Investigations were carried out in a prescribed order, guided primarily by the *Muwonrok*, a foundational manual of forensic procedure. This study examines a case involving a widow from a gentleman's family who, burdened by immoral rumors, attempted suicide publicly and subsequently died at home. Through meticulous post-mortem examination and additional witness interrogation, the coroner was able to demonstrate that—despite interference from the deceased's family—the cause of death was not simply self-inflicted harm. Rather, it was revealed that the woman ingested a second dose of poison after the initial incident, which ultimately led to her death. This case provides valuable insight into the principles and procedural order by which causes of death were determined in the Korean Empire, a society that continued to uphold the traditional forensic systems inherited from the Joseon Dynasty.

Keywords : Joseon Dynasty, Post-mortem examination, Muwonrok, Suicide, Forensic anthropology

This work was supported by Seoul National University Research Grant (융복합 연구과제 지원사업: 800-20220548) and Seoul National University Hospital (교육연구장려비: 2025).

저자(들)는 '의학논문 출판윤리 가이드라인'을 준수합니다.

저자(들)는 이 연구와 관련하여 이해관계가 없음을 밝힙니다.

Received: April 16, 2025; **Revised:** May 15, 2025;

Accepted: May 28, 2025

Correspondence to: 신동훈 (서울대학교 의과대학 해부학교실)

E-mail: cuteminjae@gmail.com

서론

우리나라 조선 시대에 변사사건이 발생하면 이는 임의적으로 조사하지 않고 체계적으로 검시(혹은 검험)를 즉시 진행하며 관련자들에 대한 취조 내용을 종합하여 판결을 내렸던 것은 잘 알려져 있다. 특히 사망원인을 확인하기 위해 다

양한 기법이 동원되며 검시 때 확인한 내용에 대해서는 법제화된 원칙에 따라 정밀하게 해석되었는데 그 근거로 활용되던 것이 조선 시대에 많이 읽히던 무원록(無冤錄)이다[1]. 무원록은 중국 송대(宋代)에 발전한 합리적 조사기법이 원대(元代)에 이르러 종합되어 완성된 다음 여말선초(麗末鮮初)에는 우리나라로도 수입되어 대한제국 시대까지 국내에서 발생한 살인사건에 대한 공식적 조사규범으로 정부와 사대부들 사이에서 존중받았다. 당시 사망사건이 발생하면 해당 지역 관료는 검험관으로 즉시 착임하여 무원록에 기술된 원칙에 따라 검험을 진행하였는데 선행연구의 결과 그 대체적인 양상과 내용은 밝혀지기 시작하였다.

현재까지 보고된 내용을 보면 다른 역사 문헌에서는 찾아보기 힘든 조선 후기 사회의 다양한 측면에 대해 풍부한 자료를 제공해주고 있다[1-6]. 하지만 조선 시대의 사망사건 검험 보고서는 사건의 개요에 대해서만 서술하고 있는 것은 아니며 내용의 상당 부분이 사망자의 시신에 대한 검시 내용과 이에 대한 해석, 그리고 사건의 판결에 대해 할애되어 있다. 조선 시대의 검험 보고서에 들어 있는 검시 내용을 시장(屍帳)이라 하는데 여기 기록된 시신의 관찰 내역이 증인과 피의자 진술과 함께 분석되어 검험관의 최종판결에 이르게 되는 것이다. 따라서 시장의 내용과 그에 대한 해석은 인문학적 시각에서 뿐 아니라 법의인류학적으로도 분석되어야 할 필요가 절실하지만 현재까지 이러한 측면에서 시도된 연구는 그 수가 많지 않다[7].

본 연구는 대한제국 시기 전북 부안군에서 일어난 한 부인의 치사사건에 대한 검시 기록을 현대 법의인류학적인 관점에서 검토한 것이다. 사건이 발생한 시기는 대한제국 시기의 종말기로 경술국치를 몇 년 앞 두고 있던 암울한 시기였지만 이런 때에도 살인사건이 발생하면 국가의 행정 조직은 여전히 기민하게 작동하여 사건에 대한 조사와 판결이 신중하게 내려지고 있었다[5]. 대한제국 시기라 하면 한국 사회의 근대화가 활발히 이루어지고 있던 시기이지만 살인사건의 조사와 판결의 경우 조선 건국 이래 집행되어 오던 검시제도의 틀안에서 여전히 무원록의 원칙에 따라 이루어지고 있었다. 따라서 대한제국 말기의 사건을 다룬 본 보고는 그보다 앞선 조선 시대 사망사건 조사와 판결의 내용과 그 합리성을 들여다볼 수 있는 좋은 사례가 된다.

자료와 방법

서울대학교 규장각에 보관되어 있는 대한제국 시기의 검험 자료 중 1906년 1월에 전라북도 부안군 동도면 선은동에서 발생한 과부 양조이 치사사건에 대한 서류는 초검관인 행부안군수(行扶安郡守) 권익상(權益相)의 초검 보고서(扶

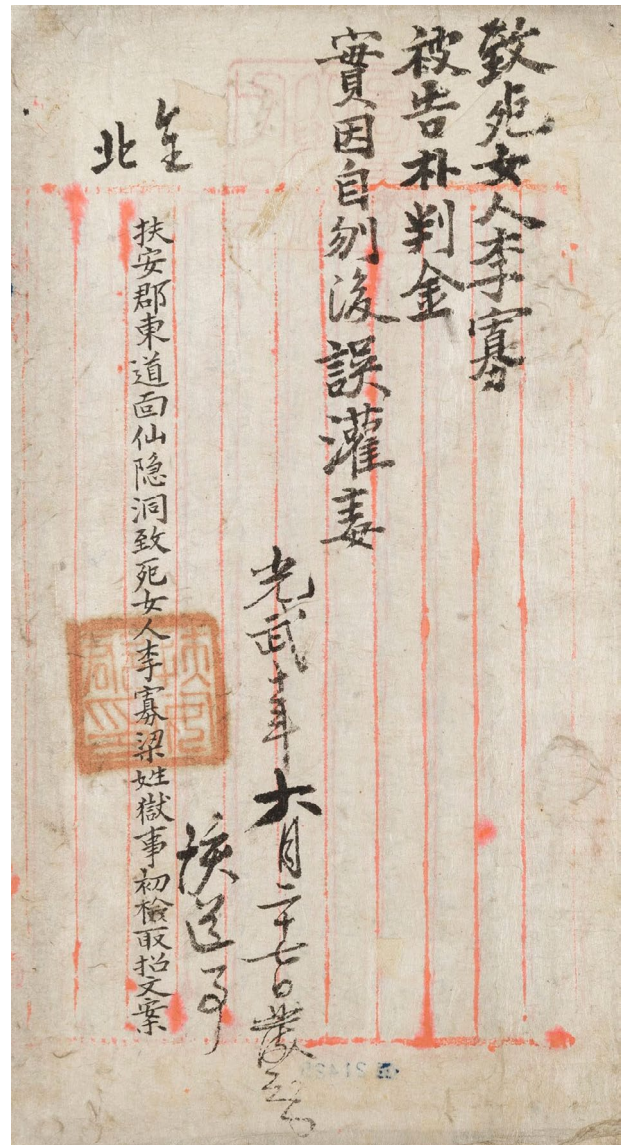


Fig. 1. Page from Yang Joi's official report, listing the names of the deceased (Yang Joi of the Yi family), the cause of death (poisoning following a suicide attempt), and the alleged perpetrator (Pan Geum Park). The document is signed by Song Jong-Min, the coroner responsible for the second investigation.

安郡東道面仙隱洞致死女人李寡梁姓獄事初檢取招文案; 奎21425)와 복검관인 행정읍군수(行井邑郡守) 송종민(宋鍾民)의 복검 보고서(扶安郡東道面仙隱洞致死女人李寡梁姓獄事覆檢文案; 奎21426)로 구성되어 있다. 모두 필사본이며 책 크기는 33×20 cm이다(Fig. 1).

초검 보고서에는 사건의 개요와 조사경위를 기록한 관련자들의 심문 내용과 함께 1906년 3월 11일자 초검관 권익상의 사건 처결 보고서와 시장(屍帳)의 시신 앞 뒷면 그림(仰·後圖面) 및 참관인 명단, 자살할 때 사용한 칼 그림(自刎刀子

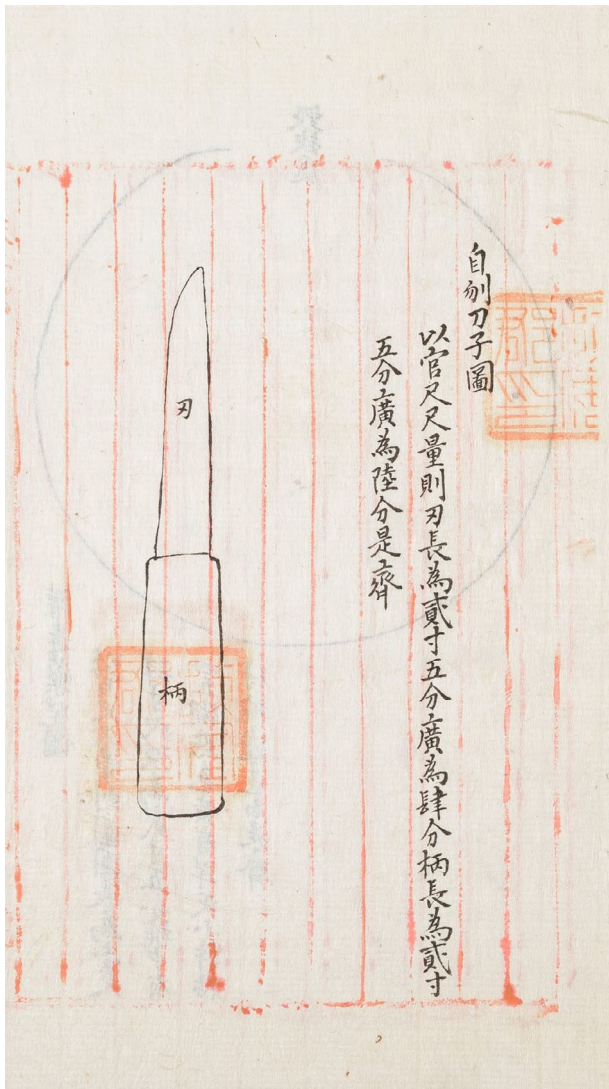


Fig. 2. Illustration of the knife used in Yang Joi's suicide, showing the measured lengths of the blade and handle.




Fig. 3. Illustration of the poison-containing bowl. The circumference and depth of the bowl are recorded. The contents are described as several yellow-colored spots inside the bowl and a small amount of white-colored powder around the rim.

圖) (Fig. 2), 독이 담겨 있던 그릇 그림(灌毒藥器圖) (Fig. 3) 등이 첨부되어 있다.

한편 두 번째 검시인 복검도 초검 때와 동일한 방식으로 진행되었는데 그 보고서에는 먼저 사건의 개요와 조사경위를 기록하고 사건 관련자들의 심문·증언 내용을 수록하였으며 마지막에 복검관인 송종민의 1906년 3월 25일자 사건처결 보고서와 시장의 앞 뒷면 그림, 참관인 명단, 약이 담겨 있던 그릇 그림 등이 첨부되어 있다.

검시의 내용(Fig. 4)은 초검의 경우 Fig. 5와 6에 각각 요약하였으며 복검은 Fig. 7과 8에 정리하였다. 검안에 기록된 시신 몸의 부위는 윤영현 등[7]의 논문을 참고하여 현대 해부학용어를 함께 표시하였다.

결 과

1. 사건의 개요

1905년 12월 일진회(一進會)의 회원이던 고천지(高千之)·나복용(羅卜用)·박판금(朴判金) 등이 비방하는 글(謗書) 하나를 이씨 집안에 들고와 과부 며느리 양조이(梁召史)의 음행(淫行)에 대한 투서가 접수되어 조사 차 나왔다고 하였다. 일진회는 당시 조선을 일본에 병합하는 것을 지원하기 위해 일본군의 특무기관이나 통감부로부터 재정적인 지원으로 운영되던 단체로 1907년 한국 군대의 강제해산을 계기로 항일의병이 전국적으로 일어나자 일제와 함께 ‘자위단’을 조직해

그 탄압에 앞장서기도 하였던 단체이다. 이들은 이씨 집안의 시아버지 이정백(李正伯)을 위협하여 돈을 뜯어내려고 하였는데 이정백과 이사일(李士日) 등 집안 사람들이 이들을 결박해서 관가에 고발하려 하였다. 이때 나복용은 도망가고 고천지와 박판금만 붙잡혀 취조하니 박판금은 이 일은 모두 김응구(金應九)가 꾸민 일로 그가 허위로 비방하는 글을 만들어 최남두(崔南斗)에게 주면서 일진회에 투서하도록 한 것이라고 자백하였다.

근거 없이 문란한 사람으로 비방 받은 양조이는 여러 차례 관아에 자신을 무고한 사람들을 잡아 취조해 달라고 하였으나 진척이 없어 노심초사하던 중 1906년 1월 28일 다시 관아를 방문하여 수령을 만나 조속히 자신의 억울함을 풀어 달라고 하였다. 이때 관에서는 김응구가 이미 잡혀와 있고 이제 곧 엄히 취조할 것이니 집으로 돌아가 기다리라고 하였는데 양조이는 그 자리에서 갑자기 칼을 꺼내어 자신의 목을 수차례 찔렀다. 양조이의 상처는 위중하였지만 바로 즉사하지 않고 집으로 실려갔는데 좌우로 이리저리 뒤척이며 숨이 곧 끊어지려 하여 가족들이 간호하였으나 그날 밤에 사망하였다.

며느리의 자살 기도와 죽음에 대해 양조이 가족의 반응은 수상한 점이 있었다. 우선 양조이가 처음 관아에서 자살을 기도할 때도 이에 크게 놀라지 않은 모습을 보였으며 그가 사망한 후에는 시신에 대한 검험을 속히 시행하라는 지령이 내려왔지만 이씨 집안에서는 사대부 가문의 부녀자는 검험을 하지 않아도 되는 것으로 안다며 이를 거부하였다. 관에서는 양조이가 관아에서 자살을 기도하기는 했지만 현장에서 바로 죽은 것도 아니고 귀가 후 일정 시간이 지난 후 사망하였기 때문에 검험은 반드시 해야 한다고 주장하여 이를 관철시켰다.

2. 초검 검시의 내용

행부안군수 권상익의 초검은 1906년 2월 6일에 시행되었다. 사망한 이씨 집안의 양씨 부인(李寡梁姓, 양조이를 말함)은 나이가 32세이다. 시신이 놓여 있는 방이 너무 좁아 마당으로 시신을 가지고 나와 검험하였다. 오작사령(仵作使令)이 검시에 이용하는 술지게미, 식초, 파 등 법물(法物)을 써서 시신을 세척한 후 보니 오른손은 굽어 있고, 왼손은 곧게 펴졌으며, 두 다리도 곧게 펴져 있었다.

초검관은 검시 현장에서 관련자 심문을 진행하였다. 검험관이 심문한 증인의 이름은 다음과 같다: 사건을 고발한 사망자의 유족으로 과부 양조이의 시동생인 이성실(李成實), 시사촌동생 이사일(李士日), 시어머니 임씨(林姓), 사건의 피고이자 한량인 박판금(朴判金), 사건의 관련자 양조이의 시집 일족인 이맹삼(李孟三), 관련자 한량 고천지(高千之), 관련자




Fig. 4. Page from the post-mortem examination report detailing findings from the vertex to the zygomatic region.

한량 최남두(崔南斗), 관련자 유학 김응구(金應九), 증인 겸 유족인 유학 이관일(李官一), 관련자 한량 최낙삼(崔洛三), 관련자 유학 김화중(金化仲), 관련자 한량 김청일(金淸一), 관련자 겸 이웃인 유학 조국현(曹局玄), 이웃이자 동네일을 맡아보는(洞任) 한량 염도여(廉道汝) 등이다. 이 중, 일부 증인에 대해서는 2차 및 3차 심문이 있었고 특히 김청일과 박판금에 대해서는 대질 심문도 시행되어 그 내용이 함께 수록되었다.

먼저 양조이가 음란한 행위를 하였다고 소문을 처음 퍼뜨린 사람이 누구였는지 취조하였는데 주모자에 대해서는 증인들 사이에 여러 설이 난무하였지만 결국 심문을 통해 처음 이씨 집안에 찾아와 양조이의 행위를 알려준 사람 중 박판금

시장에 기술된 부위	현대 해부학적 위치(한글; 영문)	검험 결과
정심(頂心)	머리마루점; Vertex	(피부색이) 파랗고 부드럽고 연하였다[色靑柔軟].
편좌편우(偏左偏右)	마루 부위; Parietal region	상동
신문(顙門)	정수리점; Bregma	상동
두로(頭顙)	이마뼈; Medial part of frontal bone	상동
액각(額角)	이마뼈; Lateral part of frontal bone	상동
양태양혈(兩太陽穴)	관자놀이점; Pterion	상동
양미(兩眉)	눈썹; Eyebrow	상동
미충(眉叢)	눈썹할 사이; Glabella	상동
양안포(兩眼胞)	눈꺼풀; Eyelid	닫혀 있었다[閉].
양안쌍정(兩眼雙睛)	눈동자; Pupil	나오지 않았다[不露].
양시협[兩頰頰]	광대 부위; Zygomatic region	(피부색이) 파랗고 부드럽고 연하였다[色靑柔軟].
양이(兩耳)	귀; Ear	상동
이륜(耳輪)	귓바퀴; Auricle	상동
이수(耳垂)	귓볼; Lobule of auricle	(피부색이) 파랗고 종기가 일어났다[色靑胞胗起].
이구(耳竅)	귓구멍; External acoustic pore	(피부색이) 파랗고 부드럽고 연하였다[色靑柔軟].
비량(鼻梁)	코등; Nasal bridge	상동
비준(鼻准)	코끝; Nasal tip	상동
비구(鼻竅)	코구멍; Naris	(피부색이) 파랗고 피가 흘러나왔다[色靑血水流出].
인중(人中)	인중; Philtrum	(피부색이) 파랗고 부드럽고 연하였다[色靑柔軟].
상하순문(上下脣吻)	위, 아래 입술; Lips	약간 벌어졌다[微開].
상하아치(上下牙齒)	치아; Teeth	윗니만 두 개뿐, 조금 드러나보였다[上齒二箇 微露].
설(舌)	혀; Tongue	나오지 않았다[不吐].
합해(頤頰)	턱 밑; Submandibular	(피부색이) 파랗고 부드럽고 연하였다[色靑柔軟].
인후(咽喉) 內	인후두; Pharyngolarynx	후골 위 정중앙에 (칼로) 벤 흔적이 한 곳 있는데, 등근 상처의 길이(직경)는 4촌 6푼이고, 깊이는 8푼이었다. (피부는) 자줏빛이고 약간 단단했으며 손가락으로 누르니 피가 흘러 식기상으로 이어졌다. 후골 약간 아래쪽에 (칼로) 벤 흔적이 한 곳 있는데, 등근 상처의 길이(직경)는 1촌 6푼이고, 깊이는 4푼이었다. (피부는) 암자색(紫黯色)이고 약간 딱딱했다. 후골 오른쪽에 (칼로) 벤 흔적이 한 곳 있는데, 등근 상처의 길이(직경)는 2촌 6푼이고, 깊이는 6푼이었다. (피부는) 암자색(紫黯色)이고 약간 딱딱했다. 후골 오른쪽 약간 아래쪽에 (칼로) 벤 흔적이 한 곳 있는데, 등근 상처의 길이(직경)는 2촌 6푼이고, 깊이는 6푼이었다. (피부는) 암자색(紫黯色)이고 약간 딱딱했다. 후골 왼쪽 약간 아래쪽에 (칼로) 벤 흔적이 한 곳 있는데, 등근 상처의 길이(직경)는 1촌 4푼이고, 깊이는 6푼이었다. (피부는) 암자색(紫黯色)이고 약간 딱딱했다. 손가락으로 누르니 피가 흘러나왔다. 목구멍에 시험삼아 은비녀를 넣으니 색이 변했다.
식기상(食氣頰) 內	인후두; Pharyngolarynx	식기상 안쪽에 상처가 있었다.
양혈분골(兩血盆骨)	빗장뼈; Clavicle	(피부색이) 검푸르고 종기가 간간히 일어났다[色靑黑胞胗間起].
양견갑(兩肩胛)	어깨뼈; Scapula	상동
양액지(兩腋肌)	겨드랑이; Axilla	상동
양흉박(兩脅膊)	위팔; Upper arm	상동
양곡추(兩臑臑)	팔꿈치; Elbow	상동
양수완(兩手腕)	손목; Wrist	상동
수심(手心) 內	손바닥; Palm	왼 손바닥은 푸른색을 띠었고, 오른 손바닥은 청황색을 띠었다.
수지(手指) 內	손가락; Finger	왼쪽 손가락은 곧게 펴져 있었고, 오른쪽 손가락은 구부러져 있었다.

Fig. 5. The results of the first investigation: anterior part of Yang Joi.

시장에 기술된 부위	현대 해부학적 위치(한글; 영문)	검험 결과
수지두(手指趾)	손가락끝; Fingertip	노란색이었다[色黃].
수지갑봉(手指胛縫)	아래손톱허물; Hyponychium	노란색이었다[色黃].
흉당(胸膛)	가슴; Chest	푸른색이었다.
양유(兩乳)	젖; Breast	상동
심갑(心坎)	명치 부위; Epigastric region	상동
두복(肚腹)	명치 부위; Epigastrium	황백색으로 조금 부풀었다(色黃白微脹).
양늑(兩肋)	갈비뼈; Rib	황백색으로 부드러웠다[色黃白柔軟].
양협(兩脇)	옆구리; Flank	상동
제두(臍肚)	배꼽 부위; Umbilical region	상동
양과(兩胯)	살굴 부위; Inguinal region	상동
음호(陰戶)	Female genitalia	종기가 나 있었다[腫突].
양퇴(兩腿)	넓적다리; Thigh	청황색으로 부드러웠다[色靑黃柔軟].
양슬(兩膝)	무릎; Knee	상동
양겸인(兩膝肋)	종아리; Leg	상동
양각완(兩脚腕)	발목; Ankle	상동
양각면(兩脚面)	발등; Dorsum of foot	상동
족지(足趾)	발가락; Toe	노란색이었다[色黃].
족지갑(足趾甲)	발톱; Toenail	흰색이었다[色白].

Fig. 5. Continued.

이 이 사건을 주도한 것으로 확인하여 그를 사건의 피고로 확정하였다.

양조이에 대한 초검 검시 내용에서 주목할 부분은 다음과 같다(Fig. 4). 우선 몸의 앞쪽에서는 머리와 턱 밑 여러 부분 피부가 파란색으로 변해 있었으며 콧구멍에서는 피가 흘러 나왔다. 인후두 부위는 후골(갑상연골)을 중심으로 위와 아래, 좌우측 등에서 모두 다섯 군데의 칼로 벤 흔적이 확인되었다. 상처는 모두 암자색(黯紫色)을 띠고 약간 딱딱하였는데 손가락으로 누르니 피가 흘러나오는 부위도 있었다(후골 왼쪽 약간 아래). 양쪽 빗장뼈와 위팔, 아래팔, 손바닥 부위까지 피부색이 푸르게 변해 있었다. 몸통에서는 가슴과 명치 부위도 푸른색으로 변해 있었다. 다리도 발등까지 푸른빛을 띠고 있었다. 피부가 푸른색을 띠는 것은 시신의 뒷면 대부분에서도 확인되었다. 초검에서는 시신의 피부가 푸르게 변해 있는 것을 후골 부위의 자상 흔적과 함께 검사에서 확인할 수 있었던 가장 중요한 소견으로 보고 기록했다고 볼 수 있다. 한편 검시 중 독물 중독을 확인하기 위해 목구멍과 항문에 은비너를 넣었을 때 그 색이 변하는 것을 확인하였다.

초검의 내용에서 후골 주위의 상처는 양조이가 관아에서 스스로 자신의 목을 찌를 때 생긴 것이 분명하였지만 푸른색으로 바뀐 피부의 색과 은비너가 목구멍과 항문에서 각각 변색한 것이 문제가 되었다. 무원록에 의하면 이는 독물 중독을 의미하는 것이었기 때문이다. 양조이 시신에서는 분에 못 이

긴 채 칼로 자살을 시도하여 목에 생긴 자상 외에 독물 중독의 징후가 함께 관찰되었기 때문에 그 원인을 반드시 추궁하지 않을 수 없게 되었다.

초검관은 처음에 고발장을 관에 제출한 죽은 양조이의 시동생인 이성실을 취조하였는데, 그는 검험 현장에서야 은비너의 색깔이 변한 것을 보았을 뿐 양조이가 죽기 전 독약을 먹었는지 여부는 알지 못하였다고 처음에는 발뺌하였다. 하지만 이성실에 대한 취조가 더 진행되면서 이씨 집안 과부의 죽음은 가문의 명예를 중시하는 문중 어른들의 은밀한 강요도 어느 정도 관련이 있었음이 드러났고, 더욱이 집으로 돌아와 고통받던 양조이에게 집안 사람들이 고의이건 아니건 양젓물을 먹인 것도 추가로 확인되었다. 결국 양조이가 죽기 전 독물을 먹은 것은 검시 이전 고발장에는 없던 내용인데 초검관에 의해 새롭게 입증된 것이다. 자신의 억울함에 못 이겨 관아에서 스스로 목을 찢어 자결한 것으로 종결될 뻔했던 양조이 사건은 초검 후 새롭게 확인된 사실로 인해 사망원인의 결정이 한층 복잡하게 되었다.

이 사건은 처음에 거짓으로 소문을 퍼뜨린 박관금을 피고로 확정하였다. 하지만 초검관인 부안군수 권상익도 양조이의 사망에 대한 도의적 책임에서 완전히 자유로울 수 없었던 것으로 보인다. 이 사건의 발단이 결국 양조이가 관아에 사건의 조속한 해결을 요구하며 항의하다가 분에 못 이겨 자살을 시도하면서 일어났기 때문이다. 검시 없이 사건이 종결되기

시장에 기술된 부위	현대 해부학적 위치(한글; 영어)	검험 결과
뇌후(腦後)	뒤통수; Occiput	푸른색으로 부드러웠다[色靑柔軟].
발제(髮際)	두발선; Hairline	상동
양이근(兩耳根)	조가비용기; Eminence of conchae	검푸르고 종기가 간간이 일어났다[色靑黑胞胬間起].
항경(項頸)	목뒤; Posterior cervical region	홍반(紅暈)이 한 곳 있었는데 가로로 길게 뻗은 것이 손가락 같았다. 손가락으로 누리니 부드러웠다[有紅暈壹庫橫長如指按指柔軟].
양비박(兩臂膊)	어깨뒤; Posterior shoulder region	푸른색으로 걸 피부가 떨어져 나갔다[色靑油皮脫落].
양흘주(兩肘肘)	팔꿈치; Cubitus	상동
수완(手腕)	손목; Wrist	푸른색이었다[色靑].
양수배(兩手背)	손등; Dorsum of hand	오른쪽의 손등은 청황색이고, 왼쪽의 손등은 청흑색이었다 [右手背色靑黃, 左手背色靑黑].
수지(手指)	손가락; Fingers	오른쪽의 손가락은 청황색이고, 왼쪽의 손가락은 청흑색이었다 [右手指色靑黃, 左手指色靑黑].
수지갑(手指甲)	손톱; Nail	오른쪽의 손톱의 색깔은 흰색이고, 왼쪽의 손톱은 청흑색이었다 [右手指甲色白, 左手指甲色靑黑].
척배(脊背)	척추뼈; Vertebra	검푸른색으로 걸 피부가 떨어져 나갔다[色靑黑油皮脫落].
척려(脊膂)	척추옆근육; Paraspinal muscle	상동
양후륵(兩後肋)	늑골뒤; Rib, posterior part	상동
양후협(兩後脇)	옆구리 뒤; Lumbar region, posterior part	상동
요안(腰眼)	허리; Waist	상동
양둔(兩臀)	볼기; Buttocks	청황색으로 걸 피부가 떨어져 나갔다[色靑黃油皮脫落].
곡도(穀道)	항문; Anus	종기가 나 있었고 은비녀로 시험하니 색깔이 변했다 [腫突出銀釵色變].
양퇴(兩腿)	넓적다리; Thigh	청황색으로 걸 피부가 간간이 떨어져 나갔다[色靑黃油皮間間脫落].
양곡추(兩膕臑)	다리오금; Popliteal fossa	상동
양퇴두(兩腿肚)	종아리; Leg	상동
양각과(兩腳踝)	복사뼈; Medial and lateral malleoli	상동
각근(脚跟)	발뒤꿈치; Heel	상동
양각심(兩腳心)	발바닥; Plantar	상동
족지(足趾)	발가락; Toes	상동
족지두(足趾肚)	발끝; Tiptoe	평소와 같았다[如常].
족지갑봉(足趾甲縫)	아래발톱허물; Hyponychium	상동

Fig. 6. The results of the first investigation: posterior part of Yang Joi.

를 원하던 양조이 유족들의 요청을 거절하며 검험관이 굳이 초검을 시행한 것도 그의 사망원인이 목을 그어 자살한 것으로 그대로 확정될 경우 사건의 조사를 속히 진행하지 않아 사건의 빌미를 제공한 부안군수 자신에게 책임의 일부가 돌아올 것을 의식한 탓도 있는 것 같다. 아래에 이 사건에 대한 초검관의 결론을 요약하여 신는다.

이 옥사는 정절이 있는 부인이 칼을 품고 (스스로의) 억울함을 풀고자 한 것이다. 일진회원들이 (처음에 부인의 음행을 비방하는) 방식(榜書)를 걸어 놓을 계획을 세운 것은 오로지 돈을 뜯어내기 위해서였으나 도리어 그것이 화근이 되어 그 사람(양조이)을 죽게 만들기에 이른 것이다. 지금 죽은 여인이씨 집안의 양씨(양조이) 시신을 밝고 화창한 곳으로 옮겨

두고 범물(검시에 사용하는 물건)을 갖추어 깨끗이 씻은 후 앞 뒷면을 찬찬히 살펴보니...(중략: 후골 주변의 자상에 대한 서술이 있으며 이는 Fig. 5에 자세하다)... (또한) 오른손은 구부러져 있었고, 왼손은 곧게 펴져 있었으니 이러한 증거는 스스로 칼로 베어 생긴 흔적에 대한 (무원록의 기술과) 합치된 것으로 보인다. 다만 목구멍(喉門)과 항문(穀道)에 넣은 은비녀의 색이 변하고 온몸에 청흑색이 감돌지만 오직 배(肚腹) 쪽은 황백색을 띠고 약간 부풀어 오른 것은 무슨 까닭인가? 이전에 (양씨 과부의 가족 친지들이) 검시를 면제하라고 하거나 검험을 거부한 것이 모두 양씨가 독(을 먹고 죽은) 흔적이 드러나는 것을 감추기 위한 데에서 비롯됨을 알겠다. 죽은 과부의 그날 광경을 상상해 본다면 칼로 베기 전에 독약을 마시고 왔을 리가 없고, 자결한 후에 독약을 마신 것도 또한 이

치상 그럴 수 없으니 이는 필시 다른 사람이 (죽기 전에 양조이의) 입에 독약을 넣어준 것임을 의심할 여지가 없다.

슬프다! 저 이씨 집안의 과부는...(중략)... 일찍 뜻밖에 누명을 쓰고...(중략)... 세상에 (자신에 대한) 유언비어가 와전되는 것을(市虎之訛) 면할 수 없음을 의심하여 (이 일을) 숨기거나 참으며 구차하게 살려 하지 않고 마침내 갑자기 무지한 사람처럼 관아로 들어와 (자기 자신에게 스스로) 칼을 휘두르니 (이는) 좁은 소견으로 경솔하게 한 행동이다. (관청에서 자결을 시도한 후) 집으로 돌아와 (양조이가) 양젓물을 달라고 한 것은 목숨을 연명하는 것을 매우 괴로워했기 때문인데 그 전에 이미 양조이는 시동생인 이성실에게 양젓물을 사 달라고 부탁하여 (시동생이) 지인을 통해 이를 사다 준 적이 있었다. 온 집안 식구들이 그녀가 다 죽게 된 것을 가련하게 여기며 치료하였는데 시어머니가 그녀를 살린다고 미움을 입에 넣어준다는 것이 그만 뒷마루에 죽은 과부가 미리 준비를 해 둔 양젓물이 또 다른 마시는 물 그릇과 뒤섞여 있었던 것을 집안 사람들이 자세히 살피지 않았고 50살이 넘는 쇠약한 시어머니도 병에 걸려 눈이 잘 보이지 않아 양젓물을 몇 수저 떠서 (물인 줄 알고) 잘못 입에 넣어주었다. 환자(인양조이)를 (자살 기도 후에도) 잘 보양하였다면 칼로 벤 상처만으로는 며칠 더 생명을 연장할 수 있었을 것이나, (시어머니와 가족의) 무지한 행위로 (양젓물을 주어) 목숨을 그 즉시 잃게 된 것이다...(중략)... 사망의 실제 원인(實因)은 스스로 칼로 목을 벤 후, 잘못하여 독약을 입어 넣어 죽음에 이르렀다[自刎後誤灌毒致死]로 기록한다.

이처럼 초검관은 사망원인을 결정함에 있어 목에 그은 상처 외에도 독물을 음독한 것도 함께 인정하였는데 이는 사실을 구체적으로 기술하여 보다 완벽을 기하고자 한 의도도 있었겠고 이를 통해 양조이의 죽음에 대한 자신의 난처한 입장에서 얼마간 벗어나고자 했던 것으로 보인다. 다만 양조이에게 독물을 준 동기에 대해서는 시어머니의 착각에 의한 것이라고 판결하였는데 이는 관아에서 양조이가 자살을 시도할 당시 가족들이 보인 무덤덤한 반응이나 취조 당시 양조이에게 죽음을 통해 불명예를 씻기를 은연중에 재촉한 듯한 정황을 초검관이 파악했음을 감안하면 의외로 단순한 판결을 내렸다고도 볼 수 있을 것 같다.

3. 복검 검시의 내용

조선 시대에 발생한 사망사건의 검시는 최소한 두 번은 반드시 서로 다른 검험관에 의해 시행되어야 하며 이때 두 검험관의 결론에 서로 차이가 없고 이에 대해 유족들이 이의를 제기하지 않아야 비로소 사건이 종결되었다[8]. 따라서 양조이 사건의 경우도 초검 후 16일 만인 2월 22일 행정읍군수

(行井邑郡守) 송종민(宋鍾民)이 현지에 착임하여 복검이 시행되었다. 복검관 송종민은 검시에 앞서 죽은 양조이의 시동생 이성실에 대한 관련자 심문을 재차 시행하였는데 이성실은 초검 때와 대체로 비슷하지만 양조이가 죽는 순간을 다음과 같이 조금 더 자세하게 증언하였다.

제 형수가 읍내로 들어오던 길에 몰래 칼을 가슴에 품고 있었던지 단도(短刀)로 자신의 턱을 찌르고 관청의 뜰에 고꾸라져서 목숨이 끊어질 지경이 되었습니다...(중략)... 제 형이 형수를 등에 업고 (관청을) 나와서 가마에 태워 집으로 돌아와 방에 눕히니 (양조이가) 이리저리 뒤척이며 숨이 곧 끊어지려고 하여 칼에 찔린 상처가 있는 곳에 송진(柏松脂)으로 부황(付黃)을 붙이고 손가락으로 미음을 떠서 입에 넣었는데 입을 다물며 이를 삼키려 하지 않고, 이경(二更)이 되어 마침내 숨이 끊어지자 저와 제 종형이 즉시 관아에 들어가 고발한 것입니다. 범행에 사용한 흉기는 형수가 칼로 찔러 사망을 하였기에 집안에 있던 식도를 훔치 가지고 갔는가 걱정하였는데 점검해보니 (식도는) 하나도 없어진 것은 없었고, 다만 상자 속에 죽은 형님이 평소 차고 다녔던 장도(粧刀)의 칼집(刀匣) 및 칼(尖子)이 남아 있어 이 칼로 스스로를 찌른 듯한데 그 칼은 사건 당시 너무 정신이 없어 수습하여 두지 못했습니다.

이성실의 증언을 들은 후 복검의 검시를 시행하였는데 그 자세한 내용은 Fig. 7과 8에 정리하였다. 복검은 초검 후 16일이나 경과하여 시행되었기 때문에 시신의 부패가 더 진행하였는지 관찰 기록이 조금 소략해졌다. 그럼에도 불구하고 초검 때 의미 있는 내역은 복검 검시 때에도 여전히 관찰되었다. 그중 특기할 만한 것을 요약하면 우선 머리와 목, 몸통 피부에서 관찰되었던 푸른색 변색은 여전히 확인할 수 있었다. 광대 부위에서는 초검 때는 별다른 소견이 없었는데 복검 때는 새로이 오래된 출혈의 흔적을 새로 확인할 수 있었다. 이 상처의 흔적이 양조이가 스스로 칼로 찔러 생긴 것인지에 대해서는 어떤 기록도 남아 있지 않아 그 원인을 정확히 알 수 없다. 초검 때 관찰되었던 귤구멍에서 흘러나오는 핏자국이나 인후두 부위의 상처도 모두 복검에서 다시 확인이 가능하였는데 배인 상처는 모두 다섯 군데로 초검 때와 같았고 이 상처들을 양조이가 관아에서 스스로 칼로 자해할 때 생긴 것으로 보는 데에는 변함이 없다. 다만 초검 당시에는 상처의 부위를 후골 주변으로 하여 기술하였으나 복검 검시 때는 턱 밑과 인후두의 두 군데로 나누어 기술하였다. 초검 때와 마찬가지로 복검 때도 각 상처의 길이와 깊이를 모두 측정하였는데 이는 나중에 사망원인을 확정하는 데 도움이 되었다. 복검관 송종민은 검시 결과와 증언 내용을 종합하여 다음과 같이 판결하였다.

시장에 기술된 부위	현대 해부학적 위치(한글; 영문)	검험 결과
정심(頂心)	머리마루점; Vertex	(피부색이) 청홍색으로 부드러웠다[色靑紅柔].
편좌편우(偏左偏右)	마루 부위; Parietal region	상동
신문(顙門)	정수리점; Bregma	상동
두로(頭顙)	이마뼈; Medial part of frontal bone	상동
액각(額角)	이마뼈; Lateral part of frontal bone	상동
양태양혈(兩太陽穴)	관자놀이점; Pterion	상동
양미(兩眉)	눈썹; Eyebrow	온전하였다[全].
미충(眉叢)	눈썹할 사이; Glabella	(피부색이) 파랗고 부드럽고 연하였다[色靑柔軟].
양안포(兩眼胞)	눈꺼풀; Eyelid	단혀 있었고, 파랗고 부드럽고 연하였다[合色靑柔軟].
양안쌍정(兩眼雙睛)	눈동자; Pupil	조개져서 갈라졌으나 온전하였다[劈開全].
양시협[兩頰頰]	광대 부위; Zygomatic region	왼쪽에 혈속흔이 2곳 있는데 그 모습이 바둑돌 같고, 손가락으로 누르니 딱딱하였다[左邊有血塾痕二處 狀如碁子按指堅硬]. 오른쪽은 파랗고 부드럽고 연하였다[右邊色靑柔軟].
양이(兩耳)	귀; Ear	왼쪽은 색깔이 붉고 부드러웠으며, 오른쪽은 파랗고 부드럽고 연하였다[左邊色紅柔軟, 右邊色靑柔軟].
이륜(耳輪)	귓바퀴; Auricle	상동
이수(耳垂)	귓볼; Lobule of auricle	상동
이구(耳竅) 內	귓구멍; External acoustic pore	왼쪽은 색깔이 붉고 피가 흘러나왔으며, 오른쪽은 파랗고 부드럽고 연하였다[左邊色紅血汁流出, 右邊色靑柔軟].
비량(鼻梁)	코등; Nasal bridge	(피부색이) 청홍색으로 부드러웠다[色靑紅柔軟].
비준(鼻准)	코끝; Nasal tip	상동
비구(鼻竅)	코구멍; Naris	상동
인중(人中)	인중; Philtrum	온전하였고, (피부색이) 청홍색으로 부드러웠다[全色靑紅柔軟].
상하순문(上下脣吻)	위, 아래 입술; Lips	반쯤 벌어졌고, 색깔은 자흑색이며 말라 붙어 있었다[半開, 色紫黑乾燥貼].
상하아치(上下牙齒)	치아; Teeth	온전하였고, 단단히 닫혀 있었다.
설(舌)	혀; Tongue	열어서 보니 헤지고 부은 채 약간 나와 있다[開視爛腫微出 ¹].
합해(頰頰)	턱밑; Submandibular	칼에 베인 상처의 흔적이 한 곳 있으며, 색깔은 흰색으로 모습은 마치 큰 콩 같았다. 깊이는 4푼이고, 조금 아래에도 칼에 베인 상처가 한 곳 있는데 흰색에 가로로 난 길이가 2촌 4푼이고 깊이는 4푼이었다[有刃傷痕一處, 色白狀如太片, 深四分. 稍下有刃傷痕一處, 色白橫長二寸深四分].
인후(咽喉)	인후두; Pharyngolarynx	조금 아래(갈로) 벤 흔적이 세 곳 있는데, 색깔이 자줏빛이었다. 한 곳은 둥근 상처의 길이(직경)가 2촌이고, 깊이는 9푼이었다. 한 곳은 큰 콩 모양이고 깊이가 5푼이며, 한 곳은 가로로 난 길이가 5푼 깊이가 2푼이었다.
식기상(食氣類)	인후두; Pharyngolarynx	온전하였다[全].
양혈분골(兩血盆骨)	빗장뼈; Clavicle	(피부색이) 검푸르고 조금 딱딱했고, 겉 피부가 떨어져 나갔다[色靑黑微堅浮皮脫落]
양견갑(兩肩胛)	어깨뼈; Scapula	(피부색이) 청흑색으로 부드러웠다[色靑黑柔軟].
양액지(兩腋肌)	겨드랑이; Axilla	상동
양흡박(兩脅膊) 內	위팔; Upper arm	왼쪽은 (피부색이) 검푸르고 조금 딱딱했고, 겉 피부가 떨어져 나갔다[左邊色靑黑微堅浮皮脫落]. 오른쪽은 (피부색이) 파랗고 부드럽고 연하였다[右邊色靑柔軟].
양곡추(兩臑臑) 內	팔꿈치; Elbow	상동
양수완(兩手腕) 內	손목; Wrist	왼쪽은 (피부색이) 자줏빛으로 조금 딱딱하였다[左邊色靑紫微堅]. 오른쪽은 (피부색이) 파랗고 부드럽고 연하였다[右邊色靑柔軟].
수심(手心) 內	손바닥; Palm	왼쪽은 (피부색이) 검푸르고 조금 딱딱했고, 겉 피부가 떨어져 나갔다[左邊色靑黑微堅浮皮脫落]. 오른쪽은 (피부색이) 청홍색을 띠었고 부드럽고 연하였다[右邊色靑紅柔軟]

¹무원록 독약사조와 증수무원록 연해 권3 생전중독사조에 해당 구절이 있음

Fig. 7. The results of the second investigation: anterior part of Yang Joi.

시장에 기술된 부위	현대 해부학적 위치(한글; 영문)	검험 결과
수지(手指) 內	손가락; Finger	왼쪽 손가락은 푸른색에 조금 굽어 있었고[左邊色青微曲], 오른쪽 손가락은 청홍색에 반쯤 구부러져 있었다[右邊色青紅半曲].
수지두(手指肚) 內	손가락끝; Fingertip	왼쪽은 (피부색이) 검푸르고 걸 피부가 말라 (뼈에) 달라붙어 있었다[左邊色青黑皮膚乾貼]. 오른쪽은 (피부색이) 청홍색을 띠었고 걸 피부가 말라 (뼈에) 달라붙어 있었다[右邊色青紅皮膚乾貼].
수지갑봉(手指胛縫)	아래손톱허물; Hyponychium	온전하였으며 청홍색으로 걸 피부가 말라 (뼈에) 달라붙어 있었다[全色青紅皮膚乾貼].
흉당(胸膛)	가슴; Chest	(피부색이) 청황색으로 부드러웠다[色青黃柔軟].
양유(兩乳)	젖; Breast	상동
심감(心坎)	명치 부위; Epigastric region	상동
두복(肚腹)	명치 부위; Epigastrium	상동
양늑(兩肋)	갈비뼈; Rib	왼쪽은 (피부색이) 청황색으로 부드러웠으며, 걸 피부가 떨어져 나갔다[左邊色青黃柔軟浮皮脫落]. 오른쪽은 (피부색이) 청황색으로 부드러웠다[右邊色青黃柔軟].
양협(兩脇)	옆구리; Flank	상동
제두(臍肚)	배꼽 부위; Umbilical region	온전하였다[全].
양과(兩胯)	살굴 부위; Inguinal region	쪽 뻗어 있었고, 황백색에 간간이 푸른 반점이 있었다[伸直色黃白間間有青斑].
음호(陰戶)	Female genitalia	온전하였다[全].
양퇴(兩腿)	넓적다리; Thigh	청황색으로 부드러웠다[色青黃柔軟].
양슬(兩膝)	무릎; Knee	상동
양겸인(兩膝肋)	종아리; Leg	상동
양각완(兩脚腕)	발목; Ankle	상동
양각면(兩脚面)	발등; Dorsum of foot	상동
족지(足趾)	발가락; Toe	상동
족지갑(足趾甲)	발톱; Toenail	온전하였으나 청흑색을 띠었다[全色青黑].

Fig. 7. Continued.

지금 이 옥사는 매우 엄중하여 심문이 이미 3차례에 걸쳐 실시되었으니 옥사의 정확이 이미 다 드러났다고 할 수 있으나 드러난 사실의 증거가 많이 바뀌었고 일의 발생을 짐작할 만한 사정 역시 복잡하니 진실로 자세하고 신중하게 하여 털끝만큼의 착오도 있어서는 안 될 것이다. 이 사건에서 가장 중요한 요소는 (양조이의 죽음) 칼에 찔린 때문이나 독약에 의한 것이냐 결정하는 것이다. 턱으로부터 후골 아래에 이르기까지 관찰해 보면, 다섯 곳의 상처가 크기와 깊이, 넓이 등이 다양한데, 어떤 부위는 흰색이며 또 다른 부위는 자줏빛이 돌기도 하여 큰 상처는 깊이가 9푼이나 되고 작은 것은 깊이가 불과 4~5푼인데, 오른손이 반쯤 굽어 있고 두 눈이 완전히 감긴 것 등은 스스로를 벤[自割] 증거에 부합한다. 무원록의 자해조(自割條)의 구절을 보면 “만약 하루 안에 죽은 경우는 그 상처의 깊이가 1촌 5푼이고, 기계(氣系: 기도)가 끊어지고 식계(食系: 식도)는 약간 손상되고 3일 내지 5일 이후에 사망한 경우는 상처의 깊이가 1촌 3푼이며”라 하였으니 1촌 3푼의 상처로도 (스스로 벤 후 죽을 때까지의 기

간) 충분히 3일 내지 5일을 넘겨 생존할 수 있는데, (이 사건처럼) 9푼 정도 깊이의 상처는 하루도 못 넘기고 죽을 만한 정도의 상처가 되지 못하며, 식계와 기계 역시 (이로 인해) 끊어지지 않았을 것이니 이로 말미암아 볼 때 (목을 찢은 것은) 죽음에 이르게 할 정도가 되지 못한다. 또한 (양조이의) 입술이 벌어져 있고 혀가 문드러져 (하얗게 되고) 붓거나[爛腫] 약간 밖으로 나오기도 하며, 살굴 부위에 청색 반점이 있고, 향문이 부어올라 돌출하고, 왼쪽 귀에서 피가 나오는 것 등은 독약을 먹은 증거와 부합하는 것이다. 하나의 몸에 두 개의 서로 다른 증거가 있으니 진실로 판정하기가 어려워 찔려 죽은 것[刺]이나 독약을 먹고 죽은 것[毒]이나 하는 것이 이 옥사를 판단하는 핵심 요체가 되니 어찌 이 중요한 것(음독)을 버리고 저 대수롭지 않은 것(칼로 인한 자상)을 (사망의 원인으로) 취할 수 있겠는가? 스스로를 벤 것은 먼저 일어난 일이지만 (죽음의 원인이 되기에는) 가벼운 사안이고, 독약을 먹은 것은 뒤에 발생한 일이지만 더 중요한 일이다. 하물며 (양조이가) 스스로를 벤 일은 그 즉시 죽음에 이를 정도는 아니

시장에 기술된 부위	현대 해부학적 위치(한글; 영어)	검험 결과
뇌후(腦後)	뒤통수; Occiput	푸른색으로 부드러웠다[色靑柔軟].
발계(髮際)	두발선; Hairline	상동
양이근(兩耳根)	조가비용기; Eminence of conchae	왼쪽은 (피부색이) 붉은색으로 부드러웠다[左邊色紅柔軟]. 오른쪽은 (피부색이) 푸른색으로 부드러웠다[右邊色靑柔軟].
항경(項頸)	목뒤; Posterior cervical region	(피부색이) 푸른색으로 부드러웠다[色靑柔軟].
양비박(兩臂膊)	어깨뒤; Posterior shoulder region	왼쪽은 (피부색이) 푸른색으로 부드러웠다[左邊色靑柔軟]. 오른쪽은 (피부색이) 청흑색으로 부드러웠으며, 겉 피부가 떨어져 나갔다[右邊色靑黑柔軟浮皮脫落].
양흘주(兩脛肘)	팔꿈치; Cubitus	상동
수완(手腕)	손목; Wrist	왼쪽은 (피부색이) 검푸르고 조금 딱딱하였으며, 겉 피부가 떨어져 나갔다[左邊色靑黑微堅浮皮脫落]. 오른쪽은 (피부색이) 파랗고 부드럽고 연하였다[右邊色靑柔軟].
양수배(兩手背)	손등; Dorsum of hand	상동
수지(手指)	손가락; Fingers	왼쪽 손가락은 푸른색에 조금 굽어 있었고[左邊色靑黑微曲], 오른쪽 손가락은 청흑색에 반쯤 구부러져 있었다[右邊色靑黑半曲].
수지갑(手指甲)	손톱; Nail	온전하였고 푸른색이었다.
척배(脊背)	척추뼈; Vertebra	청홍색으로 부드러웠다[色靑紅柔軟].
척려(脊膂)	척추옆근육; Paraspinal muscle	상동
양후륵(兩後肋)	늑골뒤; Rib, posterior part	약간 푸른색을 띠었고 부드러웠으며, 겉 피부가 떨어져 나갔다 [色微靑柔軟浮皮脫落].
양후협(兩後脇)	옆구리 뒤; Lumbar region, posterior part	상동
요안(腰眼)	허리; Waist	상동
양둔(兩臀)	볼기; Buttocks	왼쪽은 (피부색이) 희고 부드러웠으며, 겉 피부가 떨어져 나갔다 [左邊色白柔軟浮皮脫落]. 오른쪽은 (피부가) 약간 붉은색을 띠었고 부드러웠으며 겉 피부가 떨어져 나갔다[右邊色微紅柔軟浮皮脫落].
곡도(穀道)	항문; Anus	종기가 나 있었다[腫突出].
양퇴(兩腿)	넓적다리; Thigh	청황색으로 부드러웠다[色靑黃柔軟].
양곡추(兩膕窩)	다리오금; Popliteal fossa	상동
양퇴두(兩腿肚)	종아리; Leg	상동
양각과(兩腳踝)	복사뼈; Medial and lateral malleoli	상동
각근(腳跟)	발뒤꿈치; Heel	상동
양각심(兩腳心)	발바닥; Plantar	상동
족지(足趾)	발가락; Toes	흰색으로 부드러웠다[色靑黃柔軟].
족지두(足趾肚)	발끝; Tiptoe	붉은색을 띠었고 겉 피부가 말라 (뼈에) 달라붙어 있었다 [色紅皮肉乾貼].
족지갑봉(足趾甲縫)	아래발톱허물; Hyponychium	온전하였으며, 붉은색을 띠었고 겉 피부가 말라 (뼈에) 달라붙어 있었다[全色紅皮肉乾貼].

Fig. 8. The results of the second investigation: posterior part of Yang Joi.

있고, 가마에 태워 집으로 돌아온 후 숨이 끊어질 듯 말 듯한 가운데 마실 물을 찾다가 그녀의 시어머니가 바야흐로 늙어 눈이 어두워 잘 보지 못해 독약이 담긴 대접을 잘 보지 못하고 냉수가 곁에 있는 줄 착각하여 수저에 떠서 입에 넣어주었으니 (양조이의) 실낱 같은 목숨이 마침내 끊어진 것이다. 또 검험할 때 은비녀의 색깔이 변한 것을 (주변의) 무사람들이 다 보았으니 (사건의) 경중(輕重)과 선후관계가 저절로 구별되었다. 취조한 내용을 참고하여 보면 (이는) 법문(法文, 무

원록을 뜻한다)의 기술과도 일치하니 칼에 찔려 죽은 것이 아니라 독약을 먹고 죽은 것이 분명하여 의심할 여지가 없다. 사망원인(實因)은 복독치사(服毒致死)로 적는다.

고 찰

이 사건은 문란하다고 부당하게 소문이 나 곤혹에 처한 사

대부가의 과부 양조이가 자신의 사건처리가 지체되어 그 전모가 빨리 밝혀지지 않는 것을 분개하여 사람들이 보는 앞에서 스스로 목을 그어 위중한 지경에 처한 것으로, 만약 그대로 사망하였다면 사건 자체의 경위는 단순해질 수 있는 것이었다. 이 사건에서 양조이가 칼로 자신의 목을 찌르던 순간은 관아의 관리를 비롯한 많은 사람들이 보고 있었기 때문에 이 사건의 경위에 대해서는 이견의 여지가 없었다. 하지만 그 후 독물을 추가로 마신 사실이 검시에서 확인되었고 그 직후 사망한 사실이 분명해졌기 때문에 정확한 사망원인의 확정이 쉽지 않게 되었다.

검시 결과 목 부위 갑상연골(thyroid cartilage) 주위에서 칼로 찌른 다섯 군데의 상처를 확인하였는데 이는 의심할 여지 없이 양조이가 장도로 자해한 흔적일 것이다. 그는 스스로 여러 차례 목을 칼로 찌를 정도로 격분해 있었던 것은 틀림없어 보이나 검험관은 이를 사망의 원인으로 보기에는 충분치 않은 정도의 상처로 보았던 것 같다. 조선 시대의 검험관이 검시 내용의 해석에서 항상 옆에 두고 참고한 무원록을 보면 칼로 목을 찢러 자해한 경우에 대해서는 그 판단에 대해 매우 자세하게 적혀 있어 그 내용을 아래에 적어둔다.

스스로 숨통 아래를 베었으면 다만 한 번만 칼의 흔적이 날 것인데 만일 바로 죽은 사람이라면 상처의 깊이가 1촌 7푼이며, 기계와 식계가 다 끊어졌고 하루 후에 죽은 사람이면 상처 깊이가 1촌 5푼이며, 기계가 끊어지되 식계는 약간 상했을 정도이고 15일 이후에 죽은 사람은 깊이가 1촌 3푼이며... (후략)

무원록에는 이처럼 칼로 자기 목을 찢러 자살하려 한 경우 어느 부분까지 상해를 입었는가에 따라 얼마나 생존하다 죽는지를 기록해 두었으며 기도와 식도가 다 끊어졌는지도 영향을 준다고 하였다. 무원록에서는 스스로 목을 베는 경우에는 상처가 하나만 발견될 뿐이라고 확정적으로 이야기하고 있는데(목구멍 아래를 스스로 베었다면 그 상처는 하나 뿐일 것이다: 喉下自傷刀痕只應一傷; 스스로 목구멍 아래를 베는 경우의 상처는 하나뿐이며: 自割喉下只是一) 이는 현대 법의학 수사의 측면에서 볼 때도 매우 합리적 설명이라 하겠다. 손상수를 세는 것은 현대 법의학에서도 자살과 타살을 구별하는데 있어서 중요한데 일반적으로 자살의 경우 예외적인 상황을 제외하면 치명상은 하나만 생기는 것이 일반적인 데 반해 타살의 경우 치명상이 여러 개 있는 경우가 많다. 그 이유는 타살의 경우 상대방을 확실하게 살해하기 위해 여러 차례 치명상을 입히는 것이 일반적이라 보기 때문이다[9].

사실 무원록에서 목을 스스로 칼로 찢을 때 상처는 대개 한 번만 난다고 하였기 때문에 양조이가 자해할 당시 그 상

황을 직접 목격한 사람이 없었다면 목의 상처는 타력에 의한 것일 가능성도 함께 놓고 조사가 진행되었을 가능성도 있다. 하지만 목을 자해할 당시 양조이가 관아에서 자살을 기도하여 관리들 중에도 목격한 사람이 분명히 있었을 것이므로 검시에서 확인한 목의 상처가 타인에 의해 찢려 생겼을 가능성은 처음부터 배제한 것으로 보인다.

양조이의 죽음에 대해 초검에서는 스스로 칼로 목을 베 후, 잘못하여 독약을 입어 넣어 죽음에 이르렀다고 하여 칼로 인한 자해와 독약 중독을 모두 사망원인으로 본 반면, 복검에서는 칼로 인한 자해를 사망원인에서 제외하였는데 다른 아나라 상처의 숫자가 지나치게 많은 점, 상처의 깊이가 깊지 않은 점 등이 고려된 것으로 보인다. 복검관의 견해에 따르면 칼로 인한 자해는 무원록의 기록으로 볼 때 즉시 사망할 정도로 심한 것이 아니었기 때문에 이로 인해 목숨이 위중해진 것은 맞겠지만 사망원인으로 보기는 어렵다는 것이다. 양조이의 목에서 심하지 않은 상처가 다섯 군데나 발견된 것은 자해 당시 스스로 치명상을 가하지 못할 때 발생하는 일종의 주저손상(hesitating injury)로 볼 수도 있겠다[9].

그렇다면 검험관이 목에 대한 자해보다 더 큰 사망원인이 되었다고 판단한 독물 중독의 경우는 어떨까? 초검관과 복검관은 검시 과정 중 양조이의 시신에서 독물 중독의 증거가 될만한 사실을 여럿 확인하였다. 무원록에 의하면 독을 먹고 죽은 것을 확정할 때 가장 중요한 방법은 은비녀를 쓰는 것이다. 죽은 사람의 입 속이나 항문 등에 은비녀를 넣어 색이 변하면 이는 독물에 중독된 증거로 보는 것이다. 무원록에는 이 외에도 밥 덩이를 죽은 사람 입에 넣어 두었다가 이를 닭에게 주어 먹여서 죽는가를 보는 방법도 제시하였는데 이때 사용한 닭을 먹고 사람이 죽을까 우려하여 1764년 영조에 의해 금지되었기 때문인지[10] 이 방법은 양조이의 시신에 대해서는 시행되지 않았다.

이 사건에서 은비녀를 양조이 시신의 입 안과 항문에 넣었을 때 그 변색이 확인되었는데 이를 근거로 유족들이 원래 감추려 했던 독물 중독 사실이 적발되어 사건의 양상이 한층 복잡해지기 시작하였다. 은비녀 외에도 양조이 시신의 검시에서 검험관들은 독물 중독의 증거로 볼 만한 사실을 여럿 확인했다고 주장했다. 복검관의 결론에 따르면 (양조이의) 입술이 벌어져 있고 혀가 문드러지고 (하얗게 되고) 붓거나(爛腫) 약간 밖으로 나오기도 하며, 살갓 부위에 청색 반점이 있고, 항문이 부어올라 돌출하고, 왼쪽 귀에서 피가 나오는 것 등은 모두 독약을 먹은 증거와 부합하는 것이라 했다.

실제로 무원록에는 독물에 중독되어 죽은 경우 입이 열리며 얼굴, 손가락, 발가락 등이 검붉거나, 푸른색, 혹은 검푸른 색이며 입과 눈, 코, 귀 등에서 간혹 피가 나오는 경우가 있다 하였다. 생전에 중독되면 몸 전체가 검푸르게 변하는데 혀가

찢어지고 터지며 헤지고 부은 채 나와 있고, 몸에 푸른 반점이 생기고 향문이 부어 돌출하거나 배가 푸르게 부어오른다고 설명하였다[10]. 복검관은 양조이의 몸에서 발견한 증거가 무원록에 서술한 독물 중독의 증상과 상당히 일치함을 입증하여 이 사건의 경우 독물을 마신 것이 사망원인이 될 수 있음을 보여주었다. 복검관은 목의 상처가 사망원인이 될 수 없다는 것을 이미 무원록의 내용에 따라 입증하였기 때문에 복검에서는 초검과 달리 스스로 칼로 목을 벤 것은 사망원인에서 빼버리고 복독치사(服毒致死)만을 남겨 둔 것이다.

현대 법의학에서는 사인을 결정하는 데 있어 ‘사람을 죽음에 이르게 한 질병, 병적 상태, 혹은 손상’으로 정의하며 직접사인(direct cause of death), 중간선행사인(intervening antecedent cause of death), 선행원사인(underlying antecedent cause of death) 등 다양한 사인을 구분하고 있다[9]. 이러한 구분에 의하면, 양조이 사건의 경우 독물을 마신 것이 직접사인이 될 수 있을 것이며 스스로 칼로 목을 벤 것은 이에 앞선 선행사인 정도로 정의할 수 있을 것이다.

당시 양조이의 시신을 검시한 검험관들은 그 사망원인에 대해 어느 것으로 할 것인지 고민하였는데 이는 비단 조선시대 살인사건에서만 해당하는 것은 아니다. 현대 법의학에서도 검시 결과 사인이 될 만한 것이 두 개 이상 있을 때 어느 것을 사인으로 할 것인가는 법의관에게 있어 중요한 문제가 되기 때문이다[9]. 선행사인과 직접사인의 관계에 있어서도 이를 어떻게 정의할 것인가에 따라 가해자는 살인죄로 처벌될 수도 있고 상해죄로 처벌될 수도 있어 외상과 사인의 관계가 직접적인가 간접적인가를 밝혀내는 것은 현대 사법재판에서도 매우 중요하다[9]. 양조이 사망사건을 조사하면서 대한제국의 검험관이 이를 정확히 규명하기 위해 사용한 기법은 현대 의학의 시각에서 보면 낙후되고 근거가 없는 것도 일부 있을지 모르겠지만 그 문제의식 자체는 현대 법의학에서도 여전히 유효한 것으로 볼 수 있겠다. 하지만 현대 법의학에서는 직접사인과 선행사인을 결정하는 과정에서 그 기여도를 결정하는 방식이 매우 의학적으로 정밀한 데 반해 사망원인에 대한 법의학적 이해가 미흡했던 조선 시대에는 사인이 경합하고 있을 때 선행사인과 직접사인을 결정하는 데 있어 매우 곤란을 겪었을 것임은 분명하다. 특히 양조이 치사사건처럼 또 다른 사인이 개입(intervention)하는 경우 그 법적 책임을 결정하는 일은 현대 법의학자에게도 쉽지 않은 일이다[9].

결국 당시에 작성된 검험 보고서에 의하면 양조이를 죽음에 몰아넣은 직접 사인은 독물 음독 때문으로 이는 가족들이 실수로 양조이에게 준 것이 원인이라 하였다. 검시 보고서에는 독약이 담겨 있던 그릇의 그림도 첨부되어 있으며 이 안에 담겨 있던 것이 양젓물이라 한다. 대한제국 시대에는 이미

양젓물이 가사에 많이 도입되어 세탁 등에 이용되고 있었는데 이는 강 알카리성으로 부식성이 강하여 지금도 자살용으로 음독하는 경우가 있다[11]. 실제로 조선 시대 검시 자료에서 양젓물에 의한 음독 자살이 기록된 경우는 이 양조이 사건이 현재 남아 있는 유일한 사례도 아니며 비교적 자주 있는 일이었다고 할 수 있다.

이 사건에서 양조이가 독물에 의해 사망했다 하더라도 과연 그것이 가족들의 주장처럼 양젓물 때문일 것인가. 무원록에는 음독한 경우 입안과 향문에 넣은 은비녀가 독물 때문에 색깔이 변한다고 분명히 기록되어 있다. 실제로 순은의 경우 황화합물과 반응하여 색이 변성하는 경우는 과학적으로도 입증되어 있기 때문에[12,13] 당시 독극물로 많이 사용되던 비상(砒霜)의 경우 그 안에 포함된 황이 은비녀의 은과 반응하여 변색하게 될 것이다. 따라서 양조이가 마신 것이 양젓물이라 아니라 은비녀를 변색시킨다고 알려진 비상(砒霜) 등 황화합물일 가능성을 생각해 볼 수도 있겠다. 이렇게 가정해 본다면 가족들은 실수로 양젓물을 먹인 것이 아니라 처음부터 독약인 비상을 준비하여 양조이가 마시게 한 셈이 되는데 그렇다면 이 사건은 명예를 더럽힌 일족에 대한 가족들의 일종의 명예사(honor killing) 시도일 수도 있겠다.

하지만 은비녀의 변색을 유발하는 황화수소의 생성이 비상 복용과는 무관하게 장내 미생물의 활동에 의해 생성될 수도 있는 점을 생각해 보면[14], 은비녀가 변색하는 이유도 위양성의 가능성을 완전히 배제할 수 없다. 특히 비상에 의한 중독 후 음독자에게 유발되는 증상이[15] 양조이 검안 기록의 증언에서 확실히 보이지 않는 점 등을 생각해 보면 독물의 실체가 양젓물이라 아니라 비상일 가능성도 있다는 우리의 추정 역시 명백한 증거에 입각하지 않은 가설의 수준을 크게 넘지 못한다 할 수 있다.

반면 양젓물을 마시게 되면 소화기관에 천공이 생길 정도이며 구강에도 부종이 심하게 발생하는데 복검 결과에서는 구강 내 괴사와 부종으로 보이는 기술이 시장에서 보이기 때문에 이것이 양젓물 때문에 생긴 소견일 수 있겠다. 이때 양젓물로 인한 조직 괴사로 황화합물이 포함된 삼출액이 나와 이것이 은비녀와 반응했을 가능성이 있기 때문에 어떤 독물을 양조이가 마시게 되었는지에 대해서는 시장의 기록만으로는 확정할 수 없다.

결론

대한제국 말기 전북 부안에서 일어난 양조이 사망사건은 무고한 소문에 처한 사대부가의 과부가 사건의 처리가 지체되어 자신의 명예가 손상되는 것을 분개하여 많은 사람들이

보는 앞에서 목을 그어 사경에 처하게 된 것으로 원래 사건의 경위는 비교적 단순하였으나 그 후 집에서 추가로 독물을 추가로 마셔 정확한 사망원인을 결정하기 쉽지 않게 되었다. 이 사건을 조사한 검험관은 음독을 감추려고 시도하던 가족의 시도를 막고 시신의 검험과 추가 심문을 시행하여 집에서 목숨이 경각에 이른 부인이 양젓물을 마셔 목숨이 끊어졌음을 통하여 입증할 수 있었다. 검험의 결과 부인의 자해 대신 독극물 복용이 사망원인으로 확정된 것은 목의 상처가 즉사할 정도로 깊지 않은 대신 검시에서 확인된 여러 소견이 무원록에서 독을 마셔 죽었을 때에 대해 기록한 내용과 유사하였기 때문이다. 이 사건을 통하여 조선 시대의 검험 제도를 고수하고 있던 대한제국 시대에 의문사의 사망원인이 어떤 방식으로 확정되었는지 구체적으로 살펴볼 수 있었으며 판결이 이루어진 근거도 현대 법의인류학적 입장에서 이해할 수 있게 되었다.

REFERENCES

1. Shin DH, Hong S, Kim CY, Hong SJ, Ki HC, Lee SD, et al. Prospect of paleopathological research on the forensic work records of Joseon Dynasty Period in Korea. *Asian J Paleopathol.* 2023;5:8-20. Korean.
2. Kim H. A preliminary assessment of criminal investigation records from the late 19th to early 20th century in the Kyujanggak Archives. *J Choson Dyn Hist.* 1998;4:155-230. Korean.
3. Kim H. The publication of Shinju-Muwonrok (the newly annotated editor of the Wuyuanlu during the early 15th century, and the autopsy procedures at the time. *J Korean Leg Hist.* 2003; 27:195-230. Korean.
4. Kim H. Kumko, a manual of autopsy for the local officials in early nineteenth century, Joseon. *J Choson Dyn Hist.* 2015; 72:385-416. Korean.
5. Kim H. A postmortem examination: a document of 'normal exception'. *Jangseogak.* 2015;34:312-25. Korean.
6. Kim H. A study on the righteous violence and its limit in 19th century through Lee Hakjo autopsy report. *Korean Hist Manuscr Res.* 2017;50:75-96. Korean.
7. Yoon YH, Shin DH, Hong S, Hong SJ, Lee SD, Ki HC, et al. Anatomical landmarks used for post-mortem investigation records described in Jeungsu Muwonrok Eonhae of Joseon Dynasty Period. *Anat Biol Anthropol.* 2023;36:67-76. Korean.
8. Yoo DY. S study on postmortem investigation in Choson Dynasty Era. Doctoral Thesis. Hanyang University. 2017. Korean.
9. Moon GJ. Moon's ancient and modern forensic medicine. Korea Medical Publishing Co.; 1996. Korean.
10. Song C, Lee H, Jang Y, Hwang M. Translation and annotation of the Jeungsu Muwonrok Eonhae. Seoul National University Press; 2004.
11. Yang HB, Yang YM, Hong SY. A case report of liquid-lye (NaOH) ingestion complicated with gastroesophageal perforation. *J Korean Soc Clin Toxicol.* 2005;3:99-102. Korean.
12. Kim H, Payer JH. The tanish process of silver in H2S environment. *Corrosion Sci Technol.* 2006;5:206-12. Korean.
13. Gilbert JD, Byard RW. Tarnished jewellery and skin - a subtle external marker indicating exposure to hydrogen sulfide. *Forensic Sci Med Pathol.* 2024 July 17. <https://doi.org/10.1007/s12024-024-00862-z>.
14. Blachier F, Andriamihaja M, Larraufie P, Ahn E, Lan A, Kim E. Production of hydrogen sulfide by the intestinal microbiota and epithelial cells and consequences for the colonic and rectal mucosa. *Am J Physiol Gastrointest Liver Physiol.* 2021;320:G125-35.
15. Wi HS, Lee SH, Seo YH, Kim JG, Kim GC, Jang CS, et al. A fatal case of acute arsenic poisoning. *Korean J Med.* 2005;69:101-6. Korean.

간추림 : 우리나라 조선 시대 및 대한제국 시대에는 관내에 변사사건이 발생하면 검험관이 즉시 검시를 진행하며 관련자들에 대한 취조 내용을 종합하여 합리적 판결을 도출하고자 하였는데 이때 그 근거로 활용되던 것이 무원록(無冤錄)이다. 사망사건이 발생하면 담당 검험관은 법률로 정해진 순서에 따라 조사를 진행하였는데 이 중 시신에 대한 검시와 이에 대한 합리적 해석의 결과는 현대 법의인류학적 시각으로도 놀라운 것으로 편견 없이 분석되어야 할 필요가 있다. 본 연구는 대한제국 말기 부안에서 일어난 사망사건의 조사기록에 대한 것으로 무고한 소문에 처한 사대부가의 과부가 자신의 명예가 손상되는 것을 분개하여 많은 사람들이 보는 앞에서 자살을 기도하여 사망한 사건이다. 이 사건을 조사한 검험관은 부인이 단순히 자해에 의해 죽은 것이 아니라 사건 후 따로 독을 마셔 마침내 목숨이 끊어지게 되었음을 검시와 추가 심문을 통하여 입증하였다. 이 사건을 통하여 우리는 조선 시대의 검험 제도를 아직 고수하고 있던 대한제국 시대에 죽은 사람의 사망원인이 어떤 근거와 순서에 입각하여 확정되었는지 이해할 수 있게 되었다.

찾아보기 낱말 : 조선 시대, 변사사건, 검시, 무원록, 자살, 법의인류학