

조선시대 회곽묘 출토 인골에서 발견된 과잉등뼈: 증례 보고

이성미¹, 김형철¹, 김주원², 김재현²

¹국립가야문화유산연구소 학예연구실, ²동아대학교 인문과학대학 역사문화학부

A Case Report of a Supernumerary Thoracic Vertebra Found in Human Remains from a Lime-Mortar Burial of the Joseon Dynasty

Seongmi Lee¹, Hyeongcheol Kim¹, Juwon Kim², Jaehyun Kim²

¹Gaya National Research Institute of Cultural Heritage

²Department of Archaeology and Art History, Donga University

Abstract : In a male skeleton in his forties excavated from a Joseon-period lime-mortar burial, a 13th thoracic vertebra and an additional pair of 13th ribs were identified. This case was determined to be a supernumerary thoracic vertebra clearly distinguishable from transitional anomalies such as lumbarization or sacralization. It represents the first reported case from archaeological human remains in Korea and provides baseline data for understanding vertebral variation in the Korean population.

Keywords : Joseon-period, Supernumerary thoracic vertebra, Thoracic vertebra, Lumbar vertebra

과잉척추(Supernumerary vertebra)는 정상적으로 존재하는 척추 분절 수를 초과하여 한 개 이상의 척추가 추가로 발생하는 경우를 말한다. 일반적으로 인간의 척추는 목뼈(Cervical vertebrae) 7개, 등뼈(Thoracic vertebrae) 12개, 허리뼈(Lumbar vertebrae) 5개로 이루어지며, 그 아래로 엉치뼈(Sacrum)와 꼬리뼈(Coccyx)로 이어진다. 특히 12개로 구성된 등뼈는 각각 12쌍의 갈비뼈(ribs)와 관절하여 가슴우리(Thoracic cage)를 형성한다. 정상적인 가슴우리는 복장뼈(Sternum) 1개와 등뼈 12개, 갈비뼈 12쌍으로 구성되는

데 위쪽 7쌍은 복장뼈에 직접 연결되는 진갈비뼈(true ribs), 8~10번째 쌍은 상위 갈비뼈를 통해 간접적으로 연결되는 거짓갈비뼈(false ribs), 11~12번째 쌍은 복장뼈에 연결되지 않는 뜬갈비뼈(floating ribs)로 존재하는 것이 일반적이다. 그러나 과잉등뼈(Supernumerary thoracic vertebra)가 존재하는 경우 등뼈와 함께 갈비뼈 1쌍이 동반되는 양상이 관찰되는데, 이와 같은 사례는 이전 연구에서도 보고된 바가 있다[1,2]. 이러한 변이는 대부분 임상적으로 무증상이지만, 분절 수의 변이는 영상의학 검사에서 척추 번호를 정확히 식별하는 데 혼동을 일으켜 잘못된 레벨에서 시술이나 수술이 시행될 위험이 있으며, 이는 의료사고로 이어질 수 있다[3].

본 증례 보고에서는 창원 사회공원 민간개발특례사업 부지 내 유적에서 발견된 조선시대 회곽묘 출토 사람뼈에서 확인된 과잉등뼈에 대해 보고한다. 과잉등뼈의 사례는 매

저자(들)는 '의학논문 출판윤리 가이드라인'을 준수합니다.
저자(들)는 이 연구와 관련하여 이해관계가 없음을 밝힙니다.

Received: August 25, 2025; **Revised:** November 6, 2025;

Accepted: November 24, 2025

Correspondence to: 김형철 (국립가야문화유산연구소 학예연구실)

E-mail: chir214@korea.kr

우 드물어, 단순한 해부학적 변이를 넘어 학문적으로 보고할 가치가 높은 희귀 사례로 평가된다. 특히 고고학 유적 출토 인골에서 이러한 변이가 관찰된 경우는 더욱 드물어, 체질 인류학 및 법의인류학 연구에서 중요한 참고 자료가 될 수 있다.

증례 보고

본 연구는 두류문화연구원에 의해 조사된 창원 사화공원 민간개찰특례사업부지 내 유적의 2~4지구 조선시대 5호묘에서 출토된 사람뼈를 대상으로 하였다[4] (Fig. 1). 발굴조사에서 2지구 전체에 걸쳐 고려~조선시대에 조성된 것으로 추정되는 분묘 225기가 확인되었으며 이 중 인골이 출토된 분묘는 11기였다(Fig. 2). 이 중 연구 대상 인골이 출토된 5호묘는 회곽묘이자 단독묘로, 피장자를 목관에 안치한 뒤 목관과 묘광 벽 사이에 회를 다져 넣은 구조를 지닌다. 분묘의 매장주체부는 길이 190 cm, 너비 54 cm, 깊이 51 cm의 장방형이며, 부장유물은 확인되지 않았다. 피장자는 머리부근이 북쪽을 향하며, 좌측 팔은 곧게 편 상태이지만 우측 팔은 북부위에 모은 채 양다리를 곧게 편 자세였다(Fig. 3). 발굴 당시 인골은 별도의 수습 흔적 없이 해부학적 배열 및 관절의 연결 상태가 자연스럽게 유지되어 있었으며, 얼굴뼈를 제외한 인골의 보존 상태는 비교적 양호하였다. 골격의 전체 잔존률은 약 69.42%로 산출되었으며[5], 중복 부위는 발견되지 않

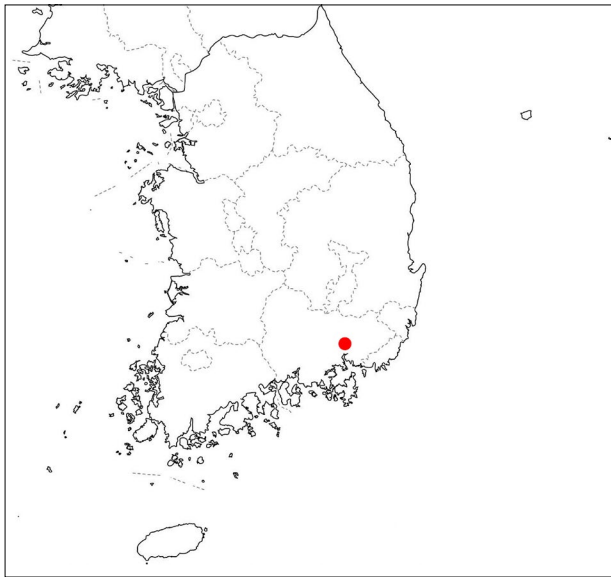


Fig. 1. Location of the excavation site in Sahwa-dong, Changwon-si, where a Joseon-period tomb was discovered.

아 최소개체수(minimum number of individuals, MNI)는 1개체로 판정되었다(Fig. 4).

성별은 골반(Pelvis)과 머리뼈(Cranium) 형태를 종합적으로 검토하여 남성으로 판정하였다[6]. 연령은 엉덩뼈의 깃바



Fig. 2. General view of the excavation site at Area 2~4.



Fig. 3. The exposed human skeleton from a Joseon-period tomb.

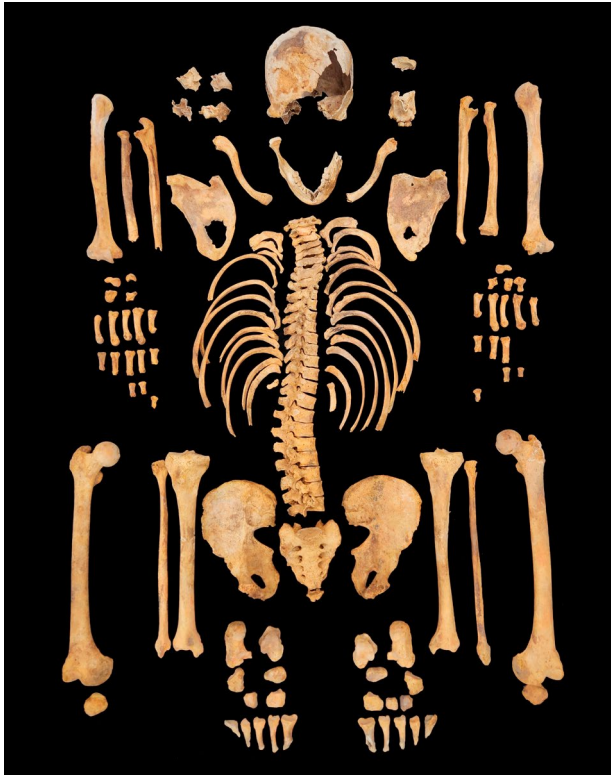

Fig. 4. The human skeleton recovered and cleaned at the excavation site.

귀면(auricular surface)의 퇴행 정도를 검토하여 40~44세로 판정하였다[7]. 신장은 동아시아인 남성의 허벅지뼈(Femur) 길이에 따른 추정식을 적용한 결과 164.98 cm로 산출되었다[8]. 안와천공(Cribra orbitalia), 다공성 과골화증(Porotic hyperostosis), 퇴행성관절염(Osteoarthritis) 등 병리적 소견이 함께 관찰되었다(Fig. 5).

척추의 분절 수를 감별한 결과, 목뼈 7개, 등뼈 13개, 허리뼈 5개, 엉치뼈 5개가 확인되었다(Fig. 6). 정상적으로는 등뼈가 12개이나, 본 증례에서는 추가적인 13번째의 등뼈가 존재하였다(Fig. 7). 추가된 T13은 척추뼈몸통 양측에 명확한 갈비오목(Costal fovea)을 지니고 있었으며, 이에 대응하는 13번째 갈비뼈 역시 확인되었다(Fig. 8). 따라서 T13은 갈비오목과 갈비뼈를 동반한 정상적인 등뼈의 모든 특징을 가지고 있는 것으로 해석된다. 한편 감별 과정에서 허리뼈되기(Lumbarization) 또는 엉치뼈되기(Sacralization)와 같은 이행성 척추는 확인되지 않았다.

다음으로 등뼈와 허리뼈를 Martin과 Saller [9], Baba [10]의 방법에 따라 11개의 지표를 계측하였다(Table 1, Fig. 9), T13은 L1과 가까운 계측 값을 보이지만, 이는 해부학적 위치 특성상 등뼈와 허리뼈의 경계부에 해당하기 때문에 이행성 척추(Transitional vertebra)에서 관찰되는 변이와는 구별된다.

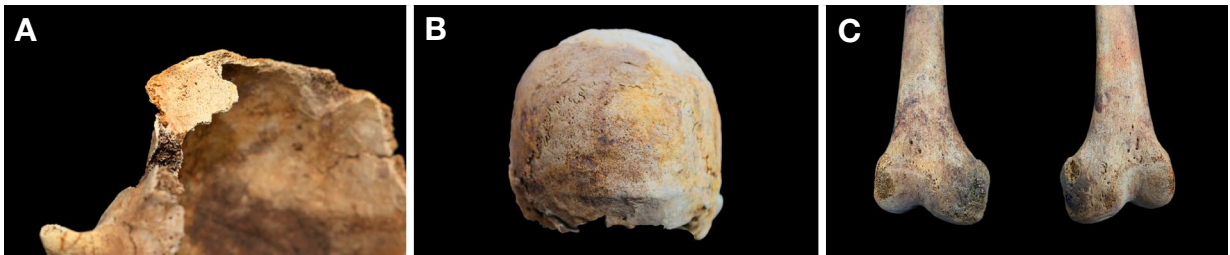

Fig. 5. Pathologies observed in the skeleton of a male in his forties. (A) Cribra orbitalia; (B) Porotic hyperostosis; (C) Osteoarthritis.

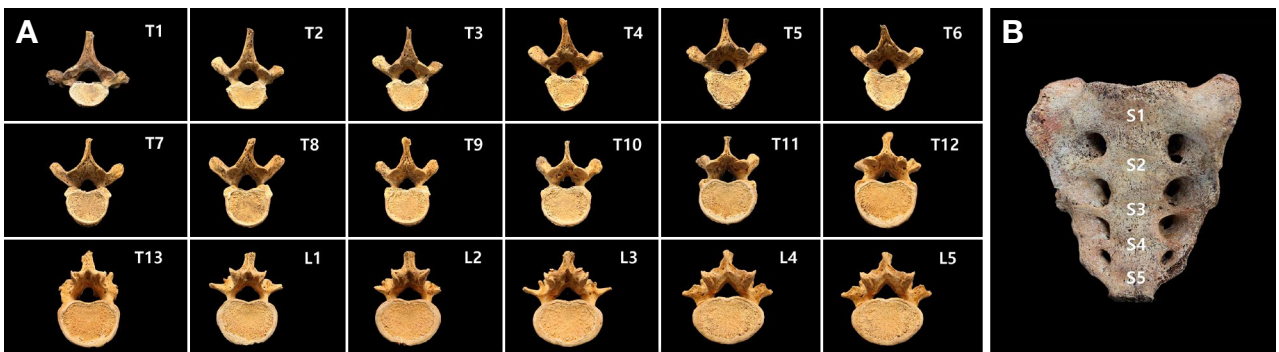


Fig. 6. Thoracic and lumbar vertebrae and sacrum observed in the skeleton of a male in his forties. (A) Superior view of the thoracic vertebrae (T1~T13) and lumbar vertebrae (L1~L5); (B) Anterior view of the sacrum (S1~S5).

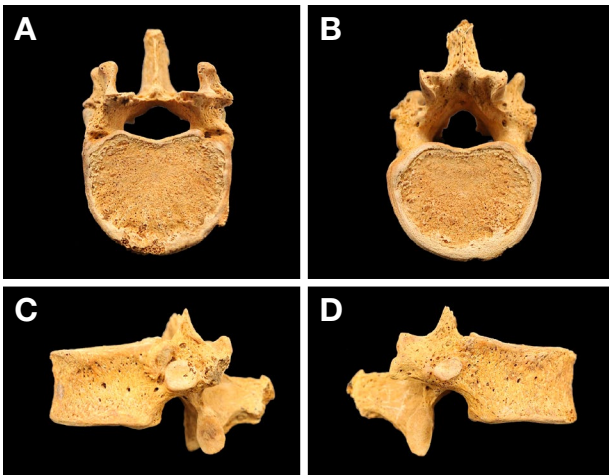


Fig. 7. The supernumerary 13th thoracic vertebra in a male in his forties. (A) Superior view, (B) inferior view, (C) left lateral view, and (D) right lateral view, showing the vertebra's articulation and bilateral costal facets.

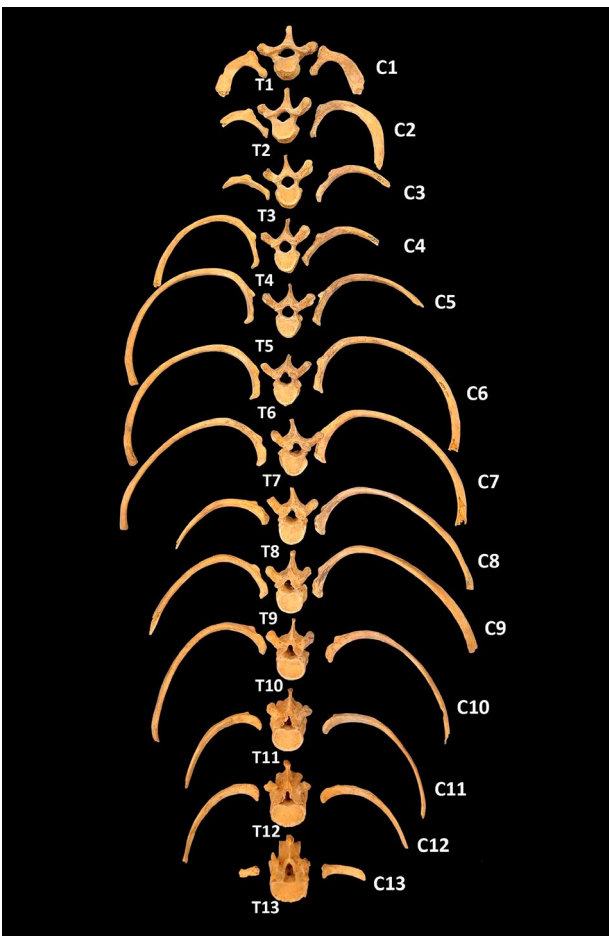


Fig. 8. Thirteen thoracic vertebrae with their corresponding thirteen pairs of ribs, illustrating the normal thoracic vertebral-rib articulation in the same individual.

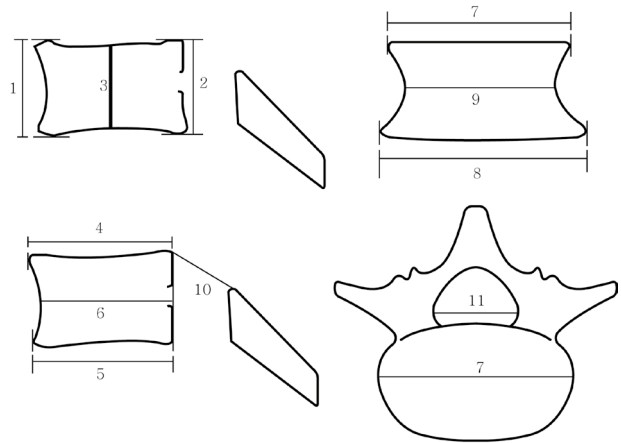


Fig. 9. Diagram of vertebral measurement points. Each number corresponds to the item number in Table 1. Modified from Baba [10].

고찰

인간에게서 과잉등뼈와 갈비뼈가 동시에 존재하는 사례는 극히 드물며 Galassi와 Dejarkom (2021) [2]은 14개 등뼈와 갈비뼈를 가진 사례를, Melhem과 Fahl (1985) [1]은 15개 등뼈를 보고한 바 있다. 이러한 사례들은 척추에 대부분 임상적 증상이 없는 상태에서 우연히 발견되었다.

과잉척추의 발생은 배아 발생 초기 몸분절형성(Somitogenesis) 과정의 이상으로 설명된다. 척추와 갈비뼈는 배아 발생 중 몸분절(Somite)에서 분화하는 뼈분절(Sclerotome)로부터 형성되며, 정상적으로는 등뼈 분절에서 12개의 등뼈와 12쌍의 갈비뼈가 발생한다[11]. 국제 사례에서도 과잉척추(supernumerary vertebra)는 드문 현상으로 현대 인구에서의 발생 빈도에 대해서는 일반적인 합의가 없으나, 일부 연구에서는 약 1~6%의 비율로 보고된 바 있다[16,17]. 한편 Becker 등[18]은 페루 남부 Moquegua 계곡의 Rio Muerto 묘지에서 여섯 번째 요추(L6)가 확인된 개체가 12세 이상 표본의 약 54%에 달한다고 보고하였다. 이러한 높은 빈도와 과잉척추를 가진 개체들이 한 고고학 유적지에 집중되어 있다는 사실은 선천적 요인과 같은 공통된 생물학적 연관성을 시사한다.

동물모델 연구에서는 *VRTN* (Vertebrae Development-Associated) 유전자가 등뼈 분절 수 결정에 중요한 역할을 할 수 있음이 보고되었으나[12], 사람에서는 등뼈·갈비뼈 수 결정에 다수의 유전자 및 분절형성 조절 경로가 관여할 가능성이 제기되고 있다[13,14]. 따라서 과잉척추는 배아 초기 몸분절형성 과정에서 몸분절형성 조절 기전의 이상으로 인해 발생하는 과분절화(Hypersegmentation)의 결과로 해석될 수 있으나[15], 구체적인 유전자 메커니즘과 인과관계는 추가

Table 1. Measurements of thoracic and lumbar vertebra (unit: mm)

Measurements	T1	T2	T3	T4	T5	T6	T7	T8	T9	T10	T11	T12	T13	L1	L2	L3	L4	L5
1. Anterior height	-	19	10	19	19	19	20	21	22	22	22	22	24	24	26	27	26	27
2. Posterior height	17	18	19	20	20	21	21	22	22	23	26	27	28	27	26	25	22	20
3. Middle height	14	16	16	16	17	17	18	18	18	19	21	23	24	23	22	23	21	21
4. Body superior D-V diameter	-	19	19	21	23	24	24	26	27	28	29	32	33	33	34	37	35	36
5. Body inferior D-V diameter	18	19	21	24	25	25	25	27	28	29	31	32	34	34	35	36	37	34
6. Middle sagittal diameter of vertebral body	17	17	18	21	22	24	25	25	27	28	-	31	31	33	33	34	35	35
7. Body superior transverse diameter	25	28	27	27	27	29	30	32	32	34	37	41	44	43	49	53	55	58
8. Body inferior transverse diameter	31	31	31	28	29	31	32	33	35	38	44	45	46	48	52	54	55	54
9. Middle transverse diameter of vertebral body	24	27	29	26	27	29	29	31	31	34	35	39	40	40	43	45	47	50
10. Vertebral canal D-V diameter	15	16	16	16	15	16	16	17	15	15	15	15	19	18	17	17	16	17
11. Vertebral canal transverse diameter	20	17	17	16	16	16	16	16	15	16	16	20	23	22	22	23	24	27

연구가 필요하다.

한편 본 증례의 과잉척추는 이행성 척추와 명확히 구별되는데 이행성 척추는 정상 척추 수를 유지하면서 특정 척추가 두 분절의 혼합적 특징을 보이는 반면[19], 과잉척추는 정상 척추 수를 초과하여 추가 분절이 존재한다[3]. 본 사례의 T13은 양측 갈비오목을 보유한 정상적인 등뼈의 모든 특징을 갖추고 있다.

따라서 본 증례 보고는 국내 고고학 유적에서 출토된 인골 중 처음으로 확인된 과잉등뼈 사례로서 한국인의 골격 변이 연구에 중요한 자료가 되며, 과거 인구집단의 해부학적 다양성과 유전적 특성을 이해하는 데 기여할 수 있다. 그러나 단일 개체 사례라는 한계와 유전학적 분석 및 비교 자료 부족으로 집단적 일반화는 어렵다. 향후 추가 사례 발굴과 비교 연구를 통해 척추 변이의 발생 기작과 인구학적 의미를 보다 심층적으로 규명할 수 있을 것이다.

사 사

본 연구는 두류문화연구원의 정현광 원장님과 문소진 선생님의 허락과 협조에 의해 인골 자료를 활용할 수 있었으며, 이에 깊이 감사드립니다. 또한 본 연구에 협조해 주신 모든 관계자분들께도 감사의 뜻을 전한다.

REFERENCES

- Melhem RE, Fahl M. Fifteen dorsal vertebrae and rib pairs in two siblings. *Pediatr Radiol.* 1985;15:61-2.
- Galassi W, Dejarkom C. A new anatomic variant of T14

vertebra: a unique case report. *J Med Assoc Thai.* 2021;104:1726-8.

- Resende LSR, Yamashita S, Resende LAL. Supernumerary 6th lumbar vertebra and its relation with the lumbosacral nerves and plexus: a self-report. *Ortho & Rheum Open Access J.* 2021;18:555990.
- Duryu Cultural Research Institute. Brief report on the archaeological excavation at Sahwa Park, Changwon, special private development project site. 2022. p. 81. (in Korean)
- Rowbotham SK, Blau S, Hislop-Jambrich J. Recording skeletal completeness: a standardised approach. *Forensic Sci Int.* 2017; 275:117-23.
- Buikstra JE, Ubelaker DH. Standards for data collection from human skeletal remains. Fayetteville: Arkansas Archaeological Survey; 1994.
- Lovejoy CO, Meindl RS, Pryzbeck TR, Mensforth RP. Chronological metamorphosis of the auricular surface of the ilium: a new method for the determination of adult skeletal age at death. *Am J Phys Anthropol.* 1985;68:15-28.
- Trotter M, Gleser GC. A re-evaluation of estimation of stature based on measurements of stature taken during life and of long bones after death. *Am J Phys Anthropol.* 1958;16:79-123.
- Martin R, Saller K. *Lehrbuch der Anthropologie* (3rd ed., Vol. 1, pp. 429-518). Stuttgart: Gustav Fischer Verlag; 1957.
- Baba H. Jintai keisokuhō II: Jinkotsu keisokuhō. In: *Jinrui-gaku Kōza, Supplement 1.* Tokyo: Yuzankaku; 1991. (in Japanese)
- Tani S, Chung UI, Ohba S, Hojo H. Understanding paraxial mesoderm development and sclerotome specification for skeletal repair. *Exp Mol Med.* 2020;52:1166-77.
- Duan Y, Zhang H, Zhang Z, Gao J, Yang J, Wu Z, et al. VRTN is required for the development of thoracic vertebrae in mammals. *Int J Biol Sci.* 2018;14:667-81.
- Szoszkiewicz A, Mühle C, Mundlos S. Molecular landscape of congenital vertebral malformations. *Orphanet J Rare Dis.*

- 2024;19:145.
14. Zhao S, Zhao H, Zhao L, Cheng X, Zheng Z, Wu M, et al. Unraveling the genetic architecture of congenital vertebral malformation with reference to the developing spine. *Nat Commun.* 2024;15:1125.
 15. Pourquié O. Segmentation of the vertebrate spine: from clock to scoliosis. *Bioessays.* 2011;33:187-90.
 16. Abola MV, Teplensky JR, Cooperman DR, Bauer JM, Liu RW. Pelvic incidence in spines with 4 and 6 lumbar vertebrae. *Global Spine J.* 2019;9:708-12.
 17. Luboga S. Supernumerary lumbar vertebrae in human skeletons at the Galloway Osteological Collection of Makerere University, Kampala. *East Afr Med J.* 2000;77:16-9.
 18. Becker S, Goldstein P, Baitzel S. A case study of multiple individuals with a supernumerary vertebra and sacralization in the prehistoric Rio Muerto Tiwanaku cemetery (AD 700-900), Moquegua, Peru *J Archaeol Sci Rep.* 2023;50:104062.
 19. Dalal K, Meena RK, Kumar S, Yadav SS, Meena S. A cross-sectional study of the prevalence of lumbosacral transitional vertebrae in North Indian population. *J Clin Orthop Trauma.* 2020;11(Suppl 5):S794-8.

간추림 : 조선시대 회곽묘에서 출토된 40대 남성 인골에서 13번 등뼈와 13번 갈비뼈 1쌍이 확인되었다. 이는 허리뼈되기 또는 엉치뼈되기과 같은 이행성 척추와는 명확히 구분되는 과잉척추로 판정되었다. 본 증례는 국내 고고학 유적에서 출토된 인골에서 최초로 보고되는 사례로 한국인의 척추 분절 변이에 대한 기초자료를 제공한다.

찾아보기 낱말 : 조선시대, 과잉척추, 등뼈, 허리뼈