

섬유강화형 포스트를 이용한 치관-치근 파절의 치료: 증례 보고

임화신 · 라지영 · 이광희 · 안소연 · 김윤희 · 금기석 · 이상봉

원광대학교 치과대학 소아치과학교실

국문초록

치관-치근 파절은 법랑질, 상아질, 백악질이 모두 포함된 치아의 파절로, 파절선이 대부분 절단연이나 순측의 변연부 치은에서 구개측 치은열구 하방으로 사선으로 진행된다. 파절선의 위치가 치은 연상이라면 파절편의 제거 및 치은연상 수복을 시행하고, 치은 연하라면 파절면의 외과적 노출술, 교정적 정출술, 외과적 정출술을 이용한 치아의 수복이 이루어진다. 그 외에 섬유 강화형 포스트를 삽입하여 치관 수복물의 유지력을 높이고, 레진 접착 시스템을 사용하여 치관 파절편을 재부착함으로써 생물학적으로 최소한으로 침습적인 치료를 하는 방법도 있다. 만약 파절의 정도가 치은 연하로 깊은 경우 발치나 치관절제술을 이용한 치근의 유지 등을 고려할 수 있다.

본 증례는 치관-치근파절로 내원한 12세 환아로 섬유강화형 포스트를 사용하여 치관 파절편 재부착을 시행하였으며 양호한 경과를 보여 이를 보고하는 바이다.

주요어: 치관-치근 파절, 섬유강화형 포스트, 치관 파절편 재부착

I. 서 론

치관-치근 파절이란 법랑질, 상아질, 백악질이 모두 포함된 파절로 치수가 파절에 포함되었는지의 여부에 따라 복합 또는 단순 치관-치근 파절로 분류된다. 대부분 파절선은 절단연이나 순측의 변연부 치은에서 시작해서 치은 열구 하방으로 사선으로 진행된다. 파절편은 보통 약간 변위되어 있는데 치경부 파절편은 치주 인대 혹은 치수의 섬유유에 의해 원위치에 유지된다¹⁾.

치관-치근 파절의 치료는 치경부 파절편의 제거와 치은연상 수복, 파절부위의 외과적 노출, 근단부 파절편의 교정적 정출 혹은 외과적 정출, 치근유지, 발치 등으로 나뉜다¹⁾.

파절선이 치조골 하방으로 깊으나 치근의 길이가 짧아 정출이 불가능한 경우 일반적으로 발치가 적응증이나 성장기 아동에서는 심미, 기능, 발음 문제 등 여러 합병증이 발생하므로 보존적 치료가 필요하다. 이런 경우 파절편 접착 후 의도적 재식술, 포스트를 이용한 수복이 고려될 수 있다²⁻⁴⁾.

본 증례는 치관-치근 파절된 치아에서 치근부의 길이가 짧아

정출술을 시행하기에 치관-치근 비율이 불리하여 예후가 의심되는 12세 환아로 섬유 강화형 포스트를 이용한 치관 파절편 재부착을 시행하여 양호한 결과를 보였기에 보고하고자 한다.

II. 증례 보고

12세 여아가 돌에 부딪혀 치아가 부러졌다는 주소로 원광대학교 소아치과에 내원하였다. 특별한 의학적, 치과적 병력은 존재하지 않았다. 내원시 임상 및 방사선 검사 결과 상악 좌측 중절치 및 상악 우측 측절치에 치관-치근파절이 존재하였고 파절선은 순측에서 치은연 1mm 상방에 위치하였고 구개측에서 치은연하로 연장되어 있었으며, 파절편은 치은에 유지되고 있는 상태였다. 상악 우측 중절치는 불완전 치관파절로 치관부에 파절선이 관찰되었고 상악 좌측 측절치는 타진에 예민하나 동요도는 없는 상태였다. 치근은 모두 성숙한 상태로 상악 좌측 중절치는 치관-치근 비율이 1:1 정도이고 상악 우측 측절치는 방사선 사진상 1:2에 가까웠다.

교신저자 : 라 지 영

전북 익산시 신용동 344-2 / 원광대학교 치과대학 소아치과학교실 / 010-7602-7624 / pedojoy@wonkwang.ac.kr

원고접수일: 2011년 09월 20일 / 원고최종수정일: 2011년 12월 21일 / 원고채택일: 2012년 01월 05일

*이 연구는 2009년도 원광대학교 교비 지원에 의해서 수행됨

내원 당일 교정적 정출술을 치료계획으로 세우고 상악 좌측 중절치 및 상악 우측 측절치의 파절편을 제거한 후 치수를 제거하고 근관 세척을 시행하였고 수산화칼슘을 충전한 후 임시 밀봉하였다(Fig. 1).

외상 1주 후 치근이 짧아 교정적 정출술 시행시 임상적 장점

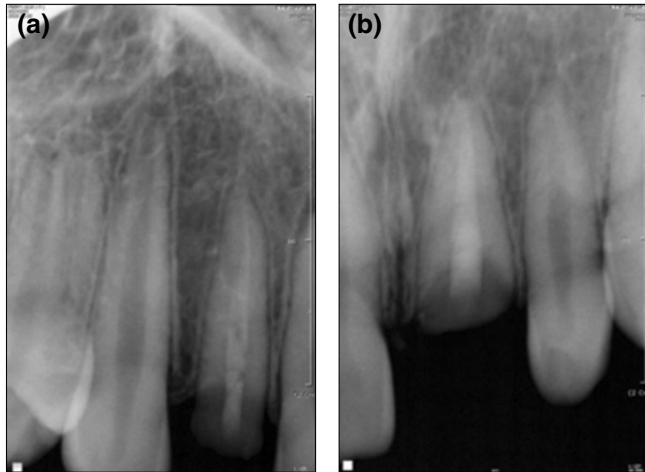


Fig. 1. Radiographs at first visit. (a) Before removing the crown fragments. (b) After removing the crown fragments.

이 적을 것으로 사료되어 섬유강화형 포스트를 이용한 치관 파절편 재부착을 시행하기로 치료계획을 변경하였다. 또한 근관 치료부터 포스트 삽입 후 치관 파절편 수복까지 치료 시간이 길어질 것으로 예상되고 판막을 해당치아 및 인접 치아의 절반 너비로 형성할 예정으로 시술 부위가 겹치지 않아 2회로 나누어 시행하기로 하였다. 수술 시기까지 파절편은 생리식염수에 보관하였다. 상악 좌측 중절치에 판막을 형성하였고 치조골과 치근 파절편이 같은 높이에 위치하여 약 0.5mm 가량 치조골 절제술을 시행하였다. 근관장 측정, 근관형성, 세정 후 Sealapex(Sybron Endo, USA)와 GP cone으로 수직 가압법에 의한 근관 충전을 시행하였다. 하방 4mm의 근관 충전제를 남겨놓고 포스트를 위한 와동을 형성하였다. Contax(DMG, Germany)로 전치리를 시행한 후 Luxacore(DMG, Germany) A3 shade를 근관 내부에 도포하고 FRC postec plus(Vivadent, Liechtenstein)를 적합시키고 광중합을 시행하였다. 한편 치관 파절편의 내부에 포스트가 들어갈 수 있도록 상아질을 충분히 삭제하고 산부식 후 Adper Scotchbond™ (3M ESPE, USA)로 전처리하였다. Filtek Z-350 Flow(3M ESPE, USA) A2 shade를 포스트 주위, 치관파절편의 치수강 및 변연부위에 도포하고 적합시켜 과량을 제거하고 광중합하였다. 이후 변연부위를 매끈하게 다듬은 후 판막을 봉합하였다. 수복 후 해당 치아의 동요도가 심하여 레진-와이어 스플린트를 적용하여 고정을 시행하였다(Fig. 2, 3).

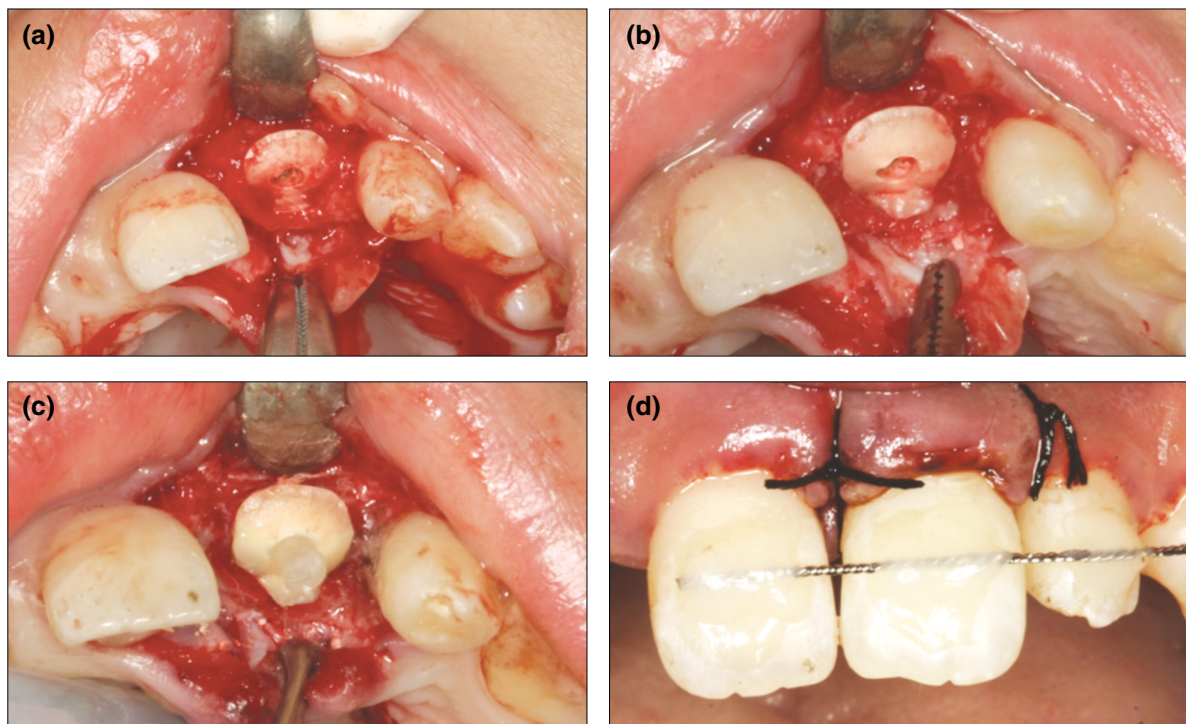


Fig. 2. Intraoral photographs at first surgery.

(a) After elevating the flap, (b) After the crown-lengthening with alveolar osteotomy, (c) After inserting a fiber-reinforced post, (d) After suture and resin-wire splint using 0.45 mm multistrand wire at #11,21,22,23.

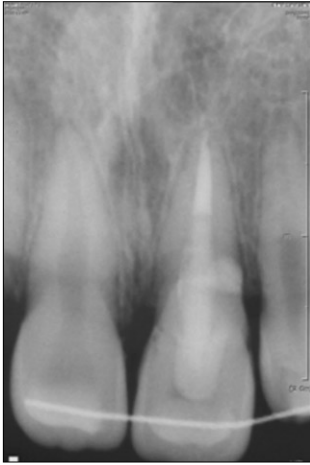

Fig. 3. Radiograph after the crown-lengthening, the insertion of fiber-reinforced post and the reattachment of the crown fragment at maxillary left central incisor.

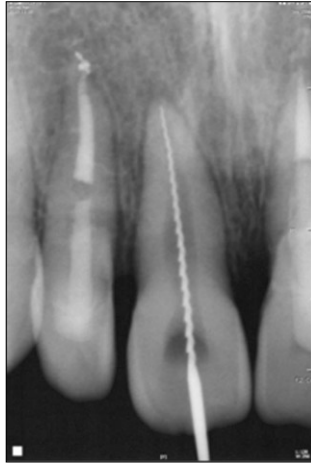

Fig. 4. Radiograph after the crown-lengthening, the insertion of fiber-reinforced post and the reattachment of the crown fragment at maxillary right lateral incisor.

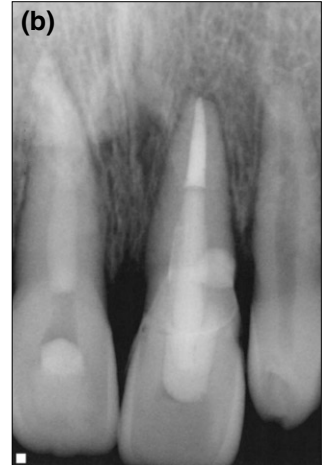
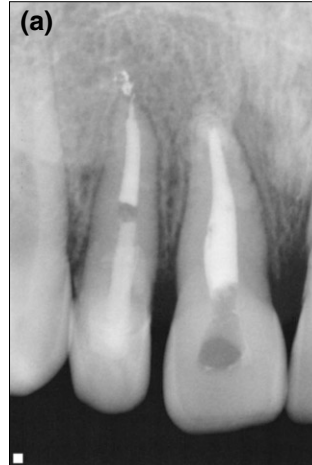


Fig. 6. Radiographs 2 months after trauma.

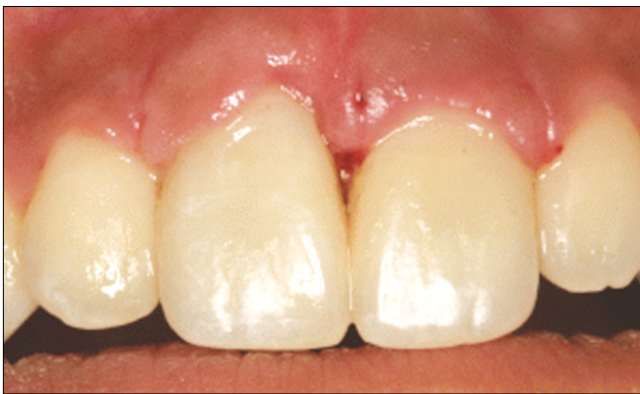

Fig. 5. Intraoral photograph 1 month after trauma. The bleeding and swelling of gingiva was observed.

외상 3주 후 상악 우측 측절치에 상악 중절치와 동일한 술식을 시행하였다. 또한 상악 우측 중절치의 치수괴사 및 변색이 발생하여 근관 와동 형성 후 근관장을 측정하고 수산화칼슘 충전 후 임시 밀봉하였다(Fig. 4).

외상 4주 후 레진-와이어 스플린트를 제거하였다. 임상 검사 시 상악 4전치는 모두 타진시 음성반응이었고 상악 좌측 중절치 및 상악 우측 측절치는 2도, 상악 우측 중절치 및 상악 좌측 측절치는 1도의 동요도가 존재하였다. 다량의 치태가 침착되어 수술부위 치은의 부종이 약간 존재하였으나 견고하게 치아에 부착되었으며 방사선 사진상 별다른 염증 소견이 관찰되지 않았다(Fig. 5).

주기적으로 상악 우측 중절치의 근관 소독을 시행하였고 최

종적으로 2달 후 GP cone으로 근관을 충전하였다. 상악 4전치는 타진에 음성이었고 동요도가 없는 상태였고 상악 좌측 측절치는 치수 생활력 검사에서 양성 반응을 보였다(Fig. 6).

외상 6달 후 양측 상악 중절치에 약간의 동요도가 존재하였으나 타진에 반응은 없었다. 구강위생이 불량하여 치태가 다량 침착되어 치은에 부종이 존재하였다. 상악 중절치 사이 치조골 높이가 낮아 치간 유두의 퇴축이 관찰되었으나 상악 전치부 순측 변연 치은 높이의 부조화는 크지 않았다. 좌측 상악 중절치의 치관이 약간 순측으로 이동하였다(Fig. 7). 환아는 2급 2류 부정교합으로 하악 전치가 상악 구개면 치은에 교합되었고 환아가 해당치아의 구개면을 혀로 만지고 아래 입술을 상악 전치부로 깨무는 습관이 있었다. 양치질 및 습관 중지에도 불구하고 교육하였다.

외상 1년 후 상악 전치의 동요도 및 타진 반응은 존재하지 않았다. 여전히 다량의 치태가 침착되어 치은에 부종이 존재하였다. 또한 좌측 중절치 치관이 더욱 순측으로 이동하였다. #21의 구개측 치주낭 깊이는 근심, 중앙, 원심 부위에서 모두 5mm, #12는 3mm로 나타났다. 스케일링을 시행하였고 치태 조절에 대한 교육을 다시 시행하였다. 치주낭 내부에 치은연하치석 등 국소적인 요소는 거의 존재하지 않아 부가적인 치주 치료는 행하지 않았다. 향후 치관의 재파절 및 치주염 등의 합병증을 관찰하기 위하여 주기적으로 검진할 예정이다(Fig. 8).

Ⅲ. 총괄 및 고찰

본 증례는 12세 환아에서 발생한 치관-치근파절을 낫은 치관-치근 비율로 인하여 교정적 정출술 대신에 섬유강화 포스트를 사용해 치관 파절편 재부착을 시도한 증례이다. 최근 레진 접착 시스템이 발달하면서 파절편을 이용한 재부착이 많이 시

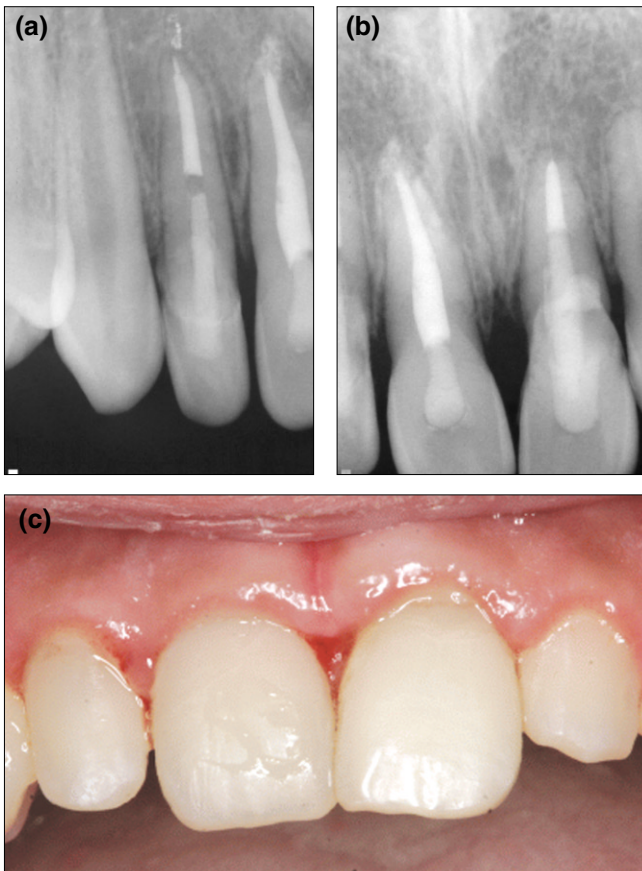


Fig. 7. Radiographs and intraoral photograph 6 months after trauma. The bleeding and swelling of gingival papilla was observed. The maxillary left central incisor was moved labially.

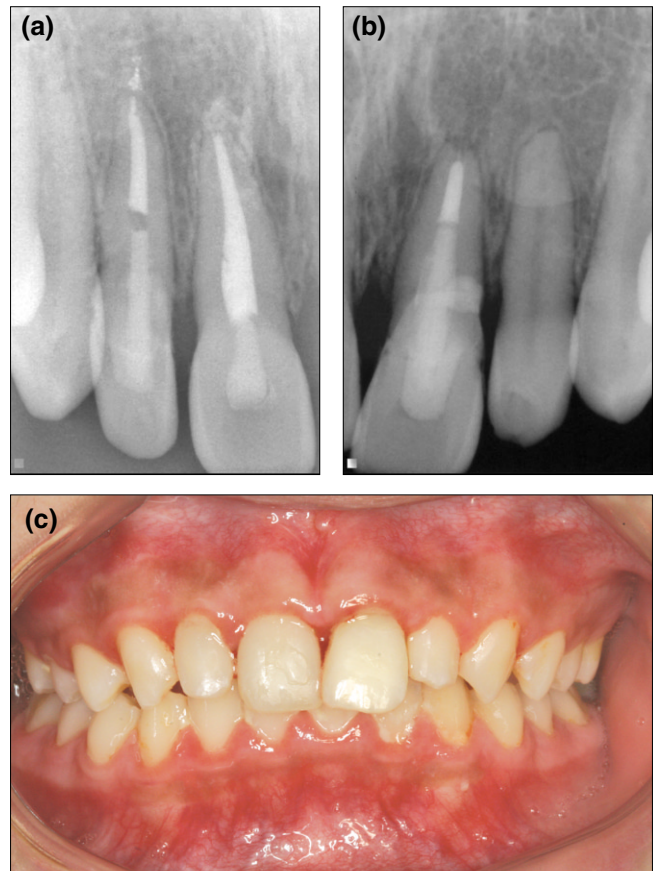


Fig. 8. Radiographs and intraoral photograph 1 year after trauma. The bleeding and swelling of gingival papilla was still observed. The maxillary left central incisor was moved more labially.

행되고 있으나 예후에 대한 연구가 많이 이루어지지 않아 논란의 여지가 있다.

치관 파절편을 재부착한 경우 얼마나 오래 사용할 수 있는가에 대하여는 저자 별로 의견이 상이하다. 2007년 Prabhakar 등⁵⁾은 레진, 컴포머, RMGI를 이용하여 치관 파절편을 재부착한 치아를 실험군으로, 건전한 치아를 대조군으로 하여, 실험적으로 한순간에 힘을 가하여 파절 강도를 측정하였다. 그 결과 실험군에서 대조군보다 파절 강도가 유의성 있게 낮은 것으로 나타났다.

2000년 Farik 등⁶⁾은 건전한 치아를 대조군으로, 레진으로 파절편을 부착한 치아를 실험군으로 정한 후 40mm/min의 속도로 힘을 가한 결과 실험군과 대조군간의 파절강도에서 통계적으로 유의한 차이가 없었다고 보고하였다. 반면 Farik과 Munksgaard⁷⁾은 0.5mm/min과 200mm/min의 속도로 힘을 가하여 위와 동일한 실험을 시행하여 충격이 빠르게 가해질수록 파절강도가 실험군에서 유의성 있게 낮게 나타남을 보고하였다.

이를 통하여 빠른 속도의 힘이 가해지는 새로운 외상에 치관

파절편의 재파절이 쉽게 나타날 수 있음을 추측할 수 있다. 반대로 느린 속도의 힘이 있어서는 정상 치아만큼의 강도를 나타낼 수 있다. 이는 해당 치아의 사용을 최소화하고 새로운 외상이 가해지지 않는다면 건전한 치아만큼 사용할 수 있다는 것을 보여준다. 1995년 Andreasen 등⁸⁾은 치료 후 관찰 기간 동안 파절편의 탈락은 약한 부착에 따른 기계적 실패가 아니라 건전한 치아에도 파절을 일으킬 수 있는 새로운 외상 때문에 발생한다고 보고하였다. 그러나 재부착된 치아의 파절저항성에 대하여 최근 시행된 연구들^{9,10)}은 파절저항성이 온전한 치아의 최대 50-60% 밖에 미치지 못한다고 보고하기도 하였다. 아직까지 재부착된 치아의 파절저항성에 대한 장기적인 임상 연구들이 이루어지지 않았으므로 파절편 재부착의 장기간의 예후는 예측하기 어렵다.

치관 파절편과 치근 사이의 견고한 접착이 이루어지기 위한 고려사항으로 첫째, 시술부의 효과적인 지혈이 필수적이다. 또한 최대의 접착 강도를 알아보기 위한 연구에서 여러 단계로 이루어진 접착 시스템을 사용하였을 때가 한 단계로 이루어진 접착 시스템보다 효과적이었다¹¹⁻¹³⁾. 파절편이 보관된 환경도 중요

한 요소이다. Farik 등¹⁴⁾은 파절편을 부착하기 전 1시간 이상 건조된 경우에는 교원 섬유가 내려앉아서 파절 강도가 감소됨을 관찰하였다. 탈수 뿐 아니라 변색을 방지하기 위해 파절편은 부착될 때까지 생리적인 보관용액을 넣은 밀폐가 가능한 보관 용기에 저장되어야 한다^{1,15)}.

파절편의 유지력을 증진시키기 위하여 사용한 fiber post system은 근관 벽과 치관 파절편에 부착할 수 있고 적절한 물리적, 기계적 특성을 나타내며 상아질과 탄성계수가 비슷하고 심미적이다¹⁶⁾. 포스트의 사용은 치관 구조가 50% 이상 상실된 경우에 추천되고 치아 자체를 강화시키는 목적보다 치관부의 유지력을 높여주는 역할을 한다고 보고된다^{17,18)}. Rosentritt 등¹⁹⁾은 금속 포스트와 세라믹 포스트, 섬유 강화형 포스트를 완전도 재관 하방에 장착하고 thermal cycle과 기계적 하중을 가한 후 수복물의 파절 및 탈락이 섬유 강화형 포스트에서 더 적게 나타남을 보고하였다.

그러나 탄력적인 포스트는 코어와 상아질 사이에서 접촉계면 피로로 인한 접착 실패가 일어날 수 있으므로 수복물의 수명을 최대화하기 위해 주의 깊고 정확한 부착 과정이 필요하다. 또한 부착 강도를 높이고 상아질의 변색을 방지하기 위하여 치관 파절편의 내부의 상아질을 충분히 제거해야 한다²⁰⁾.

치관-치근 파절의 파절편 재부착을 통한 치료 과정에서 고려되어야 할 다른 사항으로 생물학적 폭경이 있다. 치관-치근 파절은 치관에서 시작해 치은으로 확장되어 변연이 치은 연하에 있는 경우가 빈번하며 이런 경우 생물학적 폭경을 침범함으로써 수복에 어려움을 겪게 된다.

Gargiulo 등²¹⁾은 건강하고 염증이 없는 치주 조직에서 평균적인 결합조직 부착이 1.07mm, 상피부착이 0.97mm, 열구 깊이가 0.67mm 임을 관찰하였다. Vacek 등²²⁾은 열구 아래와 치조정 사이에 약 2mm의 거리를 관찰하였다. 이러한 치은 열구에서 치조정까지 약 2mm 정도의 거리를 생물학적 폭경이라고 하며 수복물 변연이 치조골 수준과 2mm 이내로 가까운 경우 치조골 높이만큼 결합조직의 퇴축이 발생하여 임상적으로 치주 조직 퇴축과 깊은 치주낭이 관찰되게 된다^{23,24)}. 이를 방지하기 위하여 Padbury 등²⁵⁾과 Ingber 등²⁶⁾은 수복물 변연과 치조골 사이에 최소 3mm의 수직 거리가 필요하다고 하였다.

따라서 치관-치근 파절에서 생물학적 폭경을 침범하지 않기 위해 파절부위가 얇은 경우 파절편의 치은연하 연장부분을 삭제하거나 골절제 수술을 통한 치관확장술을 시행하며, 파절부위가 깊은 경우 교정적 혹은 외과적 정출술을 이용한다. 그러나 치관-치근 비율이 불리하고 심미적인 부위인 전치부의 경우 위의 술식을 사용하기 어렵다¹⁾.

Eichelsbacher 등²⁷⁾은 치관-치근 파절이 있는 20개의 치아에 대한 증례보고를 통하여 레진 접착 시스템을 이용한 파절편 수복을 시행한 경우 생물학적인 폭경을 침범하여도 건전한 치주 조직 상태를 보인다고 보고하였다. 피관 형성 후 치관 파절편을 재부착하였고 모두 치조골과 변연 사이의 거리가 1mm 이하였다. 2년 후 새로운 외상으로 파절된 2개의 치아를 제외한 18개의 치아에서 임상 부착 수준, 탐침 깊이, 탐침시 출혈, 치은지수,

치태지수, 치주지수에서 모두 건강한 치주 상태로 평가되었다.

레진과 치주 부착에 관한 연구를 살펴보면 레진 수복물은 양호한 치은 연하 반응을 보이며 사람에서 치은 연하 수복물 주변으로 접합 상피와 결합조직의 형성이 관찰되었다^{28,29)}. 치은연하의 치근 병소를 복합 레진으로 수복하였을 때 치근 표면에 잘 접합된 임상적으로 건강한 치주조직을 관찰하였고 조직학적으로 수복물에 섬유모세포와 결합조직이 적합되어 있었다^{27,30)}. 레진과 접촉하여 백악질이 형성되고 백악질과 치조골 사이에 Sharpey's fiber가 형성되는 것이 관찰되었다¹⁾. 치은 연하 상아질에 구연산이나 tetracycline 등을 도포하면 교원섬유가 노출되고 결합조직 부착을 이룰 수 있다고 보고된 바 있다³¹⁾.

또한 치주조직의 염증 발생의 원인으로 치은 수복물 존재 자체가 아니라 치은 연하 수복물 변연의 형태 및 적합이 중요한 요인으로, 적절히 중합되고 다듬어진 수복물은 치은 연조직 염증을 유발하지 않는다고 한다³²⁾. 치아 파절편을 재부착시 단지 얇은 레진만이 필요하고 원래 치아의 형태가 재현되기 때문에 양호한 결과를 얻을 수 있다³²⁾.

그러나 실제 임상에서 파절선이 치은연하에 위치하므로 수복시 적절한 접착을 위한 오염되지 않은 영역을 얻기 어렵다. 치은 및 골절제술을 이용한 후에도 다시 치주 조직의 재증식이 일어나 생물학적인 폭경이 침범되고 치주낭이 형성되어 치주부착 상실을 유발할 수 있다^{1,25)}. 정출술 사용이 어려운 증례에서 이런 부작용을 고려하여 치관 파절편의 치은연하 파절부위를 2-3mm 삭제하여 부착하거나 파절선이 치조골 연상에 위치하도록 치아를 회전시켜 삽입하거나 발치 후 파절편 부착 후 재식하는 방법들을 고려할 수도 있다¹⁾.

본 증례에서 상악 좌측 중절치와 상악 우측 측절치의 파절선의 위치는 치조골 높이와 비슷하여 0.5mm 가량의 치조골 삭제를 시행한 후 생물학적 폭경을 침범한 채로 수복을 시행하였다. 1년 후 상악 우측 중절치 구개면에서 5mm, 상악 좌측 측절치에서 3mm의 치주낭이 관찰되었다. 상악 전치부에 다량의 치태가 존재하는 등 전반적으로 구강위생이 불량하여 만성 치은염이 관찰되었고 환아가 양치질을 거의 하지 않는다고 하였다. 생물학적 폭경 침범으로 인하여 치은 열구가 깊어지고 다량의 치태 침착으로 인한 치은의 염증이 치주낭 형성 과정에 복합적으로 작용한 것으로 사료된다.

상악 좌측 중절치가 치료 후 점차 순측으로 이동하였다. 이에 대한 원인으로 치관-치근 파절시 치은 절제술 후 좋은 변연적합성에도 불구하고 치은의 재증식이 일어나 구개측에 깊은 병적 socket이 생기고 주변치은에 염증이 나타날 수 있으며 몇 년 후에 이러한 변화는 치아를 순측으로 밀어내게 되어 5년 후에 0.8mm 가량 순측으로 치아가 이동된다고 보고된 바가 있다¹⁾. 부가적인 기여 요인으로 환아는 2급 2류 부정교합으로 수직 피개가 깊어 중심교합에서는 구개측 치은에 하악 전치가 교합되고 있으며 잦은 빈도로 아랫 입술을 깨무는 습관을 가지고 있는 것을 제시할 수 있다. 입술 깨물기 습관으로 상악 전치는 점차 순측으로 이동되며 치간 공간이 형성될 수 있다³³⁾. 연조직의 압력은 치아 이동의 원인이 될 수 있는데 안면 근육에 의해 발생

하는 약 1.0g의 힘도 치아를 이동시키는데 충분하다³⁴⁾. 혀, 볼, 입술, 치주인대의 힘의 균형이 치아의 위치에 영향을 미친다³⁵⁾. 또한 상악 좌측 중절치의 치주지지 감소와 관련하여 치조골 소실이 치아의 병적 이동에 영향을 주어 골 소실 정도에 따라 약 3-8 배 정도의 치아 이동의 가능성이 있다고 보고된 바 있다^{36,37)}.

치관의 순측 이동이 더욱 심해지는 경우 환자의 구강위생, 치주 상태 및 경제적인 상황을 고려하여 전반적인 교정치료를 시행하거나 아랫 입술 깨물기 습관을 개선하기 위한 lip bumper의 사용³³⁾, 해당 치아의 splint도 고려하고 있다. 치주낭이 더 깊어지는 경우 치주 치료 및 추가적인 치은절제술을 고려중이다. 앞으로 수복물의 유지 및 치주 상태 확인을 위하여 장기간 내원할 예정이며 재파절이 일어나지 않도록 환자의 식습관 개선 및 마우스 가드의 착용, 주기적인 스케일링 및 1주 간격으로 4회에 걸쳐 착색제와 구강내 사진을 이용한 양치질 지도를 시행할 예정이다.

Ⅳ. 요 약

본 증례는 돌에 부딪혀 치아가 부러졌다는 주소로 내원한 12세 여아의 치관-치근 파절을 섬유 강화형 포스트를 이용하여 치료한 증례이다. 상악 좌측 중절치와 상악 우측 측절치는 순측에서 치은 연상에서 시작하여 구개측에서 치조정 높이까지 확장된 치은연하 파절선이 존재하였다. 치관-치근 비율이 정출술을 사용하기에는 임상적인 장점이 적어서 섬유 강화형 포스트 및 파절편 재부착을 통한 치료를 계획하였다. 해당 치아 및 양측 인접 치아의 절반 너비로 판막 형성 후 치조골을 삭제하여 변연을 노출시키고 지혈한 후 치관의 유지력을 향상시키기 위하여 섬유 강화형 포스트를 삽입하고 레진 접착시스템을 이용한 치관 파절편 재부착을 시행하였다. 1년간 관찰시 임상적으로 동요도 및 타진에 음성이고 방사선적으로 병적인 소견 없이 유지되고 있으며 장기적으로 관찰할 예정이다.

참고문헌

- Andreasen JO, Andreasen FM, Andersson L : Textbook and color atlas of traumatic injuries to the teeth. Munksgaard, Copenhagen, chapter 15, 2008.
- Järvinen S : Incisal overjet and traumatic injuries to upper permanent incisors : a retrospective study. Acta Odontol Scand, 36:359-362, 1978.
- Chan AK, Cheung GS, Ho MW : Different treatment outcomes of two intruded permanent incisors : a case report. Dent Traumatol, 17:275-280, 2001.
- Bruszt P : Secondary eruption of teeth intruded into the maxilla by a blow. Oral Surg Oral Med Oral Pathol, 11:146-149, 1958.
- Prabhakar AR, Kurthukoti AJ, Kayalvizhi G : A comparison of impact strength of fragment-bonded anterior teeth using three different restorative materials : an in vitro study. J Indian Soc Pedod Prev Dent, 25(2):88-92, 2007.
- Farik B, Munksgaard EC, Andreasen JO : Impact strength of teeth restored by fragment-bonding. Endod Dent Traumatol, 16:151-153, 2000.
- Farik B, Munksgaard EC : Fracture strength of intact and fragment-bonded teeth at various velocities of the applied force. Eur J Oral Sci, 107:70-73, 1999.
- Andreasen FM, Norén JG, Andreasen JO, et al. : Long-term survival of fragment bonding in the treatment of fractured crowns: a multicenter clinical study. Quintessence Int, 26:669-681, 1995.
- Pusman E, Cehreli ZC, Altay N, et al. : Fracture resistance of tooth fragment reattachment: effects of different preparation techniques and adhesive material. Dent Traumatol, 26:9-15, 2010.
- Stellini E, Stomaci D, Stomaci M, et al. : Fracture strength of tooth fragment reattachments with postpone bevel and overcontour reconstruction. Dent traumatol, 24:283-288, 2008.
- Pagliarini A, Rubini R, Rea M, Campese M : Crown fractures: effectiveness of current enamel-dentin adhesives in reattachment of fractured fragments. Quintessence Int, 31:133-136, 2000.
- Farik B, Munksgaard EC, Andreasen JO, Kreiborg S : Fractured teeth bonded with dentin adhesives with and without unfilled resin. Dent Traumatol, 18:66-69, 2002.
- Goracci C, Bertelli E, Ferrari M : Bonding to worn or fractured incisal edges: shear bond strength of new adhesive systems. Quintessence Int, 35:21-27, 2004.
- Farik B, Munksgaard EC, Andreasen JO, Kreiborg S : Drying and rewetting anterior crown fragments prior to bonding. Endod Dent Traumatol, 15:113-116, 1999.
- Tamse A : Iatrogenic vertical root fracture in endodontically treated teeth. Endod Dent Traumatol, 4:190-196, 1988.
- Capp CI, Roda MI, Tamaki R, et al. : Reattachment of rehydrated dental fragment using two techniques. Dent Traumatol, 25:95-99, 2009.
- Christensen GJ : When to use fillers, build-ups or posts and cores. J Am Dent Assoc, 127:1397-1398, 1996.
- Christensen GJ : necessary or unnecessary? J Am

- Dent Assoc, 127:1522-1524, 1996.
19. Rosentritt M, Fürer C, Behr M, et al. : Comparison of vitro fracture strength of metallic and tooth-coloured posts and cores. *J Oral Rehabil*, 27:595-601, 2000.
 20. Dietschi D, Jacoby T, Dietschi JM, Schatz JP : Treatment of traumatic injuries in the front teeth: restorative aspects in crown fracture. *Pract Periodontics Aesthet Dent*, 12:751-758, 2000.
 21. Gargiulo AW, Wentz F, Orban B : Dimensions and relations of the dentogingival junction in humans. *J Periodontal Res*, 32:261-267, 1961.
 22. Vacek JS, Gher ME, Assad DA, et al. : The dimensions of the human dentogingival junction. *Int J Periodontics Restorative Dent*, 14:154-165, 1994.
 23. Tal H, Soldinger M, Dreiangel A, Pitaru S : Periodontal response to long-term abuse of the gingival attachment by supracrestal amalgam restorations. *J Clin Periodontol*, 16:654-659, 1989.
 24. Günay H, Seeger A, Tschernitschek H, Geurtsen W : Placement of the preparation line and periodontal health - a prospective 2-year clinical study. *Int J Periodontics Restorative Dent*, 20:171-181, 2000.
 25. Padbury A Jr, Eber R, Wang HL : Interactions between the gingiva and the margin of restorations. *J Clin Periodontol*, 30:379-385, 2003.
 26. Ingber JS, Rose LF, Coslet JG : The "biologic width" - a concept in periodontics and restorative dentistry. *Alpha Omegan*, 70:62-65, 1977.
 27. Eichelsbacher F, Denner W, Klaiber B, Schlagenhauf U : Periodontal status of teeth with crown-root fractures: results two years after adhesive fragment reattachment. *J Clin Periodontol*, 36:905-911, 2009.
 28. Dragoo MR : Resin-ionomer and hybrid-ionomer cements: Part II. Human clinical and histologic wound healing responses in specific periodontal lesions. *Int J Periodontics Restorative Dent*, 17:75-87, 1997.
 29. Martens LC, Beyls HM, de Craene LG, D' Hauwers RF : Reattachment of the original fragment after vertical crown fracture of a permanent central incisor. *J Pedod*, 13:53-62, 1988.
 30. Martins TM, Bosco AF, Nóbrega FJ, et al. : Periodontal tissue response to coverage of root cavities restored with resin materials: A histomorphometric study in dogs. *J Periodontol*, 78:1075-1082, 2007.
 31. Frantz B, Polson A : Tissue interactions with dentin specimens after demineralization using tetracycline. *J Periodontol*, 59:714-721, 1988.
 32. Koparal E, Ilgenli T : Reattachment of a subgingivally fractured central incisor tooth fragment: report of a case. *J Clin Pediatr Dent*, 23:113-115, 1999.
 33. 대한소아치과학회 : 소아·청소년 치과학 제 4판. *신흥 인터넷서널*, 서울, 446-448, 2007.
 34. Lear C, Moorrees C : Buccolingual muscle force and dental arch form. *Am J Orthod*, 56:379-393, 1969.
 35. Proffit W : Equilibrium theory revisited: Factors influencing position of the teeth. *Angle Orthod*, 48:75-186, 1978.
 36. Selwyn S : An assessment of patients with periodontally involved migrated incisors. *J Dentistry*, 1:153-157, 1973.
 37. Martinez-Canut P, Carrasquer A, Magan R, Lorca A : A study on factors associated with pathologic tooth migration. *J Clin Periodontol*, 24:492-497, 1997.

Abstract

TREATMENT OF CROWN-ROOT FRACTURE USING FIBER-REINFORCED POST: A CASE STUDY

Hwa-Shin Lim, Ji-Young La, Kwang-Hee Lee, So-Youn An, Yun-Hee Kim, Ki-Seok Keum, Sang-Bong Lee

Department of Pediatric Dentistry, College of Dentistry, Wonkwang University

The crown-root fracture is defined as a fracture of tooth that contains enamel, dentin and cementum with or without pulp exposure. Generally the fracture lines place obliquely from labial surface, between incisal edge of the crown and marginal gingiva, to palatal surface subgingivally. If the fracture line is located supragingivally, the removal of tooth fragment and supragingival restoration can be performed. In subgingival fracture line, the surgical exposure, orthodontic eruption or surgical eruption can be considered. If the fracture line is too deep to restorate, extraction or decoronation can be selected.

In children and adolescents, the extraction should be the last option. Another option to select before extraction is the restoration using fiber-reinforced post and the reattachment of tooth fragment. The fiber-reinforced post enhances the retention and the durability of tooth fragment. The reattachment of crown fragment using resin adhesive system is considered minimal invasive treatment biologically.

This case reports the treatment of crown-root fracture using the reattachment of crown fragment and the insertion of fiber-reinforced post.

Key words : Crown-root fracture, Fiber-reinforced post, Reattachment of crown fragment