

치근단 치주염을 가진 미성숙 제1대구치의 치수 재혈관화 : 증례 보고

전혜진 · 양연미 · 김재곤 · 백병주

전북대학교 치과대학 소아치과학교실 및 구강생체과학연구소

국문초록

치수 재혈관화 술식은 항생제를 이용하여 근관 내 감염된 조직을 무균 상태로 만들면 치근단에 존재하는 자가 재생 능력과 다분화 능력을 가진 줄기 세포가 미완성 치근을 가진 미성숙 영구치의 치수 재생을 유도한다는 개념이 적용된 것이다. 이 술식은 치근의 길이와 두께가 증가하며 치근단의 폐쇄가 이루어진다.

비정상적으로 근관이 얇거나 만곡이 심해 전통적인 근관 치료시 어려움이 예상되는 경우, 전신 질환 등으로 인해 진정 요법을 시행하기 어려운 경우, 그리고 장애인과 같이 협조를 구하기 어려운 경우에서 치근단 치주염을 가진 미성숙 대구치의 치수 재혈관화 술식을 고려해 볼 수 있다.

본 증례는 우측으로 인해 감염된 미성숙 제1대구치의 근관 내에 ciprofloxacin, metronidazole, minocycline의 3종의 항생제를 적용하여 치수 재혈관화 술식을 시도하여 양호한 결과를 보였기에 이를 보고하고자 한다.

주요어: 치수 재혈관화, 미성숙 영구치, 항생제

I. 서 론

치수 치료의 주 목적은 치아와 그 지지조직의 견고함과 건강을 유지하는 것이며 우식이나 외상과 같은 원인으로 이환된 치아의 생활력을 유지하는 것도 치료의 목적 중 하나이다. 특히 미성숙 치근을 가진 영구치의 치수 생활력은 치근단 유도술(apexogenesis)을 지속하기 위해 필수적이다¹⁾. 감염된 치수를 가지는 미성숙 영구치에서는 전통적으로 치수 조직을 제거하고 수산화칼슘과 같은 생체적합성 재제를 채워 넣음으로써 미완성된 치근단 폐쇄를 유도하는 치근단 형성술(apexification)을 시행하였다^{1-2,6)}.

치수 재혈관화(pulp revascularization)는 외상 치아에서 시도되어져 왔으며³⁾, 치근단 치주염이 있는 감염된 미성숙 치아의 치수 조직의 재혈관화는 불가능한 것으로 여겨져 왔다. 그러나 최근 감염된 미성숙 영구치의 근관 내에 항생제를 적용하여 치근의 지속적 성장과 치근단 협착이 이루어진 임상 증례들이 보고되고 있다⁴⁻¹⁴⁾. 이러한 임상 증례의 술식은 감염된 조직 내를

무균 상태로 만들면 치근단에 존재하는 자가 재생 능력과 다분화 능력을 가지는 줄기 세포가 미완성 치근을 가진 미성숙 영구치에서의 치수 재생을 유도하여 보존적으로 치료한다는 개념이 적용된 것이다⁴⁻⁶⁾.

치수 재혈관화 술식은 항생제를 이용하여 감염된 근관 내를 무균 상태로 만드는 술식이다³⁻¹⁵⁾. 근관계의 감염은 호기성 세균과 혐기성 세균의 다양한 세균이 원인이 되며, 하나의 항생제만으로는 근관 내를 효과적으로 멸균하는데 어려움이 있어 Sato 등⁷⁾은 가장 효과적인 항생제의 조합으로 ciprofloxacin, metronidazole, minocycline의 3종의 항생제의 혼합을 추천하였다.

치근단 형성술은 괴사된 치수를 가진 미성숙 치아의 근관 내에 수산화칼슘을 적용함으로써 치근단벽 형성을 촉진한다¹⁾. 수산화칼슘은 일반적으로 3개월마다 근관내 약제를 교환해 주어야 하며 장기간의 내원이 필요하다. 또한 약제의 장기간 침약으로 치근 파절의 위험성은 증가하며, 이렇게 형성된 치근단벽은 치밀하지 않으며 다공성인 특성을 보인다^{1,2,4,6)}. 반면 치수 재혈

교신저자 : 양 연 미

전북 전주시 덕진구 금암동 634-18 / 전북대학교 치과대학 소아치과학교실 및 구강생체과학연구소 / 063-250-2128 / pedodent@chonbuk.ac.kr

원고접수일: 2012년 04월 03일 / 원고최종수정일: 2012년 05월 10일 / 원고채택일: 2012년 05월 16일

관화 술식은 치료 기간이 짧으며 치근단 형성술에서는 기대할 수 없는 치근 발육의 완성을 도모할 수 있어 치근단이 완성되고 치근의 길이와 두께가 증가하게 된다⁴⁻¹³⁾.

본 증례는 Sato 등⁷⁾이 추천한 ciprofloxacin, metronidazole, minocycline의 3종의 항생제를 이용하여 우식으로 인해 치수가 감염된 미성숙 제1대구치의 치수 재혈관화를 시도하여 양호한 결과를 보였기에 이를 보고하고자 한다.

Ⅱ. 임상 증례

1. 증례 1

9세 남아가 하악 좌측 어금니가 씹을 때 통증이 있다는 것을 주소로 내원하였다. 임상적 검사 결과, 구외 소견으로는 특이 사항이 없었으며, 구내 소견으로는 하악 좌측 제1대구치의 심한 우식이 관찰되었다. 촉진 시 치아의 동통은 없었으나 타진 시 동통을 보였으며 치아의 동요도는 보이지 않았다. 방사선학적 검사 결과, 하악 양측 제1대구치의 치근은 미성숙 상태였으며, 치근단 부위의 방사선 투과성 병소가 관찰되었고 치근단 부위의 치조백선은 소실되어 있었다(Fig. 1a).

치근이 미성숙하여 치근단공은 열려 있으며, 치근의 근관 벽이 얇아 근관 치료 시 치근벽의 천공 우려가 고려되어 치수 재혈관화를 통한 치료를 시도하기로 하였다.

내원 당일 국소 마취를 시행하고, 러버댐 장착 하에 하악 좌측 제1대구치의 치료를 시작하였다. 치관부 치수를 제거하였으

며 근관 입구 하방 1-2mm 정도까지 부분 치수 절제술을 시행하였다(Fig. 2). 5.25% 차아염소산 나트륨과 생리 식염수를 이용하여 충분히 근관 내를 세척하였다. 멸균된 면구로 건조한 후, 근관 내 약제로 3종의 항생제(ciprofloxacin, metronidazole, minocycline)를 적용하였다(Fig. 3). 그 위에 멸균된 면구를 넣고 3mm 이상의 글래스아이오노머 시멘트(Fuji II LC, GC corp., Japan)로 임시 가봉하였다. 치관의 원심면 우식이 치은연 하방까지 연장되어 있어 임시 수복물의 유지를 위해 교정용 밴드(Tomy incorporated, Japan)를 적용하였다.

2주, 1개월, 2개월 간격으로 주기적인 관찰을 하였다. 치아의 변색이 보이며 환아는 더 이상 동통을 호소하지 않았다. 3개월 후 러버댐 장착 하에 치아의 임시 수복물을 제거하였을 때 근관 내 출혈이나 삼출물은 관찰되지 않았다. 5.25% 차아염소산 나트륨과 생리 식염수로 충분히 세척한 후, 근관 입구를 ProRoot MTA(Mineral trioxide aggregate, Dentsply Tulsa Dental, USA)로 충전하고, 젖은 면구를 넣은 후 글래스아이오노머 시멘트로 임시 수복하였다(Fig. 1b). 환아의 연령을 고려하여 기성금관(3M ESPE, USA)으로 수복하였으며, 성장 완료 후 해당 치아의 보철적 수복을 시행해야 함을 설명하였다.

주기적인 임상적, 방사선학적 검사를 통해 환아는 동통을 호소하지 않았으며 치근단의 투과성 병소가 줄어들고 치조백선이 보였다(Fig. 1c, 1d). 초진 15개월 후의 방사선학적 사진에서 하악 좌측 제1대구치는 치근단 방사선 투과성 병소가 사라졌으며 치조백선이 관찰되며 치근의 길이가 길어지고 있었다(Fig. 1e). 향후 주기적인 추적 관찰을 할 예정이다.

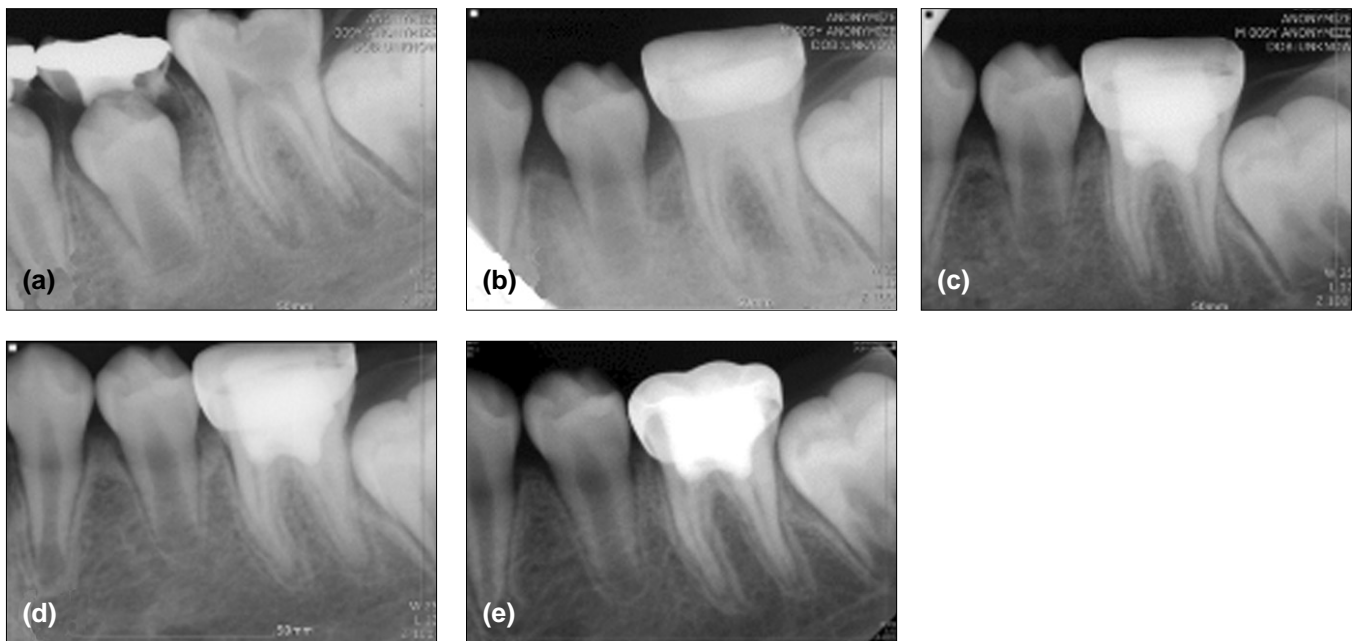


Fig. 1. Periapical radiographs of case 1.

(a) Initial visit, triple antibiotics applied. Intraoral periapical radiograph showed an open apex and radiolucent lesion. (b) 3 month later, MTA filling on the canal, (c) 3 month after MTA filling, (d) 5 month after MTA filling, (e) 12 month after MTA filling. Follow-up radiograph showed disappearance of the periapical lesion and apical closure.

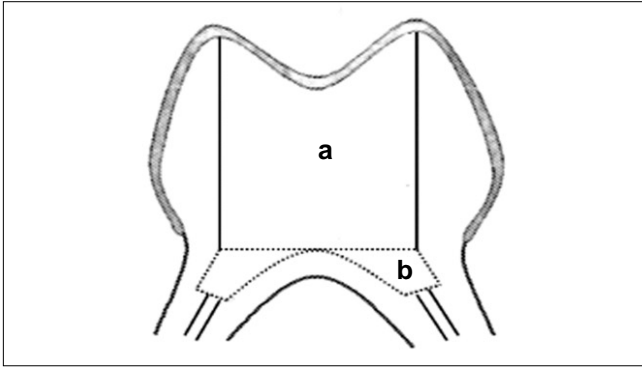


Fig. 2. The schema of triple-antibiotics application for infected permanent first molars. (a) Glass-ionomer cement filling, (b) triple antibiotics in the prepared medication cavity.




Fig. 3. (a) Triple antibiotics consist of minocycline(M), ciprofloxacin(S) and metronidazole(F). (b) Triple antibiotics was put into the syringe. Prescriptions are Minocin®, K-Sacin® and Flasinyl®.

2. 증례 2

9세 남아가 상악 좌측 어금니가 음식 먹을 때 아픈 것을 주소로 내원하였다. 환자의 임상적 검사 결과, 구의 소견으로는 특

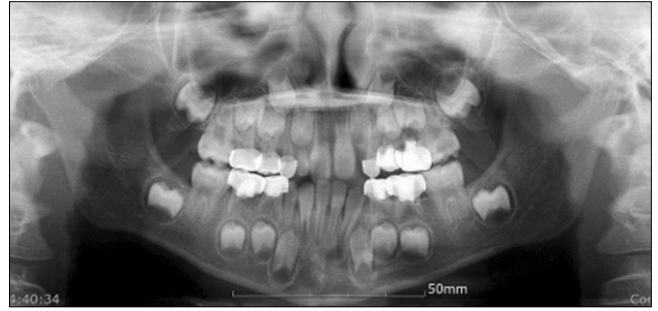

Fig. 4. Initial panoramic view of case 2.

이 사항이 없었으나, 구내 소견으로는 상악 좌측 제1대구치의 심한 우식이 관찰되었다. 촉진 시 치아의 동통은 없었으나 타진 시 동통을 보였으며 치아의 동요도는 보이지 않았다. 방사선학적 검사 결과, 해당 치아는 미성숙 상태로 치근단공이 열려 있었으며 치근단 병소는 뚜렷하게 관찰되지 않았다(Fig. 4, Fig 5a).

아직 치근이 미성숙하여 치수 재혈관화를 통한 치료를 시도하기로 하였다. 증례1과 동일한 술식으로 근관 내 약제로 3종의 항생제를 적용하였다.

주기적인 관찰을 하였으며 치아의 변색이 보였다(Fig. 5b). 환아는 더 이상 동통을 호소하지 않았으며, 3개월 후 치아의 임시 수복물을 제거하고 세척하였을 때 근관 내 출혈이나 삼출물은 관찰되지 않았다. 근관 입구를 ProRoot MTA로 충전하고, 젖은 면구를 넣은 후 글래스아이오노머 시멘트로 임시 수복하였다(Fig. 5c). 환아의 연령을 고려하여 기성금관으로 수복하였으며, 성장 완료 후 해당 치아의 보철적 수복을 시행해야 함

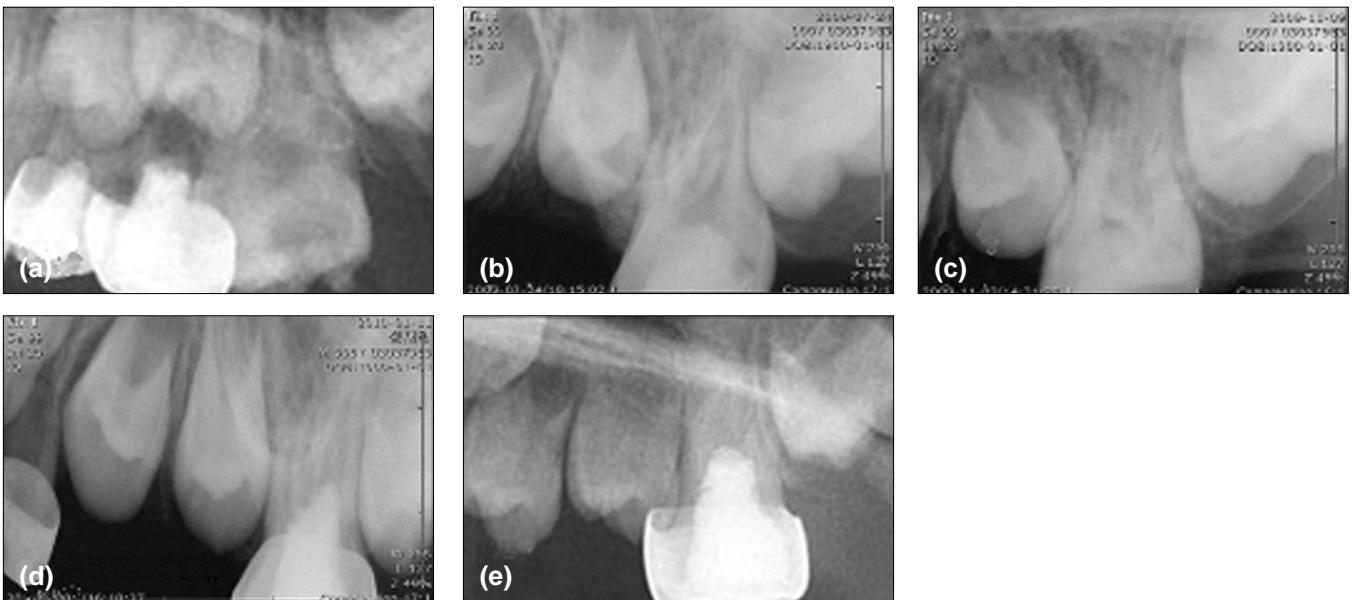


Fig. 5. Periapical radiographs of case 2. (a) Initial visit, Intraoral periapical radiograph showed open apex and extensive caries. (b) 2 weeks later, (c) 3 month later, MTA filling on the canal. (d) 2 month after MTA filling, (e) 6 month after MTA filling. Follow-up radiograph showed apical closure and normal periradicular architecture.

을 설명하였다.

이후 주기적인 임상적, 방사선학적 검사를 통해 환아는 동통을 호소하지 않았으며 치근단의 투과성 병소 또한 보이지 않았다(Fig. 5d, 5e). 향후 주기적인 추적 관찰을 할 예정이다.

Ⅲ. 총괄 및 고찰

치수 재혈관화 술식은 자가 재생 능력과 다분화 능력을 가진 줄기 세포가 치근단에 존재하여 미완성 치근을 가진 미성숙 영구치에서의 치수 재생을 유도하여 보존적으로 치료한다는 개념이 적용된 것이다^{5,6)}. 치유두의 줄기 세포(stem cell from apical papilla, SCAP)는 다른 줄기 세포에 비해 분화 능력이 뛰어난 것으로 밝혀져 있으며, 성장 중인 치근의 치근단 쪽에 느슨하게 붙어있는 조직으로 줄기 세포를 풍부하게 가지고 있어 치근의 발달에 중요한 역할을 하며, 치근단축이라는 위치와 축부 순환으로 치수 괴사가 일어나는 동안에도 생활력을 유지할 수 있는 능력이 큰 것으로 알려져 있다^{4,5,11)}.

미성숙 영구치의 치수 재혈관화 술식은 근관이 넓은 전치부와 소구치부에서 주로 보고되고 있으며⁹⁻²⁵⁾, 최근예야 Nostrat 등²⁶⁾에 의해 미성숙 제1대구치에서 치수 재혈관화 술식이 이루어진 2개의 증례가 보고되었다. 유치의 치수 재혈관화 술식 또한 보고되는데 Takushige 등¹⁵⁾은 감염된 유치 87개의 치아에서 3종의 항생제(metronidazole, ciprofloxacin, minocycline)를 이용하여 치료하였을 때 효과적으로 치료가 이루어졌다고 보고하였으며, 김¹⁶⁾은 행동 조절이 곤란한 환아에서 3종의 항생제를 이용한 유치의 치수치료를 보고하였다.

Nostrat 등²⁶⁾은 다근치의 경우 해부학적 복잡성으로 전통적인 치료 방법이 어려울 때 치수 재혈관화 술식을 시도할 수 있다고 하였다. 본 증례 1에서와 같이 비정상적으로 근관이 얇은 경우 또는 만곡이 심해 전통적인 근관 치료 시 어려움이 예상되는 경우 치수 재혈관화 술식을 시도해 볼 수 있으리라 생각된다. 또한 김¹⁶⁾은 행동조절이 어려운 환아의 경우나 적절한 진정요법을 시행할 수 없는 전신적 요인을 가지는 경우 혹은 보호자가 진정용 약물 사용에 부정적인 경우, 그리고 개구 장애가 있는 환자에게 선택적으로 항생제 요법을 고려할 수 있다고 하였다. 이 외에도 장애인과 같이 협조를 구하기 어려운 경우 치수 재혈관화 술식을 우선적으로 고려해 볼 수 있을 것으로 생각된다.

술식의 성공을 위해서는 치근단공의 크기를 고려해볼 필요가 있다. Kling 등³⁾은 탈구된 영구치에서 1.1mm보다 더 큰 치근단공을 가진 치아의 재혈관화는 더 성공적이었다고 보고하였으며, 이는 치근단공의 지름이 더 넓을수록 근관 내로의 혈류 공급이 더 원활하게 이루어질 수 있기 때문이다. 대구치의 구강내 출은 시기는 평균적으로 치근 1/4과 1/2이 완성되는 시기로 보고되고 있으며^{27,28)}, 권²⁸⁾은 하악 제1대구치는 nolla stage 5(치근 1/4 완성)에서 stage 8(치근 완성)까지 가장 맹출이 활발히 진행되었으며, 치근이 발육하는 시기 동안에만 교합면을 향한 이동이 있어났다고 보고하였다. 따라서 미성숙 대구치에서 치수 재혈관화 술식의 성공적인 결과를 이끌어내기 위해서는 치

근 형성을 고려하여 구강 내 맹출 직후부터 교합이 완성되기 전에 광범위 우식이 발생하였을 때 효과적일 수 있을 것으로 생각된다.

본 증례는 치근단공이 작은 대구치에 해당하며, 환아는 만 9세 경으로 제1대구치의 맹출 시기와 치근 완성 시기를 고려할 때 치근 형성이 거의 완료 시기에 근접해 있다는 단점이 있으나 시술 후 양호한 결과를 보였다. 술식의 성공은 증상의 소실, 치근 길이 성장의 방사선학적 증거, 치근벽 두께 증가의 방사선학적 증거로서 평가하였다¹⁷⁾. 두 증례 모두 증상이 소실되었으며, 치근 길이의 성장 및 치근벽 두께의 증가로서 임상적으로 양호한 결과를 보이고 있으며, 앞으로도 주기적인 관찰이 필요하다.

감염된 근관 내에 항생제의 적용에 대해 Hoshino 등⁹⁾은 근관 내 단독 적용보다 복합 적용시 모든 샘플에서 멸균을 시킬 수 있었다고 하였으며, Sato 등⁷⁾은 3종의 항생제가 치근관 상아질의 깊은 층의 세균을 사멸시키는데 효과적이라고 보고하였다. 감염된 근관을 멸균하기 위한 항생제로서 Hoshino 등⁹⁾은 ciprofloxacin, metronidazole, minocycline을 1:1:1의 비율을 적용하였으며, Tackshige 등은 감염된 유치에서 1:3:3의 비율을 적용하였으며¹⁵⁾, Trope²⁵⁾는 2:5:1의 비율을 적용하였다. 본 증례에서는 ciprofloxacin, metronidazole, minocycline을 Hoshino 등⁹⁾이 제시하여 주로 적용되고 있는 비율인 1:1:1의 비율로 적용하였다.

이러한 3종의 항생제의 근관 내 적용의 단점 역시 보고되고 있는데, 치관의 변색, 세균의 저항성의 증가, 근관내 적용 항생제에 대한 알러지 반응 등이 보고되고 있다⁹⁾. 두 증례 모두 치관의 변색이 나타났으며, 이러한 치관의 변색은 3종의 항생제 중 minocycline에 의한 것으로 알려져 있다^{20,21)}. Minocycline은 tetracycline 계열로서, tetracycline은 치아의 결정 구조와 결합하여 변색을 일으키는 것으로 알려져 있다. 임신 후반기의 여성 또는 8세 이하의 어린이에게 투여된 경우 색소 침착 뿐 아니라 골 성장의 억제, 범랑질 저형성증 등을 일으킬 수 있으므로 tetracycline을 사용해서는 안 되는 것으로 알려져 있다²⁹⁾.

Reynold 등¹⁹⁾은 변색을 예방하기 위해서 3종의 항생제 적용 전에 치관부 상아질 벽을 유동성 레진으로 봉쇄하는 방법과 20G needle을 이용하여 역충전하여 치관부에 항생제가 닿는 것을 최소화하는 방법을 보고하였다. 변색을 일으키는 minocycline의 대체 약물을 적용한 증례도 보고되는데, cefaclor²²⁾, amoxicillin²³⁾이 보고되고 있으며 소아의 경우 fosfomicin⁷⁾이 추천되었다. 그러나 amoxicillin의 경우 penicillin 알러지가 있는 경우 사용할 수 없는 제한이 있다²³⁾. 본 증례는 모두 대구치 증례로서 기성금관 및 성장 완료 후 보철 수복의 필요성으로 변색이 크게 고려되지 않았지만, 전치부와 같이 심미적으로 중요한 치아의 치수 재혈관화 술식 시에는 변색을 예방하기 위한 노력이 필요할 것으로 생각된다.

최종적인 근관 내 충전은 MTA를 이용하여 충전하였으며 이는 현재 재혈관화 술식의 최종 근관 내 충전재로 널리 쓰여지고 있다^{10,11,14)}. MTA는 세포 독성이 없고 생체 적합성이 우수하여 세포부착과 성장 및 증식을 허용하여 치유를 촉진시키며 수산

화칼슘의 장기간 사용으로 나타나는 상아질의 물성 약화를 막을 수 있는 등의 장점이 알려져 있다^{30,31)}.

최종적인 근관 내 MTA 충전 및 수복 치료 시까지 환자의 주기적 내원과 임시 수복물의 유지는 치료의 성공에 있어 중요하다. 임시 수복물의 유지를 위해 와동은 2mm 두께의 cavit과 2mm 두께의 글래스아이오노머 시멘트 등의 시멘트를 이용한 이중 가봉이 추천되고 있으며¹¹⁾, 본 증례에서는 3mm 두께 이상의 글래스아이오노머 시멘트만을 이용하여 가봉하였으며, 구강 내에서 탈락되지 않고 양호하게 유지되었다.

치수 재혈관화 술식은 감염된 미성숙 영구치의 치수 재생을 유도하여 보존적으로 치료한다는 개념이 적용된 것이지만 이의 실패 시에는 전통적인 근관치료가 시행되어야 한다. 따라서 치수 재혈관화 술식 이전에 환아 및 보호자에게 충분한 설명이 이루어져야 하며 동의하에 진행되어야 한다. 치수 재혈관화의 실패 시 특히 대구치는 근관치료의 어려움이 따르는데, 항생제로 인한 근관 및 와동의 변색, 근관의 해부학적 다양성과 석회화에 따른 접근의 어려움, 그리고 와동 내 MTA 제거의 어려움이 따르게 된다. 따라서 신중한 증례의 선택이 가장 중요하며, MTA 적용 시에는 근관 입구 상방에 국소적으로만 적용되어야 한다. 그리고 MTA 충전 후에도 주기적인 관찰이 이루어져야 한다.

최근 항생제를 이용한 감염된 근관의 치수 재혈관화에 관한 증례 보고가 많이 이루어지고 있지만, 치수의 상태 및 치근의 성장에 대한 명확한 조직학적 증거가 부족하며, 보존적인 치료에 의한 성공률이 어느 정도인지 장기적인 임상적 연구 결과 또한 부족한 실정이다. 본 증례 또한 양호한 결과를 보이고 있지만 1년 전후 정도의 비교적 짧은 기간의 결과여서 앞으로의 추적 관찰이 필요하다. 치수 재혈관화 술식의 성공을 위해서는 신중한 증례 선택과 장기적인 관찰이 필요할 것으로 생각된다.

IV. 요약

우식으로 인해 치수가 감염된 미성숙 대구치를 3종의 항생제, ciprofloxacin, metronidazole, minocycline을 이용하여 치수 재혈관화 술식을 시도하여 양호한 결과를 보였기에 이를 보고하고자 한다.

참고문헌

1. Rafter M : Apexification : a review. Dent Traumatol, 21:1-8, 2005.
2. Ghose LJ, Bagdady VS, Hikmat BYM : Apexification of immature apices of pulpless permanent anterior teeth with calcium hydroxide, J Endod 13:285-290, 1987.
3. King M, Cvek M, Mejà e I : Rate and predictability of pulp revascularization in therapeutically reim-

- planted permanent incisors. Endod Dent Traumatol, 2:83-89, 1986.
4. Camp J : Diagnosis dilemmas in vital pulp therapy : Treatment for the toothache is changing, especially in young, immature teeth. J Endod 34:S6-12, 2008.
5. Huang G, Sonoyama W, Liu Y, et al. : The hidden treasure in apical papilla : The potential role in pulp/dentin regeneration and bioroot engineering. J Endod, 34:645-651, 2008.
6. Huang G. : Apexification : The beginning of its end, Int endod J, 42:855-866, 2009.
7. Sato I, Kurihara-Ando N, Kota K, et al. : Sterilization of infected root-canal dentine by topical application of a mixture of ciprofloxacin, metronidazole and minocycline in situ. Int Endod J, 29:118-124, 1996.
8. Friedlander L, Cullinan M, Love R : Dental stem cells and their potential role in apexogenesis and apexification. Int Endod J, 42:955-962, 2009.
9. Hoshino E, Kurihara-Ando N, Sato I, et al. : In-vitro antibacterial susceptibility of bacteria taken from infected root dentine to a mixture of ciprofloxacin, metronidazole and minocycline. Int Endod J, 29:125-130, 1996.
10. Banchs F, Trope M : Revascularization of immature permanent teeth with apical periodontitis : new treatment protocol?. J Endod, 30:196-200, 2004.
11. Huang G : A paradigm shift in endodontic management of immature teeth : conservation of stem cells for regeneration. J Dent, 36:379-386, 2008.
12. Shin S, Albert J, Mortman R : One step pulp revascularization treatment of an immature permanent tooth with chronic apical abscess : a case report. Int Endod J, 42:1118-1126, 2009.
13. Shah N, Logani A, Bhaskar U : Efficacy of revascularization to induce apexification/apexogenesis in infected, nonvital, immature teeth : a pilot clinical study. J Endod, 34:919-925, 2008.
14. Ding R, Cheung G, Chen J, et al. : Pulp revascularization of immature teeth with apical periodontitis : a clinical study. J Endod, 35:745-749, 2009.
15. Takushige T, Cruz E, Moral A, et al. : Endodontic treatment of primary teeth using a combination of antibiotic drugs. Int Endod J, 37:132-138, 2004.
16. 김대업 : 항생제를 사용한 유치의 치수 치료. J Korean Acad Pediatr Dent, 32:126-131, 2005.

17. Mohammadi Z, Abbott P : On the local applications of antibiotics and antibiotic-based agents in endodontics and dental traumatology. *Int Endod J*, 42:555-567, 2009.
18. Iwaya S, Ikawa M, Kubota M : Revascularization of an immature permanent tooth with periradicular abscess after luxation. *Dent Traumatol*, 27:55-58, 2011.
19. Reynold K, Johnson J, Cohenca N : Pulp revascularization of necrotic bilateral bicupids using a modified novel technique to eliminate potential coronal discoloration : a case report. *Int Endod J*, 42:84-92, 2009.
20. Kim J, Kim Y, Shin S, et al. : Tooth discoloration of immature permanent incisor associated with triple antibiotic therapy : a case report. *J Endod*, 36:1086-1091, 2010.
21. Kim S, Abbott P, McGinley P : The effect of ledermix paste on discolouration of immature teeth. *Int Endod J*, 33:233-237, 2000
22. Thibodeau B, Trope M : Pulp revascularization of a necrotic infected immature permanent tooth : case report and review of the literature. *Pediatr Dent*, 29:47-50, 2007.
23. Thomson A, Kahler B : Regenerative endodontics - biologically-based treatment for immature permanent teeth : a case report and review of the literature. *Aust Dent J*, 55:446-452, 2010.
24. 김소정, 조해성, 정윤주, 등 : 항생제를 이용한 미성숙 영구치의 치험례. *J Korean Acad Pediatr Dent*, 38:44-50, 2011.
25. Trope M : Treatment of immature teeth with nonvital pulps and apical periodontitis. *Endodontic Topics*, 14:51-59, 2006.
26. Nostrat A, Seifi A, Asgary S : Regenerative endodontic treatment(Revascularization) for the necrotic immature permanent molars : A Review and Report of two cases with a new biomaterial, *J Endod*, 37:562-567, 2011.
27. 신정근, 김재곤, 백병주, 등 : Cone Beam CT를 이용한 하악 제1대구치 맹출 양상에 관한 연구. *J Korean Acad Pediatr Dent*, 36(3):325-336, 2009.
28. Kwon BW : The study of eruption pattern of the maxillary first molar using the cone beam CT. Graduates School, Chonbuk national university, 2008.
29. 대한소아치과학회 : 소아·청소년치과학, 신흥인터내셔널, p123, 1999.
30. Schwartz RS, Mauger M, Clement DJ, et al. : Mineral trioxide aggregate : a new material for endodontics. *J Am Dent Assoc*, 130:967-975, 1999.
31. Osorio RM, Hefti A, Vertucci FJ, et al. : Cytotoxicity of endodontic materials. *J Endod*, 24:91-96, 1998.

Abstract

PULP REVASCULARIZATION OF IMMATURE FIRST PERMANENT MOLARS
WITH APICAL PERIODONTITIS : CASE REPORT

Hye-Jin Jeon, Yeon-Mi Yang, Jae-Gon Kim, Byeong-Ju Baik

Department of Pediatric dentistry and Institute of Oral Bioscience, School of Dentistry, Chonbuk National University

Revascularization of the pulp in a necrotic, infected immature tooth with apical periodontitis was attempted several years. Revascularization of partially necrotic pulp in an immature tooth is based on the concept that vital dental stem cells can survive pulpal necrosis. Revascularization procedure obtains longer and thicker roots in teeth with necrotic pulp diagnosis.

Pulp revascularization for immature permanent molars can be possibly applied on cases having difficulty to use conventional root canal treatment due to abnormally thin root canal wall or severe root curvature. Also, when an uncooperative patient does not agree with sedative treatment the revascularization can be useful. And a patient with disability who is barely cooperative can be another indication of this treatment.

In this case report, pulp revascularization using triple-antibiotics, metronidazole, ciprofloxacin and minocycline, was applied on the immature first permanent molar infected by caries.

Key words : Revascularization, Immature permanent tooth, Triple-antibiotics

www.kci.go.kr