

구강 내 장치와 III급 고무줄을 이용한 유치열기 전치부 반대 교합 치료

최아미 · 최병재 · 최형준 · 송제선 · 김성오

연세대학교 치과대학 소아치과학교실

국문초록

III급 부정 교합과 전치부 반대 교합은 동양인에게서 더 빈번히 관찰되며 이 문제는 치과 의사뿐 아니라 부모도 쉽게 인지할 수 있다.

유치열기 반대 교합의 경우, 피개량이 깊어질수록 하악의 기능성 전방 변위가 현저해지는데 이를 방지하면 골격성 반대 교합으로 이행될 우려가 있다. 따라서 치료가 필요한 유치열기 반대 교합의 경우 초기에 정확히 진단하는 것이 중요하고 조기 교정 치료를 통해 개입할 필요가 있다.

본 증례에서는 유치열기에 전치부 반대 교합을 주소로 내원하여 기능성 반대 교합으로 진단된 만 4세 어린이들에게 구강 내 장치를 이용한 치료를 시행하여 정상적 상하악 치열 관계로 개선시켰다.

또한 본과에서 유치열기 반대 교합 치료를 받은 7명의 어린이들의 치료 기간과 사용된 장치를 고찰하고, 측방 두부 규격 방사선 사진 분석을 통해 치료 전후의 상하악의 위치적 관계의 변화, 악골 크기의 변화량 등을 분석하였다. 그 결과 구내 장치와 III급 고무줄을 이용한 치료에서 대부분의 어린이들은 1년 이내에 반대 교합의 개선을 보였고, 그 치료 결과는 전하안면 고경의 수직적 성장을 통한 하악의 후하방 회전에 의한 것으로 나타났다.

주요어: 유치열기, 전치부 반대교합, 구강내 장치, III급 고무줄

I. 서 론

III급 부정 교합은 대개 전치부의 반대 교합을 동반하며, 어린이에서 발견된 경우, 치과에 내원하게 된다. 전치부 반대 교합은 서양인에 비해 동양인에게 더 빈번히 발생한다는 점이 이전의 연구에서 밝혀진 바 있다¹⁾. 국내의 역학 조사에 의하면, 대학 병원급 치과 교정과 내원환자 중 만 8세 미만 어린이의 70~80% 정도가 반대 교합이다²⁾. 이처럼 III급 부정 교합은 유치열기나 혼합 치열기에 이미 그 증상이 발견될 뿐 아니라 조기 치료를 통해 증상을 개선시킬 수 있다³⁾.

전치부 반대 교합은 치성, 기능성, 골격성의 세가지로 분류되며, 이중 기능성 반대 교합은 치아의 조기 접촉으로 하악골이 전방으로 변위하여 유발된 전치부 반대 교합이다. 이 경우 폐구 시 상악 치아와 하악 치아의 조기 접촉에 의한 교합 간섭이 관찰되는데, 이에 의해 하악골의 전방 변위가 유발되어 전치부의

기능성 반대 교합을 야기하게 된다⁴⁾. 이와 같은 기능성 반대 교합을 방지할 경우 여러가지 문제점이 발생하는데, 전치부 조기 접촉에 의한 치아의 비정상적 마모뿐만 아니라 외상성 교합, 치주 인대 및 치조골의 파괴, 견치의 맹출 공간 상실, 하악골의 과다한 전방 성장 등을 들 수 있다⁵⁾. 따라서 조기 진단 및 치료가 바람직할 것이다.

기능성 반대 교합 환자에 대한 조기 치료의 목적은, 영구 견치와 소구치가 맹출 하기 전에 전방 변위된 하악을 정상적 위치로 돌려주어 I급 구치부 교합관계를 유도하며, 상악 전치를 보다 전방 경사되도록 유도하여 후방의 계승 영구치들의 맹출 공간을 제공하는 것이다⁶⁾. 또한 상악이 정상적으로 성장할 수 있는 환경을 만들어 전치부 반대 교합의 재발을 방지해야 한다.

지금까지 반대 교합의 조기 치료를 위한 여러가지 장치들이 제시되어 왔는데, facemask, chin cup, FR-III, Rapid palatal expansion(RPE), head gear, activator, horse

교신저자 : 김 성 오

서울시 서대문구 성산로 250/ 연세대학교 치과대학 소아치과학교실/ 02-2228-3171/ ksodds@yuhs.ac

원고접수일: 2012년 03월 07일 / 원고최종수정일: 2012년 08월 07일 / 원고채택일: 2012년 08월 08일

shoe, Tandem traction bow appliance(TTBA), 고정성 혹은 가철성의 inclined plane 등이 이에 해당된다. 이러한 장치들을 사용하고자 할 때 고려해야 할 점은, 유치열기 환자의 경우, 협조도가 치료 예후에 매우 중요한 요소가 된다는 사실이다. 즉 부피가 크거나 구외로 장착되어 어린 환자에게 불편감을 심하게 유발할 수 있는 장치를 사용할 경우, 치료에 대한 협조도가 떨어질 수 있다.

본 증례는 최소한의 부피를 가지는 간단한 구내 장치와 III급 고무줄만을 이용하여 유치열기 반대 교합 환자들을 치료하여 반대 교합 개선 및 유지 효과를 얻었기에 치료 결과에 대해 분석하고 보고하는 바이다.

II. 증례 보고

증례 1

4세 11개월의 여환이 유치열기에 발생한 전치부 반대 교합을 주소로 내원하였다. 임상 검사상 측모가 concave profile이었고, 수평 피개는 -2.7 mm, 수직 피개는 4 mm이었으며, 구치부는 정상 교합 상태였고, 폐구 유도 시 절치부의 절단 교합(edge to edge bite)이 가능하였으며, 그 후 조기 접촉에 의한 하악의 기능성 전방 변위가 관찰되었다(Fig. 1-a,b,c).

측방 두부 규격 방사선 사진 분석에서 SNA는 82.0°, SNB는 83.0°으로 평균보다 큰 SNB값을 보였다. Mandibular body length는 짧았고(59.9 mm), 상악 절치는 보다 설측 경사되어 있었다. Mandibular plane angle은 정상 범위이었다(30.8°). Rickett's esthetic line을 기준으로 상순끝은 후방에 위치했고, 하순끝은 전방에 위치했다. 제2유구치의 구치부 관

계는 mesial step이었다(Fig. 2).

교정 진단을 위해 상,하악의 인상 채득을 시행하였고, 진단 모형 상 상악궁은 넓고 둥근 악궁 형태를, 하악궁은 보다 좁은 악궁 형태를 보임을 확인하였다(Fig. 3). 환아에게 장착한 장치는 상하악 모두 일반적인 Hawley retainer에 부가적 구조물들을 추가한 형태인데, 상악에는 절치의 전방 이동을 위한 Anteroposterior screw(AP screw)와 III급 약간 고무줄을 걸기 위한 구치부의 wire hook(0.8 SS), bite jumping을 위한 구치부 bite block을 추가했다. 하악에는, 악궁을 보다 안정적인 넓은 U형으로 바꾸고 하악을 후방 변위시 적절한 구치부 약간 관계를 이루기 위해, 악궁 확장이 필요하여 median screw를 추가하였다. 하악 장치에서 절치 후방 견인을 위해 labial bow를 이용하였다. III급 고무줄은 상악의 제2유구치 부위에 설계된 wire hook과 하악 장치의 labial bow부위에 걸었는데, 악간에 작용하는 힘은 편악당 200~250gm이 되도록 조절하였다(Fig. 4). 환아의 보호자에게 5일 간격으로 상하악의 screw를 돌리도록 하였고, III급 고무줄을 매일 바꾸도록 하였으며, 매일 12시간 이상씩 장치를 장착하도록 하였다.

이후 약 4주 간격으로 내원하여, 유지력을 조절하였으며 하악 순측 호선의 wire를 조절하고, 설측의 아크릴을 삭제하여 하악 절치를 설측 이동시켰으며 상악 장치의 구치부 교합판을 점차적으로 갈아주어 반대 교합을 개선시켰다.

7개월 후 전치부 반대 교합이 완전히 해소되어 적극적 치료를 종료하였고, 유지 장치를 장착했다. 환아의 측모는 직선형으로 개선된 모습이였다(Fig. 5).술후의 SNA는 82.8°로 약간 증가하였고, SNB는 82.03°으로 약간 감소하였음을 확인하였다. 유지 장치 장착 후 정기 검진을 통해 영구치 맹출 시까지 추적 관찰하기로 하였다.

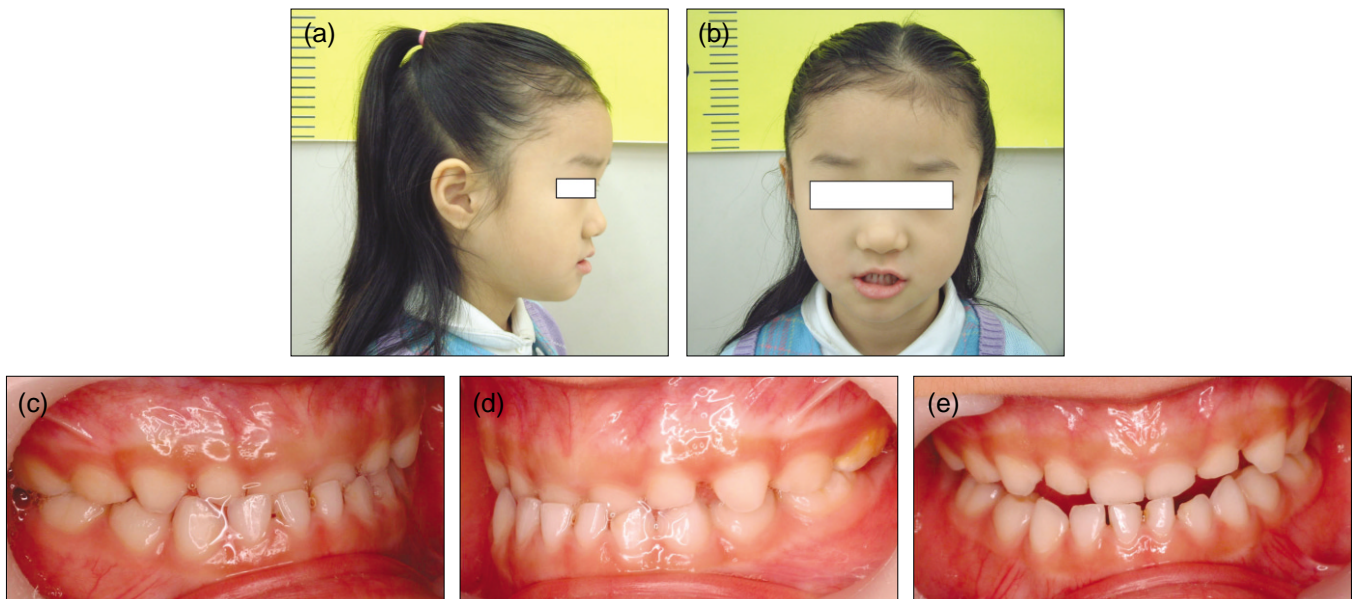


Fig. 1. Her lateral facial view showed concave profile and frontal view revealed symmetric face(a,b). Overbite=4 mm, overjet=-2.7 mm(c,d). Guidable edge to edge bite and protrusive functional shift of mandible could be seen(e).

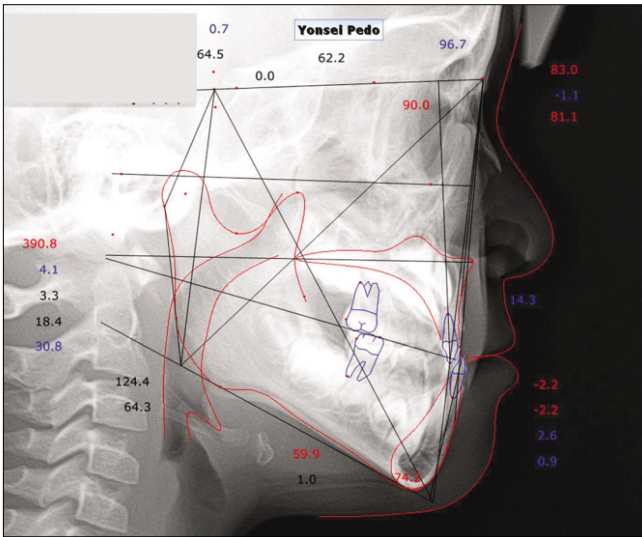


Fig. 2. Tracing of lateral Cephalometric X-ray.

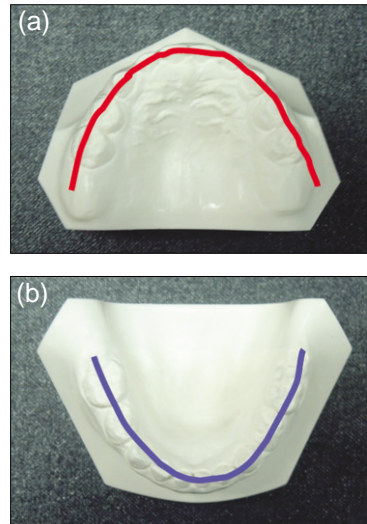


Fig. 3. Upper dental arch was broad U shape(a) and lower dental arch was narrow V shape(b).

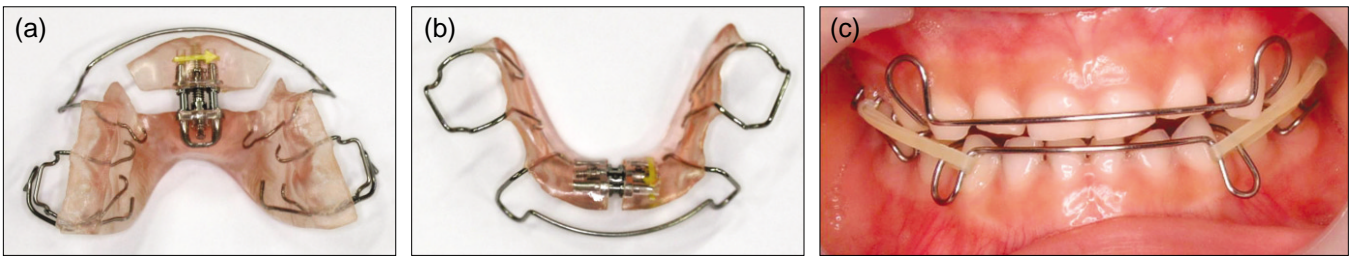


Fig. 4. Maxillary AP screw(a) and mandibular median screw appliance(b). Class III elastic was engaged between upper posterior hook and lower labial bow(c).

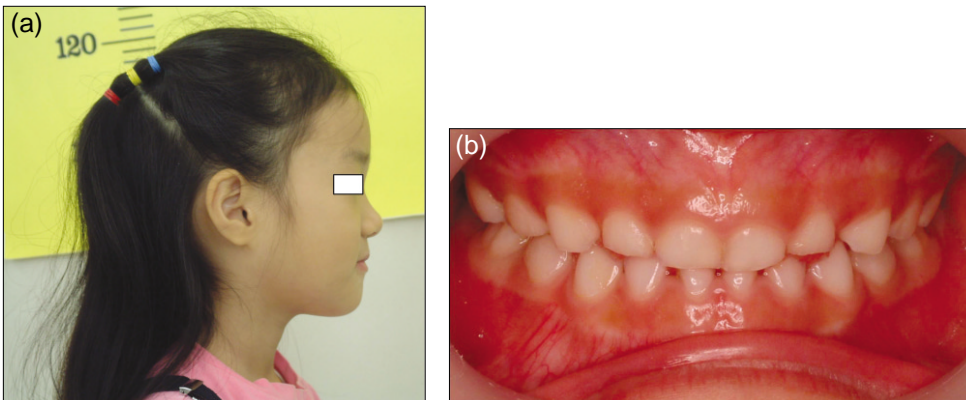


Fig. 5. After the finishing of active treatment. The lateral profile was improved to the straight from concave shape(a). Anterior crossbite was corrected(b).

증례 2

만 4세의 남자 어린이가 유치열기의 전치부 반대 교합을 주소로 내원하였다. 임상 검사상 concave profile을 보였고, 수평 피개는 -3 mm, 수직 피개는 4 mm이었으며, 폐구시 절단 교합(edge to edge bite)으로 유도할 수 있었고, 이후 하악의 functional shift를 관찰할 수 있었다(Fig. 6).

측방 두부 규격 방사선 사진상 SNA는 정상(80.4°)이었고

SNB가 조금 컸으며(80.8°), mandibular plane angle은 정상 범위(32.5°)이었다(Fig. 7).

증례 1의 환아에게 장착했던 것과 동일한 유형의 장치를 환아에게 장착했고, 4주에 한번씩 점검하였다. 10개월 후 반대 교합이 해소되어 유지 장치로 전환하였는데, 환아의 측모의 개선도 확인 할 수 있었다(Fig. 8). 술후에 환아의 SNA는 84.51°로 증가하였고, SNB는 80.67°로 소량 감소하였다.

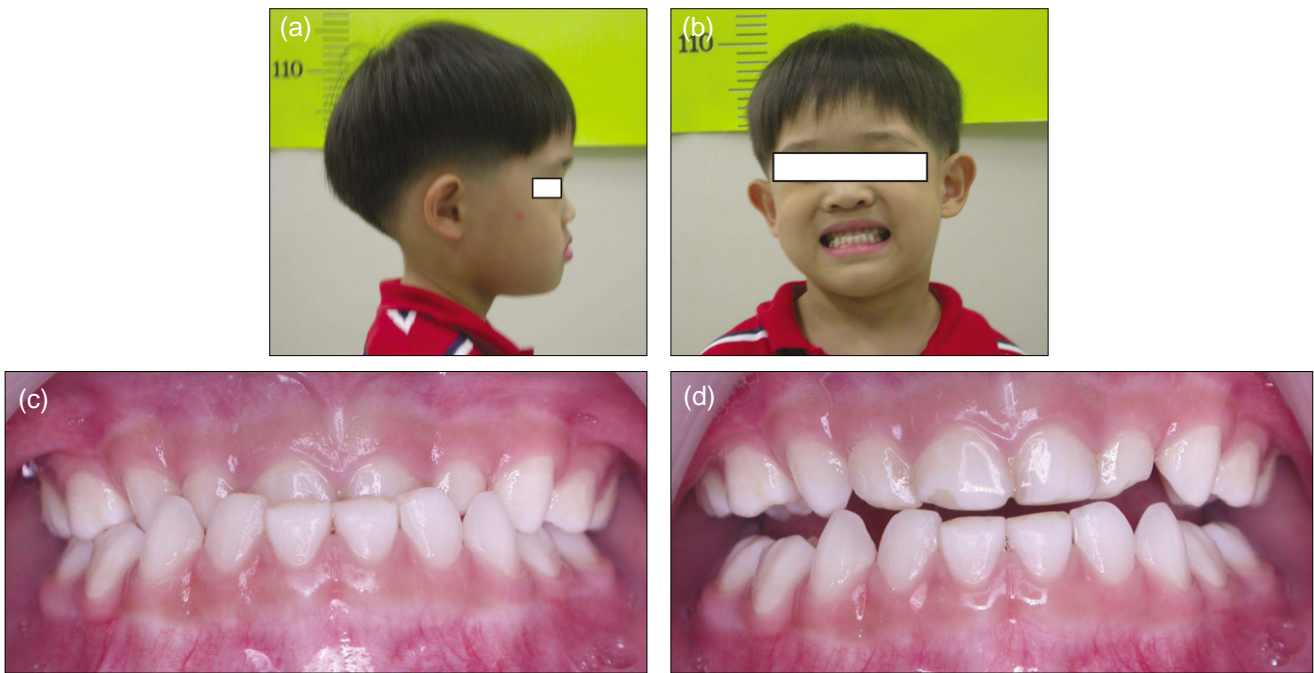


Fig. 6. concave profile(a), (b). Overbite=4 mm, overjet=-3 mm(c). He was guidable edge to edge bite(d).

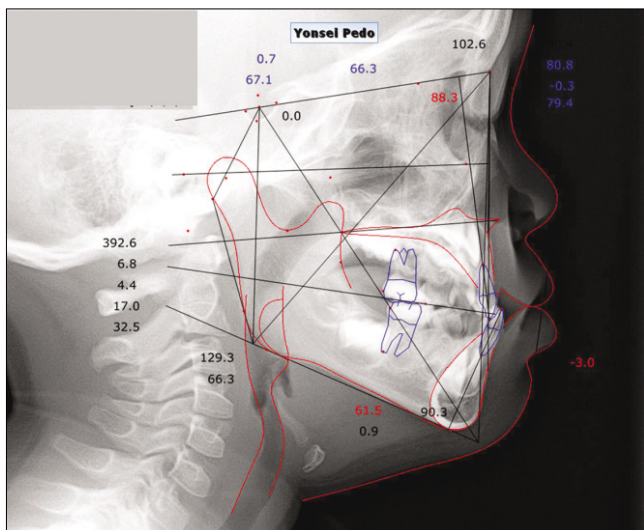


Fig. 7. Tracing of lateral cephalometric x-ray.

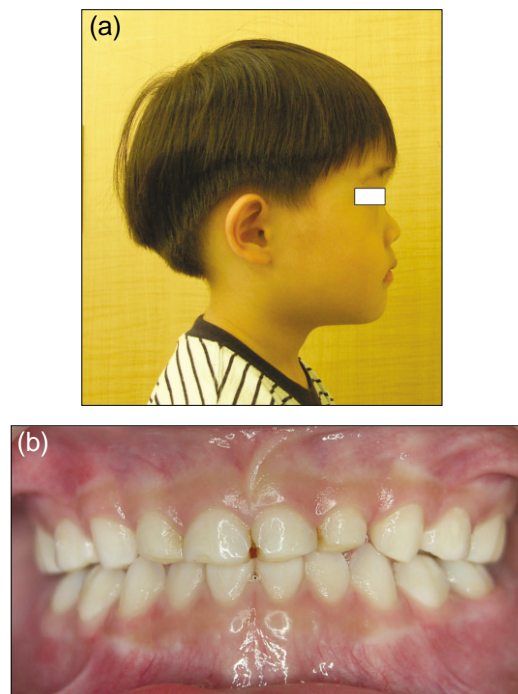


Fig. 8. After the finishing of active treatment.

Ⅲ. 총괄 및 고찰

III급 부정 교합의 경우, 대개 유치열기나 혼합 치열기 초기에 개입하게 되며 다른 종류의 부정 교합에 비해 비교적 조기 치료가 권장되고 있다⁷⁾. 유치열기 반대 교합의 경우, 치료하지 않고

혼합 치열기 초기까지 기다리게 되는 경우도 있는데, 같은 치료를 시행했을 때 유치열기 환자가 초기 혼합 치열기 환자보다 더 빠르고 좋은 치료 결과를 얻을 수 있다는 연구 결과도 있다⁸⁾. 1966년 Tweed⁹⁾는, III급 부정 교합이 유치열기에 발견되었을 경우 만 4세정도면 치료해야 한다고 하였다. 어린이가 초기에

반대 교합 치료를 받지 못할 경우, 상악 전치가 lingual locking 되어 상악의 성장이 저해되고, 하악의 성장이 가속된다고 하였다. 또한 만약 전체 성장기 시기 동안 그러한 상태로 유지될 경우, 종종 심한 얼굴의 기형을 야기할 수 있다고 언급하였다.

본과에서는 심한 반대 교합에 의해, mandibular shift가 나타나고 상악의 성장이 저해될 것으로 판단되는 경우에는 유치열기 초기 치료를 시작하게 되는데, 그 기준은 다음과 같다. 1) 3 mm 이상의 수직 피개, 수평 피개 2) mandibular functional shift의 존재 3) concave profile 4) 근심 계단형 구치관계 5) 상하악 유절치를 edge to edge bite로 유도가 가능할 경우

일반적으로 III급 부정 교합 환자의 초기 치료에 사용되는 장치로는 facemask, chin cup, FR-III, activator, headgear, horse shoe, TTBA 등이 있다. Facemask의 경우, 영구 제 1 대구치가 맹출해서 고정된 단위에 포함시킬 수 있을 때까지 기다려야 한다. FR-III의 경우, 정상적인 수평, 수직 피개를 형성하는데 도움을 주지만 이는 치열의 변화에 의한 것으로 상악의 전방 견인 효과는 거의 없다. Chin cup은 치료 후 얼굴 길이를 증가시키게 되므로 과도한 하안면 고경을 갖는 아동은 비적응증이고 장치 해제 후 보상성 성장이 일어나게 된다¹⁰⁾.

상악 열성장을 보이는 III급 부정 교합 어린이들에게 facemask가 성공적으로 쓰이고 있는데, 이는 상악의 전방 이동을 야기하여 SNA를 증가시키고, 하악의 후하방 회전을 일으킴과 동시에 상악 전치의 전방 경사와 하악 전치의 후방 경사를 일으켜 반대 교합을 해소하는 효과가 있다^{11,12)}. 하악의 과성장을 보이는 어린이에게 주로 사용되는 chin cup은 하악의 후방 이동

및 하방 회전을 야기하여 SNB를 감소시키고 nasolabial angle을 현저하게 감소시킨다¹²⁾. FR III는 상악의 확장과 하방 이동, 하악의 후하방 이동, SNB의 감소, 하악 전치의 후방 이동 및 수평 피개의 증가를 야기한다¹³⁾.

본과에서 유치열기 반대 교합 치료에 사용하고 있는 상하악의 구강내 장치와 III급 고무줄은, 부피가 작고 장착이 어렵지 않다는 점에서 어린이에게 적용이 수월하고, 보다 높은 협조도를 통해 충분한 장착 시간을 얻어 우수한 반대 교합 개선 효과를 보인다. 또한 구강의 장치에 비해 눈에 띄지 않아 보다 심미적이라는 장점도 있다.

본 증례 외에도 본과에서 구강내 장치와 III급 고무줄을 이용하여 시행한 유치열기 반대 교합에 대한 교정 치료 5건을 추가하여, 총 7건에 대해 분석한 결과, 평균 치료 기간은 11.6 ± 5.3 개월로, 대개 1년 이내에 적극적 치료를 종료한 것으로 나타났다. 그리고 환자들의 치료 전후 측방 두부 규격 방사선 사진에 대한 분석을 시행한 결과, 환자들에게 시행된 구내 장치 치료에 의해 위치 변화와 크기 변화가 모두 일어난 것으로 판단되었다.

위치 변화는, Jarabak 분석의 SNA와 SNB를 전후방 위치 변화의 지표로 삼았고, 수직적 위치 변화는 anterior facial height(AFH)의 변화로 측정하였으며, 변화량은 퍼센트로 나타내었다. SNA는 2.4% 증가, SNB는 0.5% 감소를 보였다. 또한 Nasion에서 menton까지의 값으로 정의되는 AFH는 4.5%의 증가를 보여 가장 큰 변화율을 확인할 수 있었다(Fig. 9). 크기 변화 분석에서는 1984년 Mcnamara¹⁴⁾에 의해 소개

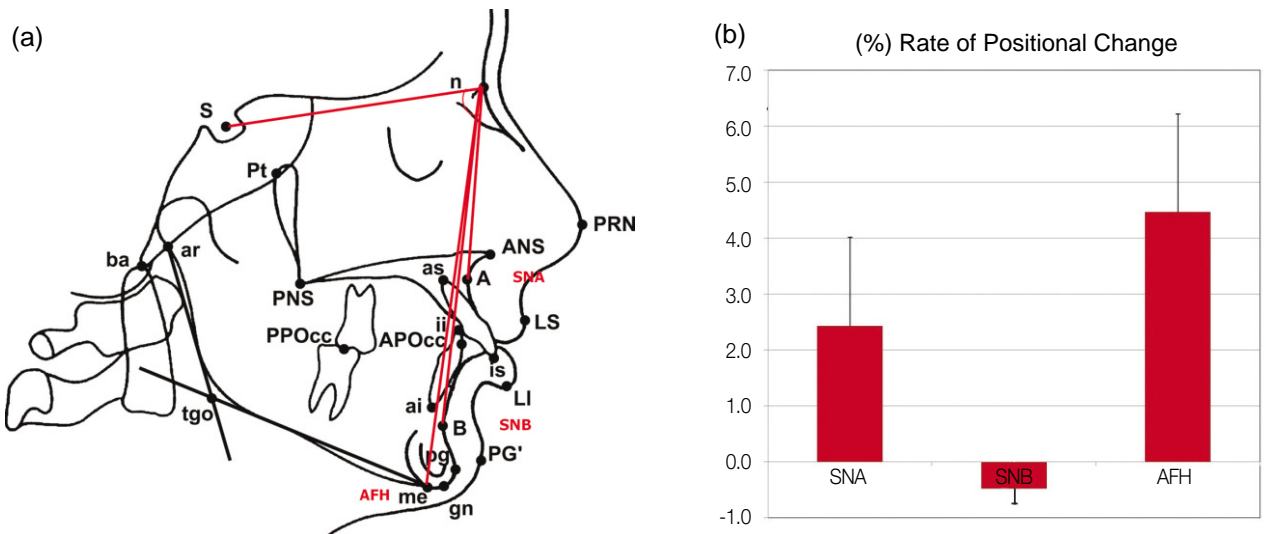


Fig. 9. (a) SNA means the angle between sella-nasion and nasion-A point. SNB means the angle between sella-nasion and nasion-B point. AFH means the distance between nasion and menton. (b) This graph shows the positional change of skeletal point in 7 patient's cephalometric x-ray analysis. SNA and SNB by Jarabak analysis were used for AP positional change. AFH was used to measure vertical change. Average change rate of SNA between pre-treatment and post-treatment was plus 2.4% and SNB was minus 0.5%. Average change rate of AFH was about 4.5%, which is the largest among 3 terms. In other words, vertical positional change was larger than horizontal change during active treatment period.

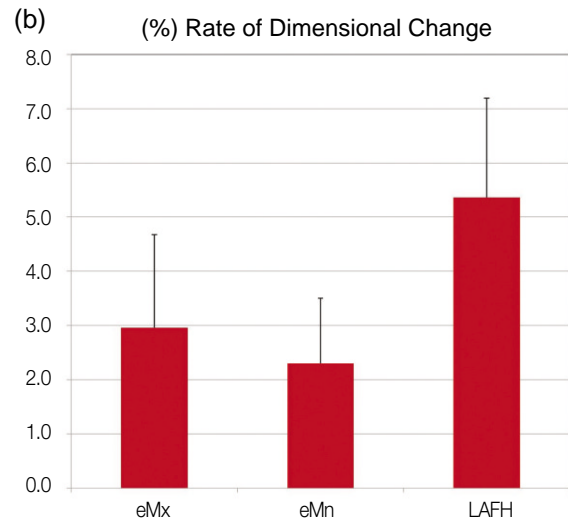
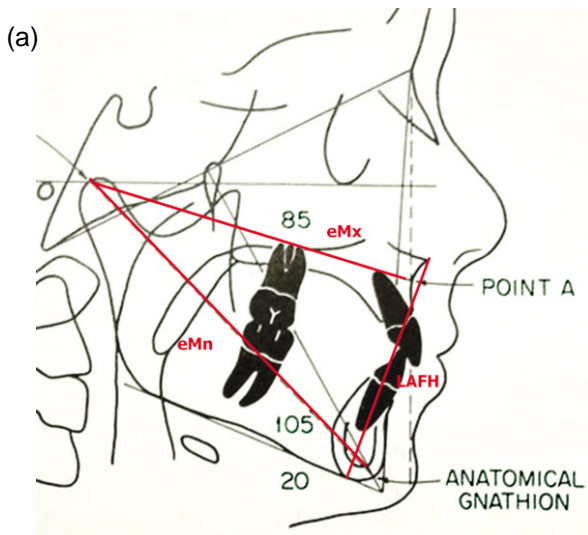


Fig. 10. (a) The effective length(according to McNamara JA Jr/ Am J Orthod 86:449,1984). It consists of effective midface length(eMx) and effective mandibular length(eMn). Effective midface length means the distance between condylion and A point. Effective mandibular length means distance between condylion and gnathion. And he added the meaning of lower facial height. It means the length from anterior nasal spine to menton point. (b) Percent rate of dimensional change between pre-and post-treatment. In our 7 patient's analysis, rate of change of lower anterior facial height was largest among three terms. It means vertical dimensional change was more obvious than horizontal change.

된 유효 길이(effective length) 개념을 사용하였다. 유효 길이는 유효 중안면 장경(condylion에서 A point까지의 거리), 유효 하악골 장경(condylion에서 gnathion까지의 거리)과, 하안면 고경(anterior nasal spine에서 menton까지의 거리)으로 구성된다. 7명의 환자들의 치료 전후 수치를 비교한 결과, 3개의 지표값이 모두 증가했는데, 하안면 고경의 증가량이 가장 컸다(Fig. 10).

치료 후 SNA의 증가 및 SNB의 감소는 상하악골이 전후방적으로 보다 바람직한 위치로 이동하여 악간 관계가 개선되었음을 나타낸다. 위치 변화를 보이는 3가지 수치 중에서 수직 고경(AFH)의 증가가 가장 두드러졌는데, 즉 치료에 의한 전후방적 위치 변화보다, 수직적 위치 변화가 더 큰 것으로 보인다. 치료 전후의 악골 크기 변화를 나타내는 3개의 지표는 모두 약간씩의 증가를 보였는데, 그 중 하안면 고경의 증가량이 가장 많았던 점은, 악골 크기 변화에 있어서도 수평적 증가보다 수직적 증가가 더 많이 일어났음을 나타낸다.

즉, 구강내 장치와 III급 고무줄을 이용하여 유치열기 치료를 했을 때 위치적으로 SNA의 증가와 SNB의 감소가 관찰되지만, 실제 상하악골은 모두 수평적으로 크기 증가를 보였고, 이와 함께 하악골이 후하방으로 회전하며 위치적으로 후방 변위되었는데, 이에 따른 수직적 크기 증가가 수평적 변화보다 큰 것으로 나타났다.

Mcnamara는 1984년 전방의 하안면 고경과 하악골 유효 길이 사이의 상관 관계에 대해 발표했는데, 성인 남자에서, 15 mm의 안면 고경의 증가시 하악골이 후하방으로 회전되는데, 결과적으로 13 mm의 하악골 후퇴 효과를 가져온다는 도식을

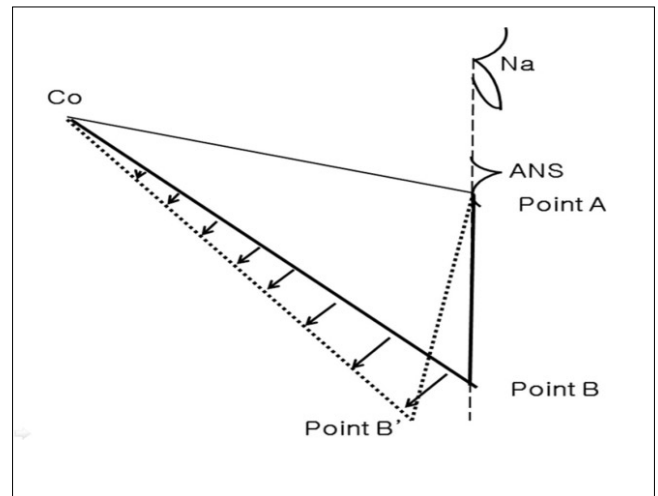


Fig. 11. The image from the textbook of Orthodontics and Dentofacial Orthopedics(McNamara and Brudon). He reported that increase of low facial height results posterior movement of chin top.

보고하였다¹⁵⁾. 본 증례에서 얼굴의 수직적 크기 증가가 하악의 후하방 회전을 야기하고, 이에 의해 턱끝이 후방으로 이동한다고 해석할 수 있다(Fig. 11). 본 증례의 7명의 유치열기 환자들의 치료 전후 수치 분석에서, 하안면의 수직적 크기 증가가 명확하게 나타남을 볼 수 있었는데, 이에 의해, 턱끝의 후방 이동이라는 수평적 위치 변화를 야기하여 긍정적인 치료 효과를 얻을 수 있었던 것으로 사료된다.

Ⅳ. 요약

본 증례에서는, 유절치의 반대 교합과 mandibular functional shift를 보이는 만 4세 어린이들에게 상하악 구강내 장치(상악 AP screw, 하악 MS)와 III급 고무줄을 이용한 유치열기 초기 교정 치료를 시행하여 효과적으로 반대 교합을 개선시켰다. 증례 보고 환자를 포함한 7명의, 유치열기 반대 교합 치료를 받은 어린이들의 측방 두부 규격 방사선 사진을 분석한 결과, 구내 장치와 III급 고무줄을 이용한 치료에서 반대 교합의 개선은 전하안면 고경의 수직적 성장을 통한 하악의 후하방 회전에 의한 것으로 사료된다.

참고문헌

1. Ast DB, Carlos JP, Cons NC : The prevalence and characteristics of malocclusion among senior high school students in upstate newyork. *Am J Orthod*, 51:437-445, 1965.
2. Korean Acad Pediatr Dent : Pediatric Dentistry. 4th 2009.
3. Park, JA, Park, HW : Inverted labial bow applioance for anterior crossbite. *J Korean Acad Pediatr Dent*, 28:694-699, 2001.
4. Yoo, EH, Kim, TS : Morphological difference between functional and skeletal anterior crossbite patients. *The Korean Journal of orthodontics*, 31:439-445, 2001.
5. Campbell PM : The dilemma of Class III treatment. Early or late?. *Angle Orthod*, 53:175-191, 1983.
6. Hagg U, Tse A *et al.* : A follow-up study of early treatment of pseudo Class III malocclusion. *Angle Orthod*, 74:465-472, 2004.
7. Jacobson A : Psychology and early orthodontic treatment. *Am J Orthod*, 76:511-529, 1979.
8. Kajiyama K, Murakami T, Suzuki A : Comparison of orthodontic and orthopedic effects of a modified maxillary protractor between deciduous and early mixed dentitions. *Am J Orthod Dentofacial Orthop*, 126:23-32, 2004.
9. Tweed CH : Clinical orthodontics. Mosby company, St. Louis, 2nd, 1966.
10. Proffit : Treatment of nonskeletal problems in preadolescent children. In: Proffit, editor. *Contemporary Orthodontics*, 4th ed, 511-519, 2008.
11. Macdonald KE, Kapust AJ, Turley PK : Cephalometric changes after the correction of class III malocclusion with maxillary expansion/facemask therapy. *Am J Orthod Dentofacial Orthop*, 116:13-24, 1999.
12. Ucuncu N, Ucem TT, Yuksel S : A comparison of chin cap and maxillary protraction appliances in the treatment of skeletal Class III malocclusions. *Eur J Orthod*, 22:43-51, 2000.
13. Park, JA, Yang, KH, Choi, NK, Kim, SM : Treatment effect of Frankel functional regulator III in mixed dentition children with anterior crossbite. *J Korean Acad Pediatr Dent*, 35:652-661, 2008.
14. McNamara JA, Jr. : A method of cephalometric evaluation. *Am J Orthod*, 86:449-469, 1984.
15. McNamara : Cephalometric evaluation. In: McNamara, editor. *Orthodontics and Dentofacial Orthopedics*, 487-517, 2010.

Abstract

ANTERIOR CROSSBITE CORRECTION IN PRIMARY DENTITION
USING INTRAORAL APPLIANCE AND CLASS III ELASTIC

Ami Choi, Byung-Jai Choi, Hyung Jun Choi, Je Seon Song, Seong Oh Kim

Department of Pediatric Dentistry, College of Dentistry, Yonsei University

Class III malocclusion or anterior crossbite is commonly seen in Asian. This problem is easily recognized by dentists and parents.

During the primary dentition period, anterior crossbite with functional shift and deep overbite could develop to skeletal protrusive mandible. So, early and proper diagnosis of anterior crossbite which needs prompt treatment is important.

These cases showed the early management of crossbite with functional shift in primary dentition using intra-oral removable appliance resulting in improvement of intermaxillary relationship.

And I analyzed the positional change and the dimensional change during treatment with lateral cephalometric x-ray analysis. Our patients showed vertical dimensional change of lower anterior facial height and clockwise rotation which results crossbite correction in 1 year of treatment period.

Key words : Primary dentition, Anterior crossbite, Intraoral orthodontic appliance, Class III elastic