

매복된 하악 제2대구치의 맹출 유도

이혜림 · 이광희 · 라지영 · 안소연 · 김윤희 · 임화신 · 이제우

원광대학교 치과대학 소아치과학교실

국문초록

치아의 매복은 맹출로 내의 물리적 장애물이나 치아의 비정상적 위치에 의해 발생한 치아 맹출의 정지로, 하악 제2대구치의 매복은 비교적 드물다. 매복된 하악 제2대구치는 우식, 치주염, 제1대구치 치근흡수 등을 유발하므로 조기 진단과 치료가 요구된다.

첫 번째 증례는 10세 남자 환자로 하악 양측 제2대구치의 매복을 구리선을 이용하여 치료하였다. 두 번째 증례는 12세 여자 환자로 구강검진 도중 하악 좌측 제2대구치의 매복이 발견되어 Humphrey 장치를 이용하여 치료하였다. 세 번째 증례는 17세 여자 환자로 하악 우측 소구치부에 식립한 미니 임플란트를 고정원으로 하는 uprighting spring을 이용하여 하악 우측 제2대구치의 매복을 치료하였다. 네 번째 증례는 18세 남자 환자로 매복된 하악 좌측 제2대구치에 부착한 교정용 버튼과 하악지에 식립한 미니 임플란트를 elastic thread로 연결하여 치료하였다.

주요어: 매복, 하악 제2대구치, 구리선, Humphrey 장치, 미니 임플란트

1. 서 론

치아의 매복(impaction)은 맹출로 내의 물리적 장애물이나 치아의 비정상적 위치에 의해 발생한 치아 맹출의 정지로 정의된다. 유지(retention)는 맹출로 내의 장애물 또는 치배의 이소성이 없이 발생한 치아 맹출의 정지이다¹⁾. 이러한 맹출 정지에 흔히 이환되는 치아는 상하악 제3대구치, 상악 견치, 하악 제2소구치 순이고²⁾, 하악 제2대구치의 매복은 비교적 드물어, 0.03~0.3%의 발병률이 보고되었다³⁻⁵⁾. 하악 제2대구치 매복과 유지는 종종 증상이 없는 환자들에게 무시되고 일상적인 치과검진이나 교정치료 도중 발견되어 진단된다^{6,7)}.

Andreasen 등⁸⁾은 맹출 장애의 세 가지 주된 원인을 치배의 위치 이상, 맹출로 내의 장애물, 맹출 기전의 실패로 구분하였다. 치배의 위치가 정상 맹출 경로와 전혀 다른 방향으로 전위되어 있을 경우 매복이 흔히 발생하며, 맹출 공간의 부족, 치아 맹출 경로 상부에 치밀골, 과잉치, 치아중, 반흔 조직, 비부착 점막, 거대세포 섬유종증, 치성 종양 또는 치성 낭종 등과 같은

장애물이 존재할 때 흔히 치아매복을 야기한다. 또한 외상, 수술, 선천성 질환과 유전적, 내분비 대사 장애, 특정 증후군 또는 다른 원인들로 인하여 발생한 치낭, 치주인대의 결함에 의해서도 맹출 장애가 발생할 수 있다. Kenrad 등⁹⁾은 하악 제2대구치 맹출 정지의 요소를 경미한 공간의 부족, 비정상적인 치근 형성으로 인한 우상치 형태의 제2대구치, 그리고 제2대구치 위치 또는 발달 이상으로 분류하였다.

하악 제2대구치 매복의 병인론은 생리적인 하악 성장과 치아 발육의 부조화와 관련된다¹⁰⁾. 하악 제2대구치를 위한 공간은 하악지의 전연에서의 골흡수와 제1대구치의 여유공간(leeway space)으로의 전방이동을 통해 만들어진다. 하악 제2대구치 치배는 근심 경사되어 발육하다가 골개조에 따라 악골 내에 공간이 점차 확보되면서 치축이 수직적으로 된다¹¹⁾. 이러한 자연적인 과정의 장애는 매복을 일으킬 것이고, 이는 불충분한 하악 성장에 따른 치열궁 길이의 부족과 관련될 것이다^{3,12)}. 매복된 하악 제2대구치는 대부분 근심경사 되어있고^{3,13)}, 하악 제2대구치가 매복된 거의 모든 환자들이 제3대구치를 가지며, 치근 만

교신저자 : 이 광 희

전북 익산시 신용동 344-2 / 원광대학교 치과대학 소아치과학교실 / 018-618-6562 / kwhee@wonkwang.ac.kr

원고접수일: 2012년 09월 24일 / 원고최종수정일: 2012년 10월 25일 / 원고채택일: 2012년 10월 25일

* 이 논문은 2012학년도 원광대학교의 교비지원에 의해서 수행됨.

꼭, 치내치, 우상치와 같은 치아 형태이상의 빈도가 높다⁴⁾.

매복된 하악 제2대구치는 우식, 치주염, 제1대구치 치근흡수, 낭종 형성, 부정교합, 치관주위염, 통증 등과 같은 다양한 병적 상태를 유발한다. 따라서 조기 진단과 조기 치료가 요구된다^{6,11,14)}. Johnson과 Quirk¹⁵⁾은 치아 맹출 과정상 충분한 맹출력과 생활력을 얻을 수 있는 시기에 맹출 치료가 이루어져야 한다고 주장하였고, Shapira 등¹⁶⁾은 매복된 하악 제2대구치 치료의 가장 좋은 시기는 하악 제2대구치 치근 형성이 아직 불완전하고 인접한 제3대구치가 완전히 발육하기 전인 청소년기 초기, 11~14세 사이라고 하였다. Fu 등⁷⁾은 환자의 나이가 치료 결과에는 거의 영향을 주지 않지만 최적의 치료 시기 결정과 합병증 감소를 위해 조기 진단이 중요하다고 하였다.

매복된 하악 제2대구치의 치료는 종합적인 접근이 필요하다. 매복된 하악 제2대구치의 치료는 매복된 치아의 각도나 경사, 제3대구치의 위치, 총생의 정도 등과 같은 다양한 국소적 요소들에 의해 영향을 받으며¹⁷⁾, 외과적 술식, 교정적 접근, 그리고 외과적, 교정적 치료의 혼합이 모두 고려된다.

본 증례들은 매복된 하악 제2대구치를 구리선, Humphrey 장치, 그리고 교정용 미니 임플란트를 고정원으로 하는 장치들을 이용하여 정상적인 맹출로 유도하였기에 이를 보고하는 바이다.

Ⅱ. 증례 보고

1. 증례 1

10세 11개월 남자 환자가 하악 양측 제2대구치의 맹출 이상을 주소로 개인치과에서 의뢰되어 내원하였다. 임상 검사에서 하악 양측 제2대구치가 부분 맹출되어 있었고, 하악 양측 유전치와 제1유구치가 발치되고 견치와 제1소구치가 맹출 중이었다. 방사선학적 검사에서 하악 양측 제2대구치가 근심 경사되었고 좌측 제2대구치는 제1대구치 원심 풍융부 하방에 갇혀 있었으며, 후방에 제3대구치 치배가 관찰되었다(Fig. 1).

제1대구치와 제2대구치의 접촉 부위가 치은 상방에 존재하여 구강 내로 드러나 있었으며 방사선 사진 상 제2대구치의 근심 경사가 경미하고 치근의 성장이 완료되지 않았기 때문에 구리선을 이용하여 걸림을 해소하면 치료가 가능할 것이라고 판단되었다. 견치와 제1소구치가 맹출 중이고 제2유구치 발치가 임박한 시기로 치료 중 하악 제1대구치 근심이동의 가능성이 예상되어 하악 설측호선을 제작하여 장착 한 후 제1대구치와 제2대구치 사이에 구리선을 결찰하였다(Fig. 2). 2주 간격으로 내원하여 구리선을 결찰한 결과, 2개월 후 하악 우측 제2대구치는 걸림이 해소되었고 1개월 후 하악 좌측 제2대구치도 걸림이 해소되어 치료를 마무리하였다(Fig. 3). 치료 종료 7개월 후 임상 및 방사선 검사에서 하악 양측 제2대구치의 정상적인 맹출과 안정적인 유지를 확인할 수 있었다(Fig. 4).

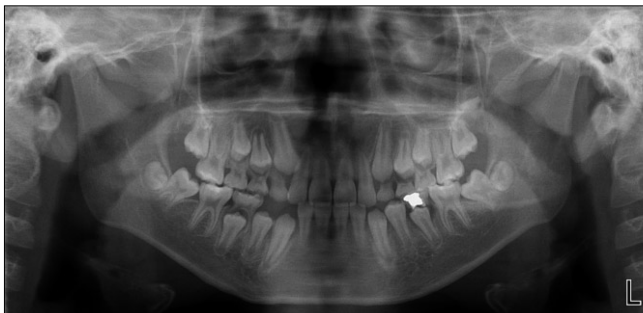


Fig. 1. Pre-treatment panoramic view.

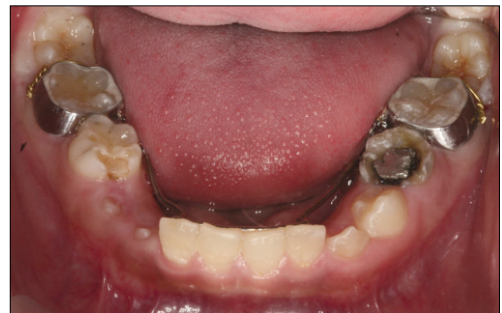

Fig. 2. Brass wire was inserted.

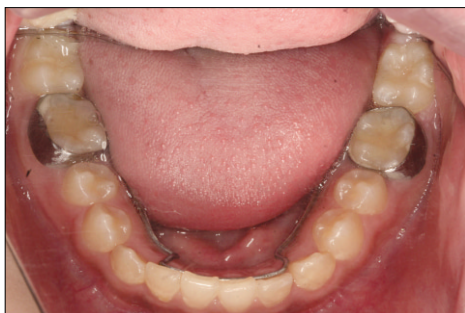

Fig. 3. 3 months after brass wire insertion.

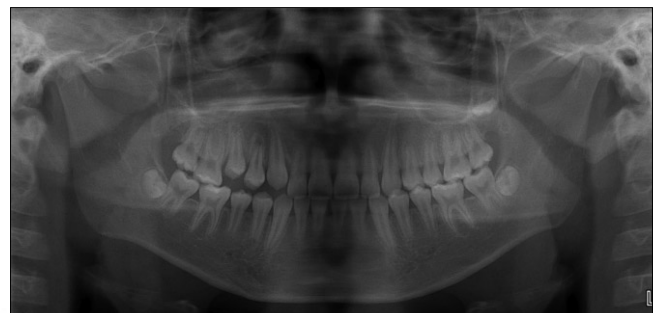


Fig. 4. 7 months after treatment.

2. 증례 2

12세 1개월 여자 환자가 구강검진을 위해 내원하였다. 특별한 전신적 병력은 없었으며, 5년 전 본과에서 상악 우측 제1대구치의 이소맹출을 Humphrey 장치를 이용하여 치료한 바 있다. 임상 검사에서 하악 우측 제2대구치는 정상적으로 맹출하였으나 하악 좌측 제2대구치는 교합면만 출은하고 수직적 맹출은 이루어지지 않았다(Fig. 5). 방사선학적 검사에서 근심 경사된 하악 좌측 제2대구치가 제1대구치 원심 풍융부 하방에 갇혀 있었고, 후방에 제3대구치 치배가 관찰되었다(Fig. 6).

제1대구치와 제2대구치 사이의 접촉이 치간 치은보다 하방에 위치하여 구리선이나 치간이개 고무의 삽입이 용이하지 않아 장치의 사용이 필요하다고 판단되었다. 하악 좌측 제1대구치에 밴드를 적합시켜 Halterman 장치를 제작하여 장착하였고, 제2대구치 교합면에 고정용 버튼을 부착하고 체인 고무줄을 이용

하여 장치를 활성화하였다(Fig. 7). 이들 후 환아는 입을 벌릴 때 잇몸이 아프다는 주소로 내원하였는데, 장치의 협측과 후방 점막 부위에 부종과 궤양이 관찰되었다. 개구 시 후방으로 연장된 장치가 조직을 자극한 것으로 판단되어 장치가 제2대구치 후방으로 연장되지 않은 Humphrey 장치를 이용하여 치료를 진행하기로 하였다. Humphrey 장치를 제작하여 장착하고(Fig. 8) 매 2주마다 쓰리조 플라이어(three jaw plier)를 이용하여 나선형 스프링을 활성화시켰다. 치료 시작 6주 후 제1대구치와 제2대구치 사이에 약 2 mm 가량의 공간이 형성되는 정도로 과잉 수정되어 장치를 제거하였다(Fig. 9). 2주 후 자연스러운 근심이동으로 과잉 수정된 공간은 사라졌으며, 더 이상의 재발을 방지하기 위해 4주 간 치간이개 고무를 사용하여 치료를 마무리하였다. 치료 종료 6개월 후 임상 및 방사선 검사에서 하악 좌측 제2대구치의 정상적인 맹출과 안정적인 유지를 확인할 수 있었다(Fig. 10).

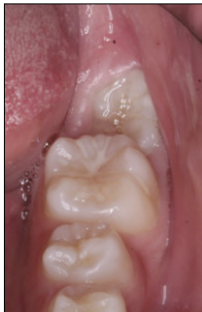

Fig. 5. Pre-treatment clinical view.

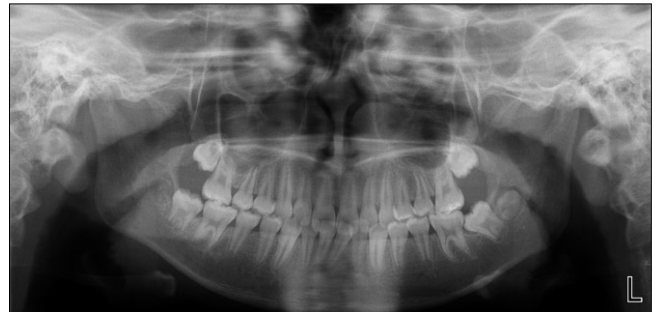

Fig. 6. Pre-treatment panoramic view.

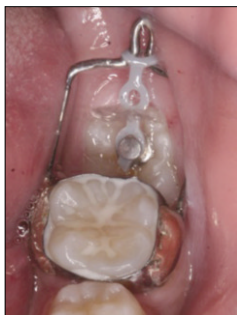

Fig. 7. Halterman appliance.

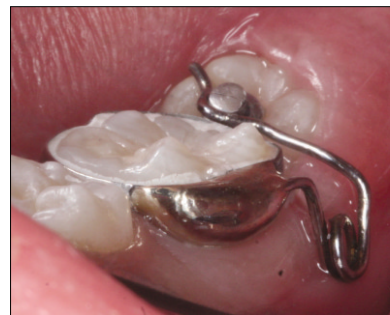

Fig. 8. Humphrey appliance.

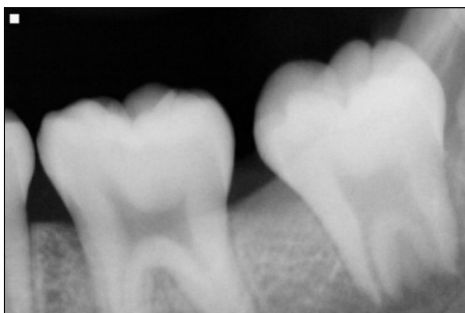


Fig. 9. 6 weeks after Humphrey appliance delivery.

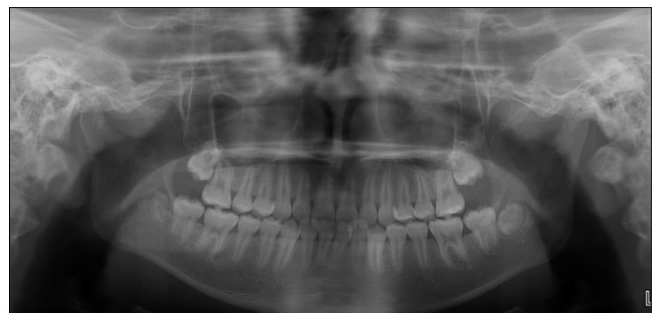

Fig. 10. 6 months after treatment.

3. 증례 3

17세 11개월 여자 환자가 하악 우측 구치부의 통증을 주소로 개인치과에 내원하여 제1대구치와 매복된 제2대구치의 인접면 우식을 확인하였고, 우식 치료를 위해 하악 우측 제2대구치의 직립이 필요하여 본과로 의뢰되었다. 환자는 4년 전 본과에서 1급 부정교합 충생을 고정성 장치를 이용하여 교정치료하였다. 임상 검사와 방사선학적 검사에서 하악 우측 제2대구치의 근심 경사로 인한 매복과 제1대구치와 제2대구치 접촉 부위의 우식을 확인할 수 있었고, 후방에 제3대구치 치배가 관찰되었다 (Fig. 11).

대합되는 상악 우측 제2대구치가 완전히 맹출하였고 매복된 하악 우측 제2대구치는 치근 발육이 완성된 상태였으며 후방에 제3대구치 치배도 존재하였기 때문에 맹출 방향을 수정하는 것만으로는 치료가 불가능하다고 판단되어 부분교정으로 제2대구치 매복을 해소하기로 하였다. 고정원 소실을 최소화하고 장치 디자인과 술식을 단순화하기 위해 골고정원으로써 미니 임플란트의 사용을 계획하였다.

구강외과에서 하악 우측 제3대구치를 발거하였고 1주 후 본과에서 봉합사의 발사와 함께 국소마취 하에 하악 우측 제1소구치와 제2소구치 사이의 협측 치조골에 직경 1.6 mm, 길이 8 mm의 미니 임플란트를 식립하였다. 제2대구치의 협측면에는 협측 튜브를 부착하였다. 0.017 × 0.025 inch TMA (titanium-molybdenum alloy) wire로 uprighting spring을 제작하

여 활성화한 후 미니 임플란트에 걸고 복합레진을 이용하여 고정하였다(Fig. 12). 4주 간격으로 쓰리조 플라이어(three jaw plier)를 이용하여 uprighting spring을 활성화하였고(Fig. 13), 3개월 후 걸림이 해소되었다. 이후 과잉 수정되어 원심 경사된 제2대구치의 배열을 위해 제1대구치에도 브라켓을 부착하여 0.016 × 0.022 inch nickel-titanium wire와 stainless steel wire를 순차적으로 삽입하고, 미니 임플란트에서 제2대구치의 협측 튜브까지 체인 고무줄을 연결하였다(Fig. 14). 2개월 후 제2대구치의 직립이 확인되어 장치를 제거하였다. 치료 종료 6개월 후 하악 좌측 제2대구치의 안정적인 유지를 확인할 수 있었다(Fig. 15).

4. 증례 4

18세 1개월 남자 환자가 매복된 하악 좌측 제2대구치의 직립을 위해 내원하였다. 환자는 4년 전 하악 좌측 제2대구치의 매복을 주소로 개인치과에서 의뢰되어 상담하였으나 이후 내원하지 않다가 치료를 위해 다시 내원하였다. 임상 검사에서 하악 좌측 제2대구치의 원심측 교합면만 구강 내에서 관찰되었고 (Fig. 16) 대합되는 상악 좌측 제2대구치는 정출되어 있었다. 전반적으로 상하악 치열의 경미한 충생과 큰 수평피개가 관찰되었다. 방사선학적 검사에서 하악 좌측 제2대구치가 근심 경사된 채 제1대구치 원심풍용 하방에 갇혀 있었다. 매복된 하악 좌측 제2대구치의 치근 발육이 완성된 상태였고, 제3대구치 치

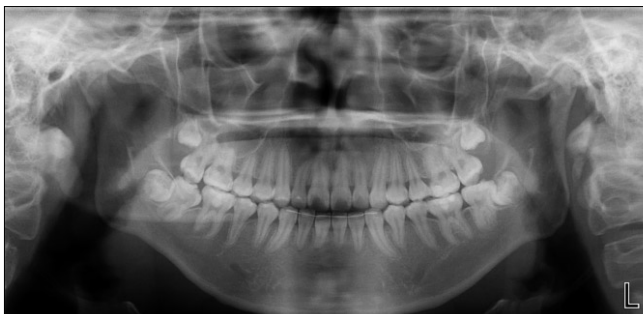

Fig. 11. Pre-treatment panoramic view.

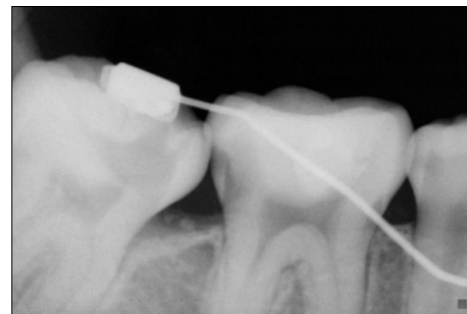


Fig. 12. 0.017 × 0.022 inch TMA uprighting spring.

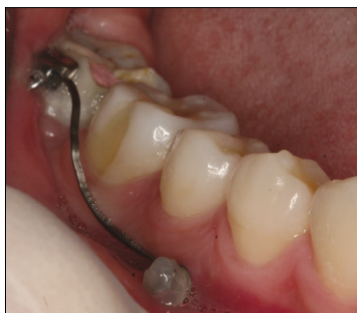

Fig. 13. 4 weeks after uprighting.

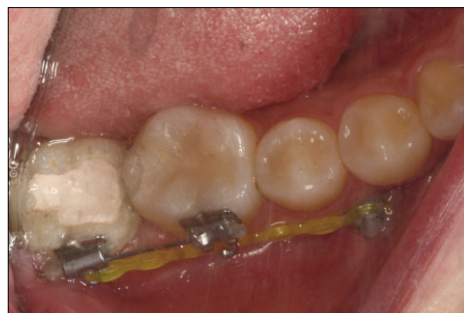

Fig. 14. Leveling and aligning of second molar.

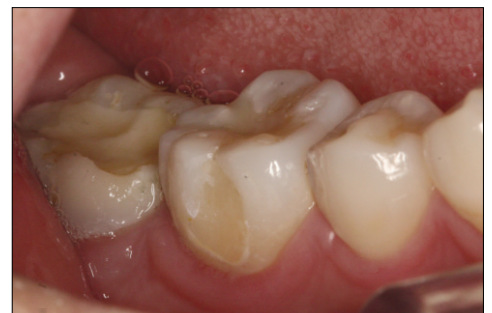

Fig. 15. 6 months after treatment.

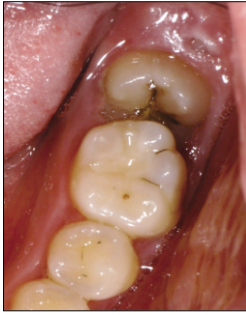

Fig. 16. Pre-treatment clinical view.

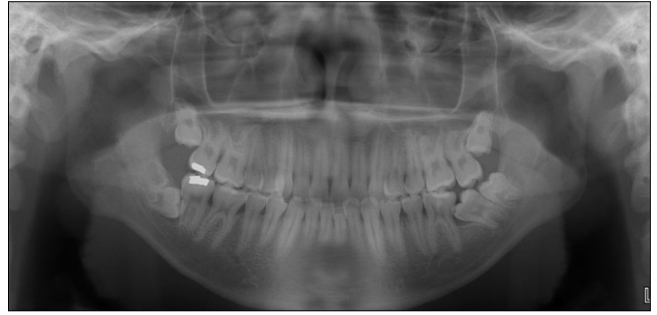

Fig. 17. Pre-treatment panoramic view.

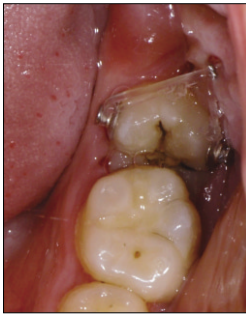

Fig. 18. Uprighting with mini-implant on distal side.

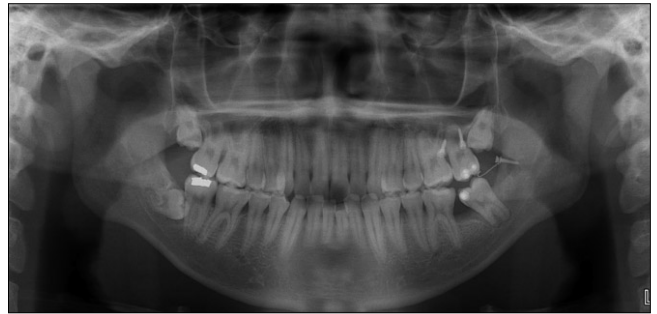


Fig. 19. 3 months after uprighting.

배가 모두 존재하였다(Fig. 17).

환자와 보호자가 주소의 해결만을 원하였기 때문에 미니 임플란트 끌고정원을 이용한 부분교정치료를 통해 매복된 하악 좌측 제2대구치의 직립과 정출된 상악 좌측 제2대구치의 압하를 실시하기로 하였다.

구강외과에 의뢰하여 하악 좌측 제3대구치를 발치하고 발치와 후방 하악지 부위에 직경 1.6 mm, 길이 8 mm의 미니 임플란트를 식립하였다. 미니 임플란트에 견인을 위한 호선을 연결하여 근심 측으로 연장하였다. 당일 본과에서는 상악 좌측 제2대구치의 구개측과 협측 치조골에 직경 1.6 mm, 길이 6 mm의 미니 임플란트를 식립하였고, 치아의 설면과 협면에 교정용 버튼을 부착하여 고무실로 미니 임플란트와 연결하였다. 1주 후 봉합사의 발사와 함께 하악 좌측 제2대구치의 협면과 설면에 교정용 버튼을 부착하고 하악지에 식립한 미니 임플란트에서 연장된 견인호선과 고무실로 연결하였다(Fig. 18). 4주 간격으로 고무실을 교체하였고 3개월 후 걸림이 해소되었다(Fig. 19). 이후 브라켓을 부착하여 제2대구치의 배열을 실시할 계획이다.

Ⅲ. 총괄 및 고찰

매복된 하악 제2대구치에 대해 확실하게 표준화된 치료법은 없고, 치료는 매복된 치아의 위치와 각도, 치근만곡의 정도, 제3대구치의 위치, 충생의 정도 등과 같은 다양한 국소적 요소들

에 의해 영향을 받는다^{10,17)}.

하악 제2대구치가 심하게 매복된 경우, 특히 환자의 협조가 어렵거나 치아의 위치가 브라켓을 부착하기에 적절한 환경을 제공할 수 없어 교정적 치료가 비적응증인 경우 매복치의 외과적 재위치를 통한 직립은 빠르고 쉬운 답을 제공한다^{13,18)}. 외과적 재위치는 치료 기간이 최소화되지만, 치수와 주변 치주조직의 외상이 치수 괴사, 유착, 치근 표면 흡수를 야기할 수 있고 술식 동안 치근 파절의 위험이 있으며 치아의 술 후 안정성이 의심스러울 수 있다¹⁶⁾. 따라서 가능하다면 이러한 부작용들을 최소화할 수 있는 치료 방법을 선택할 필요가 있다.

매복치의 초기 치료 방법으로 외과적 노출술을 우선적으로 고려해 볼 수 있다. 맹출로에 존재하는 연조직이나 경조직을 제거하면 대부분의 매복치가 자발적으로 맹출하는 모습을 보인다^{6,13,17,19)}. 매복된 하악 제2대구치의 치료에 대해 Magnusson와 Kjellberg¹⁷⁾는 제2대구치의 외과적 노출이 가장 성공적인 치료라고 하였고, Wellfelt와 Varpio²⁰⁾는 제2대구치의 외과적 노출이 유용한 치료법이며, 항상 제3대구치의 발치를 필요로 하지는 않는다고 하였다. Andreasen 등⁸⁾은 제3대구치 치배의 발거는 제2대구치의 맹출 공간을 확보해준다는 점에서 의미가 있으며, 제3대구치 치배 발거 후 제2대구치를 외과적으로 노출시키는 것이 맹출에 도움을 준다고 하였다. 만약 매복된 제2대구치 치근 형성이 불완전하고 매복 각도가 경미하면 제3대구치 발거가 시급하지 않지만, 그 외의 경우에는 제3대구치가 매복된 제2대구치의 원심이동을 방해할 수 있기 때문에 제3대구치의 발

치가 필요하다^{10,14}. 매복치의 외과적 노출술 후 자발적 맹출이 실패할 경우에는 추가적인 외과적 재노출술, 치아의 아탈구, 교정적 견인, 외과적 재위치술 등을 시도할 수 있으며, 매복치의 유착이나 추가적인 병적 소견이 발견되면 매복치의 외과적 제거를 고려할 수 있다¹.

직립 가능성이 없는 매복된 제2대구치의 발치는 제3대구치의 맹출을 허용함으로써 제3대구치로 대체될 수 있다. 매복된 제2대구치의 발거시 인접 제3대구치에 손상을 주지 않는 숙련된 술식도 필요하지만, 예측할 수 없는 제3대구치의 위치 변화와 맹출로 역시 결과에 영향을 준다¹⁶. 매복된 제2대구치의 발치와 제3대구치의 맹출 사이의 3~4년이라는 긴 시간차이 때문에 제3대구치는 종종 근심 경사되거나 매복될 수 있다¹⁶. 따라서 적절한 case를 선택하는 것이 필요하며²¹, 제2대구치 발치 시 환자에게 제3대구치 맹출의 예후가 불량함을 고지하여야 한다¹⁷.

많은 교정 장치와 술식들이 매복된 대구치의 직립을 위해 제안되었다. 같은 조건이라도 다양한 장치를 고려할 수 있고 때로는 필요에 따라 새로운 장치를 고안하여 사용할 수도 있다. 이때 고려해야 할 중요한 요소들로 전반적인 교정치료의 필요 여부, 환자의 협조도, 그리고 결과에 대한 기대 등이 있다^{14,17,18,22}. 근심 경사된 매복 대구치의 교정적 치료는 크게 치간이개와 원심경사이동을 이용한 방법으로 나눌 수 있다. 치간이개는 매복치의 교합면이 구강 내에 노출되어 있고 매복의 정도가 심하지 않은 경우에 선택할 수 있는 방법으로, 제1대구치 원심 풍용 하방의 접촉을 풀어 제2대구치의 자가 교정과 맹출을 가능하게 한다¹⁶. 증례 1에서 사용한 구리선 외에도 치간이개 고무줄, 치간이개 스프링 등을 이용할 수 있다. 만약 치아가 매복되어 있거나 접근성 때문에 치간이개를 사용할 수 없는 경우에는 원심경사이동을 고려한다. Humphrey 장치²³, Halterman 장치²⁴와 같이 밴드를 이용한 장치를 사용하거나 교정용 브라켓의 부착과 더불어 개방용 코일 스프링, 초탄성 NiTi wire, 다양한 uprighting spring, 분절호선 등을 이용할 수 있다.

Humphrey 장치와 Halterman 장치는 주로 제1대구치의 매복을 해소하기 위하여 고안된 장치이나, 본 증례 2에서는 매복된 하악 제2대구치의 직립을 위하여 사용하였다. Humphrey 장치와 Halterman 장치는 제작이 용이하고, 효과적이며, 환자의 협조를 필요로 하지 않는다는 장점을 가지지만²⁵, 브라켓을 부착하는 경우에 비해 적용되는 힘의 양과 치아이동의 방향의 정교한 조절이 불가능하다. Halterman 장치는 장치가 최후방 구치의 후방까지 연장되므로 점막 손상이 있을 수 있기 때문에 장치의 후방부가 조직을 침해하지 않도록 주의하여야 한다²⁶. 본 증례 2에서도 Halterman 장치의 개구 시 협측과 후방 점막 부위 자극으로 부종과 궤양이 발생하여, 제2대구치 후방으로 연장되지 않는 Humphrey 장치로 변경하였다. Humphrey 장치의 나선형 스프링을 조절할 때에는 교정력이 정상적인 치열궁과 평행하게 발휘되어 치아가 회전하지 않도록 주의하여야 한다²⁵. 또한 매복된 치아가 맹출함에 따라 교합면에 부착된 교정용 버튼이 교합장애를 야기할 수 있기 때문에 버튼은 가능한 근심측에 부착하여야 한다²⁷.

하악 대구치 직립을 위한 전통적인 교정적 방법은 고정원의 준비를 위한 다양한 장치들이 필요하고, 고정원의 원치 않는 이동이 일어날 수 있다. 따라서 최근 제2대구치 직립을 위한 고정원으로써 미니 임플란트의 사용과 같은 현대적인 기법들이 소개되었다^{28,29}. 절대 고정원으로써 미니 임플란트의 사용은 몇 가지 장점을 제공하고, 최적의 치료 결과를 얻는데 도움을 줄 수 있다. 대상 치아에 정확한 힘을 직접적으로 작용 가능하게 하여 단기간에 효율적인 치아이동을 일으키고 교정적 이동의 예측가능성을 증가시키며 부작용을 최소화한다^{29,30}.

교정용 미니 임플란트는 제2대구치 근심 또는 원심측 모두에 식립될 수 있지만 후구치 부위가 주로 선호되며^{28,30}, 미니 임플란트에 연결된 고무줄은 치아의 직립을 위해 후방으로부터 당기는 힘을 발생시킬 것이다. 하지만 제3대구치가 발육중인 청소년 환자들에게는 제3대구치를 발치하지 않는다면 후구치 부위에 미니 임플란트를 식립하기 어렵다. 식립 부위의 두꺼운 연조직과 불량한 접근성 또한 미니 임플란트의 식립을 방해한다. 그런 경우 미는 힘을 발생시키기 위해 근심 부위의 협측 치조골에 미니 임플란트를 식립할 수 있다. 장치 디자인은 식립 위치와 필요한 힘 체계에 따라 개별화되어야 한다²⁹. 증례 3에서는 제1소구치와 제2소구치 사이에 미니 임플란트를 식립하고 uprighting spring을 이용해 매복된 하악 우측 제2대구치에 미는 힘을 가하였고, 증례 4에서는 제3대구치 발치 후 후방 하악지 부위에 미니 임플란트를 식립하고 고무줄을 이용해 매복된 하악 우측 제2대구치에 당기는 힘을 가하였다.

하악 제2대구치의 매복은 증상이 없는 경우 환자가 인식하지 못하여 다른 치과치료나 일상적인 치과검진 도중 발견되는 경우가 많기 때문에^{6,7}, 치과의사가 철저한 구강검사를 통해 조기에 발견하여 적절한 시기에 치료를 진행할 수 있어야 한다.

IV. 요약

매복은 맹출로 내의 물리적 장애물이나 치아의 비정상적 위치에 의해 발생한 치아 맹출의 정지이다. 가장 흔히 이환되는 치아는 상하악 제3대구치이고, 상악 견치, 하악 제2소구치 순이며, 하악 제2대구치의 매복은 비교적 드물다. 매복된 하악 제2대구치는 우식, 치주염, 제1대구치 치근흡수, 낭종 형성, 부정교합, 치관주위염, 통증 등을 유발하므로 조기 진단과 치료가 요구된다. 매복된 하악 제2대구치의 치료는 종합적인 접근이 필요하다. 외과적 술식, 교정적 접근, 그리고 외과적, 교정적 치료의 혼합이 모두 고려된다.

저자는 매복된 하악 제2대구치를 구리선, Humphrey 장치, 그리고 교정용 미니 임플란트를 고정원으로 하는 장치들을 이용하여 정상적인 맹출을 유도하였다.

참고문헌

1. Raghoobar GM, Boering G, Vissink A, Steegenga B : Eruption disturbances of permanent molars: a

- review. *J Oral Pathol Med*, 20:159-166, 1991.
2. Grover PS, Lorton L : The incidence of unerupted permanent teeth and related clinical cases. *Oral Surg Oral Med Oral Pathol*, 59:420-425, 1985.
 3. Varpio M, Wellfelt B : Disturbed eruption of the lower second molar: clinical appearance, prevalence and etiology. *ASDC J Dent Child*, 55:114-118, 1988.
 4. Vedtofte H, Andreasen JO, Kjaer I : Arrested eruption of the permanent lower second molar. *Eur J Orthod*, 21:31-40, 1999.
 5. Bondermark L, Tsiopa J : Prevalence of ectopic eruption, impaction, retention and agenesis of the permanent second molar. *Angle Orthod*, 77:773-778, 2007.
 6. Proffit WR, Fields HW, Sarver DM : Contemporary orthodontics, 4th ed. Mosby, St Louis, 564-568, 2007.
 7. Fu PS, Wang JC, Wu YM, *et al.* : Impacted mandibular second molars: A retrospective study of prevalence and treatment outcome. *Angle Orthod*, 82:670-675, 2012.
 8. Andreasen JO, Petersen JK, Laskin DM : Textbook and color atlas of tooth impactions. Munksgaard, Copenhagen, 198-216, 1997.
 9. Kenrad J, Vedtofte H, Andreasen JO, *et al.* : A retrospective overview of treatment choice and outcome in 126 cases with arrested eruption of mandibular second molars. *Clin Oral Investig*, 15:81-87, 2011.
 10. Sawicka M, Racka-Pilszak B, Rosnowska-Mazurkiewicz A : Uprighting partially impacted permanent second molars. *Angle Orthod*, 77:148-154, 2007.
 11. Nanci A : Ten Cate's Oral histology, 7th ed. Mosby, 268-270, 2008.
 12. Becker A : The orthodontic treatment of impacted teeth. 2nd ed. Infora, London, 188-192, 2007.
 13. Frank CA : Treatment options for impacted teeth. *J Am Dent Assoc*, 131:623-632, 2000.
 14. Kurol J : Impacted and ankylosed teeth: why, when, and how to intervene. *Am J Orthod Dentofacial Orthop*, 129:86-90, 2006.
 15. Johnson JV, Quirk GP : Surgical repositioning of impacted mandibular second molar teeth. *Am J Orthod Dentofacial Orthop*, 91:242-251, 1987.
 16. Shapira Y, Borell G, Nahlieli O, Kufnec MM : Uprighting mesially impacted mandibular permanent second molars. *Angle Orthod*, 68:173-178, 1998.
 17. Magnusson C, Kjellberg H : Impaction and retention of second molars: diagnosis, treatment and outcome. *Angle Orthod*, 79:422-427, 2009.
 18. McAboy CP, Grumet JT, Siegel EB, Iacopino AM : Surgical uprighting and repositioning of severely impacted mandibular second molars. *J Am Dent Assoc*, 134:1459-1462, 2003.
 19. Kim EJ, Kim NJ, Jo HJ, *et al.* : Eruption guidance of impacted mandibular first molar by surgical exposure. *J Korean Acad Pediatr Dent*, 31:598-604, 2004.
 20. Wellfelt B, Varpio M : Disturbed eruption of the lower second molar: treatment and results. *ASDC J Dent Child*, 55:183-189, 1988.
 21. Orton-Gibbs S, Crow V, Orton HS : Eruption of third permanent molars after the extraction of second permanent molars. Part 1: Assessment of third molar position and size. *Am J Orthod Dentofacial Orthop*, 119:226-238, 2001.
 22. Lee JH, Kim JY, Park KT : Management of ectopically erupting permanent molars by the degree of impaction. *J Korean Acad Pediatr Dent*, 37:136-142, 2010.
 23. Humphrey WP : A simple technique for correcting an ectopically erupting first permanent molar. *J Dent Child*, 29:176-178, 1962.
 24. Halterman CW : A simple technique for the treatment of ectopically erupting permanent first molars. *J Am Dent Assoc*, 105:1031-1033, 1982.
 25. Lin YT : Ectopically erupting mandibular first permanent molar: treatment of a case. *J Clin Pediatr Dent*, 21:31-33, 1996.
 26. So JW, Lee KH, Ra JY, *et al.* : Ectopic eruption of mandibular first permanent molar : a case report. *J Korean Acad Pediatr Dent*, 37:130-135, 2010.
 27. Kennedy DB : Clinical tips for the Halterman appliance. *Pediatr Dent*, 29:327-329, 2007.
 28. Giancotti A, Arcuri C, Barlattani A : Treatment of ectopic mandibular second molar with titanium miniscrews. *Am J Orthod Dentofacial orthop*, 126:113-117, 2004.
 29. Lee KJ, Park YC, Hwang WS, Seong EH : Uprighting mandibular second molars with direct miniscrew anchorage. *J Clin Orthod*, 41:627-635, 2007.
 30. Park HS, Kyung HM, Sung JH : A simple method of molar uprighting with micro-implant anchorage. *J Clin Orthod*, 36:592-596, 2002.

Abstract

ERUPTION GUIDANCE OF IMPACTED MANDIBULAR SECOND MOLAR

Hye-Lim Lee, Kwang-Hee Lee, Ji-Young La, So-Youn An, Yun-Hee Kim, Hwa-Shin Lim, Je-Woo Lee

Department of Pediatric Dentistry, College of Dentistry, Wonkwang University

Tooth impaction is defined as a failure of tooth eruption resulting from the physical obstacles in the eruption path or the abnormal position of the tooth germ. Impaction of mandibular second molar is relatively rare, and it may incite pathologic conditions such as dental caries, periodontitis, or root resorption of adjacent first molar. Thus, early diagnosis and treatment is recommended.

In the first case, a 10-year-old male patient, was treated by brass wire to separate the bilaterally impacted mandibular second molars. In the second case, a 12-year-old female patient, was treated with Humphrey appliance for impacted mandibular left second molar, which was detected during a periodical dental examination. In the third case, a 17-year-old female patient with impacted mandibular right second molar, was treated by up-righting spring with mini-implant anchorage around premolar area. In the last case, an 18-year-old male patient, was treated with mini-implant placed on the ramus of mandible connected to the orthodontic buttons bonded on impacted mandibular left second molar by elastic thread.

Key words : Impaction, Mandibular second molar, Brass wire, Humphrey appliance, Mini-implant