

상악 유전치부에 발생한 삼중치 : 증례보고

이제우 · 라지영 · 이광희 · 안소연 · 김윤희 · 이혜림

원광대학교 치과대학 소아치과학교실

국문초록

삼중치는 치아의 형태이상 중 희소한 경우로서 세 개의 치아가 결합된 양상을 보이는 것을 가리키는 용어이다. 그 동안 유치의 결합에 대한 문헌은 많이 보고된 바 있으나 대부분 두 개 치아의 결합에 대한 것이고 세 개 치아에 대한 보고는 드물었다. 삼중치는 치아 우식, 심미적인 문제, 부정 교합, 치주 문제 등을 동반할 수 있어 여러 전문 분야의 협진을 필요로 한다.

이 증례는 1세 11개월 여아의 상악 유전치부에 발생한 드문 증례인 삼중치에 대한 보고이다. 환아는 상악 우측 전치부 순측 치은 종창을 주소로 내원하였으며 3주전 해당 부위에 치아 외상을 입은 병력을 가지고 있었다. 환아의 구강 내 검사 시 상악 우측 유전치부위에 유중절치, 유측절치, 과잉치가 합쳐진 삼중치가 발견되었고 주변으로 누공과 농양이 관찰되었으며 방사선 사진에서 상악 우측 측절치가 결손된 것으로 판단되었다. 해당 치아에 대해 근관치료를 시행하였으며 복합레진을 이용하여 치관부위를 수복하였다.

주요어: 삼중치, 이중치, 융합, 쌍생

I. 서 론

융합은 발육중인 두 개의 분리된 치배에서 일어나는 상아질이나 법랑질 사이의 결합으로 정의된다. 이 때 치수강과 근관은 합쳐지거나 분리될 수 있는데 이것은 결합이 일어날 때의 치아 발생단계에 좌우된다¹⁾. 쌍생은 단일 치아의 치배가 불완전하게 나뉘어서 두 개의 치아로 부분적으로 발달하는 것으로서 보통 두 개로 나뉘어진 치관과 하나의 넓은 치근과 근관이 나타난다²⁾. Mader³⁾의 'two-tooth rule'에 따르면, 이환치를 2개로 간주하였을 때 치열궁의 치아수가 정상이면 융합, 치아수가 많아지면 쌍생으로 간주할 수 있다고 하였다. 하지만 만약 융합이 정상치아와 과잉치 사이에서 발생하게 된다면 융합인지 쌍생인지 감별진단이 어렵게 된다. 만약 여기에 선천적 결손치까지 있게 된다면, 더 복잡하게 될 것이다⁴⁾. 이러한 진단의 어려움 때문에 치근 혹은 치관이 결합되어 있는 선천적 치아 이상을 가리키는 일반적인 용어로 Miles⁵⁾에 의해 제시된 "이중치(double tooth)"라는 용어를 사용하기도 한다.

이중치는 인종 간에 유병률의 차이를 보이는데, 코카시안에서는 1% 이내, 몽골리안에서는 5% 이내로 알려져 있으며 국내 연구들에서는 지역과 조사방법에 따라 1.6~3.3%의 유병률을 보인다⁶⁻⁹⁾. 구치부보다 전치부에서, 상악보다 하악에서 호발하며 영구치열보다 유치열에서 더 많이 관찰된다¹⁰⁻¹²⁾. 일반적으로 편측성으로 나타나지만 양측성으로 나타난 증례도 보고되고 있다¹³⁾.

한편, 세 개의 치아가 결합되는 경우가 있는데 이를 삼중치(triple tooth)라 한다¹⁴⁾. 그 동안 유치의 결합에 대한 문헌은 많이 보고된 바 있으나 대부분 이중치에 대한 것이고 삼중치에 대한 보고는 드물었다. Ravn¹⁰⁾은 결손치, 과잉치, 융합치 등에 대한 역학조사를 시행하였는데, 삼중치의 유병률을 0.02%로 보고하였다. 국내에서는 라 등¹⁵⁾이 이중치와 계승영구치에 대한 조사연구 도중 한 증례를 보고한 바 있다. 이 증례는 원광대학교 치과병원 소아치과에 내원한 1세 11개월 여아의 상악 전치부에 발생한 삼중치에 대한 보고이다.

교신저자 : 라 지 영

전북 익산시 신용동 344-2 / 원광대학교 치과대학 소아치과학교실 / 063-859-6633 / pedojoy@wonkwang.ac.kr

원고접수일: 2012년 10월 18일 / 원고최종수정일: 2012년 12월 17일 / 원고채택일: 2012년 12월 18일

* 이 논문은 2010학년도 원광대학교의 교비지원에 의해서 수행됨.

Ⅱ. 증례 보고

1세 11개월된 여아가 “잇몸이 부어올랐다”를 주소로 원광대학교치과병원 소아치과에 내원하였다. 환아의 전신병력상 특이 사항은 없었으나 3주 전 상악 전방부 외상으로 이가 흔들렸다가 가라앉은 경험이 있다는 보호자의 진술이 있었다. 임상검사 시 상악 우측 유중절치의 형태 이상을 관찰 할 수 있었는데, 세 개의 치관이 연결된 삼중치의 모습을 하고 있었다. 삼중치의 순측엔 두 개, 구개측으로는 한 개의 열구가 치은까지 이어져 있었으며 깊은 우식은 관찰되지 않았다. 유중절치는 결손된 상태였으며 삼중치 원심 순측 치은에 누공이 관찰되었다(Fig. 1). 치근단 방사선 사진에서 삼중치는 치근의 일부가 결합된 두 개의 치근을 가지고 있었고 근침은 미완성 상태였으며 얇은 근관벽을 가지고 있었다. 근침 주위에서 방사선 투과성 병소를 확인 할 수 있어 누공의 원인치아로 짐작되었다. 영구치배들의 위치로 미루어 볼 때 상악 우측 측절치는 결손된 것으로 판단되나 추후 파노라마 등 넓은 범위를 촬영할 수 있는 방사선 검사를 통해 확인이 필요함을 보호자에게 설명하였다(Fig. 2).

근관의 해부학적 변이, 근침 완성 상태, 근관벽 두께 등 근관 치료의 예후에 부정적인 영향을 미칠 수 있는 점에 대해 보호자에게 설명하고 근관치료를 진행하였다. 방사선 사진에서 보이는 근관의 형태에 따라 두 개의 근관와동을 형성하고 근관치료를 시행하였다. 얇은 치근벽을 고려하여 근관 형성보다 발수 및 근관 세정에 주안점을 두었다. 근심 쪽 근관은 방사선 사진상에선 하나의 넓은 근관으로 보였으나 근침으로 내려갈수록 중간에 격벽이 있어 각기 나누어 충전하였다. 근관 충전 후에는 IRM으로 근관와동을 가봉하고 예후를 관찰하였다(Fig. 3).

치료 4주 후 정기검진 시 치은에 누공은 사라진 상태였으며 방사선 사진상에서 근관이 3개의 형태로 충전되어있음을 확인하였다(Fig. 4). 치아 교환기까지 약 4년 이상 남은 점을 고려하여 치관 심미 수복에 대해 제안하였으며 보호자의 동의를 얻어 치료 9주 쯤 복합레진을 이용하여 치관 형태를 성형하고 순측 및 구개측 열구를 전색하였다(Fig. 5). 이후 7개월간의 정기검진 시까지 특별한 합병증은 나타나지 않았으며 근관 충전 상태 또한 비교적 양호하게 유지되었다.

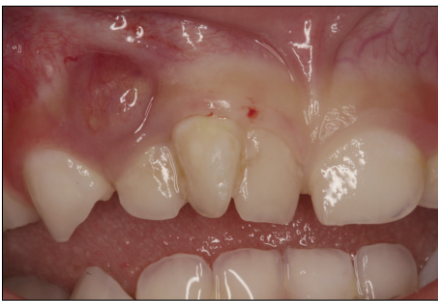

Fig. 1. Initial intraoral photograph. Abscess and fistula were observed in the region of the triple tooth.

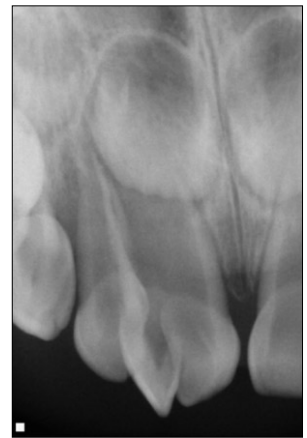
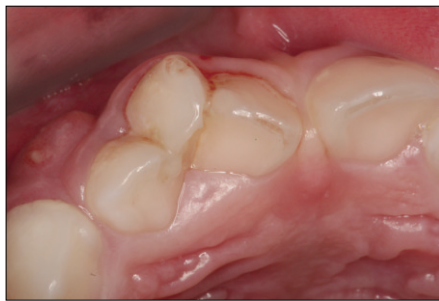
Fig. 2. Initial periapical view. An open apex and periapical radiolucency of triple tooth were observed.

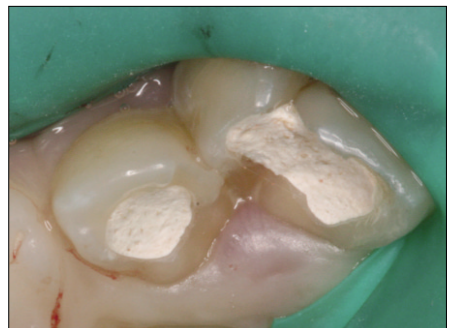
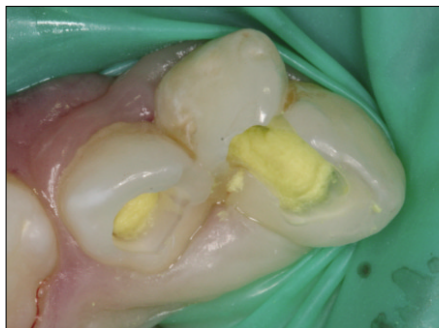
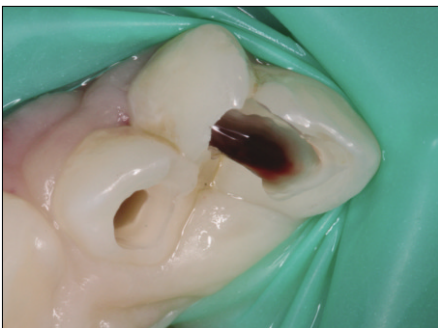Fig. 3. Endodontic treatment procedure.

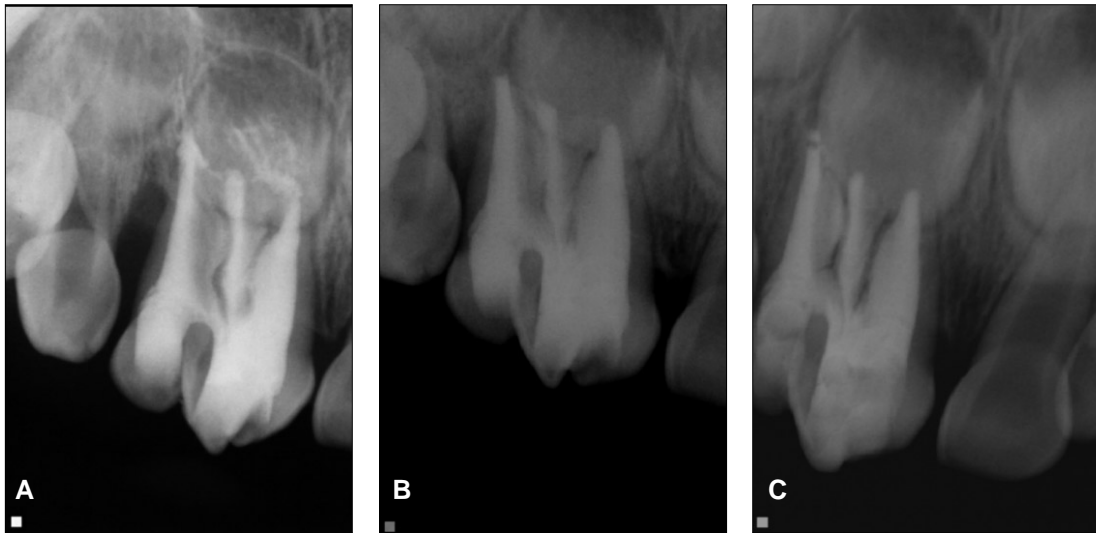


Fig. 4. Periapical view. (A) After the endodontic treatment, (B) After 4 weeks, (C) After 7 months. The radiolucent lesion disappeared, and root canal filling material remained well.

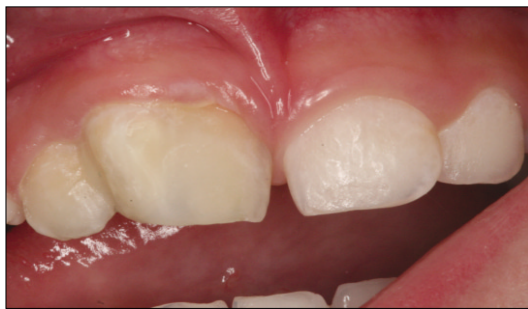

Fig. 5. Composite resin restoration. Labial and palatal grooves were sealed and crown reshaping was performed with composite resin.

Ⅲ. 총괄 및 고찰

치아의 발육은 치배형성기, 증식기, 조직-형태 분화기, 침착기, 석회화기의 단계를 거쳐 이루어진다. 치아의 발육 장애는 발육의 모든 단계에서 야기될 수 있는데, 융합, 쌍생과 같은 이중치는 주로 조직-형태 분화기에 일어난 장애의 결과로 여겨지고 있다¹⁶⁾. 여기에는 유전적 요인과 환경적 요인이 모두 관여할 수 있는데 Moody와 Montgomery¹⁷⁾는 융합유치가 3대에 걸쳐 여자에서 우성 유전된 예를 보고하였으며, Milazzo와 Alexander¹⁸⁾는 감염, 방사선 노출 등의 국소적 원인과 외배엽 이행성증, Down 증후군, 구순구개열 등의 발생적 원인을 제시하였다.

치아의 결합이 발생하는 기전에 대해서도 아직 분명히 밝혀진 바가 없으며 단지 여러 가지 가설을 통해 추측하고 있다. Shafer 등⁶⁾은 물리적인 힘이나 압력이 발달 중인 치아의 접촉을 일으켜 치배를 결합시킨다고 하였고, Hitchin과 Morris¹⁹⁾는

두 치배 사이에 dental lamina가 연결되어 발생한다고 주장하였다. 반면 Yeun 등²⁰⁾은 이중치는 융합된 치아라기보다는 유사 분열 잠재력 감소에 의해 치배가 분리되지 않아 발생한다고 추측하였다.

세 개의 치아가 결합에 참여하는 삼중치는 두 개의 정상치아 사이에 과잉치가 개재되거나 융합과 쌍생이 인접하여 일어날 때 나타날 수 있으며 유치와 영구치 사이에 융합이 일어난 경우, 정상치아만 세 개가 이환되어 나타나는 경우도 있다²¹⁻²⁴⁾. 본 증례의 경우 유착절치가 결손되어 있으며, 비교적 나란한 두 치관 사이에 90° 이상 회전된 치아가 끼어든 것 같은 외양에 비추어 볼 때 유착절치와 유착절치 사이에 과잉치가 개재되어 생긴 삼중치라고 추측할 수 있다.

이중치나 삼중치는 심미적인 문제뿐 아니라 인접 접촉의 상실, 치열궁 길이의 감소, 치간 이개, 치아 맹출 지연 혹은 이소 맹출, 치아 우식, 협설면의 열구가 치근면까지 연장된 경우의 치주적 문제 등을 유발할 수 있다^{25,26)}. 그래서 이중치나 삼중치의 관리의 소아치과학에서 뿐만 아니라 교정학, 보철학, 치주학, 보존학 등의 여러 치과 임상 분야에서 중요시 되어 왔으며, 구강발생학이나 조직학에서는 물론이고 발육이상을 인류 진화의 한 과정으로 연구하고 있는 고고학이나 인류학에서도 높은 관심을 보이고 있다⁸⁾. 본 증례에서도 내원 동기가 된 치근단 병변으로 인한 문제, 협설면 열구의 우식유발 가능성, 상악 전치부에 삼중치가 자리함으로 인한 심미적 문제 등 치료계획 수립에 있어서 다양한 요소를 고려하였다. 추후 계속 관리의 측면에서 계승치의 유무에 따른 공간관리의 관점에서 접근이 필요할 것으로 생각된다.

이중치나 삼중치에 대한 치료는 여러 전문 분야의 협진을 필요로 할 수 있다. 순측과 구개측의 중심구는 치아우식에 민감하므로 초기에 열구를 전색하는 것이 필요하며, 치수치료가 필요

한 경우 시행해야 한다. 치관부 심미성을 개선하기 위해 치관 일부를 다듬고 복합레진을 적용하는 수복치료가 필요할 수 있고 금관이나 laminate veneer 등 보철치료로 이어질 수 있다. 융합치를 외과적으로 분리한 후 교정적으로 배열할 수도 있으며, 불가피하게 발치하는 경우 모양이 유사한 과잉치가 있다면 자가이식, 임플란트 매식술 등을 고려할 수 있다^{16,27}. 본 증례에서는 우선 치근단 병변에 대해 근관치료를 시도하였으며 이후 양호한 결과를 확인하고 순측, 구개측 열구 전색 및 치관수복을 시행하였다.

융합이나 쌍생이 일어난 시기의 치배의 발육 정도에 따라 치관 및 치근의 결합 양상이 다양하게 나타난다³. Mohapatra 등²⁸은 발치된 삼중치의 치근 절편을 이용하여 비정상적으로 연결되고 나뉘는 삼중치 근관 형태에 대해 보고하였고, 김 등²⁹은 근관이 분리되었다고 판단한 이중치의 편측절제술 도중 근관 연결부위를 발견하여 치수치료로 이어진 증례를 보고하였다. 본 증례에서도 초진 시 근심 쪽 치근이 하나의 넓은 근관을 가지고 있다고 판단하였으나 근관치료 도중에 격벽의 존재를 인지하여 나누어 치료하였다. 현재 근관치료를 통해 누공이 사라지고 수개월간 별다른 합병증 없이 유지되고는 있지만 복잡한 구조를 가지고 있는 치수의 발수가 완벽히 되었는지, 근관 세척액이나 근관 충전재가 미세한 융합부위까지 적절히 적용되었는지 장담하기 어렵다. 따라서 약 4년 이상 남은 치아 교환시기까지의 예후를 짐작할 수 없으므로 보호자에게 이러한 점을 주지시키고 이후로도 임상적 방사선적으로 주의 깊은 관찰이 필요할 것이다.

IV. 요 약

삼중치는 세 개 치아의 치근 혹은 치관이 결합되어 있는 선천적 치아 이상으로 상대적으로 드물게 발생한다. 삼중치는 복잡한 치근 및 치수 구조를 가지고 있어 근관치료 시 어려움을 겪을 수 있으므로 결합부위 열구의 예방적 전색이 중요하다. 이밖에도 심미수복, 보철 및 교정치료, 외과적 수술이 필요할 수 있으며 이러한 치료의 선택은 환자 개개인의 임상적 상황에 맞추어 이루어져야 할 것이다. 이 증례는 상악 우측 유전치부 치은 종창을 주소로 내원한 1세 11개월 여아의 증례로서 삼중치가 원인치로 판단되어 근관치료 및 열구 전색, 치관 성형을 시행하였다. 7개월간의 검진 시까지 특별한 합병증은 나타나지 않았으며 앞으로의 예후에 대해 임상적 방사선적으로 주의깊은 관찰이 필요할 것으로 사료된다.

참고문헌

1. Boyne PJ : Geminatio n : Report of two cases. *J Am Dent Assoc*, 50:194, 1955.
2. Soames JV, Southam JC : Oral pathology. 2nd ed, Oxford University Press, Oxford, 1993.
3. Mader CL : Fusion of teeth. *J Am Dent Assoc*, 98:62-64, 1979.

4. Surmont PA, Martens LC, De Craene LG : A complete fusion in the primary human dentition : a histological approach. *J Dent Child*, 55:362-367, 1988.
5. Miles AE : Malformations of the teeth. *Proc R Soc Med*, 47:817-826, 1954.
6. Shafer WG, Hine MK, Levy BM : A Textbook of Oral Pathology. 4th Ed, Saunders, Tokyo, 38-39, 1983.
7. Lee MS, Lee JG : The statistical study of prevalence of dental anomalies. *J Korean Acad Pediatr Dent*, 12:175-190, 1985.
8. Ju JH, Lee KH, Kim DE, et al. : The prevalence of double teeth and congenital missing teeth in preschool children of Iksan city. *J Korean Acad Pediatr Dent*, 30:210-216, 2003.
9. Yang KH, Lim HJ, Choi NK, et al. : The prevalence of double teeth and congenital missing teeth on primary dentition and their correlation with the permanent dentition. *J Korean Acad Pediatr Dent*, 34:447-453, 2007.
10. Ravn JJ : Aplasia, supernumerary teeth and fused teeth in the primary dentition. An epidemiologic study. *Scand J Dent Res*, 79:1-6, 1971.
11. Caliskan MK : Traumatic germination-Triple tooth. Survey of the literature and report of a case. *Endod Dent Traumatol*, 8:130-133, 1992.
12. Peretz B, Brezniak N. Fusion of primary mandibular teeth : Report of case. *J Dent Child*, 59:366-368, 1992.
13. Delany GM, Goldblatt LI. Fused teeth: a multidisciplinary approach to treatment. *J Amer Dent Assoc*, 103:732-734, 1981.
14. Aguilo L, Catala M, Peydro A : Primary triple teeth: histological and CT morphological study of two case reports. *J Clin Pediatr Dent*, 26:87-92, 2001.
15. Ra JY, Kim DE, Lee KH : Effect of primary double teeth on the development of permanent successors. *J Korean Acad Pediatr Dent*, 31:136-143, 2004.
16. Korean Academy of Pediatric Dentistry : Dentistry for the child and Adolescent. Shin-hung international, Seoul, 104-117, 2007.
17. Moody E, Montgomery LB : Hereditary tendencies in tooth formation. *J Am Dent Assoc*, 21:1174-1176, 1934.
18. Milazzo A, Alexander SA : Case revier-fusion, gemination, oligodontia and taurodontism. *J Pedodont*, 6:194-199, 1982.
19. Hitchin AD, Morris I : Geminated Odontome-conna-

- tion of the incisors in the dog - its etiology and ontogeny. *J Dent Res*, 56:575-583, 1966.
20. Yuen SWH, Chan JCY, Wei SHY : Double primary teeth and their relationship with the permanent successors: a radiographic study of 376 cases. *Pediatr Dent*, 9:42-48, 1987.
 21. Burley MA, Reynolds CA : Geminatio n of three anterior teeth. *Brit Dent J*, 16:169-170, 1965.
 22. Knapp JF, McMahon LI : Treatment of triple teeth : report of case. *J Am Dent Assoc*, 109:725-727, 1984.
 23. Trubman A, Silberman SL : Triple teeth : case report of combined fusion and gemination. *J Dent Child*, 55:298-299, 1988.
 24. Kurihara Y, Nishimura K, Kanesaka H, *et al.* : A case of fusion of the mandibular primary right cuspid, lateral and central incisor. *JPN J Ped Dent*, 12:15-20, 1974.
 25. William KD, Mark LH : Bilateral fusion and Geminatio n. *Oral Surg Oral Med Oral Path*, 59:313-318, 1995.
 26. Harry L, Adams S, Shimon F : Endodontic therapy of bilaterally geminated maxillary central incisors. *J Endod*, 12:214-216, 1986.
 27. Cameron AC : Handbook of Pediatric Dentistry. 2nd ed, Mosby, England, 200-207, 2003.
 28. Mohapatra A, Prabhakar AR, Raju OS : An unusual triplicatio n of primary teeth-a rare case report. *Quintessence Int*, 41:815-820, 2010.
 29. Kim MN, Kim YJ, Kim JW, *et al.* : Double teeth in maxillary permanent incisors : case reports. *J Korean Acad Pediatr Dent*, 36:119-125, 2009.

Abstract

TRIPLE TOOTH IN MAXILLARY PRIMARY INCISORS : CASE REPORT

Je-Woo Lee, Ji-Young Ra, Kwang-Hee Lee, So-Youn An, Yun-Hee Kim, Hye-Lim Lee

Department of Pediatric Dentistry, College of Dentistry, Wonkwang University

The term 'triple tooth' is used to describe a rare dental abnormality in which three teeth appear to be joined. The literature contains many reports of joined primary teeth; most cases have involved, however, the joining of two teeth, and only rarely three teeth. Triple tooth has clinical problems such as dental caries, esthetic problems, malocclusions, and periodontal problems. Therefore, it may require multi-disciplinary approach.

The present study describes rare case of triple tooth between maxillary primary central and lateral incisors and a supernumerary tooth. An one-year, eleven-month old girl was seen for evaluation of swelling in the labial gingiva above a right maxillary triple tooth. She experienced traumatic dental injury in that area three weeks ago. Intraoral examination revealed an abscess and fistula in the region of the triple tooth. A radiographic examination showed that right lateral incisor was missing. Endodontic treatment and composite resin restoration was performed on the triple tooth. After follow-ups of 7 months period, there were no marked complications.

Key words : Triple tooth, Double tooth, Fusion, Gemination